S-J46.02

261.4

Library of the Museum

OF

COMPARATIVE ZOÖLOGY,

AT HARVARD COLLEGE, CAMBRIDGE, MASS.

Founded by private subscription, in 1861.

Deposited by ALEX. AGASSIZ.

No. 7514

July 5, 1892 - Jan. 17, 1893

7514

JOURNAL

DE

L'ANATOMIE

ET DE

LA PHYSIOLOGIE

NORMALES ET PATHOLOGIQUES

DE L'HOMME ET DES ANIMAUX

COULOMMIERS. — IMPRIMERIE PAUL BRODARD

9753
6-15

JOURNAL

DE

L'ANATOMIE

ET DE

LA PHYSIOLOGIE

NORMALES ET PATHOLOGIQUES

DE L'HOMME ET DES ANIMAUX

(FONDÉ PAR CHARLES ROBIN)

PUBLIÉ PAR MM.

GEORGES POUCHET

Professeur au Muséum d'histoire naturelle

ET

MATHIAS DUVAL

Membre de l'Académie de médecine, professeur à la Faculté de médecine

AVEC LE CONCOURS DE

MM. les Drs BEAUREGARD, CHABRY, TOURNEUX et RETTERER

VINGT-NEUVIÈME ANNÉE

1893

PARIS

ANCIENNE LIBRAIRIE GERMER BAILLIÈRE ET Cie

FÉLIX ALCAN, ÉDITEUR

108, BOULEVARD SAINT-GERMAIN, 108

—

1893

MAY 9 1893

JOURNAL
DE
L'ANATOMIE
ET DE
LA PHYSIOLOGIE
NORMALES ET PATHOLOGIQUES
DE L'HOMME ET DES ANIMAUX

LE CORPS VITELLIN DE BALBIANI
DANS L'ŒUF DES VERTÉBRÉS

Par L.-F. HENNEGUY.

(*Planche I.*)

Dans la plupart des ouvrages classiques, relatifs à l'embryogénie ou à la physiologie de la reproduction des animanx, la constitution de l'œuf est traitée en général d'une manière très sommaire. On y apprend que l'œuf est une masse protoplasmique pourvue d'un noyau, la vésicule germinative, et d'un ou plusieurs nucléoles, taches germinatives, que dans la masse protoplasmique se dépose une quantité plus ou moins abondante de matériaux de réserve dont l'ensemble représente le vitellus nutritif et qu'enfin l'œuf s'entoure d'une ou plusieurs membranes dont la structure peut être assez complexe. Les auteurs ne tiennent aucun compte dans leurs descriptions des formations encore énigmatiques, mais cependant si répandues, qui ont été souvent signalées dans le protoplasma ovulaire.

Cependant, dès 1864, mon savant maître, M. le professeur Balbiani, avait appelé l'attention des embryogénistes sur un corps intra-ovulaire, bien distinct de la vésicule germinative, autour duquel se déposent les granulations vitellines; corps auquel H. Milne Edwards

(**43**), en 1867, a donné le nom de *vésicule de Balbiani* ou de *vésicule embryogène*.

Depuis cette époque, l'existence de ce corps a été tour à tour niée ou affirmée par différents observateurs et sa signification morphologique a été très diversement interprétée.

Les nombreux et importants travaux publiés depuis quelques années sur la constitution de la cellule ont montré que cet élément anatomique, primordial, possède une structure beaucoup plus compliquée qu'on ne l'avait admis jusqu'ici. On a constaté dans le protoplasma cellulaire la présence d'éléments très importants, les sphères attractives avec leurs centrosomes, et celle de formations complexes très développées dans certaines cellules, telles que les spermatides, formations désignées généralement sous le nom de *noyaux accessoires*, *Nebenkerne*, et qui sont loin d'avoir partout la même structure et la même signification. La cellule-œuf, l'*oocyte*, a été peu étudiée à ce point de vue ; aussi nous a-t-il paru utile de résumer brièvement l'état actuel de nos connaissances sur les formations intra-protoplasmiques de l'œuf, en particulier sur la vésicule de Balbiani, et d'exposer les résultats de nos recherches personnelles relativement à l'existence et à la constitution de cet élément dans l'œuf des Vertébrés.

La vésicule embryogène a été découverte, en 1845, par von Wittich (**65**) qui signala le premier dans l'œuf ovarien de certaines Araignées (*Lycosa*, *Tegenaria*, *Thomisus*, etc.), un corps particulier, formé de couches concentriques, périphériques, entourant une cavité centrale, et bien distinct de la vésicule germinative. Von Wittich observa également ce corps dans les œufs pondus.

En 1848, Siebold (**56**) retrouva ce corps qu'il considéra comme un noyau, dans les œufs des *Lycosa*, *Thomisus*, *Dolomedes*, *Salticus* et *Tegenaria*. « Ce noyau, dit-il, qui semble contenir encore un nucléole central, se distingue à la lumière directe par sa couleur d'un jaune sale, et il m'a toujours paru qu'il se détache successivement de sa surface plusieurs couches de granules qui se mêlent à l'albumen, sans que le noyau diminue à la suite de cette perte de substance. En tout cas, ce noyau joue un rôle important dans le développement des œufs, car il se montre de très bonne heure et ne disparaît que fort tard. »

A la même époque, Cramer (**19**) et Carus (**18**) observaient, dans les jeunes ovules de la *Rana temporaria*, un corps granuleux placé

dans le voisinage de la vésicule germinative. Carus compara ce corps à celui décrit par Wittich et Siebold chez les Araignées, et qu'il rencontra lui-même chez *Lycosa saccata*, *Tegenaria civilis* et *Thomisus citreus*. Partageant l'opinion de Siebold, il considéra ce corps comme étant le centre de formation des parties plastiques de l'œuf, tandis que les éléments vitellins se disposeraient autour de la vésicule germinative. Carus appela ce corps *noyau vitellin, Dotterkern*, nom sous lequel il a été désigné depuis par un grand nombre d'auteurs.

Leuckart (**39**) signala aussi le noyau vitellin chez la Grenouille rousse, et reconnut qu'il présente une forme variable.

Burmeister (**17**), en 1856, indiqua un noyau vitellin dans l'œuf du *Branchipus paludosus*.

Leydig (**40**), en 1857, a donné une bonne figure de l'œuf ovarien de *Tegenaria domestica*, dans laquelle il représente le noyau vitellin qu'il désigne sous la rubrique de « corps de signification inconnue ». « C'est, dit-il, un corps rond, tantôt à bords tranchés, avec une aréole claire et une tache centrale granuleuse, tantôt pâle, comme soudé à une aréole nébuleuse, mais présentant alors aussi au centre un aspect qu'on pourrait rapporter à des noyaux; parfois il présente des couches stratifiées ou concentriques. Il pâlit dans l'acide acétique. Sa signification est encore complètement inconnue; car ni sa structure, ni sa formation ne sont susceptibles d'être interprétées. »

Allen Thomson (**58**), en 1859, dans son article « *Ovum* » de l'Encyclopédie de Todd, reproduit les figures de von Wittich et les observations de Siebold, Carus et Leuckart; il donne une figure originale (p. 95) d'un œuf ovarien de Grenouille montrant le noyau vitellin, sous forme d'une masse arrondie, mamelonnée. Il pense que le vitellus provient de cette masse qui disparaît graduellement en s'étendant autour de la vésicule germinative pendant que le vitellus s'accroît.

Gegenbaur (**25**), en 1861, décrivit dans l'œuf du Torcol, *Yunx torquilla*, un noyau vitellin constitué comme celui de la Grenouille et des Araignées par un amas de granulations vitellines fortement condensées.

Lubbock (**42**), la même année, figurait le noyau vitellin dans l'œuf de plusieurs Myriapodes, *Lithobius*, *Arthronomalus*, *Glomeris*, *Iulus* et dans celui du *Chelifer*. Cet auteur n'attacha pas une grande

importance à la présence de ce corps, tout en reconnaissant qu'il devait avoir une signification ; il le considéra comme une partie épaissie du vitellus.

M. Balbiani (**1**), en 1864, étudia avec plus de soin que ne l'avaient fait ses prédécesseurs le noyau vitellin; ses observations portèrent principalement sur l'œuf du *Geophilus longicornis* et de la *Tegenaria domestica*; il trouva le noyau vitellin chez plusieurs genres d'Araignées (*Clubiona*, *Attus*, *Argus*, *Lycosa*, etc.), chez un Crustacé, le Cloporte (*Oniscus*) et chez un Mollusque (*Helix*). Il montra que ce corps apparaît dans les jeunes ovules sous forme d'une vésicule très délicate et transparente. Cette vésicule grossit, sans atteindre cependant les dimensions de la vésicule germinative; son intérieur est rempli d'une substance claire et limpide, moins transparente que celle renfermée dans la vésicule germinative; elle contient souvent un noyau central et des granulations plus ou moins grosses. Autour de la vésicule, dans une couche protoplasmique condensée, apparaissent des globules qui grossissent et se résolvent en petits amas de granulations, qui se répandent en se désagrégeant à la périphérie de l'œuf pour constituer la couche plastique, ou germe.

Deux ans plus tard, en 1866, M. Balbiani (**2**), à la suite de ses recherches sur l'embryogénie des Pucerons, fut amené à considérer le noyau vitellin, ou cellule embryogène, comme un élément cellulaire provenant de l'épithélium ovarique. Chez les Pucerons, cette cellule (cellule antipode) produit, en se multipliant, un amas d'autres cellules qui représentent l'élément mâle de l'appareil hermaphrodite du Puceron qui éclôt de l'œuf. Je reviendrai plus loin sur cette théorie à propos du rôle attribué à la vésicule embryogène.

Cramer (**20**), en 1868, indiqua l'existence du noyau vitellin dans l'œuf ovarien de la Poule. Coste l'avait déjà figuré, Pl. II (Poule), figure 2, *d*, dans son grand atlas de l'*Histoire générale et particulière du développement des corps organisés*, 1853, mais sans en comprendre la signification.

Waldeyer (**60**) indique d'une manière générale le noyau vitellin dans les jeunes œufs des Amphibiens et des Poissons osseux, et dit qu'il disparaît ensuite complètement.

Dans la première édition française du *Traité d'histologie*, de Frey, M. Ranvier, en 1871, dans une note au bas de la page 103, reproduisait trois dessins originaux de M. Balbiani, représentant

la vésicule embryogène dans les ovules de *Rana temporaria*, de *Geophilus longicornis* et d'une Femme de trente-deux ans, et, relativement à l'existence de cet élément, il s'exprimait ainsi : « Il résulte des recherches de Balbiani que dans la série animale, depuis les Insectes jusqu'à l'Homme, à côté de la vésicule germinative on rencontre constamment un deuxième noyau, cellule embryogène ou de Balbiani ». M. Balbiani avait pu, en effet, communiquer à M. Ranvier un grand nombre d'observations inédites faites sur des animaux appartenant à toutes les classes des Invertébrés et des Vertébrés.

Eimer (**21**), en 1872, signala également un noyau vitellin dans les œufs du Lézard vert.

Dans son beau mémoire sur le développement des Aranéides, M. Balbiani (**4**), en 1873, insista de nouveau sur la structure de la vésicule embryogène, et sur son rôle pour la formation du germe. Il démontra que cet élément persiste pendant le développement de l'embryon, et se retrouve même dans la petite Araignée, après l'éclosion.

Bertkau (**15**) décrivit également le noyau vitellin chez plusieurs espèces d'Araignées.

Van Bambeke (**11**), en 1873, montra la présence du noyau de Balbiani dans l'œuf ovarien du Gardon, *Leuciscus rutilus*.

A la suite de cette communication, M. Balbiani (**5**) fit connaître le résultat de ses recherches sur les Poissons osseux; il avait rencontré le noyau vitellin chez la Sole, le Turbot, la Plie, la Limande, la Carpe, le Brochet, la Tanche, le Cyprin doré, le *Cottus lævigatus*, tandis qu'il ne l'avait pas vu chez le Gardon, l'Ablette, l'Éperlan, le Grondin et la Truite.

Von Ihering (**31**), en 1877, trouve aussi un noyau vitellin dans l'œuf d'un Mollusque, *Scrobicularia biperata*.

Balfour (**10**), qui a étudié la structure et le développement de l'ovaire chez les Mammifères et les Élasmobranches, ne mentionne pas le noyau vitellin dans les ovules. Il indique cependant dans de jeunes ovules de *Scyllium canicula* des masses particulières granuleuses ressemblant à des nucléoles et qu'il croit être des parties détachées de la vésicule germinative; il représente (fig. 24) un ovule de *Scyllium* renfermant, outre la vésicule germinative, un noyau plus petit et il le désigne ainsi dans l'explication de la figure « *second nucleus, probably about to be employed as pabulum* ».

Enfin, en 1879, dans ses *Leçons sur la génération des Vertébrés* (**6**), M. Balbiani, après avoir rappelé les observations de ses prédécesseurs et ses recherches personnelles antérieures, signalait l'existence de la cellule embryogène dans les œufs des Psyllides, Cicadides, Aleurodes, Coccides, de quelques Ichneumoniens (*Pimpla*, *Tryphon*, *Ophion*, etc.), dans ceux des Poissons cartilagineux, Raie, *Squatina angelus*, dans les ovules de l'organe de Bidder du Crapaud mâle, dans les ovules de la Poule, du Moineau, de la Cresserelle, du Vanneau, parmi les Oiseaux, dans ceux de la Chienne, de la Chatte, de l'Écureuil, de la Vache et de la Femme parmi les Mammifères.

Depuis cette époque un assez grand nombre d'auteurs ont retrouvé le noyau vitellin, soit chez les espèces animales où il avait déjà été signalé, soit chez des espèces nouvelles. Parmi ces auteurs, les uns, avec M. Balbiani, ont considéré ce noyau vitellin comme un élément particulier de l'œuf, les autres ne lui ont attaché aucune signification et l'ont regardé comme une simple condensation de matériaux nutritifs; d'autres enfin ont décrit sous ce nom des productions intra-vitellines bien différentes de la vésicule embryogène. Je me bornerai ici à indiquer les travaux dans lesquels il est fait mention du noyau vitellin, et j'exposerai plus loin les diverses opinions émises relativement à l'origine et à la structure de ce corps.

Schäfer (**50**), en 1880, décrit dans les jeunes ovules de Lapine, entourés d'une seule couche de cellules folliculaires, un ou plusieurs noyaux logés dans la couche périphérique du vitellus; ces noyaux semblent souvent reliés à la vésicule germinative par de fines stries. Schäfer n'a pas considéré ces noyaux comme des noyaux vitellins; il pense qu'ils entrent dans la constitution de l'épithélium folliculaire et qu'ils proviennent probablement de la vésicule germinative. Si je rapporte ici l'observation de Schäfer, c'est que van Bambeke (**12**) l'a rapprochée de celle qu'il a faite chez le Gardon, où il a trouvé une relation entre la vésicule germinative et le noyau vitellin.

Ed. van Beneden (**14**) dans deux œufs de *Vespertillo mystacinus* et dans un œuf de grand Fer-à-cheval a trouvé, en outre de la vésicule germinative, un second noyau logé dans le vitellus. Ce noyau, plus petit que la vésicule germinative, était manifestement pourvu d'une membrane, et était uniformément coloré par le carmin. « Quant à la signification de ce second noyau, dit-il, nous ne pou-

vons que faire des conjectures. Les trois œufs dans lesquels nous l'avons trouvé étaient pourvus d'une zone pellucide bien développée. Il ne peut donc être question de le rapprocher des noyaux que Schäfer a observés dans le vitillus de tout jeunes œufs de Lapin et qui indiqueraient, d'après cet auteur, des cellules granuleuses d'origine ovulaire. Les dimensions considérables de notre second noyau s'opposent du reste à ce rapprochement. Comme la présence de ce second nucléus est tout à fait exceptionnelle, que, sur des centaines d'ovules que nous avons examinés, nous ne l'avons trouvé que trois fois, nous devons nous refuser à le considérer comme un élément normal de l'œuf. »

Emery (**22**), dans sa belle monographie du *Fierasfer*, décrit et figure le noyau vitellin dans les jeunes ovules de ce Téléostéen sur des pièces durcies par le liquide de Kleinenberg; il apparaît comme une petite masse granuleuse, excentrique, se colorant fortement par la teinture de cochenille. Il augmente de volume, devient irrégulier, s'entoure de granulations vitellines et finit par disparaître.

De Gasparis (**24**), en 1881, signale dans des œufs de Comatule, de $0^{mm},03$ à $0^{mm},09$, un noyau elliptique qui apparaît dans le voisinage de la membrane vitelline. Ce noyau s'accroît en même temps que l'œuf, se courbe en s'approchant de la vésicule germinative qu'il finit par entourer entièrement.

Jatta (**34**), en 1882, trouve dans les œufs ovariens d'*Asteracanthion glaciale*, une masse de substance homogène se colorant fortement par le carmin, qu'il considère comme un noyau vitellin. Cette masse peut prendre un grand développement, présenter des contours très irréguliers, ou se fragmenter en un grand nombre de petits noyaux répandus dans le vitellus. Dans l'œuf de *Pholcus phalangioides*, où M. Balbiani n'avait pas pu trouver la vésicule embryogène, Jatta décrit un noyau vitellin allongé, courbé en arc autour de la vésicule germinative.

Henking (**27**) signale dans l'œuf mûr du *Trombidium fuliginosum*, un noyau vitellin de couleur orangé, qui disparaît plus tard; le vitellus prend en général lui-même cette coloration.

Iijima (**32**), en 1882, observe dans quelques œufs de *Nephelis*, mesurant environ 1 millimètre, un ou plusieurs corpuscules inclus dans le vitellus, généralement à la périphérie. Dans l'œuf fraîchement pondu il a pu compter jusqu'à cinq de ces corps : ceux-ci sont plus ou moins sphériques, réfringents et granuleux. Étant donnés

leur nombre variable et leur absence totale dans certains œufs, Iijima pense que ces corps sont de simples agrégations de matériaux nutritifs et n'ont pas une valeur morphologique spéciale.

Iwakawa (**33**) arrive à peu près à la même conclusion relativement à une petite masse ovalaire, granuleuse, qu'il a trouvée dans quelques ovules du *Triton pyrrhogaster*, récolté dans les environs de Tokio.

Schütz (**54**), en 1882, publie un travail spécial sur le noyau vitellin. Il nie l'existence de ce corps chez *Argulus*, l'Écrevisse, les Aphidiens. Chez *Tegenaria*, le noyau manque complètement dans les jeunes ovules ; dans les œufs plus âgés, il est constitué par un ou plusieurs amas de granulations, qui s'orientent plus tard en couches concentriques, puis disparaissent; le noyau ne présente plus alors que des couches homogènes. Plus tard, ces couches se liquéfient du centre à la périphérie, de sorte qu'il se produit une cavité centrale. Chez les animaux privés de nourriture pendant trois ou quatre semaines, le noyau vitellin ne consistait plus qu'en une agglomération de granulations. Pour Schütz, le noyau vitellin apparaît spontanément dans l'œuf; il n'a pas la constitution d'une cellule, ne prend aucune part à la formation de l'embryon; c'est une réserve momentanée de matériaux nutritifs qui sont assimilés pendant l'évolution de l'œuf.

Valaoritis (**59**), sous le nom de noyau vitellin, décrit chez la *Salamandra maculata*, une masse jaunâtre, irrégulièrement délimitée, qui n'est pas formée de granulations vitellines et qui occupe la position de la vésicule germinative. Cette masse joue, par rapport au protoplasma de l'œuf, le même rôle que la vésicule germinative. Pour Valaoritis, le noyau vitellin de la Salamandre résulte d'une métamorphose de la vésicule germinative. Il n'a retrouvé une semblable formation que très rarement chez la Salamandre terrestre. Valaoritis représente également une coupe d'œuf de Salamandre à moitié mûr, dans laquelle, à côté de la vésicule germinative, se trouve une masse protoplasmique d'où rayonnent en divergeant de nombreux filaments protoplasmiques. Il rapproche son observation de celle de Flemming (**23**), qui a trouvé dans un œuf ovarien d'Échinoderme, une disposition radiée du protoplasma, à la périphérie de l'œuf.

Rein (**48**), en 1883, a trouvé chez trois Lapines, dans des œufs ovariens, le noyau vitellin; deux fois dans des œufs mûrs ayant

leur vésicule germinative à la périphérie, et une fois dans un œuf tout à fait mûr, huit heures après l'accouplement. Ce noyau était dans deux cas situé à peu près au centre du vitellus, sa substance était très finement granuleuse et ne contenait aucun nucléole; examiné à l'état frais, le noyau vitellin présentait des mouvements amiboïdes. Étant donnée la ressemblance de ce noyau avec le noyau de l'œuf ou pronucléus femelle au moment de la fécondation, Rein se demande si ce dernier ne dériverait pas du noyau vitellin, au lieu de provenir de la vésicule germinative comme on l'admet généralement.

La même année, 1883, paraissent d'importants travaux sur la constitution et l'origine du noyau vitellin; ceux de MM. Balbiani, van Bambeke et Sabatier.

M. Balbiani (**7**) reprend l'étude de l'œuf de *Geophilus longicornis*, *G. carpophagus* : il constate que la vésicule germinative bourgeonne; que les bourgeons détachés deviennent des centres de formation de cellules qui émigrent à la périphérie de l'œuf pour constituer l'épithélium folliculaire, et que le noyau vitellin n'est qu'une cellule du follicule qui se différencie des autres au sein du vitellus.

Van Bambeke (**12**) signale l'existence du noyau vitellin chez *Leuciscus rutilus*, *Squalius leuciscus*, *Rhodeus amarus*, il appelle l'attention sur une poche membraneuse renfermant la vésicule germinative et reliée au noyau vitellin situé à la périphérie de l'œuf.

Sabatier (**49**) décrit le noyau vitellin chez plusieurs Aranéides, *Tegenaria domestica*, *T. agrestis*, *Agelena labyrinthica*, *Linyphia montana*, *Theridium nervosum*, *Pholcus phalangioides*, *Epeira diadema*, *E. fasciata*, *Tethragnatha extensa*, *Thomisia citrina*, plusieurs espèces de *Lycosa*, *Phalangium Opilio*. Cet élément, né dans le voisinage de la vésicule germinative, se porte à la périphérie de l'œuf, et s'y désagrège; c'est un élément de polarité mâle, qui se détruit comme tel pour accentuer et compléter la sexualité de la cellule femelle.

Will (**63**), en 1884, en étudiant la formation des éléments vitellins dans l'œuf des Amphibiens, arrive à cette singulière conclusion qu'ils proviennent tous de la vésicule germinative. De celle-ci se détachent des bourgeons renfermant des taches germinatives. Les taches germinatives, ainsi répandues dans le protoplasma de l'œuf,

perdent leurs contours nets, et se résolvent en un grand nombre de petites granulations, et se transforment en noyaux vitellins, qui se fusionnent ensuite pour constituer la couche périphérique granuleuse de l'œuf, dans laquelle les granulations se transforment en tablettes vitellines. Suivant Will, il n'y a pas à proprement parler de noyaux vitellins, ou bien il faut donner ce nom à toutes les taches germinatives qui sortent de la vésicule germinative pour donner les tablettes vitellines.

Blochmann (**16**), en 1884, fait connaître un curieux processus qui accompagne l'oogenèse chez certains Hyménoptères, *Camponotus ligniperda*, *Formica*, *Myrmica*, *Vespa*. La vésicule germinative bourgeonne et produit un grand nombre de petites vésicules renfermant une partie du réseau chromatique du noyau de l'œuf; ces vésicules se transforment en noyaux assez volumineux qui se dispersent dans le vitellus et subissent plus tard une dégénérescence. Bien que Blochmann n'assimile pas ces noyaux au noyau vitellin ou vésicule embryogène, et qu'il leur donne le nom de *Nebenkerne*, je crois utile de mentionner ici ses observations parce qu'elles ont appelé l'attention sur des productions intra-vitellines d'apparence similaire dont l'étude avait été jusqu'alors négligée. Stuhlmann (**57**) a retrouvé ces noyaux dans les œufs de différents Insectes, *Aphrophora*, *Musca*, *Periplaneta*, *Gryllotalpa*, *Locusta*, *Pieris*, *Sphynx*, et plusieurs espèces de Coléoptères et d'Hyménoptères; il les a vus apparaître dans le voisinage de la vésicule germinative, puis entrer en dégénérescence. Il leur donna le nom de *Reifungsballen* et les considéra comme remplaçant les globules polaires chez les Insectes. Korschelt (**36**) et Lameere ont confirmé les observations de Blochmann, le premier chez la Mouche, le second chez *Camponotus*, et font également dériver ces noyaux intra-vitellins de la vésicule germinative. J'ai pu moi-même les observer dans les œufs ovariens d'une reine d'Abeille, mais je ne puis me prononcer relativement à leur origine.

Dans le même ordre d'idées, O. Hertwig (**29**), en 1884, constate dans les jeunes œufs ovariens des Amphibiens l'existence de productions vitellines, fusiformes, hyalines, tantôt rapprochées de la vésicule germinative, tantôt situées dans la couche corticale. Ces corps de forme variée, généralement allongés, mesurent en moyenne $0^{mm},08$ de long, et sont en nombre très variable. Ils manquent dans les très jeunes ovules; à leur place on trouve, dans

le protoplasma ovulaire, des corpuscules ovales ou sphériques, ayant l'apparence des taches germinatives. Les corps fusiformes intra-vitellins sont très répandus dans les œufs de *Rana temporaria*; ils sont plus rares et plus petits chez *R. esculenta* et manquent chez le Crapaud, la Rainette et *Bombinator*. Hertwig ne se prononce pas sur le mode de formation et la signification de ces productions.

O. Schultze (**53**), en 1887, observe le noyau vitellin dans l'œuf de *Rana fusca*, et en outre, à la périphérie de l'œuf, des amas de petites granulations, qui sont probablement les premiers vestiges des éléments vitellins; il a trouvé aussi d'autres formations granuleuses brunes ou verdâtres.

Legge (**37**), en 1887, décrit dans les jeunes œufs ovariens de la Poule, dont le vitellus est encore transparent, une zone centrale conoïde, arrondie ou ovoïde, et une zone périphérique granuleuse se colorant en noir par l'acide osmique. Les granulations de la zone périphérique, de nature graisseuse, constituent pour l'auteur un noyau vitellin diffus. Au début elles n'existent qu'en petit nombre dans l'œuf, puis elles se multiplient, deviennent plus petites et se groupent autour de la zone centrale. Plus tard elles deviennent de très petits granules qui émigrent vers la périphérie sans toutefois l'atteindre; elles disparaissent enfin complètement; il est probable qu'elles sont assimilées par le protoplasma. Beaucoup plus tard se forment les premières sphères vitellines, qui, selon toute apparence, n'ont aucun rapport avec les noyaux vitellins.

Schimkewitsch (**52**) affirme que chez les Araignées la vésicule embryogène ne se rencontre jamais dans l'œuf pondu, et il ajoute : « Je crois que la signification de cette formation a été suffisamment discutée par Schütz pour qu'il soit inutile de revenir sur ce point. »

La même année, je faisais connaître un procédé de fixation de la vésicule de Balbiani chez les Vertébrés et la structure de ce corps chez les Mammifères (**28**).

Winkler (**64**), en 1888, dans son travail sur les Gamasides, indique, dans les jeunes ovules des *Uropoda*, un noyau vitellin semi-lunaire qui se désagrège plus tard en sphérules de vitellus nutritif.

Scharff (**51**), dans son mémoire sur les œufs ovariens des Poissons osseux, ne parle pas de l'existence d'un noyau vitellin, mais il

a vu à la surface de la vésicule germinative des bourgeons renfermant des nucléoles ; il admet que ces bourgeons se détachent et se transforment dans le plasma de l'œuf en sphères vitellines : il a retrouvé dans le plasma des corps colorables qui paraissaient avoir la même constitution que les nucléoles.

Leydig (**41**) admet dans les œufs ovariens, qui ne sont pas encore arrivés à la maturité, la présence de corps nucléaires et même d'éléments ayant un caractère cellulaire ou amiboïde. Ces corps intra-vitellins auraient une double origine ; les uns ressemblent aux taches germinatives et proviennent très vraisemblablement de la vésicule germinative ; les autres se forment directement dans le vitellus et sont des *Nebenkerne*. Ces dernières formations sont des points nodaux, épaissis et déformés, du spongioplasma du vitellus. Suivant Leydig, les noyaux intra-vitellins qui ont pour origine les taches germinatives deviennent les noyaux blastodermiques chez les Arthropodes ; quant aux autres productions, il ignore leur signification. Dans beaucoup de cas le noyau vitellin n'est qu'un des noyaux intra-vitellins plus gros que les autres ; ce noyau vitellin est pour l'auteur un corps énigmatique dont la fonction comme l'origine sont encore très douteuses.

Holl (**30**), en 1890, indique, dans les jeunes ovules de la Poule, le noyau vitellin comme une formation normale. Il est déjà bien visible dans les œufs ayant $0^{mm},04$ de diamètre ; il se distingue par sa coloration foncée, le reste du protoplasma de l'œuf étant incolore. Ce noyau vitellin est situé près de la vésicule germinative et se présente sous forme d'un renflement déprimé, ou d'une masse épaisse, striée. Il envoie des prolongements rayonnants dans le protoplasma de l'œuf. Holl a observé également un noyau vitellin annulaire entourant entièrement la vésicule germinative, et duquel partaient de nombreux prolongements rayonnants.

Tout récemment Monticelli (**44**), dans un travail que je ne connais que par une courte analyse, vient de décrire un noyau vitellin dans l'œuf des Trématodes, *Distomum veliporum et D. Richardi*. Il le considère comme n'ayant aucun rapport avec la vésicule germinative, et comme un produit de différenciation protoplasmique, jouant probablement le rôle de centre de formation du vitellus.

Le court historique qui précède montre combien peu sont nombreux les auteurs qui ont signalé dans les œufs des formations

spéciales différentes de la vésicule germinative, et combien sont variables et diverses les formations qui ont été décrites sous le nom de noyau vitellin. Ces deux faits tiennent évidemment à la difficulté que présentent la recherche et l'observation de la vésicule embryogène chez la plupart des animaux.

C'est dans les jeunes ovules de certaines Araignées, entre autres de la *Tegenaria domestica*, que la vésicule de Balbiani s'observe le plus facilement. Il suffit, en effet, d'examiner un fragment d'ovaire dans le sang même de l'animal, ou dans un liquide indifférent, pour apercevoir immédiatement le noyau vitellin, qui, par son aspect réfringent et sa structure spéciale, est plus apparent que la vésicule germinative. Dans la plupart des œufs des autres animaux, cet élément, à peine visible comme une petite tache claire lorsqu'on examine la préparation à l'état frais, n'apparaît nettement qu'après l'action des réactifs coagulant le protoplasma, tels que l'eau acidulée par l'acide acétique.

Pendant longtemps le noyau vitellin n'a pu être étudié que sur des préparations extemporanées qui ne pouvaient être conservées. Cependant M. Balbiani avait pu garder plusieurs années des jeunes ovules de *Cottus lævigatus* dans le liquide de Müller, et les ovules montés ensuite dans la glycérine montraient encore distinctement la vésicule embryogène. M. Ranvier, dans son *Traité d'histologie*, a donné une figure de jeune ovule de Souris, fixé par l'acide osmique, et dans lequel le noyau vitellin est visible.

L'emploi du liquide de Flemming, comme fixateur pour des pièces fraîches prises sur des animaux, très peu de temps après la mort, m'a permis d'obtenir de bonnes préparations du noyau vitellin chez certains Mammifères et quelques autres Vertébrés, préparations qui, colorées, soit par l'hématoxyline, soit par la safranine, soit simultanément par le violet de gentiane et l'éosine, puis montées dans le baume, se sont conservées depuis cinq ans aussi nettes qu'au premier jour.

Avant d'exposer le résultat de mes propres recherches et de discuter les opinions de mes prédécesseurs, je rappellerai les observations de mon maître, M. Balbiani, observations dont n'ont pas tenu compte la grande majorité des auteurs qui se sont occupés du noyau vitellin, ce qui explique la confusion qui règne actuellement dans la science relativement à la nature de cette formation.

Abstraction faite des Aranéides, chez lesquelles von Wittich,

Carus et Siebold avaient déjà reconnu que le noyau vitellin est constitué par une vésicule centrale entourée de couches protoplasmiques différenciées, tous les autres auteurs, sauf M. Balbiani, ont décrit le noyau vitellin comme formé par une masse compacte plus ou moins granuleuse, tranchant par son opacité sur le reste du vitellus transparent. M. Balbiani a montré le premier que, chez la plupart des animaux dans les œufs desquels il avait rencontré cet élément, il existe dans la masse granuleuse, une vésicule centrale très délicate, transparente, autour de laquelle se déposent graduellement des granulations, ou des couches protoplasmiques différenciées.

Dans les jeunes ovules de *Tegenaria domestica* de $0^{mm},025$ à $0^{mm},030$, la vésicule embryogène apparaît sous forme d'une petite vésicule homogène et transparente, large de $0^{mm},005$ à $0^{mm},007$, qui augmente ensuite de volume. Elle renferme une substance pâle et granuleuse, dans laquelle on aperçoit un corpuscule rond, faiblement réfringent, situé à son centre ou près de sa surface.

Chez les Iules et les Géophiles, le noyau vitellin se présente aussi comme une vésicule claire, renfermant un noyau assez large, pâle, granuleux, souvent entouré d'un cercle de petits grains brillants.

Dans les œufs de la *Rana temporaria*, M. Balbiani a vu également au centre de l'amas granuleux, décrit par Cramer, une petite vésicule claire, nucléée. Il en est de même chez les Poissons osseux, la Raie, le Squatine ange, la Poule, le Moineau, la Cresserelle, le Vanneau, etc.

Enfin chez les Mammifères, M. Balbiani a décrit et figuré dans les jeunes ovules de la Femme et de la Vache un petit noyau vitellin vésiculeux, renfermant, chez le Veau, un corpuscule central, et entouré de granulations. « La vésicule embryogène, dit-il, est une cellule, puisqu'elle est formée d'une masse de protoplasma, avec un noyau et un nucléole. Ces deux derniers éléments ne sont pas généralement difficiles à apercevoir, mais le protoplasma se confond souvent avec celui de l'œuf, parce qu'il possède la même réfringence. Il devient très visible lorsque sa structure est modifiée, comme chez l'Araignée. Le noyau se colore en rouge par le carmin, mais très lentement dans l'œuf de l'Araignée à cause des couches condensées qui l'entourent. »

Mes recherches personnelles ont porté exclusivement sur les Vertébrés; j'ai examiné un assez grand nombre d'œufs ovariens chez des Mammifères (Femme, Singe, Vache, Brebis, Antilope,

Chienne, Chatte, Taupe, Musaraigne, Lapine, Cobaye, Souris, Rat, Chauve-Souris), d'Oiseaux (Poule, Moineau, Cigogne), de Reptiles (Lézard vivipare, Lézard vert, Orvet), d'Amphibiens (Grenouille verte, Grenouille rousse, Crapaud, Tritons), et de Poissons (Squales, Raies, Saumon, Truite, Éperlan, Limande, Syngnathe, Belone, Vairon, Gonelle, Blennies, etc.).

Ce n'est que chez quelques animaux que je suis arrivé à trouver la vésicule de Balbiani d'une manière constante dans tous les jeunes ovules; chez d'autres, je n'ai pu l'observer qu'exceptionnellement; chez beaucoup enfin je n'ai pu la voir, du moins dans mes préparations permanentes, faites à l'aide d'ovaires fixés par le liquide de Flemming. Je décrirai d'abord la disposition que j'ai toujours rencontrée chez le Rat et le Cochon d'Inde, qui sont les Mammifères les plus favorables pour l'étude de cet intéressant élément.

Chez les Rats, âgés de quelques semaines, dont les ovaires ne renferment que des ovules peu avancés, on constate, après fixation par le liquide de Flemming, que tous les jeunes ovules contiennent, à côté de la vésicule germinative, un petit corps arrondi, nettement circonscrit, et un peu plus coloré que le reste du protoplasma ovulaire. Ce corps, que je désignerai dorénavant sous le nom de *corps vitellin de Balbiani*, mesure en moyenne 6 à 7μ de diamètre. Sur les coupes son aspect rappelle celui des globules sanguins contenus dans les vaisseaux; il est cependant un peu plus petit et un peu moins réfringent que ces derniers.

Le corps vitellin de Balbiani ne s'observe plus dans les ovules entourés d'une granulosa constituée par trois ou quatre couches de cellules. On le voit au contraire nettement dans tous les autres ovules plus jeunes et même dans les ovules primordiaux contenus encore dans l'épithélium germinatif qui recouvre la surface de l'ovaire (fig. 2, *op*). Je n'ai jamais trouvé qu'un seul corps dans un ovule. Sa position est à peu près constante; il est toujours rapproché de la vésicule germinative; le plus souvent même en contact avec elle. Tantôt il est nettement arrondi, tantôt de forme ovalaire, rarement il présente des contours un peu irréguliers.

Examiné à un fort grossissement, avec le 1/18 à immersion homogène de Zeiss, ou le 1/12 de Leitz, le corps vitellin de Balbiani se montre formé de deux parties distinctes; une partie périphérique plus claire et une partie centrale plus condensée, et plus fortement teintée par l'acide osmique. Le diamètre de ce noyau

central mesure à peu près la largeur de la zone périphérique (fig. 3, *cv*).

L'action des réactifs colorants sur le corps vitellin est intéressante à considérer. La safranine le colore en rose pâle, le noyau central étant un peu plus foncé que la zone périphérique; la teinte des deux parties est uniforme. Dans la vésicule germinative et les noyaux des cellules de la granulosa ou des cellules du stroma ovarique, la safranine ne colore que le réseau chromatique en rouge vif.

Le vert de méthyle et le violet de gentiane employés suivant la méthode de Bizzozero, sont sans action sur le corps vitellin; si l'on fait une double coloration avec ces réactifs associés à l'éosine, le corps vitellin se colore en rose, le réseau chromatique de la vésicule germinative et des noyaux étant vert ou bleu violet.

L'hématoxyline a une grande affinité pour le corps vitellin: dans les coupes traitées par cette matière colorante, ce corps est plus visible que la vésicule germinative, dont le réseau chromatique reste pâle. La picro-nigrosine et en général toutes les matières colorantes qui colorent le protoplasma, sans présenter une grande affinité pour la chromatine, font apparaître nettement le corps vitellin.

Chez le Rat adulte, le corps vitellin se voit aussi bien que chez les jeunes animaux; de même que chez ceux-ci, il n'existe que dans les jeunes ovules entourés au plus d'une ou deux couches de cellules folliculaires.

L'ovaire du Cochon d'Inde, surtout celui des nouveau-nés, est aussi favorable que celui du Rat pour l'étude du corps vitellin de Balbiani. Il y présente l'aspect, la constitution et les mêmes dimensions que chez le Rat (fig. 1).

Parmi les Chéiroptères, l'ovaire d'une Pipistrelle m'a donné des préparations très intéressantes. Sur des coupes colorées à la safranine, dans le voisinage de la vésicule germinative, se trouve un corps arrondi, réfringent, fortement noirci par l'acide osmique, et renfermant dans son intérieur un corpuscule arrondi (fig. 4, *cv*). Cet élément a la même constitution que le corps vitellin de Balbiani, chez le Rat et le Cochon d'Inde; il occupe la même position et n'existe aussi que dans les jeunes ovules. Il ne diffère de celui des animaux précédents que par la manière dont il noircit sous l'influence de l'acide osmique et son manque de coloration par la safranine.

Le corps vitellin se comporte donc dans l'ovaire que j'ai examiné comme un élément en voie de dégénérescence graisseuse.

Chez aucun autre Mammifère je n'ai pu observer le corps vitellin d'une façon aussi nette ni aussi constante que chez le Rat, le Cobaye et la Pipistrelle.

Dans l'ovaire d'une Femme de trente-cinq ans, fixé immédiatement après la castration, les rares jeunes ovules qui existaient à la périphérie de l'organe montraient une petite tache plus fortement colorée par la safranine que le reste du vitellus, et dans laquelle on soupçonnait un corpuscule central peu distinct.

Chez une jeune Chatte de quatre mois, dans un seul ovule de 68μ de diamètre, dont la vésicule germinative mesurait 40μ, j'ai trouvé un corps arrondi de 10μ de diamètre, finement granuleux et coloré par la safranine (fig. 6). Dans l'intérieur de ce corps on ne pouvait observer aucun corpuscule central. J'ai retrouvé un corps à peu près identique dans un ovule d'un embryon de Mouton de 47 centimètres.

Chez un autre embryon de Mouton moins âgé, il y avait dans un ovule, à côté de la vésicule germinative légèrement rétractée, une tache un peu diffuse, semi-lunaire, légèrement teintée par l'acide osmique et contenant un corpuscule arrondi un peu plus coloré (fig. 5).

Dans les nombreux ovaires de Lapine, de Chienne que j'ai examinés, en variant les modes de fixation et de coloration, je n'ai jamais vu dans le vitellus des ovules, même les plus jeunes, aucun élément pouvant être considéré comme un corps vitellin de Balbiani. Il en a été de même pour la Taupe, le Rhinolophe, la Vache, une jeune Antilope d'espèce indéterminée et un Babouin. Les ovaires de ces deux dernières espèces avaient été pris sur des individus morts de maladie et plusieurs heures après la mort; on ne peut donc conclure de l'absence du corps vitellin dans les préparations à la non-existence de ce corps chez ces animaux.

Chez les Oiseaux, la vésicule embryogène ne se présente pas, du moins sur les pièces fixées par le liquide de Flemming, avec la même netteté que chez les Mammifères que j'ai cités plus haut. Dans les ovules de la Poule et du Moineau, mesurant de 100 à 120μ de diamètre, on trouve presque constamment, au voisinage de la vésicule germinative, un corps arrondi, plus petit que la vésicule (fig. 10, *cv*). Ce corps très finement granuleux se colore plus

fortement que le reste du vitellus par la safranine ou le violet de gentiane. Il est souvent mal délimité et envoie des prolongements radiés dans le protoplasma ovulaire. Je n'ai jamais pu observer dans son intérieur soit une vésicule plus claire, soit une masse plus dense et plus colorée comme chez les Mammifères. M. Balbiani a cependant vu, à l'état frais, une vésicule claire au milieu de la masse granuleuse. Il est très probable que la vésicule centrale, très délicate, disparaît sous l'influence du réactif fixateur, et que la zone granuleuse qui l'entoure reste seule visible.

Les Reptiles que j'ai examinés, au point de vue du corps vitellin de Balbiani, l'Orvet, le Lézard vert et le Lézard vivipare, ne m'ont présenté, dans les jeunes ovules, aucun corps rappelant celui que j'ai observé chez les jeunes Oiseaux. Le vitellus était ou entièrement homogène, ou renfermait des couches concentriques finement et grossièrement granuleuses, mais sans masse arrondie finement granuleuse et distincte.

Il en a été de même dans les ovaires de Plagiostomes, *Galeus canis*, *Raja clavata*, *Scyllium canicula* que j'ai étudiés après fixation par le liquide de Flemming.

Parmi les Amphibiens, ce n'est que chez *Rana temporaria*, ainsi que l'ont constaté mes prédécesseurs, que le corps vitellin est facile à observer. Sa présence est constante dans tous les jeunes ovules. Situé dans le voisinage de la vésicule germinative, mais non loin de la périphérie de l'œuf, le corps vitellin de Balbiani de la Grenouille rousse a le même aspect que celui des Oiseaux. Ses contours sont souvent mal délimités et offrent de petits prolongements irréguliers dans la masse vitelline. Il est constitué par une masse finement granuleuse prenant, sous l'action de l'acide osmique et de la safranine, une teinte beaucoup plus foncée que le reste du vitellus. J'ai pu voir plusieurs fois dans son intérieur un corps plus coloré et nettement délimité qui me paraît devoir être identifié avec le corps central du corps vitellin du Rat et du Cobaye (fig. 11).

La masse granuleuse du corps vitellin, examinée à un fort grossissement, sur de bonnes préparations traitées par le liquide d'Hermann, le permanganate de potasse et la safranine, offre une structure assez complexe (fig. 16). Elle est constituée par une substance homogène très finement ponctuée, assez fortement colorée par l'acide osmique; dans l'intérieur de cette substance sont renfermées de nombreuses vacuoles claires se présentant sous forme de vési-

cules arrondies ou allongées dont le centre est occupé par des granulations safranophiles, disposées en chapelet. Les vésicules arrondies ne sont très probablement que des vacuoles allongées, vues par l'une de leurs extrémités. En faisant, en effet, varier la mise au point, on constate que les vacuoles ont une tendance à s'enrouler en spirales et sont enchevêtrées les unes dans les autres. Cette structure est identique à celle découverte par M. Balbiani (**8** *bis*) dans le noyau du *Loxophyllum Meleagris*. En traitant le noyau de cet Infusoire par l'acide osmique, le vert de méthyle, puis par une solution très faible d'ammoniaque et enfin par l'eau distillée légèrement colorée par le vert de méthyle, mon savant maître a obtenu une figure (fig. 7 de son Mémoire), qui offre la plus grande analogie avec notre figure 16. M. Balbiani a constaté que cet aspect du noyau est dû au gonflement et à la rupture sous l'influence des réactifs, d'un cordon nucléaire formant des circonvolutions plus ou moins nombreuses au sein d'un suc nucléaire très riche en granulations.

En traitant de jeunes ovules de *Rana temporaria*, pris sur l'animal vivant, par une solution faible de chlorure de manganèse additionnée de violet dahlia, suivant la méthode employée par Pictet (**45**) pour l'étude de la spermatogenèse chez les Invertébrés, j'ai pu retrouver, à l'état frais, la structure de la masse granuleuse que j'avais observée sur des coupes. On constate, en effet, que cette masse renferme dans son intérieur un grand nombre de petits corps figurés, allongés en bâtonnets sinueux et enchevêtrés dans tous les sens. Ces bâtonnets se colorent par le violet dahlia, tandis que la substance homogène dans laquelle ils sont plongés demeure incolore. Ils paraissent être libres et ne pas appartenir à un cordon continu, enroulé en peloton sur lui-même (fig. 15).

J'ai retrouvé une structure identique dans le corps désigné généralement sous le nom de *Nebenkern* ou de *noyau accessoire* des cellules séminales des Insectes et de quelques autres animaux. Elle y avait du reste été déjà indiquée par Platner (**46**) et par Prenant (**47**), mais d'une manière beaucoup moins nette. Il s'agit très probablement dans ce cas d'une structure protoplasmique particulière qui peut se rencontrer, ainsi que je le démontrerai plus tard, dans beaucoup de cellules.

La masse granuleuse qui entoure le corps vitellin ne se montre pas toujours avec l'aspect que je viens de décrire. Généralement

elle est simplement finement granuleuse, mais elle renferme souvent de gros grains irréguliers, se colorant fortement par la safranine (fig. 14). Ces grains sont disposés sans ordre dans la masse, et occupent de préférence la périphérie.

Outre le corps vitellin de Balbiani, entouré de sa masse granuleuse, on trouve dans les jeunes ovules de *Rana temporaria*, les productions vitellines signalées par O. Hertwig (**29**) et présentant tous les aspects décrits et figurés par cet auteur. Dans des œufs plus avancés en développement j'ai rencontré des corps intra-vitellins, fusiformes ou arrondis, occupant la même situation que les corps d'Hertwig et se colorant alors plus fortement par la safranine que le reste du plasma ovulaire. Examinés à un fort grossissement, ces corps se montraient remplis de jeunes tablettes vitellines disposées en séries. Ces tablettes orientées parallèlement à leur grand axe et placées les unes à côté des autres constituent des chapelets enchevêtrés, plongés au sein d'une substance très finement granuleuse. Chaque groupe de chapelets est entouré d'une zone claire, hyaline, due probablement à une rétraction de la masse plasmique sous l'influence du liquide fixateur, qui, pour les œufs, dans lesquels j'ai observé le plus nettement cette disposition, était le liquide de Ripart et Petit. Je suis porté à admettre que les corps intra-vitellins d'Hertwig ne sont que des parties du plasma ovulaire plus condensées dans lesquelles se formeront plus tard les premières tablettes vitellines (fig. 12).

Chez la *Rana esculenta* on ne trouve pas en général de corps vitellin de Balbiani dans les ovules. J'ai observé cependant une seule fois, sur des coupes de l'ovaire d'une très jeune Grenouille verte, dans un ovule, mesurant environ 20 μ, dont la vésicule germinative occupait la plus grande partie du corps de l'ovule, une petite tache granuleuse faiblement colorée, occupant le centre d'un croissant également granuleux mais non coloré (fig. 13). Cette formation me paraît devoir être assimilée à celle qui se rencontre normalement chez la Grenouille rousse, et être considérée par conséquent comme un corps vitellin accidentellement développé dans une espèce qui en est dépourvue.

Dans les œufs de *Bufo vulgaris*, de *Triton tœniatus*, de *T. cristatus*, je n'ai observé aucune formation rappelant de près ou de loin le corps vitellin.

Chez les Poissons osseux, au contraire, il est très facile de voir le

corps vitellin soit à l'état frais, soit après fixation par le liquide de Flemming. Je ne parlerai ici que des espèces qui m'ont donné les préparations permanentes les plus favorables pour l'étude.

Sur des coupes d'ovaires de Truite recueillis après la ponte, au mois de janvier, les ovules déjà assez avancés dans leur développement et mesurant en moyenne $0^{mm},3$ à $0^{mm},4$ présentent autour de la vésicule germinative qui occupe une position centrale, deux couches concentriques d'aspect différent (fig. 17). La couche externe est finement granuleuse et se colore faiblement par la safranine en rose pâle, quand on pousse la décoloration jusqu'à ce que le contenu de la vésicule germinative, à l'exception des nucléoles, reste incolore. La couche interne, plus grossièrement granuleuse et plus colorée que la précédente, est séparée de celle-ci par des formations fusiformes irrégulières, constituant par leur ensemble une sorte d'anneau présentant une teinte plus foncée que le reste du vitellus. Cette disposition du vitellus est la même que celle observée par Scharff (**51**) chez plusieurs espèces de Poissons osseux, avec cette différence que l'auteur anglais ne mentionne pas les corps fusiformes. C'est dans la partie externe de la zone interne que se trouve le corps vitellin de Balbiani. Il est constitué par une partie centrale fortement colorée, entourée d'une zone moins foncée, mais cependant plus teintée que le reste du vitellus. On retrouve donc chez la Truite la même structure du corps vitellin que chez le Rat; mais chez les Poissons ce corps est beaucoup plus volumineux que chez les Mammifères; il mesure en effet 20 μ de diamètre tandis que celui du Rat n'a que 6 à 7 μ. En outre, chez la Truite, le corps est moins nettement circonscrit que chez les Rongeurs.

J'ai retrouvé une structure des ovules et un corps vitellin identique dans les ovaires de jeunes *Salmo quinnat*, qui n'étaient pas en état de se reproduire.

Les jeunes ovules de *Belone longirostris* montrent aussi de la façon la plus nette, après fixation, un corps vitellin identique à celui des Salmonidés (fig. 19, *cv*). J'y ai de plus constaté dans quelques cas la structure alvéolaire que j'ai indiquée plus haut pour *Rana temporaria*. Chez *Limanda vulgaris*, le corps vitellin est aussi très visible dans la plupart des jeunes ovules, mais je n'ai pu réussir à y découvrir le corps central (fig. 18, *cv*).

Parmi tous les Téléostéens que j'ai examinés, le Syngnathe (*Syngnathus acus*) est celui qui m'a donné les faits les plus intéres-

sants. Les ovules primordiaux de ce Poisson ne sont constitués que par une petite masse protoplasmique homogène, munie d'un noyau assez volumineux et renfermant un réseau chromatique bien développé (fig. 20, *op*). Dans les ovules un peu plus avancés, le noyau a changé d'aspect; la membrane nucléaire est tapissée par un grand nombre de taches germinatives; le centre du noyau est occupé par une petite masse finement granuleuse et teintée en rose par la safranine, tandis que le reste du contenu demeure incolore (fig. 24). Le protoplasma ovulaire est également faiblement coloré et renferme un corpuscule arrondi, réfringent comme les taches germinatives et retenant la safranine avec la même intensité que ces dernières. Dans les ovules encore plus développés, mesurant en moyenne 60 μ de diamètre, le corpuscule coloré intra-vitellin a subi d'importantes modifications; il est devenu elliptique, son grand axe étant parallèle à la surface de l'œuf. Il est de plus au contact immédiat par son bord externe avec un amas arrondi, constitué par une substance fondamentale d'apparence homogène, mais rempliè de granulations très colorées (fig 25, *cv*). A un stade plus avancé tout le corps réfringent s'est transformé en un amas tel qu'on l'observe dans la plupart des ovules des Poissons.

En examinant un très grand nombre d'ovules de Syngnathe, j'ai pu trouver toutes les phases de transition entre les quatre stades que je viens de décrire, l'absence du corps réfringent dans le vitellus, la présence du corps réfringent, sa résolution en granulations et sa transformation en corps vitellin. On voit, en effet, un certain nombre de très jeunes ovules dans lesquels le réseau chromatique du noyau a en grande partie disparu et se trouve pour ainsi dire rétracté sur la paroi interne de la membrane nucléaire, sous forme de petits points fortement colorés. Dans des ovules un peu plus gros, il existe immédiatement au contact avec la vésicule germinative, accolé à sa surface externe, un corpuscule réfringent, aplati, ayant le même aspect que les grains chromatiques tapissant la face interne de la vésicule germinative, et qui deviendront plus tard les taches germinatives. Ce corps réfringent ne diffère des futures taches germinatives que par ses dimensions plus considérables (fig. 21 et 22).

Le corpuscule réfringent qui apparaît ainsi en contact avec la vésicule germinative s'en éloigne, grossit, s'arrondit et se place à peu près à égale distance de la vésicule et de la périphérie de l'œuf

(fig. 24). Avant que ce corpuscule commence à se résoudre en granulations, on voit sa partie tournée vers la surface de l'œuf s'hypertrophier et se creuser de vacuoles irrégulières. A cet état succède le stade dans lequel au corps réfringent est accolée une petite masse homogène, remplie de granulations. Ces granulations paraissent provenir de la désagrégation des travées de substance réfringente et colorable qui séparent les alvéoles creusées dans la portion excentrique du corpuscule réfringent (fig. 25, 26, 27 et 28, *cv*). Lorsque ce travail de désagrégation a envahi toutes les parties du corpuscule, celui-ci se trouve transformé en corps vitellin finement granuleux.

Tels sont les faits que j'ai pu observer relativement à la présence, la structure et le mode d'apparition du corps vitellin de Balbiani dans les œufs des Vertébrés. Avant d'exposer les conclusions que je crois pouvoir tirer de ces observations je résumerai les diverses opinions émises sur la signification et l'origine de cet élément.

Un grand nombre d'auteurs en signalant dans les œufs des animaux qu'ils étudiaient la présence d'un corps vitellin, ou de formations qu'ils considéraient comme telles, se sont bornés à en donner une description, sans formuler aucune appréciation sur son rôle et son mode de développement; ils l'ont désigné souvent sous le nom de corps *énigmatique*.

L'hypothèse la plus ancienne, émise par Siebold, adoptée par Carus et par M. Balbiani, est que le corps vitellin est le centre de formation des éléments plastiques de l'œuf. Autour de lui se disposeraient des globules, qui se résoudraient plus tard en granulations pour constituer le germe aux dépens duquel se développera l'embryon, d'où le nom de *vésicule embryogène* donné à ce corps par Milne-Edwards.

Une autre hypothèse, inverse de la précédente, consiste à considérer le corps vitellin comme le centre de formation des éléments nutritifs du vitellus; elle est due à Allen Thomson.

Pour Lubbock, von Ihering, Schütz, Schimkewitsch et Monticelli, le corps vitellin ne serait autre chose qu'une portion épaissie du vitellus de l'œuf, une accumulation de matériaux de réserve qui seraient résorbés, assimilés, pendant la croissance de l'œuf. Cet élément ne jouerait aucun rôle important dans la formation de l'embryon, ni dans la constitution du vitellus.

M. Balbiani, le premier, s'est occupé de l'origine du corps vitellin;

après avoir établi que ce corps est une cellule, formée d'une masse de protoplasma avec un noyau et un nucléole, il décrivait ainsi, en 1879, son mode de développement. « La vésicule embryogène naît par bourgeonnement de l'une des cellules épithéliales qui entourent l'œuf dans le follicule de Graaf. En pénétrant dans l'œuf, cette cellule conserve son individualité : son protoplasma ne se fusionne pas avec le vitellus ; celui-ci est refoulé par la cellule, qui s'y creuse une cavité et y est comme enchâssée. Quelquefois le canal par lequel a pénétré la vésicule embryogène reste visible pendant quelque temps, comme je l'ai observé chez le *Geophilus electricus* et chez le *Pleuronectus limanda* ; le plus souvent ce canal s'oblitère par le rapprochement de ses parois et sa cavité devient virtuelle. »

Cette origine, admise alors par mon savant maître, l'avait conduit à émettre une hypothèse des plus ingénieuses et des plus séduisantes sur le rôle du corps vitellin. « L'origine épithéliale de la vésicule embryogène, dit-il, en fait un élément analogue à une cellule séminale, qui doit exercer sur l'œuf une action semblable à celle d'un spermatozoïde.... C'est sous l'influence d'une sorte de fécondation exercée par la vésicule embryogène, représentant l'élément mâle, que se forme le germe dans l'ovule femelle. On constate, en effet, que c'est toujours autour de cet élément que se déposent les granulations plastiques..... La cellule embryogène étant un élément mâle primordial, on comprend que, chez certains êtres, et dans certains cas, son action ne se bornera pas à déterminer la formation du germe. Elle pourra suffire à déterminer d'une manière plus ou moins complète, soit seulement les premières phases du développement de l'œuf, soit même ce développement tout entier et produire un animal parfait, ce qui constitue la parthénogenèse. »

En reprenant l'étude de l'origine du corps vitellin chez les Géophiles, M. Balbiani est arrivé à modifier sa première manière de voir relativement à son mode de développement. Il a reconnu, en effet, que ce corps ne dérive pas de l'épithélium du follicule, mais provient au contraire de la vésicule germinative. Celle-ci, dans l'œuf du *Geophilus longicornis*, envoie dans le vitellus un prolongement en forme d'entonnoir dans lequel pénètre un prolongement du gros nucléole ou tache germinative. Souvent l'appendice nucléaire a la forme d'un cordon plus ou moins long, enroulé ou pelotonné diversement à son extrémité. Ce cordon se morcelle en

fragments qui se répandent dans le vitellus et deviennent centres de formation de cellules, le protoplasma vitellin se condensant à leur surface. Ces cellules intra-vitellines émigrent à la périphérie pour constituer les éléments de l'épithélium folliculaire, comme Fol, Roule et Sabatier l'ont admis pour les Ascidies. Parmi ces cellules intra-vitellines, l'une d'elles devient la vésicule embryogène, ou corps vitellin, en prenant des caractères particuliers et en augmentant de volume. Chez les Géophiles, le corps vitellin exerce sur le protoplasma environnant une attraction se manifestant par la production de stries rayonnantes, rappelant l'aster qui entoure les noyaux sexuels de l'œuf pendant la fécondation. Aussi, M. Balbiani considère-t-il toujours le corps vitellin comme un élément mâle exerçant une sorte de préfécondation de l'ovule. « Je maintiens, dit-il, en grande partie l'exactitude de mon ancienne manière de voir sur sa signification comme centre formateur du germe chez certains animaux. Son homologie, reconnue par M. Fol lui-même, avec les cellules folliculaires de l'ovaire et, par suite, les spermatoblastes du testicule du mâle, justifie cette opinion et lui enlève ce que, au premier abord, elle peut avoir de singulier. »

L'opinion de Sabatier se rapproche de celle de M. Balbiani. Pour lui, le corps vitellin prend naissance au contact de la vésicule germinative mais sans en dériver directement. Il représente un élément mâle qui émigre vers la périphérie de l'œuf, et finit par disparaître absorbé par le vitellus. L'œuf devient alors un élément exclusivement femelle qui se complétera plus tard, au moment de la fécondation, en s'unissant au spermatozoïde.

Sans se prononcer sur la signification du corps vitellin, Valaoritis le fait provenir d'une transformation de la vésicule germinative.

Les observations de Will, Blochmann, Schäfer, Leydig, qui ont vu des taches germinatives ou des fragments de la vésicule germinative émigrer dans le vitellus et devenir des noyaux vitellins, viennent à l'appui de l'opinion de M. Balbiani, bien que ces auteurs ne parlent pas du corps vitellin.

Dans ma note préliminaire, reprenant l'assimilation déjà faite par M. Balbiani, j'ai comparé le corps vitellin au noyau accessoire, *Nebenkern*, des cellules testiculaires, en me basant sur la similitude de ces deux éléments au point de vue de leur aspect et de leurs réactions vis-à-vis des matières colorantes.

Je signalerai enfin l'opinion de Rein qui pensait que le corps

vitellin devenait dans l'œuf fécondé le pronucléus femelle, opinion qui ne peut plus être défendue aujourd'hui que l'on connaît les transformations de la vésicule germinative au moment de la maturité de l'œuf.

De toutes les théories que je viens de rappeler brièvement, laquelle paraît être le plus en rapport avec mes propres observations? — Avant de répondre à cette question il convient d'abord d'établir quelles sont la structure, l'origine et la destinée du corps vitellin.

Le corps vitellin de Balbiani est-il une simple condensation du vitellus, un noyau, ou une véritable cellule? Ainsi que je l'ai déjà dit, les auteurs ont décrit sous un même nom des formations différentes et qui ne peuvent être identifiées. C'est ainsi, par exemple, que les formations décrites par Jatta, Iijima et Legge ne peuvent être regardées comme des corps vitellins, à cause de leur constitution et de leur pluralité dans un même œuf.

On ne trouve presque toujours qu'un seul corps vitellin de Balbiani dans un même ovule; pour ma part, je n'ai jamais constaté la présence de deux de ces corps dans un œuf. M. Balbiani en a rencontré quelquefois deux chez *Rana temporaria*. Cet élément est caractérisé en outre par un corpuscule central entouré d'une zone d'aspect homogène ou finement granuleux, en dehors de laquelle très souvent le protoplasma ovulaire se condense en couches concentriques (Tégénaire), se dispose en stries rayonnantes (*Geophilus carpophagus*), ou se charge de granulations vitellines. Le corps vitellin semble donc, au premier abord, avoir la constitution d'une cellule, mais, en examinant de plus près ses réactions vis-à-vis des réactifs colorants, je ne crois pas qu'on puisse le considérer comme un élément cellulaire. Chez les Mammifères, par exemple, où sa constitution est très nette, sa partie centrale, qui correspondrait au noyau, ne se colore ni par le carmin, ni par le vert de méthyle, ni par le violet de gentiane, c'est-à-dire par les colorants nucléaires électifs. Il est au contraire fortement teinté par l'éosine, la nigrosine, qui ne colorent pas les noyaux. S'il est coloré par la safranine, il retient bien moins fortement cette substance que les éléments chromatiques des noyaux et de la vésicule germinative en particulier.

La zone qui entoure le corpuscule central, et qui représenterait le protoplasma du corps vitellin considéré comme élément cellulaire, se colore de la même manière, par les différents réactifs, que

le corps central; elle reste seulement teintée plus faiblement. Si l'on dilacère un fragment d'ovaire de Cochon d'Inde, pris sur l'animal immédiatement après la mort, dans une solution de chlorure de manganèse et de violet dahlia, le protoplasma des jeunes ovules se colore en violet, la vésicule germinative et la totalité du corps vitellin, corpuscule central et zone périphérique, demeurent incolores (fig. 9). Enfin le corpuscule central est homogène et ne présente nullement l'aspect d'un noyau.

Chez les autres Vertébrés que j'ai examinés, la nature cellulaire du corps vitellin n'est pas plus facile à établir que chez les Mammifères. Si l'on s'en tient à la définition que j'ai donnée plus haut du corps vitellin, ce corps n'existerait pas chez les Oiseaux, car dans toutes mes observations je n'ai pu découvrir de corpuscule central au milieu de la masse granuleuse. Cependant, d'après la ressemblance de cette masse avec celle qui, chez la Grenouille rousse, entoure le corpuscule central, et étant donnée la facilité avec laquelle s'altère le corps vitellin sous l'influence des agents fixateurs, je suis porté à identifier la formation intra-vitelline qu'on observe dans l'œuf des Oiseaux à celle qui existe chez les Amphibiens.

Dans la *Rana temporaria* on retrouve la constitution du corps vitellin des Mammifères, mais cette constitution présente des variations et elle est plus compliquée. La masse plasmique qui entoure le corpuscule central est très développée : elle présente une structure très complexe que j'ai déjà décrite et sur laquelle je ne reviendrai pas. De plus, le corpuscule central est souvent remplacé par des granulations plus petites se colorant fortement, et irrégulièrement disséminées dans la masse plasmique.

C'est chez les Téléostéens que le corps vitellin présente une structure se rapprochant le plus de celle de cet élément chez les Mammifères. Mais ici encore son aspect est variable. Tandis que dans les ovules des Salmonidés, il est constitué par un corpuscule central, environné d'une petite zone plasmique plus colorable que le reste du plasma ovulaire, chez la Limande, la Belone, le Syngnathe il se présente, au terme de son évolution, sous forme d'un amas granuleux nettement circonscrit.

Les différents aspects que peut revêtir le corps vitellin de Balbiani, et ses réactions vis-à-vis des matières colorantes, ne permettent donc pas, du moins chez les Vertébrés que j'ai étudiés, de

considérer cette formation comme un élément cellulaire intravitellin. Il ne peut être non plus, pour les mêmes raisons, assimilé à un noyau; enfin sa structure complexe, sa constance dans une même espèce animale, sa situation, presque toujours la même, dans le voisinage de la vésicule germinative, la manière dont il se comporte sous l'influence de certains réactifs (chlorure de manganèse et violet dahlia), ne peuvent pas, ainsi que le veulent certains auteurs, le faire regarder comme une simple condensation du vitellus, ou un amas provisoire de substances assimilables, destinées à être résorbées pendant l'évolution de l'œuf.

Pour déterminer exactement la nature de ce corps singulier, il est indispensable de suivre son mode de formation et son évolution. Malheureusement mes recherches à ce point de vue, bien que souvent renouvelées, ne m'ont donné que des résultats bien incomplets. J'ai pu cependant établir quelques faits grâce auxquels il est permis, je crois, d'émettre une hypothèse relativement à l'origine du corps vitellin.

J'ai examiné plusieurs ovaires d'embryons de Chat et de Cobaye, à différents états de développement, ainsi que des ovaires d'embryons ou de très jeunes individus de Mouton, de Chat, de Grenouille rousse, afin d'y saisir la première apparition du corps vitellin de Balbiani. Je n'ai jamais pu, quel que fût le mode d'investigation employé, en observer la moindre trace.

L'état de l'ovaire à la naissance est très variable chez les différents Mammifères : tandis que chez la Chatte qui vient de naître, l'ovaire ne renferme encore que des amas ou cordons de très jeunes ovules en voie de multiplication (fig. 7), chez le Rat et le Cochon d'Inde nouveau-nés les jeunes ovules sont déjà individualisés et on n'observe plus, dans les cordons ovulaires, de figures cytodiérétiques. Tant que les ovules primordiaux se multiplient par division, on ne trouve pas de corps vitellin dans leur intérieur; celui-ci n'apparaît que lorsque l'ovule primordial s'individualise, et commence à accumuler dans son intérieur des matériaux de réserve qu'il utilisera pour s'accroître, augmenter de volume et arriver au terme de son évolution en tant qu'oocyte.

On peut, en effet, distinguer dans la vie de l'œuf trois périodes : la première pendant laquelle il est encore à l'état de cellule sexuelle indifférente, car il se comporte alors comme les cellules des jeunes tubes séminifères et les autres cellules de l'organisme : il se divise

dès qu'il atteint une taille déterminée; c'est la période de prolifération ovulaire. La deuxième période est celle durant laquelle la cellule sexuelle devient œuf, grossit sans se diviser; c'est la période de croissance de l'œuf. Pendant la troisième période, l'œuf subit des modifications importantes : son noyau se transforme et se prépare, par l'expulsion des globules polaires, à s'unir au spermatozoïde; c'est la période de maturation de l'œuf.

Le corps vitellin de Balbiani prend naissance au commencement de la deuxième période. Il apparaît sous forme d'un corpuscule réfringent, généralement aplati, immédiatement en contact avec la vésicule germinative; à ce moment, il se colore d'une façon intense par les réactifs colorants, safranine, violet de gentiane, hématoxyline, et prend la même teinte que la tache ou les taches germinatives, s'il y en a plusieurs. Dans des ovaires de jeune Chatte, à côté d'ovules en voie de division, on voit des ovules un peu plus gros dans lesquels le corpuscule coloré est très net à côté de la vésicule germinative (fig. 7, *ch*). Lœwenthal (**38**) a vu également, dans les jeunes ovules de la Chatte, sortir de la vésicule germinative un corpuscule colorable, ayant l'aspect et les dimensions d'une tache germinative. Mais c'est surtout chez le Syngnathe, ainsi que je l'ai dit plus haut, que la genèse du corps vitellin est le plus facile à suivre.

Cet élément provient donc, chez les Vertébrés, de la vésicule germinative, comme M. Balbiani l'a constaté pour les Invertébrés, chez les Géophiles. C'est très probablement une partie de la tache germinative, ou une tache germinative entière, qui sort de la vésicule pour pénétrer dans le vitellus. La petite masse nucléaire, qui au moment de son expulsion conserve tous les caractères des nucléoles, même réfringence, même coloration, se modifie petit à petit; elle commence par augmenter de volume et s'entoure d'une zone de protoplasma modifié, qui devient plus réfringent et présente plus d'affinité pour les matières colorantes (Mammifères), ou qui offre une structure spéciale (Grenouille), ou enfin qui se remplit de granulations provenant de la désagrégation de la masse nucléolaire (Syngnathe). Puis l'élément, constitué par la masse nucléolaire et la zone protoplasmique qui l'entoure, perd peu à peu son affinité pour les matières colorantes et présente les réactions qui lui sont spéciales.

M. Balbiani a montré que dans les noyaux des glandes salivaires du *Chironomus* les nucléoles ne se comportent pas vis-à-vis des réactifs colorants de la même manière que les éléments du cordon

nucléaire. M. Guignard a fait des observations analogues pour les nucléoles chez les végétaux. Wielowiejki (**61**) a reconnu que les taches germinatives ne se colorent pas par le vert de méthyle et que la chromatine disparaît de la vésicule à mesure que l'œuf grossit. Van Bambeke (**13**) a confirmé les recherches de Wielowiejski. J'ai remarqué, moi-même, le même fait dans les œufs, d'un grand nombre d'animaux. Il est certain que les taches germinatives n'ont pas la même composition chimique que le réseau chromatique de la vésicule germinative. Suivant E. Zacharias (**66**), les nucléoles des cellules animales et végétales sont formés de plastine et d'albumine, tandis que le réseau chromatique est constitué par de la nucléine. F. Schwarz (**55**) donne le nom de pyrénine à la substance fondamentale du nucléole, bien distincte de la chromatine et de la linine qui forment la charpente réticulée du noyau.

Je n'ai malheureusement pas étudié le corps vitellin de Balbiani, au point de vue microchimique, en employant les réactifs de Zacharias et de Schwarz; mes recherches n'ont porté que sur des pièces fixées et je me propose de combler prochainement cette lacune en examinant des ovules à l'état frais. Quoi qu'il en soit, en me basant uniquement sur l'aspect et la réaction vis-à-vis des matières colorantes des taches germinatives et du corps vitellin, je crois pouvoir établir l'origine nucléolaire de ce dernier.

De même que M. Balbiani a vu, dans l'œuf des Géophiles, le boyau nucléaire, sorti de la vésicule germinative, se morceler en plusieurs fragments dont un seul devient le corps vitellin, de même dans les œufs des différents Vertébrés que j'ai examinés, j'ai vu souvent dans le vitellus de l'œuf en dehors de la vésicule germinative, et à côté du corps vitellin, des corpuscules réfringents se colorant par la safranine, l'hématoxyline ou le violet de gentiane (fig. 4 et 8). Ces corpuscules, qui ont été déjà signalés par plusieurs auteurs, entre autres par Will, Blochmann, Scharff, Leydig, proviennent aussi de la vésicule germinative, et sont constitués très vraisemblablement par de la substance nucléaire. Ils ont donc la même origine que le corps vitellin, mais leur évolution est différente; ils ne subissent pas la transformation du corps vitellin qui perd peu à peu son affinité pour les matières colorantes, car ils se colorent toujours d'une façon intense surtout par la safranine. Ces corpuscules se retrouvent rarement dans l'œuf mûr, bien constitué; ils sont résorbés peu à peu et persistent dans l'œuf moins longtemps que le corps vitellin.

A propos de l'ovule des Mammifères, j'ai dit que le corps vitellin ne se trouvait plus dès que l'œuf était entouré d'une granulosa formée de plusieurs couches de cellules. Cet élément disparaît donc d'assez bonne heure, avant que l'œuf ait atteint la moitié de sa taille définitive. D'après ce que j'ai vu chez une Chauve-souris, il peut subir une sorte de dégénérescence graisseuse; dans un même ovaire tous les corps vitellins des ovules un peu avancés noircissaient fortement par l'acide osmique.

La disparition précoce du corps vitellin de Balbiani me paraît être un fait général chez les Vertébrés; il persiste plus longtemps dans les œufs riches en vitellus, les œufs mixolécithes et amictolécithes, comme chez la Grenouille et les Poissons osseux. Exceptionnellement cependant on peut le retrouver encore dans l'œuf avancé en développement, comme l'ont vu M. Ranvier chez la Souris, Ed. van Beneden chez la Chauve-souris et Rein chez le Lapin.

Il n'en est pas de même chez les Invertébrés, principalement chez les Araignées. L'auteur de la découverte du corps vitellin, von Wittich, avait retrouvé cet élément dans les œufs pondus. M. Balbiani l'a retrouvé chez *Tegenaria*, non seulement dans l'œuf pondu, mais encore dans l'embryon et chez la jeune Araignée éclose, où on peut le voir encore à la partie postérieure et dorsale de la région abdominale. Malgré les assertions de Schimkewitsch, qui prétend que le corps vitellin disparaît complètement dans l'œuf de la Tégénaire domestique, je puis affirmer la persistance de cet élément jusqu'au terme du développement embryonnaire, mon savant maître m'ayant montré plusieurs fois des préparations, coupes ou dilacérations, qui ne laissaient aucun doute à cet égard. Par ses dimensions et sa constitution spéciale, le corps vitellin de la Tégénaire est, en effet, facile à retrouver au milieu des cellules embryonnaires et des vésicules vitellines et ne saurait être confondu avec aucun autre élément.

J'ai déjà exposé les différentes opinions émises relativement au rôle du corps vitellin de Balbiani. La fonction de ce corps ne pourra être bien déterminée que lorsque la structure du noyau de l'œuf, la vésicule germinative, les modifications qu'il subit pendant la croissance de l'œuf, et son rôle physiologique seront mieux connus qu'ils ne le sont actuellement. Tous les auteurs qui dans ces dernières années ont étudié la vésicule germinative de l'œuf des animaux, ont reconnu que cet élément subit des transformations importantes,

non seulement à la maturité de l'œuf, mais aussi depuis l'ovule primordial jusqu'à la maturation. Je possède sur ces phénomènes toute une série d'observations qui feront l'objet d'un travail spécial. D'un autre côté, les belles recherches entreprises par Gruber et Nussbaum, considérablement étendues par mon éminent maître, M. le professeur Balbiani (**8** et **9**), sur le rôle du noyau chez les Infusoires, ont montré que l'élément nucléaire exerce une action directrice sur les phénomènes vitaux du plasma, entre autres sur les phénomènes de digestion, d'assimilation et de reproduction. Les faits établis par ces savants, joints à ceux qu'on connaît relativement au rôle du noyau de l'œuf dans la fécondation, permettent de concevoir *a priori* quelle peut être la signification du corps vitellin.

On sait que dans un Infusoire cilié il existe deux sortes de noyaux : le noyau proprement dit, ou macronucléus, et un autre noyau plus petit, improprement appelé nucléole, ou micronucléus, ou encore endoplastule. Le premier tient sous sa dépendance les phénomènes de la viē organique de l'Infusoire, le second intervient pendant la conjugaison, véritable reproduction sexuelle, aussi Bütschli le désigne-t-il sous le nom de *noyau sexuel* (*Geschlechtskern*). Dans les cellules qui constituent les différents tissus des animaux et des végétaux, il n'existe qu'un seul élément nucléaire, le noyau, qui régit à la fois les phénomènes vitaux de la cellule, et les phénomènes reproducteurs, lesquels ont toujours lieu par division ou gemmation, c'est-à-dire par voie non sexuelle. Ce noyau renferme deux sortes d'éléments figurés bien distincts, le réseau chromatique formé de microsomes et les nucléoles. Ceux-ci ont été considérés comme des matériaux de réserve pour le noyau (Strasburger, Carnoy), mais leur rôle dans la physiologie de la cellule est encore inconnu. Ils ne paraissent pas prendre une part active à la cytodiérèse et cessent d'être visibles quand se prépare la division indirecte du noyau. Dans la vésicule germinative de l'œuf des animaux, il existe toujours un ou plusieurs gros nucléoles, situés à la périphérie de la vésicule, plus rapprochés par conséquent du protoplasma ovulaire que le réseau chromatique qui occupe généralement le centre du noyau, surtout dans les ovules voisins de la maturité. Ces taches germinatives disparaissent quand la vésicule germinative se transforme en globules polaires et en noyau femelle; elles sont résorbées soit dans la vésicule germinative, soit dans le vitellus après y avoir pénétré lorsque la membrane de la vésicule germinative a disparu.

Si, avec la plupart des embryogénistes, on considère l'œuf comme représentant le stade Protozoaire des Métazoaires, et les phénomènes de la fécondation comme correspondant aux phénomènes de conjugaison des Infusoires, on doit se demander ce qui, dans l'œuf, est l'homologue du macronucléus et du micronucléus des Ciliés.

De même que chez les Infusoires ciliés le micronucléus intervient seul dans la conjugaison, le macronucléus disparaissant par résorption, de même dans la fécondation, le réseau chromatique de la vésicule germinative entre seul en jeu, les taches germinatives étant résorbées. De même que, dans les Infusoires conjugués, il y a fusion d'un micronucléus de l'un des individus avec un micronucléus provenant de l'autre individu, pour donner naissance à un nouveau noyau, qui se dédouble en macronucléus et micronucléus; de même, dans l'œuf, le noyau femelle s'unit au noyau mâle, pour former un nouveau noyau qui jouera simultanément dans les cellules, provenant de la division de l'œuf, le rôle de macronucléus et de micronucléus.

Dans les cellules ordinaires le macronucléus, représenté par le nucléole, et le micronucléus, représenté par le réseau chromatique, sont confondus dans un même élément; il en est de même dans l'œuf. Cependant le corps reproducteur femelle se rapprochant plus du type ancestral Infusoire que les autres éléments cellulaires de l'organisme, on conçoit qu'il puisse manifester une tendance à la disjonction des deux éléments nucléaires de l'Infusoire. Cette tendance se traduit, au moment où la cellule génitale prend le caractère ovulaire et s'accroît sans se multiplier, par la sortie d'une portion de la substance nucléolaire, sous forme d'un corps vitellin de Balbiani. Celui-ci tantôt continue à jouer dans le plasma ovulaire le rôle d'un macronucléus, dirige les phénomènes d'assimilation des matériaux nutritifs accumulés dans l'œuf, et devient le centre de formation du germe, ainsi que l'a constaté M. Balbiani chez beaucoup d'animaux; tantôt il n'a qu'une existence tout à fait transitoire et disparaît peu de temps après sa formation, par résorption et dégénérescence; tantôt enfin, comme cela s'observe souvent dans l'ontogénie des animaux, il y a accélération des phénomènes embryogéniques, certaines phases de l'évolution sont supprimées : dans l'œuf, le corps vitellin, organe ancestral, n'apparaît à aucune phase de l'oogenèse [1].

1. S'il existe dans l'œuf un élément représentant le macronucléus des Infusoires, cet élément doit se retrouver également dans la cellule mâle ou la spermatide. La pré-

A l'appui de l'hypothèse que je viens de formuler, je rappellerai un certain nombre de faits dont quelques-uns ont déjà été signalés dans ce travail. Le macronucléus des Infusoires offre une forme et une structure très variables : chez certaines espèces il a l'aspect d'une cellule avec corps protoplasmique, noyau et nucléole (*Chilodon*, *Spirochona gemmipara*); le corps vitellin présente aussi des modifications nombreuses suivant les animaux : très souvent il a l'aspect d'une cellule. Chez *Rana temporaria* le corps vitellin hypertrophié a une structure très voisine de celle du noyau du *Loxophyllum*.

Les observations de O. Schultze sur la maturation de l'œuf chez la Grenouille (**53**) et de Katschenko (**35**) chez les Plagiostomes, observations que j'ai pu vérifier pour la *Rana temporaria*, ont montré qu'au moment de la transformation de la vésicule germinative, les taches disparaissent par résorption dans le vitellus, et que les éléments chromatiques du fuseau de direction proviennent de chromosomes occupant la partie centrale de la vésicule germinative. Ces chromosomes, ainsi que j'ai pu m'en assurer, apparaissent de bonne heure au centre de la vésicule, pendant la période d'accroissement de l'œuf, et n'ont aucune connexion avec les taches germinatives périphériques. Récemment Häcker (**26**) a vu, dans l'œuf mûr d'une Méduse, *Æquorea Forskalea*, apparaître à côté de la vésicule germinative un corps qu'il désigne sous le nom de *métanucléole*, qu'on ne voit que lorsque la tache germinative a disparu dans la vésicule, et qui ne prend aucune part à la formation du noyau femelle et des globules polaires. Ce métanucléole, qu'on retrouve dans une des sphères de segmentation et jusqu'au stade blastuléen, ne paraît être que la tache germinative expulsée. Häcker rapproche ses observations de celles de Metschnikoff, dans l'œuf de *Mitrocoma Annæ*, de Boveri, dans l'œuf de l'*Anthomedus Tiara*, de Chun, dans l'œuf d'un Siphonophore, *Stephanophyes superba*, d'O. Hertwig, dans les œufs de *Mytilus* et de *Sagitta*, de Weissmann et Ischikawa, dans les œufs des Daphnides, observations dans lesquelles ces auteurs ont constaté en dehors de la vésicule germinative, l'existence d'un élément d'apparence nucléaire ou nucléolaire, qu'ils ont interprété différemment, mais qui ne semble être autre chose qu'un métanucléole.

La vésicule germinative, depuis le commencement de la période

sence, dans la cellule de développement du spermatozoïde, d'un noyau accessoire, *Nebenkern*, dont l'aspect et les réactions rappellent ceux du corps vitellin, justifie cette manière de voir. Je reviendrai du reste sur cette question dans un travail spécial consacré au noyau accessoire dans le testicule.

de croissance de l'œuf jusqu'au moment de la fécondation, peut donc être le siège de phénomènes d'expulsion d'une partie de son contenu, sous forme d'éléments figurés, qui persistent plus ou moins longtemps dans le vitellus. Cette élimination de substance, qui porte principalement sur les nucléoles, tend à réduire le noyau de l'œuf à sa partie réticulée et chromatique et à le rapprocher du micronucléus ou noyau sexuel des Infusoires. La formation du corps vitellin représente une des phases de cette élimination [1].

Les conclusions que je crois pouvoir tirer des faits et des considérations exposées dans ce travail sont les suivantes :

Le corps vitellin de Balbiani (noyau vitellin, vésicule embryogène, vésicule de Balbiani) est un élément figuré de l'œuf qui peut s'observer chez des animaux appartenant à toutes les classes du règne animal, et dont l'existence est à peu près constante dans une espèce donnée.

Sa constitution, bien que présentant d'assez nombreuses variations, consiste en un corps central entouré d'une zone de protoplasma plus ou moins modifié, ce qui donne à l'ensemble l'apparence d'un élément cellulaire.

Il n'apparait que lorsque l'ovule primordial a cessé de se multiplier et commence à s'accroître.

Il provient de la vésicule germinative et paraît être constitué par de la substance nucléolaire, dont il partage les réactions vis-à-vis des matières colorantes.

Il disparaît en général de bonne heure chez les Vertébrés, alors que l'œuf est encore peu développé, mais chez certains Invertébrés, il peut persister dans l'œuf mûr et se retrouver même chez l'embryon.

C'est un organe ancestral qui, avec les éléments nucléolaires de la vésicule germinative, correspond au macronucléus des Infusoires, le micronucléus étant représenté par le réseau chromatique, prenant seul part aux phénomènes de fécondation [2].

1. M. Julin, d'après ses recherches sur l'œuf des Ascidies, est arrivé, d'une façon tout à fait indépendante, à une manière de voir identique à celle que je viens de formuler. Bien que son travail n'ait pas encore paru, et que le sujet de ses observations soit différent de celui des miennes, je tiens à indiquer ici ses conclusions puisqu'elles viennent corroborer mon hypothèse.

2. Ce travail était déjà imprimé lorsque M. Ed. van Beneden a bien voulu me communiquer des préparations d'ovaire de Lapine, fixé par le liquide d'Hermann, dans lesquelles, après coloration soit par la safranine seule, soit par le violet de gentiane, la safranine et l'aurantia, on voit très nettement dans les jeunes ovules le corps vitellin de Balbiani. Il se présente sous forme d'un corpuscule coloré en rouge orange, arrondi, entouré d'une aréole claire et situé soit dans le voisinage de la vésicule germinative, soit à une certaine distance. En examinant mes préparations, j'ai pu retrouver ce

Index bibliographique.

1. — Balbiani, E.-G., Sur la constitution du germe dans l'œuf animal avant la fécondation. Comparaison de ce dernier avec l'ovule végétal (*C. R. Ac. des Sc.*, T. LVIII, 1864).

2. —— Sur la reproduction et l'embryogénie des Pucerons (*C. R. Acad. des Sc.*, 1866).

3. —— Mémoire sur la génération des Aphides (*Ann. d. sciences nat. Zoologie*, 5e série, XI, 1869, et XIV, 1870).

4. —— Mémoire sur le développement des Aranéides (*Ann. d. sc. nat. Zool.*, 5e série, XVIII, 1873).

5. —— Sur la cellule embryogène de l'œuf des Poissons osseux (*C. R. Acad. des Sc.*, 1873).

6. —— Leçons sur la génération des Vertébrés, recueillies par F. Henneguy, Paris, 1879.

7. —— Sur l'origine des cellules du follicule et du noyau vitellin de l'œuf chez les Géophiles (*Zool. Anzeiger*, nos 155, 156, 1883).

8. —— Recherches expérimentales sur la mérotomie des Infusoires ciliés. Contribution à l'étude du rôle physiologique du noyau cellulaire (*Recueil zoologique suisse*, t. V, 1888).

8 *bis*. —— Sur la structure intime du noyau du Loxophyllum Meleagris (*Zool. Anzeiger*, XIII, 1890).

9. —— Nouvelles recherches expérimentales sur la mérotomie des Infusoires ciliés (*Annales de Micrographie*, t. IV, 1892).

10. — Balfour, F.-M., Structure and Development of the Vertebrate Ovary (*Quart. Journ. of. Microsc. Sc.*, vol. XVIII, N-S, 1878).

11. — Bambeke (Ch. van), De la présence du noyau de Balbiani dans l'œuf des Poissons osseux (*Bull. de la Soc. de médecine de Gand*, 1873).

12. —— Contributions à l'histoire de la constitution de l'œuf. I. Rapport médiat de la vésicule germinative avec la périphérie du vitellus (*Bull. Acad. Belg.*, VI, 1883, p. 843-877, et *Arch. de Biol.*, IV, 1883, p. 803-832).

13. —— Contribution pour servir à l'histoire de la vésicule germinative (*Bull. Acad. de Belgique*, 3e série, XI, 1886).

14. — Beneden (Ed. van), Contribution à la connaissance de l'ovaire des Mammifères (*Archives de Biologie*, vol. I, 1880).

15. — Bertkau, Ueber den Generationsapparat der Araneiden (*Archive für Naturgeschichte*, 1873).

16. — Blochmann, F., Ueber eine Metamorphose der Kerne in den Ovarialeiern und über den Beginn der Blastodermbildung bei den Ameisen (*Vern. Nat. Med. Ver. Heidelberg*, III, 1884).

17. — Burmeister, H., Zoonomische Briefe. Allgemeine Darstellung der thierischen Organisation, II, Th. Leipzig, 1856.

18. — Carus, J. V., Ueber die Entwick. der Spinneneies (*Zeitschrift f. wiss. Zoologie*, II, 1850).

19. — Cramer, Herm., Bemerkungen über das Zellenleben in der Entwickelung des Froscheies (*Muller's Archiv*, 1848).

corpuscule chez la Lapine; il m'avait échappé parce que, n'ayant pas réussi à le colorer, il avait à peu près la même réfringence que le protoplasma de l'œuf. Ce fait vient à l'appui de ce que j'ai déjà dit, à savoir que le corps vitellin est d'une observation très délicate et que souvent il passe inaperçu par suite d'une technique insuffisante. Il est très probable qu'on pourra démontrer l'existence de cet élément dans beaucoup d'espèces, chez lesquelles je n'ai pu le découvrir, en employant de meilleurs agents fixateurs et les nouvelles méthodes de colorations qui mettent en évidence les fines structures protoplasmiques. Je remercie vivement M. le professeur Ed. van Beneden de sa communication et de m'avoir autorisé à publier la méthode qu'il a employée pour ses préparations.

20. —— Beitrag fur Kenntniss der Bedeutung und Entw. des Vogeleies (*Verh. d. phys. med. Gesellsch. in Würzburg*, 1868).

21. — Eimer, Untersuchungen über die Eier der Reptilien (*Arch. f. mik. Anat.*, VIII, 1872).

22. — Emery, C., Fierasfer. Studi intorno alla sistematica, l'anatomia e la biologia delle specie mediterranee di questo genere (*Att. dell' Accad. dei Lincei*, sér. 3, vol. VII, 1880).

23. — Flemming, W., Beiträge zur Kenntniss der Zelle, III Theil (*Archiv f. mikr. Anatomie*, XX, 1881).

24. — Gasparis (de), Intorno al nucleo vitellino delle Comatule (*Rendic. dell' Acca. d. sc. fis. e nat. di Napoli*, 1881).

25. — Gegenbaur, C., Ueber den Bau und die Entwicklung der Wirbelthiereier mit partieller Dottertheilung (*Arch. f. Anatomie u. Physiol.*, 1861).

26. — Hæcker, V., Die Furchung des Eis von Æquorea Forskalea (*Arch. f. mik. Anatomie*, XL, 1892).

27. — Henking, H., Beiträge zur Anatomie, Entwicklungsgeschichte und Biologie von Trombidium fuliginosum (*Zeitsch. f. wiss. Zoologie*, XXXVII. Bd. 1882).

28. — Henneguy, L.-F., Sur la vésicule de Balbiani (*Bull. de la Soc. philomathique*, 1887, et *C. R. Soc. de Biologie*, série 8, t. IV, 1887).

29. — Hertwig, O., Ueber das Vorkommen spindeliger Körper in Dotter junger Froscheier (*Morph. Jahrb.*, X, 1884, p. 337-342).

30. — Holl, Ueber die Reifung der Eizelle des Huhns (*Sitz. d. K. Acad. d. Wiss. in Wien*, XCIX. III Abth. 1890).

31. — Ihering (H. von), Zur Kenntniss der Eibildung bei den Muscheln (*Zeitsch. f. wiss. Zool.*, XXIX, 1877).

32. — Iijima, Isao, Oh the Origin and Growth of the Eggs and Eggs-shings in Nephelis, with some observations on the special Asters (*Quart. Journal of Mic. Science*, XXII, 1882).

33. — Iwakawa, The genesis of the Egg in Triton (*Quart. Journal of Mic. Science*, XXII, 1882).

34. — Jatta, G., Sulle forme che assume il nucleo vitellino delle Asterie et di alcuni Ragni (*Acti Accad. Napoli*, IX, 1882).

35. — Katschenko, Ueber der Reifungsprocess des Selachiereies (*Zeitsch. f. wiss. Zool.*, L, 1890).

36. — Korschelt, Zur Frage nach dem Ursprung der verschiedenen Zellerelement der Insectenovarien (*Zool. Anzeiger*, n° 206, 1885).

37. — Legge, F., Seconda contribuzione alla conoscenza dell' uovo ovarico nel *Gallus domesticus*. Il nucleo vitellino (*Boll. Accad. med. Roma.*, XIII, 1887).

38. — Loewenthal, Nat., Zur Kenntniss der Kernfleckes im Ureie einiger Saüger (*Anat. Anzeiger*, III, 1888).

39. — Leuckart, Zeugung (in *R. Wagner's Handworterbuch der Physiologie*. V, 1858).

40. — Leydig, Fr., Traité d'histologie, trad. par Lahillonne, Paris, 1856.

41. —— Beiträge zur Kenntniss des thierischen Eies im unbefruchteten Zustande (*Zool. Jahrbücher, Abdh. f. Anat. u. Ontog.*, III, 1888).

42. — Lubbock, John, Notes on the generative Organs and the formation of the Egg in the Annulosa (*Philos. Transact.*, 1861).

43. — Milne-Edwards, H., Rapport sur les progrès récents des sciences zoologiques en France, in-4°, Paris, 1867.

44. — Monticelli, F.-S., Sul nucleo vitellino dell' uovo dei Trematodi. Studi sui Trematodi endo-parasiti; sul genere Notocotyle (*Boll. d. Società dei Naturalisti in Napoli*, ser. I, vol. 6, 1892).

45. — Pictet, C., Recherches sur la spermatogenèse chez quelques Invertébrés de la Méditerranée (*Mitth. aus. d. zool. Station zu Neapel*, X, 1891).

46. — Platner, Die Karyokinese bei den Lepidopteren als Grundlage für die Theorie der Zelltheilung (*Intern. Monatsch. f. Anat. u. Hist.*, III, 1886).

47. — Prenant, Observations cytologiques sur les éléments séminaux des Gastéropodes pulmonés (*La cellule*, IV).

48. — Rein, G., Beiträge zur Kenntniss der Reifungserscheinungen und Befruchtungsvorgänge am Säugethierei (*Archiv f. mikrosk. Anatomie*, t. XXII, 1883).

49. — Sabatier, A., Sur le noyau vitellin des Aranéides (*Compt. rend. Acad. d. Sc.*, XVIIC, p. 1570-72, 1883).

50. — Schäfer, Oh the structure of the immature ovorian ovum in the common Fowl and in the Rabbit (*Proceed. of the R. Soc.*, n° 202, 1880).

51. — Scharff, R., Oh the Intra-ovarian Egg of some Osseous Fishes (*Quart. Journ. of Micr. Sc.*, XXVIII new s., 1888).

52. — Schimkewistch, Wl., Étude sur le développement des Araignées (*Arch. de Biologie*, VI, 1887).

53. — Schultze, O., Untersuchungen über die Reifung und Befruchtung des Amphibieneies (*Zeitsch. f. wiss. Zool.*, XXLV, 1887).

54. — Schütz, Jos., Ueber den Dotterkern, dessen Enstehung, Structur, Vorkommen und Bedeutung (*Bonner dissert.*, 1882).

55. — Schwarz, Fr., Die morphologische und chemische Zusammensetzung des Protoplasma (*Beitr. z. Biologie d. Pflanzen her. von F. Cohn*, V Bd., 1887).

56. — Siebold (von), Lehrbuch der vergleichende Anatomie der wirbellosen Thiere, Berlin, 1848.

57. — Stuhlmann, Fr., Die Reifung des Arthropodeneies nach Beobachtungen an Insecten, Spinnen, Myriapoden und Peripatus (*Ber. Nat. Ges. Freiburg i. B.*, I., 1886).

58. — Thomson, Allen, Article Ovum (*Todd's Cyclopedia*, V, 1859).

59. — Valaoritis, E., Die genesis des Thier-Eies, 1 vol. in-8, Leipzig, 1882.

60. — Waldeyer, W., Eierstock und Ei, Leipzig, 1870.

61. — Wielowiejski (von), Zur Kenntniss der Eibildung der Feuerwanze (*Zool. Anzeiger*, n° 198, 1885).

62. — — Das Keimblaschenstadium des Geschlechtskernes, etc. (*Zool. Anzeiger*, n° 211, 1885).

63. — Will (Ludw.), Ueber die Enstehung des Dotters und der Epithelzellen bei den Amphibien und Insecten (*Zool. Anzeiger*, VI, 1884).

64. — Winckler, W., Anatomie der Gamasiden (*Arb. a. d. Zool. Inst. d. Univ. Wien. u. d. Zool. St. in Triest*, VII, 1888).

65. — Wittich (von), Dissertatio sistens obser. quæd. de Aranearum ex ovo evolutione, Hallis, 1845.

66. — Zacharias, E., Beiträge zur Kenntniss des Zellkerns und der Sexüalzellen (*Botanische Zeitung*, XXV Bd., 1887).

Explication de la planche I.

Fig. 1. — Fragment d'une coupe d'ovaire de Cobaye nouveau-né. Les jeunes follicules renferment des ovules montrant le corps vitellin de Balbiani à côté de la vésicule germinative. *tf*, portion de tube de Pflüger contenant de jeunes ovules qui ne sont pas encore entourés de cellules épithéliales. Dans l'épithélium germinatif, on voit un ovule primordial s'entourant de cellules épithéliales pour constituer un follicule de Graaf qui s'invaginera dans le stroma de l'ovaire.

Fig. 2. — Fragment de l'épithélium germinatif de l'ovaire d'un jeune Rat, renfermant un ovule primordial avec le corps vitellin.

Fig. 3. — Jeunes follicules de Graaf d'un jeune Rat; dans chaque ovule le corps vitellin montre nettement son corps central.

Fig. 4. — Jeune follicule de Graaf de Pipistrelle. Le corps vitellin, noirci par l'acide osmique, est en voie de dégénérescence.

Fig. 5. — Jeune follicule de Graaf d'embryon de Mouton de 35 cent.

Fig. 6. — Jeune follicule de Graaf de jeune Chatte de quatre mois.

Fig. 7. — Fragment d'une coupe de l'ovaire d'un Chat nouveau-né. *od*, ovules en voie de division. On remarque des ovules dans lesquels, à côté de la vésicule germinative, se trouve un grain chromatique.

Fig. 8. — Ovule de jeune Cobaye montrant des grains chromatiques à côté du corps vitellin.

Fig. 9. — Ovule de jeune Cobaye traité à l'état frais par la solution de Pictet; la vésicule germinative et le corps vitellin restent incolores; le protoplasma est teinté en violet. (La coloration violette n'a pas été représentée sur la figure.)

Fig. 10. — Jeune follicule de Graaf d'une Poule adulte.

Fig. 11. — Jeune follicule de Graaf de *Rana temporaria.*

Fig. 12. — Fragment de la coupe d'un ovule de *Rana temporaria* montrant la genèse des tablettes vitellines dans des amas nettement circonscrits de protoplasma. Liquide de Ripart et Petit; safranine.

Fig. 13. — Jeune ovule d'une *Rana esculenta* de 2 centimètres.

Fig. 14. — Coupe du corps vitellin d'un ovule de *Rana temporaria.* Liquide de Ripart et Petit; safranine.

Fig. 15. — Corps vitellin d'un ovule de *Rana temporaria* examiné à l'état frais dans la solution de Pictet.

Fig. 16. — Corps vitellin d'un ovule de *Rana temporaria.* Liquide d'Hermann; permanganate de potasse, safranine.

Fig. 17. — Coupe d'un jeune follicule ovarien de Truite.

Fig. 18. — Coupe d'un jeune follicule ovarien de Limande.

Fig. 19. — Coupe d'un jeune follicule ovarien de *Belone longirostris.*

Fig. 20. — Fragment d'une coupe d'ovaire de *Syngnathus acus* montrant de jeunes ovules primordiaux.

Fig. 21, 22, 23, 24, 25, 26, 27 et 28. — Jeunes ovules de *Syngnathus acus*, montrant les divers stades de développement du corps vitellin.

Explication des lettres.

am. — Amas de tablettes vitellines.
ch. — Grains chromatiques.
cf. — Cellules folliculaires.
cv. — Corps vitellin de Balbiani.
ep. — Épithélium germinatif.
od. — Ovule en cytodiérèse.
op. — Ovule primordial.
tf. — Fragment de tube de Pflüger.
vg. — Vésicule germinative.

RECHERCHES EXPÉRIMENTALES

SUR LA

CONTRACTION RYTHMIQUE

D'UN ORGANE A FIBRES LISSES

(Jabot de l'*Eledone moschata*)

Par Henry de VARIGNY

Docteur ès sciences, préparateur de la chaire de Pathologie Comparée au Muséum.

Les recherches dont l'exposé suit ont été faites sur le jabot de l'*Eledone moschata*, sur un organe faisant partie du tube digestif des céphalopodes, pourvu de fibres musculaires lisses, et formant une sorte de diverticule à l'œsophage chez certains des animaux de ce groupe. Si l'on isole ce jabot du reste du système digestif et de l'organisme, ce qui est aisé au moyen de deux sections de l'œsophage, au-dessus et au-dessous de son insertion sur celui-ci, et si l'on pose une ligature sur l'un des tronçons, en adaptant à l'autre une canule de dimensions convenables, si enfin on remplit en partie ce jabot d'eau de mer, on remarque que le niveau de celle-ci ne demeure point constant, mais qu'il s'élève ou s'abaisse sans cesse, régulièrement ou à des intervalles variables. Il est aisé d'enregistrer ces oscillations de niveau : il suffit de maintenir en situation fixe le jabot, immergé dans de l'eau de mer, en fixant la canule qui y est adaptée, et de mettre celle-ci en communication par un tube en caoutchouc avec un tambour enregistreur de Marey. Chaque oscillation de niveau se traduit par une oscillation de pression dans le tambour et agit sur le levier inscripteur en déterminant un mouvement dans un sens ou dans l'autre ; ce mouvement s'inscrit sur un cylindre enregistreur par les procédés bien connus.

Les mouvements que l'on enregistre de cette façon sont loin d'être des mouvements simples : ce que l'on enregistre est, en réalité, la somme de contractions se produisant en des points et à des instants différents : c'est l'ensemble de différents effets élémentaires. On ne saurait du reste, par cette méthode, prétendre étudier autre chose que des mouvements *in toto* : la décomposition, l'analyse, dans le temps et dans les différents points de l'organe, ne peuvent être obtenues que par des procédés très différents.

En étudiant les contractions d'un jabot ainsi disposé, et en variant les conditions de l'expérience, l'on arrive à établir certains faits assez nets concernant ce phénomène : c'est à l'exposé de ces faits que sont consacrées les pages qui suivent.

L'organe que j'ai examiné me paraît présenter des avantages sérieux pour l'étude de la contraction rythmique chez les fibres musculaires lisses. Sa vitalité est grande, ainsi que nous l'allons voir; il se prête à des expériences de longue durée, et ne souffre pas outre mesure du fait d'être séparé du reste de l'organisme : cette propriété est d'ailleurs commune à la plupart, si ce n'est à la totalité des muscles des animaux inférieurs.

Avant d'aborder l'exposition des résultats que j'ai pu constater au cours de mes recherches [1], je dirai quelques mots des études faites auparavant sur les organes à fibres lisses, doués de contractions rythmiques, et surtout des travaux de Legros et Onimus, d'Engelmann, de Ranvier.

Les recherches de Legros et Onimus [2] demeurent les meilleures que l'on ait faites sur la physiologie des organes à fibres lisses. Elles ont porté sur les mouvements dits péristaltiques de l'intestin de quelques vertébrés (chien, lapin, etc.) et sur les conditions susceptibles d'influencer ces mouvements. Nous signalerons en particulier l'étude sur l'influence de l'anémie. Ces auteurs ont vu que la privation de sang, quand elle est brusque, détermine un véritable état convulsif des intestins, suivi bientôt d'une paralysie complète : l'activité de ces parties est intimement liée à l'état de leur irrigation

1. Ces recherches ont été faites au laboratoire de Banyuls. J'avais toujours l'espoir de pouvoir les continuer, et c'est en raison des difficultés que je vois à la réalisation de mon projet, que je me décide à les publier sans les avoir poussées aussi loin que je l'eusse voulu.

2. *Recherches expérimentales sur les mouvements de l'intestin*, *Journal de Robin*, 1869, p. 37 et 163. Voir aussi : *De la contraction des muscles de la vie végétative* (*ibid.*).

sanguine. Cette dépendance est incomparablement moins étroite chez l'animal que j'ai étudié : chez les céphalopodes, malgré leur organisation très perfectionnée par rapport aux autres mollusques, la vitalité des tissus est beaucoup plus persistante que chez les vertébrés supérieurs. Le fait est très net pour les muscles en particulier; qu'ils appartiennent à la vie de relation ou à la vie végétative, ils conservent leur contractilité pendant un temps fort long, malgré l'anémie, à condition d'être maintenus dans de l'eau de mer à une température peu élevée.

Il est un certain nombre des expériences d'Onimus et Legros que je n'ai pu répéter, en raison des conditions mêmes où j'ai fait mes recherches : telles sont les expériences sur l'action exercée sur les mouvements de l'intestin par l'électrisation du corps en général, de la moelle, des splanchniques, des pneumogastriques, que je n'ai pu répéter par suite de la séparation complète des organes que j'ai étudiés, de l'organisme qui les fournit. Par contre, j'ai pu reprendre les expériences sur l'électrisation locale, sur les excitations mécaniques et thermiques, et vérifier la parfaite exactitude des faits avancés par Onimus et Legros. Je n'insisterai pas plus longtemps sur leur intéressant mémoire.

Les recherches d'Engelmann [1], actuellement classiques, ont porté sur l'uretère du lapin *in situ*. Il a vu que ce canal est animé de contractions rythmées, lentes, revenant toutes les dix secondes environ, se propageant en onde, de haut en bas, avec une vitesse d'environ 20 ou 30 millimètres par seconde. Ces contractions deviennent plus rares à mesure que la température baisse, et aussi plus lentes; au-dessous de 20°, elles n'existent plus, et le muscle est mort.

Ces expériences ont été reproduites avec succès par Ranvier [2] qui, après avoir répété aussi celles de Van Braam Honckgeest sur les mouvements de l'intestin du lapin, a repris ces expériences sur l'intestin de la grenouille, en employant le dispositif qu'à notre tour nous avons utilisé. Il a observé les contractions rythmiques de cet organe, remarquant que celles-ci sont souvent plus faibles au début, ce qui tiendrait à l'état d'irritation de l'organe, état dû au traumatisme : elles durent environ deux minutes chacune, et se succèdent à des intervalles variables. Le froid (5° cent.) les arrête, la chaleur (20°-30°) les stimule; le curare ne les modifie pas.

1. *Zur Physiologie des Ureter* (*Archives de Pflüger*, t. II et IV).
2. *Leçons d'anat. gén. sur le syst. musculaire*, 1880, p. 403.

Le travail de M. Sertoli [1] concerne la physiologie d'un muscle lisse formant des faisceaux bien définis et réunis entre eux à la façon des muscles striés, et pour cette raison plus facile à étudier que les fibres lisses de la plupart des animaux supérieurs. Ce muscle est le *rétracteur de la verge* de divers solipèdes (cheval, âne, le bœuf aussi). — M. Sertoli fait remarquer que ce muscle jouit d'une vitalité telle qu'il est excitable jusqu'à 7 jours après avoir été séparé de l'organisme; c'est un phénomène fréquent chez les muscles lisses, ainsi que j'ai pu m'en assurer avec le pied de l'escargot en particulier. Le point qui nous intéresse le plus dans le travail de Sertoli est l'étude des mouvements spontanés (j'ignore dans quel sens M. Sertoli prend le mot *spontané* : il doit signifier simplement « *de cause inconnue* », et c'est dans ce sens qu'il sera employé dans ce travail). Ces mouvements se présentent aussi bien chez le muscle extirpé que chez le muscle *in situ*, mais exigent, pour se produire, une température assez élevée : + 20° cent. environ. Ils sont plus ou moins nombreux et rapides, et durent chacun de 2 à 6 minutes, et plus encore; ils sont rarement isolés, et les deux périodes de contraction et de relâchement sont sensiblement égales. Le temps qu'ils continuent à se produire n'est pas considérable : une heure environ; ils s'arrêtent ensuite, mais peuvent reprendre plusieurs fois jusqu'à 3 et 4 jours après extirpation du muscle. Celui-ci ne paraît pas contenir de ganglions nerveux. Il est sensible aux variations thermiques, se contractant quand on le fait passer du chaud au froid (de 2° ou 5° cent. à 35°-37° cent.) ou inversement, que la transition soit brusque ou lente : la contraction est plus vive dans le premier cas. Tels sont les points principaux, à notre point de vue spécial, du travail de M. Sertoli, travail préliminaire, il est vrai, et où l'auteur n'a pas énoncé tous ses résultats. Nous regrettons particulièrement de n'y pas trouver de renseignements sur l'allure et les caractères de la contraction rythmique : peut-être, en somme, celle-ci est-elle rare et fortuite.

Les recherches de M. Capparelli [2], antérieures d'un an à celles de M. Sertoli, ont porté sur les fibres lisses de la vessie et de l'estomac de divers animaux. Elles concernent peu le point qui nous

1. *Contribution à la Physiologie générale des muscles lisses*, par E. Sertoli (*Archives Italiennes de Biologie*, 1883, t. III, p. 78).

2. *Sur la Physiologie du tissu musculaire lisse*, par A. Capparelli (*Archives Italiennes de Biologie*, t. II, 1882, p. 291).

occupe. Pourtant M. Capparelli a observé des contractions spontanées chez ces organes (grenouille) à des températures supérieures à 9° ou 10° cent.

Le travail de M. Pellacani [1], bien que portant sur les fibres lisses de la vessie, ne peut qu'être cité en passant. L'auteur a opéré sur des vessies de chien *in situ*, et ne s'est occupé que de l'action de certaines substances sur la pression à l'intérieur de la vessie.

Electrisation.

On sait que les muscles lisses réagissent, tout comme les muscles striés, à l'excitation électrique, avec moins d'intensité et plus de lenteur cependant. La faiblesse et la lenteur de la contraction ne sont pas un phénomène constant chez les muscles lisses, comme je l'ai montré pour les muscles de divers invertébrés qui, tout en étant lisses, sont physiologiquement comparables aux muscles striés [2], et en particulier pour les muscles locomoteurs de divers céphalopodes, l'Elédone entre autres. Mais le perfectionnement physiologique considérable que l'on observe chez ces muscles lisses de la vie de relation n'existe pas du tout chez les muscles lisses de la vie organique, considérés chez ces mêmes animaux. Il en est de ces derniers comme de tous les muscles lisses de la vie organique (à quelques exceptions près toutefois) : le réseau musculaire du jabot ne fait point exception à la loi commune, et la réaction que présente celui-ci lors de l'électrisation est assez faible et lente. C'est ce qui résulte des deux expériences où j'ai considéré la question. La réaction est faible durant l'électrisation (courants faradiques); il semble même que celle-ci suspend temporairement dans une certaine mesure l'activité rythmique de l'organe; mais après que l'on a cessé d'électriser, les mouvements deviennent plus amples et vigoureux. Cet effet n'est toutefois pas très frappant dans mes expériences, il n'est assez net que dans l'une d'entre elles. Malgré la faiblesse des réactions dans ces deux expériences qui sont peu satisfaisantes, j'ai voulu mesurer la période d'excitation latente du tissu musculaire du jabot. J'ai donc découpé une lanière suffisamment large dans un jabot

1. *De l'action physiologique de quelques substances sur les muscles de la vessie de l'homme* (*ibid.*, p. 302).

2. Voir mes *Recherches expérimentales sur la contraction musculaire chez les Invertébrés*, 1886.

frais et l'ai disposé sur le myographe selon les règles accoutumées. Les chiffres obtenus ont varié entre 20 et 50 centièmes de seconde, le chiffre moyen étant environ 30 centièmes. Mais le jabot dont il s'agit provenait d'un *Octopus macropus* et non d'une Elédone : les chiffres peuvent différer quelque peu chez cette dernière. De toute façon cependant, on peut être assuré que la différence ne peut être bien considérable. Il est intéressant de remarquer que si la musculature du jabot d'*Octopus* a une réaction très lente (comme d'ailleurs celles de son œsophage et de son rectum) les muscles de la peau, ou du manteau pour mieux dire, ont une réaction rapide, très rapide même relativement, la période latente s'abaissant à 1 ou 2 centièmes de seconde.

Excitations mécaniques.

Il est bien évident que dans les conditions mêmes où mes expériences ont été faites tout le jabot était sans cesse soumis à une excitation mécanique. L'eau de mer qui le remplissait aux trois quarts devait être la cause de ses mouvements, elle devait agir comme le fait sur le vivant la masse alimentaire : soit qu'elle excitât directement les fibres musculaires par le contact, soit qu'elle le fît indirectement en soumettant celles-ci à une distension anormale ; il me paraît qu'elle jouait le rôle très net d'un excitant, car je n'ai jamais vu un jabot *in situ* ou isolé du corps présenter de contractions quelconques tant qu'il reste à vide. Il ne se contracte que lors de la distension provoquée par la masse alimentaire ou par la présence de l'eau de mer, et jusqu'à un certain point la contraction est d'autant plus forte que la distension est plus grande. (Je n'ai point essayé l'influence qu'exerce la distension par l'air, mais je crois qu'un jabot ainsi distendu se contracterait tout comme un jabot rempli d'eau de mer.) Les conditions où j'ai opéré sont donc telles qu'une excitation mécanique était sans cesse présente, et il est à peine besoin, si tel est le cas, de s'arrêter à l'excitabilité mécanique du jabot de l'Eledone : il suffit de dire qu'elle existe, et à un haut degré. Je signalerai cependant un point : c'est la rapidité avec laquelle l'effet des excitations mécaniques va s'atténuant. La chose est très nette dans certaines expériences, dans celles où les mouvements sont forts et bien prononcés. On constate que le nombre de ceux-ci va en diminuant à mesure que l'expérience avance. Cela

me paraît devoir être interprété comme l'affaiblissement de toute contraction par la répétition des excitations. Celles-ci perdent de leur efficacité, le muscle se fatiguant sans doute. Si l'on permet à celui-ci de se reposer un certain temps en prenant la précaution de vider l'eau du jabot naturellement, pour faire cesser les excitations, et si on le remet ensuite en expérience après un intervalle qui peut varier beaucoup, et aller jusqu'à plusieurs heures ou une journée entière — surtout en temps froid — on le trouve restauré et actif.

Le fait même que le jabot vide, non distendu, ne se contracte pas, indique suffisamment combien est prononcée l'excitabilité mécanique de cet organe. On peut d'ailleurs mettre celle-ci en évidence d'une autre façon. Si l'on agite un instant dans l'eau où il baigne, un jabot distendu mais peu excitable, on voit immédiatement se produire une contraction, lente il est vrai, allongée, parfois peu considérable, mais nette. Dans les trois expériences où j'ai fait cette épreuve, les résultats ont été invariablement les mêmes. On peut encore procéder autrement. Par exemple on prend le tracé fourni par un jabot depuis quelque temps en expérience (deux ou trois heures, ou plus encore) et par cela même un peu fatigué; on le laisse, vide, à l'eau de mer, pendant douze ou dix-huit heures, et au bout de ce temps on le remet en expérience. La différence entre le dernier tracé de la première expérience et le premier de la reprise est frappante, et témoigne avec une netteté parfaite de l'excitabilité mise en jeu par la présence de l'excitant mécanique.

Le tracé de la figure 1 a été pris vingt-quatre heures après que le jabot a été retiré du corps[1]. Il a fourni d'abord d'assez belles contractions, puis en deux ou trois heures il s'est épuisé, et alors j'ai retiré l'eau de mer dont il était rempli, je l'ai laissé vingt-quatre heures dans celle-ci, à température basse. Puis je l'ai remis en expérience et l'ai trouvé très excitable, comme le montre le graphique : il a fourni de belles contractions, rapides et assez bien rythmées. Les cinq expériences que j'ai faites sur cette excitabilité

1. Les graphiques qui suivent ont tous été réduits de moitié. Chaque ligne correspond à un tour de cylindre différent, et ne représente qu'un quart, au plus, du tracé total pour chaque tour. Elle correspond donc à une durée de 15 secondes en moyenne. Entre les points homologues de deux lignes consécutives il y a environ une minute d'intervalle; mais dans quelques cas je n'ai point fait reproduire des lignes intermédiaires, et alors l'espace de temps est de deux, trois ou plusieurs minutes. Les graphiques se lisent de droite à gauche; la ligne supérieure est la première dans l'ordre chronologique. La partie ascendante du tracé correspond à la contraction.

mécanique parlent toutes dans le même sens : le fait d'agiter le jabot, de le toucher un peu vivement, ou de le redistendre par l'eau de mer, détermine toujours des mouvements. On sait du reste que les muscles lisses sont excitables mécaniquement. J'ai mesuré la période latente non pour le jabot, mais pour l'œsophage de l'Eledone, et le chiffre obtenu est fort élevé : une demi-seconde environ.



Fig. 1. — Graphique des contractions du jabot de l'*Octopus macropus* qui vient d'être remis en expérience vingt-quatre heures après avoir été enlevé du corps. Il est beaucoup plus excitable qu'à la fin de l'expérience faite vingt-quatre heures auparavant, et ses contractions sont sensiblement rythmiques.

Influence de l'eau douce.

Dans toutes mes expériences j'ai invariablement rempli le jabot d'eau de mer. Dans une seule toutefois, afin de voir s'il y aurait quelque modification appréciable à la marche normale des phénomènes, j'y ai substitué de l'eau douce. L'effet en a été très net et très marqué. Le muscle, jusqu'à ce moment fort excitable, et qui avait fourni de nombreux graphiques alors qu'il baignait dans l'eau de mer, présenta dès qu'il fut placé dans l'eau douce (sans avoir été vidé d'eau de mer) une petite contraction, faible, suivie d'un arrêt absolu des mouvements (fig. 2). Bien qu'il n'y soit pas resté longtemps (un quart d'heure exactement), son excitabilité a été fortement atteinte, car, remis à l'eau de mer, il n'a désormais présenté que de rares et faibles mouvements.

Le fait n'a rien qui puisse étonner d'ailleurs. De très nombreuses expériences ont montré que les tissus des animaux marins sont très sensibles au contact de l'eau douce, ceux des animaux d'eau douce

étant également très sensibles au contact de l'eau salée. La plupart des animaux aquatiques ne peuvent impunément passer de l'eau douce à l'eau salée, ou réciproquement. Certains y parviennent, même si le passage est brusque, et de nombreux poissons anadromes en sont l'exemple — saumon, alose, etc., etc. ; — d'autres arrivent à supporter un passage à peu près complet si les transitions sont ménagées et graduelles, l'addition d'eau douce ou d'eau salée à leur milieu se faisant par petites doses et à intervalles espacés ; mais en général l'eau douce est nuisible et mortelle pour les tissus des ani-



Fig. 2. — Graphique des mouvements d'un jabot d'Elédone rempli d'eau de mer et placé d'abord dans de l'eau de mer (lignes I-IV), puis dans de l'eau douce (V et VI). Après quelques mouvements très faibles, le muscle s'arrête et demeure immobile.

maux marins, sans doute en raison de la modification chimique importante que subit la constitution des liquides renfermés dans ces tissus.

Influence de la température.

On sait qu'il est généralement admis que les variations de température, non mortelles pour le tissu musculaire lisse, exercent sur l'excitabilité de celui-ci une influence si marquée que l'on a pu les désigner comme étant *thermosystaltiques*, par opposition aux muscles striés que l'on a appelés *athermosystaltiques*, en raison de leur inexcitabilité par la chaleur. Mais s'il est reconnu que des mouvements sont provoqués chez les muscles lisses par les températures élevées (20° ou 30°), et qu'au contraire ceux-ci sont ralentis ou

entravés par les températures basses, le fait n'est pas aussi général qu'on l'a cru jusqu'ici. En effet, j'ai constaté que les muscles lisses locomoteurs de l'Elédone (muscles de la cavité palléale) ne sont pas thermosystaltiques dans les six expériences que j'ai consacrées à cette étude : la chaleur ne provoque de contractions que s'il reste dans le muscle un centre nerveux (le ganglion étoilé) : autrement aucun mouvement ne se produit. D'autre part, l'athermosystaltisme ne peut caractériser les muscles striés d'une façon absolue, car les muscles de l'ombrelle des méduses, qui sont striés (Vogt et Yung), sont très sensibles aux variations thermiques, ainsi que je l'ai constaté.

Les muscles lisses de la vie organique demeurent très thermosystaltiques chez l'Elédone, malgré l'athermosystaltisme net des muscles lisses de la vie de relation : mes recherches confirment entièrement les résultats acquis par l'étude de divers muscles lisses de la vie organique. Dès la première expérience avec le jabot de l'Elédone j'ai voulu vérifier le thermosystaltisme de ce muscle, et le résultat a été parfaitement net. Après avoir pris un certain nombre de tracés à la température (de l'eau) de 10° cent., je fais baigner le muscle dans de l'eau à 30° cent., (par l'écoulement de l'eau à 10° et en faisant arriver graduellement de l'eau à 30°, sans toucher au muscle afin d'éviter les excitations mécaniques supplémentaires). Aussitôt se produit un effet très marqué : le muscle se contracte rapidement, irrégulièrement, d'une façon incomplète, fournissant un graphique tout particulier, et qui contraste nettement avec celui qui a été obtenu précédemment. Cette agitation extrême se calme cependant dans une certaine mesure, mais les contractions présentent toujours des modifications notables. Elles sont plus fréquentes et plus amples; en outre, et c'est un phénomène très net, elles sont parfaitement isolées les unes des autres : au lieu de contractions lentes, allongées, se succédant sans interruption et mal délimitées, pour ainsi dire, nous voyons des contractions rapides, brèves, très bien délimitées, séparées par des intervalles de repos absolu. La différence est absolument caractéristique, et persiste alors même qu'avec le temps les contractions deviennent de plus en plus rares sous l'influence nuisible du séjour prolongé dans l'eau à une haute température. Si nous mettons alors ce muscle à l'eau à 10° ou 15° cent., les mouvements s'arrêtent entièrement. En le remettant à 30° cent., les mouvements reprennent avec le carac-

tère ci-dessus indiqué, mais ils sont rares par rapport au rythme initial : le muscle est atteint, et il ne tarde pas à succomber.

Le même effet a été très net dans d'autres expériences où la différence dans la forme des contractions a été, si possible, plus nette encore que dans celle dont il vient d'être question. La figure 3 représente les résultats obtenus. Encore devra-t-on remarquer que

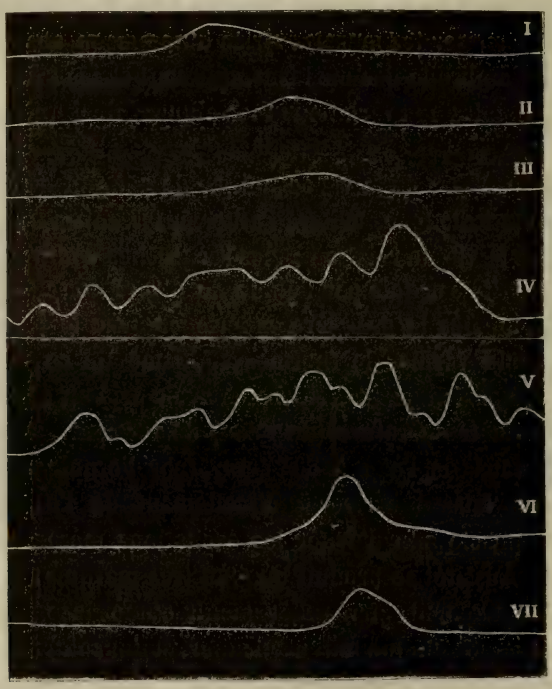

Fig. 3. — Les lignes I, II et III représentent les mouvements du jabot dans de l'eau à la température de + 10° cent. Les lignes suivantes représentent les mouvements du même jabot après que l'eau a été portée à la température de + 30° cent. L'agitation tumultueuse du muscle se régularise en VI et VII, bien que la température demeure la même.

dans ce cas les contractions à l'eau froide étaient relativement bien isolées les unes des autres : elles sont souvent, le plus souvent même, beaucoup plus irrégulières. Je n'insisterai pas plus longuement, et il me suffira de répéter que le tracé 3 est le type de toute une série d'autres graphiques qui montrent que, comme les autres muscles lisses de la vie organique, ceux du jabot d'Eledone présentent un thermosystaltisme des plus évidents, et que la différence dans la forme des contractions n'est pas spéciale à une seule expérience, mais paraît constituer un phénomène plus général.

Durée de l'excitabilité.

On sait que la durée de l'excitabilité des muscles séparés de l'organisme est chose fort variable. Elle est très courte pour les muscles striés des animaux homœothermes, à tel point que l'étude de leur contraction ne peut guère se faire qu'avec des muscles *in situ* ayant conservé leurs connexions vasculaires. Pour les animaux hétérothermes, et surtout pour les invertébrés, il n'en est pas de même. Leurs muscles conservent une vitalité considérable après la séparation de l'organisme : bien plus, il semble que ces muscles se nourrissent ou du moins réparent leurs pertes. On peut épuiser (par la tétanisation) un muscle de crabe ou de mollusque à tel point qu'il ne réagit plus : abandonnez-le à lui-même pendant un quart d'heure, une demi-heure, ou une heure, et ce muscle est redevenu excitable, malgré la rupture de ses connexions vasculaires. Le phénomène est singulier et ne s'explique pas aisément, mais il est facile à constater, et je l'ai rencontré en de trop nombreuses occasions pour en pouvoir douter.

Cette vitalité particulière des muscles isolés du corps présente un avantage précieux, car sans elle il serait sinon impossible, du moins très difficile de faire l'étude de leur contraction. Sans parler des céphalopodes qu'il serait impossible de maintenir en place d'une façon satisfaisante pour les exigences de la précision et de la durée de certaines expériences myographiques, des gastéropodes dont on ne pourrait guère éviter d'exciter certains ganglions nerveux, et d'autres animaux pour lesquels l'étude physiologique des muscles serait chose impossible si l'on ne pouvait séparer ceux-ci de l'organisme, il est tout un groupe d'animaux sur lesquels un grand nombre d'expériences serait impossible : c'est le groupe des crustacés. Placez un crabe, ou un bernard-l'hermite, ou tel autre crustacé sur le myographe, et disposez sa pince, ou telle de ses pattes de façon à en prendre le tracé graphique : à la première excitation l'animal se débat et se mutile ; il pratique l'autotomie aussitôt et se débarrasse de sa pince ou de sa patte devenue pour lui une source de douleur. La chose s'est tant de fois présentée au début de mes recherches sur la contraction musculaire chez les crustacés, qu'il m'a fallu bien vite renoncer à cette manière de faire : je n'ai désormais utilisé que des pinces détachées du corps, ayant pu m'assurer qu'en ce qui

concerne la période latente et la forme de la contraction, les différences sont insignifiantes ou nulles entre les résultats obtenus dans les deux conditions.

Il y a donc chez les Invertébrés une vitalité très considérable dans le tissu musculaire. Elle varie selon les animaux et selon diverses conditions extérieures, et bien que je n'aie jamais utilisé les moyens les plus propres à prolonger cette vitalité — et qui sont d'ailleurs assez bien connus, — j'ai relevé des exemples de vitalité très prolongée. Il est fréquent en effet qu'un muscle détaché du corps demeure vivant deux, trois ou même quatre jours. Pour le jabot de l'Eledone, je n'ai fait aucune recherche spéciale, mais j'ai souvent constaté une survie de plus de vingt-quatre heures avec conservation remarquable de l'excitabilité. Pour bien voir cette survie, il convient de ne point épuiser le muscle. Il ne faut pas le laisser rempli d'eau de mer et par conséquent soumis à une excitation continuellement renouvelée, car dans ce cas l'excitabilité diminue rapidement. En effet, au cours d'une expérience de courte durée (une demi-heure ou une heure) déjà, on note une diminution sensible de celle-ci. C'est ainsi qu'un muscle, qui dans les dix premières minutes présentera 31 pulsations, présentera dans les périodes successives de même durée 15, puis 13, et enfin 11 pulsations; chez un autre, pour une même unité de temps, le nombre des battements passera de 14 à 8, puis à 6; chez un troisième, il passera de 16 à 8 et à 6; chez tel autre, de 23 à 9, puis à 7. En prolongeant suffisamment une expérience individuelle, pendant quelques heures par exemple, l'on verrait le chiffre des pulsations tomber fort bas, peut-être même celles-ci disparaîtraient-elles entièrement. Il n'en est pas de même si, après avoir éprouvé l'excitabilité du muscle pendant un quart d'heure ou une demi-heure, on le vide et on le laisse à l'eau de mer. Dans ce cas, l'excitabilité dure beaucoup plus longtemps, ou, du moins, est plus apparente. C'est ainsi qu'un muscle fournissant 10 contractions par unité de temps, au début de l'expérience, en fournira, dix-huit heures plus tard, lorsqu'on le remettra en expérience après l'avoir laissé au repos, et vide d'eau pendant ce laps de temps, non seulement autant, mais plus même qu'au début (14 battements). La raison en est simple : ce muscle a été soustrait aux causes d'excitation, son excitabilité a pu se conserver, elle a même pu augmenter; c'est du reste ce qui se présente chaque fois que l'on remet en expé-

rience un muscle qui a été soumis à une épreuve de longue durée, lorsque la deuxième est séparée de la première par un laps de temps suffisant.

Non seulement l'excitabilité persiste longtemps chez un jabot isolé de l'organisme, mais elle se restaure par le repos quand elle a subi un certain épuisement : c'est-à-dire que le repos rend le muscle plus sensible au stimulus qui l'avait fatigué. Que se passe-t-il pendant cette période de repos? y a-t-il restauration par élimination de produits toxiques, de produits de désassimilation? y a-t-il en outre une certaine réparation des tissus aux dépens de l'eau de mer et des sels constitutifs de celle-ci? Cela est difficile à dire : mais les sels paraissent jouer un rôle sérieux en raison de l'action toxique exercée par l'eau douce, c'est à eux, plutôt qu'à l'eau, que semble revenir le rôle principal dans cette réparation du muscle.

L'excitabilité du jabot de l'Elédone est donc assez durable, phénomène fréquent chez les muscles lisses des animaux hétérothermes en particulier. Il ne me paraît guère utile de nous arrêter sur les modifications que présentent les graphiques de la contraction, au cours d'expériences prolongées, interrompues, puis reprises à nouveau. En même temps qu'elles deviennent plus rares, les contractions diminuent d'amplitude : c'est un phénomène général. Dans les cas où l'expérience est interrompue, puis reprise après une période de repos, en même temps que le nombre des battements augmente au début de la deuxième épreuve par rapport à la fin de la première, ceux-ci sont souvent plus amples, plus vigoureux. Cela tient simplement à l'accroissement d'excitabilité du muscle, comme nous l'avons vu; il n'y a pas à y revenir, et le fait n'est pas en opposition avec ce qui vient d'être dit des effets de la prolongation de l'expérience sur le nombre et le caractère des contractions.

Influence de divers poisons.

Nous en venons maintenant à l'étude de l'influence exercée par divers poisons sur la contractilité du jabot de l'Elédone. Cette étude a été faite comme celle de la contractilité normale, et avec le même dispositif. Pour voir l'influence des poisons j'ai simplement versé dans le tube en verre, sur lequel était fixé le jabot, quelques gouttes (1/4 ou 1/2 centimètre cube) d'une solution titrée : les mouvements assuraient, en peu de minutes, un mélange complet du poison

avec l'eau renfermée dans le jabot. Mes solutions titrées étaient faites avec de l'eau douce, mais il me paraît difficile de croire à une action quelconque de celle-ci, étant donnés, d'une part, le fait que la proportion de celle-ci variait entre 1/40e et 1/80e ou 1/120e par rapport à l'eau de mer contenue dans le jabot, et d'autre part la différence des résultats obtenus avec des solutions de poisons différents, la proportion d'eau douce demeurant la même. Si toxique que puisse être l'eau douce pour la contractilité des muscles, il me paraît qu'aux doses où elle existait son action était négligeable.

Les poisons dont l'influence a été étudiée sont les suivants : l'agaricine, l'atropine, l'upas-antiar, l'arbre Xé, la gentianine, la cicutine, la colchicine, l'ergotine, le jaborandi, la picoline, la nicotine, le curare et la strychnine. Parmi ceux-ci il en est qui ont plus attiré mon attention que d'autres, et pour lesquels les résultats sont plus nombreux, et par cela même plus assurés que pour le restant : je commencerai par ceux dont l'étude a été plus sommaire.

Agaricine.

Une seule expérience. Avant l'introduction du poison (1/2 cent. cube d'une solution au 20e) deux tracés me donnent, pour les vingt premières minutes, 24 contractions nettement séparées les unes des autres, amples et assez rapides. Après l'administration du poison j'obtiens, pour dix minutes, 12 contractions. Il y a accélération à la suite de l'intoxication, car juste avant celle-ci nous avons 7 pulsations pour dix minutes : il y a donc accélération du rythme par le fait de l'agaricine, mais elle est passagère et fait bientôt place à du ralentissement. Comme il y aurait eu en tout cas un ralentissement, il est difficile de dire quelle part y a l'agaricine. Ce qui est plus intéressant, c'est la modification qui se présente dans la forme des contractions avant et après l'introduction du poison. Dès que l'agaricine a été mélangée à l'eau de mer, celles-ci deviennent beaucoup plus allongées, comme l'indique le tracé ci-joint (fig. 4), et le graphique revêt un aspect caractéristique. La période de relâchement est assurément allongée, mais la période de contraction l'est beaucoup plus. D'ailleurs ce caractère peut devenir plus marqué encore qu'il ne l'est dans le tracé 4, mais il s'atténue au bout de quelque temps.

Atropine.

Deux expériences seulement. L'atropine est employée à l'état de sulfate. Dans la première je n'ai introduit l'atropine qu'après

Fig. 4. — Les lignes I et II représentent les contractions du jabot d'Elédone normal; les lignes III et IV représentent les mêmes contractions après addition d'un peu d'agaricine.

avoir laissé se contracter le jabot pendant plus d'une heure et demie. Au début de l'expérience, les contractions étaient amples et nombreuses; puis elles s'espacèrent. L'introduction d'atropine

Fig. 5. — Les trois lignes supérieures représentent le graphique normal du jabot d'Elédone; les trois lignes inférieures, le graphique obtenu après addition d'un peu de sulfate d'atropine à l'eau de mer renfermée dans le jabot.

ne détermina aucun phénomène bien appréciable. Dans une autre expérience, mieux conduite au point de vue particulier dont il s'agit ici, les contractions, avant l'introduction de l'atropine, étaient très irrégulières, traînantes, allongées; mais après elles présentaient un caractère très net. Elles furent plus courtes, plus rapides, beaucoup plus nettes et brèves, la période de relâchement étant indiquée par un trait rapidement ascendant, à début et à terminaison très précis, et la contraction se faisant lentement et occupant un temps relativement très considérable. Les contractions ont été d'abord assez rapprochées, puis elles se sont espacées, conservant ce caractère qui s'est plutôt accentué d'ailleurs par la suite. L'atropine paraît rendre les contractions plus pénibles, plus lentes et plus rares. Mais deux expériences, dont une seule a été faite dans des conditions satisfaisantes, sont peu de chose pour permettre une conclusion précise (fig. 5).

Jaborandi.

Deux expériences. L'action du jaborandi m'a paru se rapprocher de celle de l'atropine en ce sens que dans les deux expériences, le jabot qui, avant introduction du poison, se contractait d'une façon plutôt tumultueuse et irrégulière, fournissant des contractions allongées, irrégulières, à interruptions et reprises alternatives, a présenté, après intoxication, des contractions mieux définies, assez rapides au début, séparées par des périodes de repos complet. Le nombre de celles-ci a été augmenté d'abord, puis insensiblement diminué.

Upas-Antiar.

Trois expériences. Dans deux, à dose faible, il n'y a pas eu d'effet bien marqué. Dans la troisième, à dose plus forte, il y a eu une courte période d'excitation se traduisant par une fréquence plus grande, mais vite suivie d'un ralentissement marqué, sans que cependant les contractions aient diminué d'amplitude.

Arbre Xé.

Deux expériences. Dans l'une, dose très faible (indéterminée, la solution n'étant pas titrée). Avant l'intoxication, contractions très belles bien séparées, amples, rapides, intenses : 10 en 6 tours

de cylindre. Après : contractions à période de raccourcissement allongée, lente, *très lente* même : à peine est-elle terminée, que le jabot se relâche rapidement. Elles sont plus rapprochées (15 en 6 tours de cylindre) tout de suite après l'intoxication. Plus tard elles

Fig. 6. - Graphique des contractions du jabot des *Eledone moschata* avant (I et II) et après (III et IV) addition d'une solution d'arbre Xé.

sont plus espacées, mais tandis que la période de relâchement est rapide et brève, celle de raccourcissement demeure très allongée et lente (fig. 6).

Dans l'autre expérience, le poison détermine une série de contrac-



Fig. 7. — Graphique des contractions avant (I et II) et après (III et IV) action de la solution d'arbre Xé.

tions faibles, rapides; une sorte de trémulation sans analogie avec les caractères observés dans la précédente tentative (fig. 7).

Picoline.

Cinq expériences. La solution employée était très forte (1 centigramme pour 3 ou 4 centimètres cubes d'eau) et c'est à ce fait

que j'attribue l'intensité de l'action de ce poison. Dans certains cas, l'action a été faible, mais le plus souvent, elle a été d'une netteté parfaite. Dans une expérience, le jabot présentait une ou deux contractions par minute. La picoline provoqua quelques contractions rapides qui s'affaiblirent de suite et disparurent au bout d'une ou deux minutes : la paralysie fut désormais complète, et le muscle ne se contracta plus.

D'autres fois, il n'y eut même plus d'excitation passagère avant la paralysie; celle-ci survint d'emblée, d'autant plus frappante que le

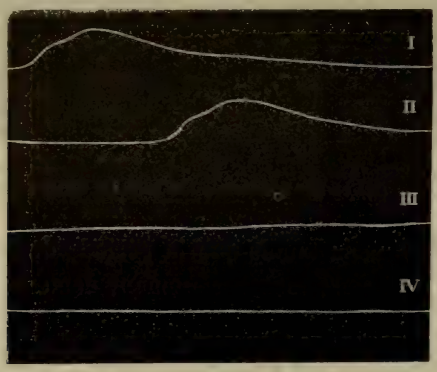

Fig. 8. — Lignes I et II, graphique normal du jabot d'Elédone; en III et IV, graphique après addition d'un peu de picoline. Le jabot est absolument paralysé.

muscle était plus excitable (fig. 8). Dans deux expériences, la paralysie ne fut pas immédiate, mais graduelle : toutefois elle survint avec une rapidité des plus remarquables. Il est peu de poison ayant une action aussi rapide et nette que la picoline (à la dose où je l'ai employée).

Gentianine.

Cinq expériences. Cette substance (à la dose de 5 centigrammes par 20 centimètres cubes) m'a paru exercer une action stimulante modérée, non tant sur le nombre que sur l'amplitude des contractions, et cette influence me semble avoir quelque durée. Elle n'est pas toujours immédiate : il s'écoule le plus souvent quelques minutes avant qu'elle se fasse sentir. Dans une ou deux expériences, la gentianine m'a paru régulariser les contractions, les mieux isoler les unes des autres (fig. 9).

Cicutine.

Cinq expériences. L'action paralysante de cette substance (à la dose de 12 milligrammes par 20 centimètres cubes) est d'une netteté parfaite. Dès que le poison a pénétré dans le jabot (j'en introduisais un quart de centimètre cube d'une solution au 20e



Fig. 9. — Les lignes I, II et III représentent les mouvements d'un jabot d'Elédone à contraction très irrégulière; les lignes IV et V, les mouvements du même jabot après addition de gentianine.

dans les 20 ou 30 centimètres cubes d'eau qui occupaient cet organe) il se produit un arrêt immédiat. Je n'ai pas observé l'action accélérante que la plupart des paralysants exercent au premier moment :

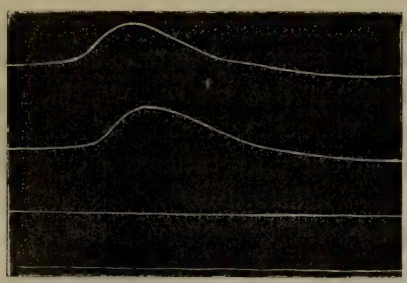

Fig. 10. — Graphique des mouvements du jabot d'*Eledone moschata* avant (lignes supérieures) et après (lignes inférieures) addition de cicutine. Le poison paralyse le muscle presque immédiatement.

la paralysie se produit d'emblée, et dans aucun cas je ne l'ai vu disparaître spontanément : elle persiste tout le temps que dure l'expérience. Le tracé ci-joint (fig. 10) montre combien est intense cette action de la cicutine, et surtout combien elle est complète.

Nicotine.

Cinq expériences. Toutes les cinq m'ont donné un même résultat (la dose étant de 25 milligr. par 25 ou 30 centim. cubes) : une paralysie plus ou moins rapide. Mais, à la différence de ce que j'ai pu observer avec la cicutine, dans aucun cas la paralysie n'est survenue d'emblée : la nicotine détermine le plus souvent durant la minute qui suit l'introduction du poison, un état de repos, d'immobilité, puis le muscle est pris d'une trépidation particulière, il se contracte rapidement, parfois d'ailleurs avec une faiblesse pro-

Fig. 11. — Graphique des mouvements du jabot d'Elédone avant (I et II) et après (III, IV et V) addition de nicotine.

noncée, et enfin, à ce stade d'accélération, dont la durée est variable, mais n'excède guère quatre ou cinq minutes, fait suite le stade de ralentissement : les battements s'espacent, deviennent plus rares et enfin disparaissent en entier. Pendant la phase de ralentissement paralytique, les battements sont bien séparés les uns des autres, bien délimités : ce ne sont plus des contractions allongées et lentes.

Ergotine.

Neuf expériences. Il est généralement admis que l'ergotine stimule les muscles lisses, et les excite à la contraction, de là l'emploi qui en est fait dans le traitement des hémorragies en particulier. Cette stimulation, je ne l'ai pas constatée dans toutes mes expériences, mais elle s'est présentée dans une assez forte proportion, dans six d'entre elles. Dans un cas, l'ergotine a paru paralyser le

muscle; dans deux, elle a semblé ne rien faire, — j'opérais sur un jabot déjà fort excitable, et sur lequel la présence de l'ergotine a paru ne pas agir; — dans les six autres, il y a eu stimulation évidente. Parmi ceux-ci, un exemple des plus nets : avant l'ergotine, six contractions en neuf minutes; après, vingt-six dans le même laps de temps. Les tracés ci-joints (fig. 12) indiquent mieux que toute explication l'action de l'ergotine; je ferai remarquer le caractère

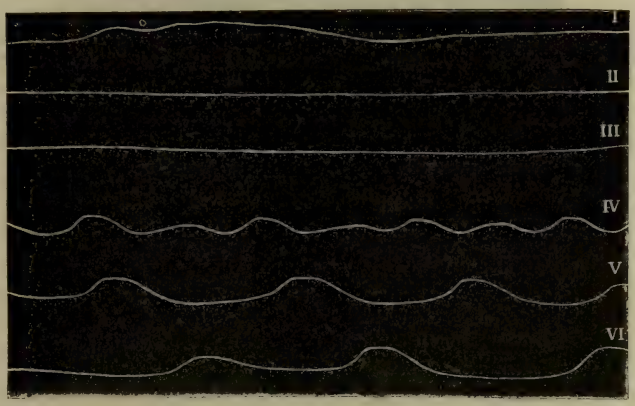

Fig. 12. — Graphique des contractions d'un même jabot d'Elédone peu excitable, avant (lignes I, II et III) et après (lignes IV, V et VI) addition d'ergotine.

spécial des premières contractions après l'introduction du poison, qui montre avec quelle rapidité celui-ci agit dans le muscle [1].

Strychnine.

Neuf expériences, de l'ensemble desquelles il ressort que la strychnine exerce une action stimulante parfois très prononcée sur l'excitabilité normale du jabot. Cette action se manifeste par la différence du rythme aussi bien que dans l'amplitude des contractions. Dans une expérience, pour une même unité de temps, nous trouvons durant l'état normal 6 ou 7 pulsations; après l'introduction de la strychnine, de 14 à 19. Dans une autre, la différence est, pour un même laps de temps, avant et après la strychnisation, de 16 à 53 (ces résultats ont été obtenus avec des doses assez fortes : avec de un quart de centimètre cube à un centimètre cube d'une solu-

1. Voir ma *Contribution à l'étude de l'influence exercée par l'ergotine sur les fibres musculaires lisses* (*C. R. Soc. de Biologie*, 1888, p. 105).

tion saturée de chlorhydrate de strychnine délayée dans les 25 ou 30 centimètres cubes qui forment le contenu minimum des jabots mis en expérience).

Ce qui est plus frappant encore, si possible, c'est l'influence



Fig. 13. — Graphique des mouvements du jabot d'Elédone avant (ligne I) et après (lignes II-V) addition de chlorhydrate de strychnine.

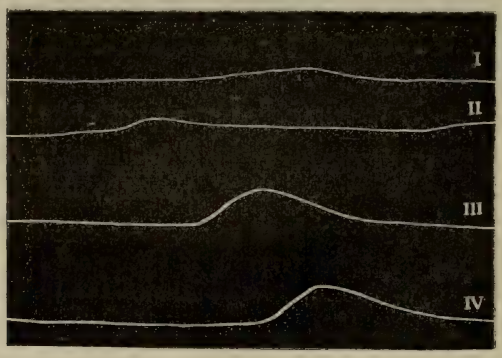

Fig. 14. — Graphique des contractions du jabot de l'Elédone avant (lignes I et II) et après (lignes III et IV) addition de chlorhydrate de strychnine.

exercée sur la forme et l'amplitude des contractions. Dans la plupart des cas, celles-ci sont mieux séparées les unes des autres, et le caractère en est différent : de longues, lentes et irrégulières qu'elles étaient souvent, elles deviennent brèves, rapides, presque rythmiques. Il suffit de considérer d'ailleurs le graphique ci-joint pour se rendre compte de la nature et de l'importance des modifications apportées par la strychnine dans la contraction (fig. 13 et 14).

Curare.

Neuf expériences. Il en résulte que le curare exerce, lui aussi, une action stimulante parfois très prononcée. Ce curare m'avait été donné par M. Vulpian, et je l'employai à la dose de un quart de centimètre cube d'une solution au trentième, soit, en général, 8 ou 9 milligrammes de curare pour le contenu moyen d'un jabot. Comme la strychnine, le curare agit à la fois sur le rythme et la forme des contractions. Pour le premier point, voici quelques



Fig. 15. — Graphique des contractions du jabot d'Elédone avant (lignes I, II et III) et après (lignes IV et V) addition de curare.

chiffres. Avant : 22 battements en une certaine unité de temps; après : 28 (même unité naturellement).

Autre expérience : avant, 24 contractions; après, 32.

Autre : avant, 27; après, 57.

Autre : avant, 17; après, 47.

Autre : avant, 17; après, 43.

Autre : avant, 4; après, 19.

Ces expériences se rapportent à des unités de temps différentes, ce qui fait qu'on ne peut les comparer entre elles, mais la comparaison des chiffres obtenus dans chaque expérience individuelle dans une même unité de temps avant et après la curarisation est instructive. Il est à noter que la stimulation due au curare ne dure pas très longtemps, et que le rythme ne tarde généralement pas beaucoup à revenir à son chiffre initial. J'ai observé des cas où ce ralentissement ne s'était pas encore produit au bout d'une heure, mais le plus souvent il s'est manifesté après 15 ou 30 minutes, le rythme redevenant à peu près ce qu'il était avant la curarisation.

La forme de la contraction varie autant que le rythme; comme la

strychnine, le curare agit le plus souvent en isolant les contractions, en les séparant par des repos bien accentués, en les rendant plus régulières, plus fortes. C'est ce que l'on verra en jetant un coup d'œil sur la figure ci-jointe (fig. 15).

Colchicine.

Quatre expériences. Elles ne m'ont pas fourni de résultats ayant une netteté parfaite, tant s'en faut. Dans un cas, en effet, la colchicine (à la dose de un quart de centimètre cube d'une solution au vingtième) m'a paru paralyser le muscle d'une façon absolue : le jabot, qui jusque-là s'était contracté d'une façon très nette, demeura immobile à partir du moment où le poison lui fut administré. Dans



Fig. 16. — Les lignes I et II représentent les mouvements du jabot d'Elédone normal; les lignes III et IV représentent les mouvements obtenus après addition de colchicine.

les trois autres expériences, il m'a paru au contraire qu'il se produisait une stimulation du muscle. C'est ainsi qu'un jabot, fournissant une contraction par 90 secondes (contractions assez amples, mais empiétant les unes sur les autres, sans qu'il y eût de période d'immobilité bien marquée), a présenté, lors de l'introduction de la colchicine, une série de contractions rapides (9 en 90 secondes). Après cette période d'excitation, le muscle a, pendant un temps assez long, c'est-à-dire une heure environ, fourni une et demie ou deux contractions par 90 secondes. Je répéterai ici une remarque déjà faite à propos d'autres substances : en même temps qu'elle accélère la production des pulsations, la colchicine en modifie le caractère. Ce ne sont plus des contractions lentes et allongées; elles deviennent plus brèves, très bien délimitées, et absolument séparées les unes des autres par des périodes de repos complet.

DE L'ACTION
DES ORGANES LOCOMOTEURS
AGISSANT POUR
PRODUIRE LES MOUVEMENTS DES ANIMAUX [1]

Par P. LE HELLO
Vétérinaire principal des haras, Professeur à l'École du Pin.

Avec le concours de R. Baron, *professeur de zootechnie à l'École d'Alfort.*

I

Où en est aujourd'hui l'étude de la mécanique musculaire.

Depuis quelques années, l'étude de la locomotion a fait de grands progrès, grâce aux procédés d'expérimentation créés par M. Marey — la méthode graphique et la chronophotographie — dont les

1. Notre manuscrit était déjà entièrement imprimé, et les premières épreuves corrigées, lorsque l'un de nous se ressouvint que le *Journal de l'anatomie* avait publié, vers 1885, un mémoire de M. André Sanson intitulé : « Mesure du travail effectué dans la locomotion du quadrupède ».

Il serait à la fois injuste et maladroit de ne pas tenir compte ici des idées au moins fort ingénieuses qui sont contenues dans le mémoire susdit, d'autant plus, faut-il ajouter, que la première partie de notre œuvre est évidemment consacrée à déblayer le terrain, et que *passer sous silence* n'est pas *déblayer*.

M. Sanson commence, d'ailleurs, comme nous, par reconnaître l'extrême insuffisance des travaux antérieurs sur la dynamique musculaire. Il est même d'un radicalisme supérieur au nôtre, lorsqu'il dit : « Sur la manière dont le quadrupède se donne l'impulsion qui doit porter son centre de gravité en avant et conséquemment déplacer ou transporter son corps, on chercherait en vain des indications précises dans les ouvrages de physiologie ou d'extérieur (comme on appelle ceux consacrés, depuis Bourgelat, spécialement à la mécanique animale, jusqu'à ces derniers temps). Les auteurs ont étudié avec grand soin l'ordre dans lequel les quatre pieds se lèvent et s'appuient, aux diverses allures.... Marey a fait le premier inscrire, par le cheval lui-même, à l'aide d'ingénieux appareils enregistreurs, cet ordre de succession, de manière à exclure tous les doutes. Le mécanisme de déplacement des membres par l'extension succédant à la flexion, est aussi connu qu'on puisse le désirer. Mais il est à peine besoin de faire remarquer que ces mouvements coordonnés des quatre membres, se succédant par un ou deux à la fois, ne peuvent être pour rien dans le déplacement du centre de gravité. » M. Sanson critique ensuite la théorie fameuse de « la détente du jarret », ainsi que la comparaison du « ressort bandé », c'est-à-dire l'hypothèse de « l'arc puissant » de Prince. Puis il arrive à sa propre théorie. « Considérant la machine en station forcée,

résultats ont été confirmés par l'examen phénakisticopique et la méthode de superposition des figures schématiques, suivant le procédé indiqué par M. Mathias Duval.

Mais, il faut bien le reconnaître, si les faits nouveaux ont fait découvrir un ordre plus exact de succession des extrémités, dans les allures, la durée et le rapport de leurs appuis, ainsi que l'inten-

c'est-à-dire supportée par ses quatre colonnes de soutien, si les angles de la partie postérieure du bipède latéral visibles sur la figure tendent à s'ouvrir par la contraction des muscles extenseurs de ses leviers articulés, les extrémités de la colonne tendront, de leur côté, par cela même, à s'écarter; en d'autres termes, le membre étant libre s'allongerait par le fait de l'ouverture de ses angles. Mais il rencontre à son extrémité inférieure la résistance du sol sur lequel il s'appuie, à la supérieure celle du poids du train postérieur. Sur un sol meuble ou susceptible de céder, dans une certaine mesure, à la pression, le sabot qui termine l'extrémité inférieure du membre marque son empreinte, jusqu'à ce qu'il rencontre un point d'appui solide et pouvant réagir de telle sorte que le mouvement d'extension se transmette à l'extrémité supérieure solidement fixée, comme nous le savons, à la tige vertébrale. Celle-ci, sollicitée de cette façon par une force oblique *ca*, s'élèverait par un mouvement de bascule sur le point d'appui du bipède antérieur, si la force était suffisante pour vaincre les obstacles qui lui sont opposés. C'est ce qui arrive dans le cas où les angles des deux membres tendent ainsi à s'ouvrir simultanément et où se produit le mouvement du train postérieur appelé double ruade.

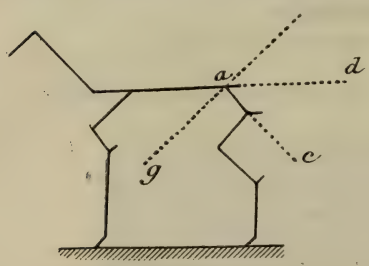

Fig. 1.

« Dans celui que nous considérons, une autre force égale à la première et agissant angulairement par rapport à sa direction propre, intervient pour modifier la direction du mouvement. C'est la force *ba*, dont le sens est celui de la ligne qui joint le point d'application *a* de la première au centre de gravité *g*. Ce point, avec lequel tous les autres de la tige vertébrale sont liés, se trouve ainsi actionné par deux forces égales et angulaires. Le sens du mouvement ne peut être que celui de la diagonale *da* du parallélogramme construit sur ces deux forces *ba* et *ca*, et l'on voit que ce sens est horizontal. »

Les lecteurs attentifs se feront sans nul doute une opinion personnelle sur la possibilité ou l'impossibilité d'accorder les vues de M. Sanson avec les nôtres propres. Ces lecteurs, en tout cas, ne pourront point reprocher aux auteurs du présent travail d'avoir ignoré un document bibliographique de la plus haute importance, surtout en ce qu'il fut publié jadis dans le même Journal.

Les mêmes lecteurs voudront bien aussi ne pas trouver trop sommaire notre condamnation exprimée ci-dessus, relativement au partage en deux parties égales de la force impulsive des membres, avec absorption par le sol d'une moitié de la force de projection.

L'un de nous, après avoir beaucoup écrit sur ce problème, a fini par s'intéresser surtout à l'origine même de l'erreur commise par ses devanciers; sous le louable prétexte qu'une erreur a toujours du moins quelque cause toute naturelle...

Nous croyons donc finalement, et nous nous faisons un devoir de dire que l'erreur en question dérive d'une interprétation abusive du fameux « principe de l'égalité entre l'action et la réaction ». Toutes les fois qu'un déplacement se produit, n'importe où et n'importe comment, il est certain que les QUANTITÉS DE MOUVEMENT (projectif et rétrojectif) sont numériquement égales; mais il n'en est pas de même des *travaux* et des *forces vives*.

Cette question du « recul » est depuis longtemps une source de contradictions et d'obscurités pour les biologistes médiocrement instruits en mécanique pure... Et ils sont le plus grand nombre, faut-il dire, sans malveillance.

sité des réactions qu'elles supportent, et même un mode d'intervention plus rationnel des membres dans l'amortissement et l'impulsion, on n'a pas encore montré leur importance dans la détermination des lois de l'action des organes locomoteurs proprement dits : les muscles et les os.

A ce point de vue, nous en sommes encore à peu près où en est resté M. Colin, auteur d'une grande érudition et d'une haute compétence. Pour donner une idée de l'état actuel de la science à ce sujet, nous ne croyons pas pouvoir mieux faire que de reproduire les principales conclusions adoptées par notre savant maître.

« L'impulsion, dit-il, est évidemment le résultat de l'action musculaire des membres....

« Au premier abord, la situation des membres thoraciques, en avant du centre de gravité, semble défavorable à l'impulsion qu'ils peuvent développer.

« Toutefois, leur impulsion doit entrer en ligne de compte : elle est évidente dans l'action de reculer, dans l'espèce de reptation effectuée par les quadrupèdes dont le train de derrière est paralysé, et nous verrons que, dans certaines allures, le galop, par exemple, elle vient, à tour de rôle, contribuer à la translation du corps.

« Barthez a raison de considérer les extenseurs du métatarse et de la jambe comme les agents principaux de l'impulsion ; mais il tombe dans une grave erreur quand il ajoute que les extenseurs du fémur contribuent peu au développement de cette dernière. Ce physiologiste, en défendant l'opinion généralement admise que la détente des membres postérieurs résulte de l'action seule des extenseurs, n'exprime qu'une partie de la vérité ; car cette détente est opérée par tous les muscles qui contribuent à l'effacement des divers angles de flexion, c'est-à-dire par les fléchisseurs des phalanges, les extenseurs du métatarse, ceux de la jambe et de la cuisse, lorsqu'ils se contractent, le pied étant appuyé sur le sol.....

« Ainsi, chaque membre postérieur donne l'impulsion à tour de rôle, et il la donne dans la seconde moitié de son appui, en passant de la direction verticale à son extrême obliquité en arrière. Il l'achève à l'instant où il quitte le sol.

« Les membres postérieurs développent leur part d'impulsion comme ils le font dans toutes les circonstances, c'est-à-dire par l'extension simultanée de leurs rayons fléchis, lesquels agissent, dans leur ensemble, à la manière d'un arc obliquement interposé entre la partie postérieure du tronc et la surface du sol. Lors de leur extension rapide et plus ou moins complète, la force qu'ils produisent se divise en deux parties égales : l'une agissant de haut en bas est détruite par la résistance du terrain ; l'autre s'exerçant de bas en haut et en avant ; celle-ci se transmet par l'articulation coxo-fémorale, le bassin, l'articulation ilio-sacrée, la colonne vertébrale, au centre de gravité et aux régions antérieures du tronc.....

« Du reste, s'il est difficile, en ce qui concerne la progression ordinaire,

d'établir expérimentalement que chaque membre déploie une force double de celle qui est nécessaire à la projection du corps, on le fait sans peine pour le saut, par exemple. Nous verrons, en effet, qu'un homme placé sur le plancher d'une bascule peut soulever, lors de son élan, le plateau portant à la fois, le poids qui fait équilibre à celui du corps et un poids égal au dernier....

« La puissance d'impulsion agit-elle suivant la ligne de son développement dans les extrémités postérieures, suivant une ligne qui s'étend du pied au rachis, en passant par les articulations coxo-fémorale et ilio-sacrée, ou bien suivant celle de sa transmission par le rachis, ou enfin suivant une troisième, parallèle ou non à l'une des deux premières....

« D'abord, cette puissance ne peut agir suivant une droite qui s'étendrait du pied à l'articulation coxo-fémorale; car, si elle agissait dans ce sens, elle aurait pour effet principal de soulever la partie postérieure du corps, comme cela arrive dans la ruade. Or, ce soulèvement, cette élévation des régions postérieures est très bornée dans la progression de l'animal qui traîne des fardeaux. En second lieu, elle ne peut agir suivant la ligne de la région dorso-lombaire, bien que celle-ci soit l'agent de la transmission de cette force aux parties antérieures du corps, attendu, d'une part, que l'extrémité antérieure de la tige est située plus bas que son extrémité postérieure, disposition qui, dans cette hypothèse, aurait pour résultat de pousser la résistance à mouvoir vers la surface du sol, et, par conséquent, de restreindre l'étendue du déplacement, à supposer qu'elle n'y mît pas obstacle. D'autre part, l'action impulsive ne peut avoir cette direction, puisque la force destinée à mettre en mouvement le centre de gravité et une résistance plus ou moins considérable, se combinant avec la pesanteur, donnerait une résultante qui pousserait encore plus vers la surface du sol la double résistance à vaincre.....

« M. Prince père seul a nettement caractérisé cette ligne restée enigmatique dans un travail précédemment rappelé. Selon lui, les membres et le rachis formeraient un arc « dont les points extrêmes seraient marqués par la puissance et la résistance ». Dans son opinion « le mouvement imprimé à la résistance par la puissance doit être suivant la ligne droite allant de la seconde à la première, c'est-à-dire suivant la corde de l'arc »....

« Là ne se bornent pas les combinaisons des forces qui agissent dans le tirage. Jusqu'ici nous avons fait abstraction de la puissance impulsive qui dérive des membres antérieurs. Celle-ci, dont l'existence et la participation ne sauraient être niées, s'exerce suivant une ligne menée de l'appui des pieds antérieurs au point où le collier s'applique en avant des épaules, ligne dont l'obliquité augmente à mesure que les membres en s'inclinant, arrivent plus près de la limite de leur détente. Évidemment cette nouvelle ligne, plus relevée relativement à l'horizon que celle de la puissance des membres postérieurs, donnera, étant prolongée de même que celle-ci, une résultante intermédiaire à la direction des deux faces composantes plus rapprochée de la ligne d'action des membres abdominaux dont la puissance est prédominante, que de celle des membres thoraciques.... »

II

Incompatibilités qui se présentent dans la mise en œuvre de la force regardée comme la résultante générale des efforts impulsifs, quand on veut en faire dériver les allures et le travail industriel.

I. — *Du travail que les organes locomoteurs sont appelés à fournir.* — Avant tout, il est nécessaire d'établir quel est au juste le travail locomoteur que doit fournir l'impulsion.

En ce qui concerne les déplacements du corps, on a vu que M. Colin admet que l'effort se partage en deux parties égales, dont l'une est absorbée par le sol, tandis que l'autre moitié, seule, est employée à produire le déplacement.

Le sol pouvant être considéré, dans les conditions ordinaires, comme à peu près rigide, on est porté à se demander s'il est possible d'admettre son action absorbante et cela conduit à examiner si les interprétations en raison desquelles cette donnée a été établie sont entièrement exactes.

A cet effet, nous avons renouvelé les expériences qui consistent à mesurer le résultat des efforts chez un homme qui saute du plancher d'une bascule, et la somme à ajouter au poids du corps ne s'est pas montrée exactement d'une même valeur : c'était tantôt beaucoup plus, tantôt moins que le chiffre primitif, suivant la hauteur du saut.

Après plusieurs essais de ce genre, nous avons cherché ce que deviendrait le complément si l'homme en sautant portait un objet pesant de peu de volume, tel que des poids en fonte, et la différence entre la valeur du fardeau porté et le supplément qui rétablissait l'équilibre, au moment de l'élan, est restée dans des limites bien plus étroites que celles obtenues pendant les efforts exécutés sans charge.

Il semble que l'interprétation rationnelle des faits ainsi obtenus conduit à reconnaître ce que la décomposition a d'illusoire, et que l'augmentation de poids donne la mesure de la force nécessaire pour combattre la résistance de l'air et la gravitation, mais qu'elle n'a rien de commun avec un élément absorbé par le sol, à moins que ce dernier ne soit meuble ou de quelque façon n'ait pas une rigidité suffisante.

Dans le travail locomoteur il faut considérer, en dehors de la valeur de l'effort produit, la vitesse de la translation. Ce second agent entraîne des modifications de l'équilibre général de la conformation et les modes d'association particuliers des membres qui constituent les allures, ensemble de faits dont on n'a pas à s'occuper ici. Avant d'abandonner la question, nous ferons cependant observer que les buts principaux de ces modifications se perçoivent facilement dans leur sens général : elles augmentent l'instabilité et reportent les réactions dans une certaine direction, afin de protéger les organes dont la limite d'élasticité pourrait être dépassée.

De toutes les formes d'emploi de la force des animaux, la traction est certainement la plus compliquée, mais elle ne paraît pas constituer une proposition insoluble, quoi qu'on ait dit, et nous allons essayer de le démontrer.

Le problème se pose toujours de la façon suivante :

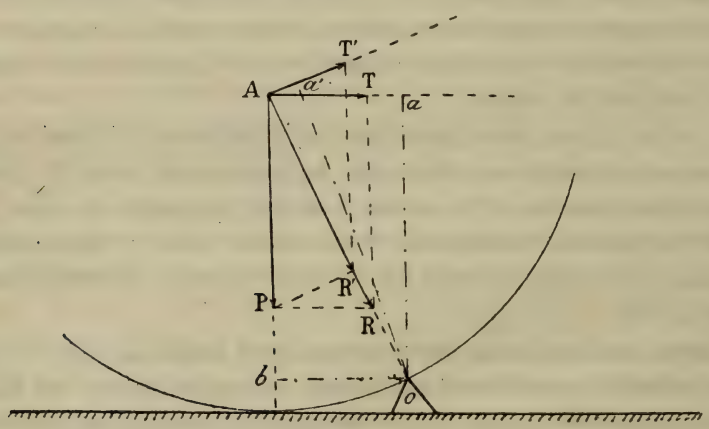

Fig. 1 *bis*.

Une roue dont le centre est en A, doit passer par-dessus le ou les obstacles O, la ligne des traits est représentée par AT et le poids par la force P.

Pour que le déplacement ait lieu, il faut que l'équilibre entre la puissance et la résistance s'établisse, c'est-à-dire que leurs moments soient égaux.

Or, en faisant varier la direction des traits, les éléments de la résistance restent constants, tandis que le bras de levier de la force de traction, qui est donné par la distance du point O à la ligne AT, atteint ses dimensions maxima quand les traits se dirigent perpen-

diculairement à la droite qui joint le centre du moyeu à l'obstacle à dépasser : Oa < O à'.

De cela on peut déduire, semble-t-il, que la direction des traits reconnue mathématiquement la plus favorable à la puissance est celle qui les met dans une obliquité proportionnelle au frottement et qui, par suite, dans les conditions ordinaires, les rapproche de l'horizontale, car le frottement de roulement est très faible avec les voitures garnies de fer, et les routes bien entretenues qu'on trouve aujourd'hui presque partout.

II. — *Mise en œuvre de la résultante générale des efforts impulsifs.* — Ces notions étant acquises, on peut comparer les agents en présence, et, si leur valeur est rigoureusement exacte, on obtiendra des résultats en rapport avec les faits fournis par l'observation et l'expérimentation.

Or, loin d'en être ainsi, des incompatibilités sont immédiatement perceptibles en étudiant la combinaison des forces dans la translation des lourds fardeaux au moyen des voitures, et c'est là où, en premier lieu, nous avons senti la nécessité de nouvelles investigations.

Ici, en effet, on trouve deux oppositions d'action : le déplacement de la masse de l'organisme, dont la résultante agit au centre de gravité, et l'effort nécessaire pour vaincre le frottement de roulement, qu'on appelle communément la force de traction.

Pour le premier groupe de forces, on peut à la rigueur, si on ne tient pas compte des faits scientifiques nouveaux, être satisfait par ce qui a été dit, mais le mode de composition du second ne peut être déterminé par les raisonnements émis jusqu'ici.

On n'oublie pas qu'il a été démontré que, pour ne pas occasionner une déperdition de force, la traction doit s'opérer suivant une ligne se rapprochant de l'horizontale, dont la direction ne peut par conséquent se confondre avec la résultante impulsive qui joindrait l'appui du pied postérieur au centre de gravité.

Il est impossible de rétablir l'égalité des forces, ainsi qu'on l'a fait, en utilisant le poids du corps pour détruire la tendance verticale, même en considérant que la masse du cheval de trait est énorme; car, pour faire ressortir le peu de fondement de cette argumentation, il suffit de faire remarquer que l'effet de la gravitation est entièrement utilisé par la constitution de l'équilibre dont doit être précédé tout déplacement des organismes et, d'ailleurs, ce agent n'opère que par un effet prolongé.

L'action de la pesanteur ne pourrait que se diviser, de telle façon qu'une partie serait employée à détruire la force verticale de l'impulsion dirigée dans le sens du collier; mais alors il faudrait supposer un mouvement d'élévation du centre de gravité moitié plus accentué, ce qui serait incompatible avec l'appui à l'extrémité des traits et l'allure du pas, dans laquelle jamais le corps ne quitte le sol.

L'auteur de l'hypothèse de l'arc puissant avait bien compris l'impossibilité de ces transactions, aussi conseillait-il de donner aux traits une direction qui les rapprochât de la résultante impulsive. Leur attache a été abaissée et on s'est vite aperçu que cette condition théorique ne pouvait faire bon ménage avec la pratique. Après des essais infructueux la position de la ligne de la traction tendant vers l'horizontale a été reprise, laissant à l'étude le soin d'en expliquer la nécessité.

Les mêmes difficultés surgissent quand on établit la trajectoire verticale du centre de gravité, dans les déplacements des animaux laissés en liberté ou montés, en se servant des chrono-photographies. Dans ces tracés, les déplacements verticaux sont très peu accusés, tandis que, en admettant l'hypothèse de l'arc puissant, ils devraient être très marqués, en raison de la lenteur de l'action de la gravitation.

D'un autre côté, l'ordre de succession des membres au galop serait absolument inexplicable, pour la même raison, puisque l'intervention des extrémités antérieures deviendrait tout à fait impossible.

III

Quelques recherches relatives au mécanisme de l'action des organes locomoteurs.

Pour que l'analyse soit plus simple et plus complète, il est préférable de l'examiner dans une allure où les membres agissent isolément, comme dans le galop et la course des bipèdes.

I. — *Rôle des membres postérieurs.* — Après la projection qui termine les enjambées du galop, le corps arrive au sol avec un mouvement oblique de haut en bas et d'arrière en avant; la force

qui agit au centre de gravité, CN, peut être décomposée en deux secondaires, V, horizontale, et G, verticale.

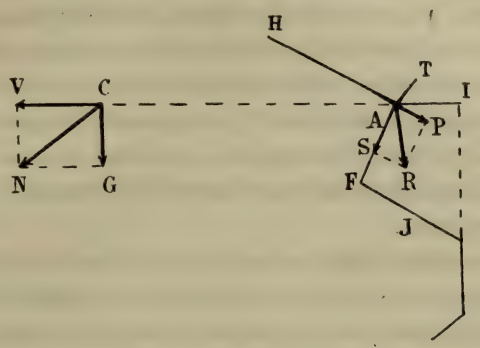

Fig. 2.

Le membre postérieur qui modifie la trajectoire suivie n'a aucune influence sur la force horizontale, mais il détruit l'élément vertical par l'intermédiaire des organes de soutènement, le levier CAI, sur lequel opèrent les muscles de la croupe et de la fesse.

Les fessiers ont alors leur insertion fixe au trochanter, et ils agissent sur l'ilium pris comme levier du troisième genre; le biceps fémoral, le demi-tendineux et le demi-membraneux, comme dans le cabrer, transmettent leurs effets à un levier du premier genre.

La résultante des actions opposées, la gravitation et les efforts musculaires, est située en A, au niveau de la cavité cotyloïde et a une direction presque verticale. Cette force ne peut être détruite par l'élasticité du sol, comme le supposaient les anciens physiologistes, mais elle l'est facilement par les organes contractiles du membre agissant sur les leviers osseux.

On se rend très bien compte de ce qui se passe alors : la ligne

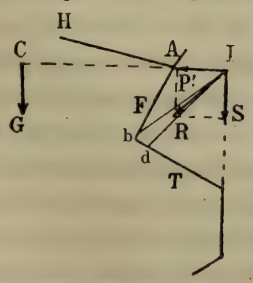

Fig. 3.

supposée du levier CAI et l'axe du fémur AF forment un angle obtus dans lequel se trouve la résultante AR, qui se partage en

deux actions secondaires, dont une AP est perpendiculaire à l'axe du fémur, et l'autre AS s'exerce dans sa direction.

La force qui agit perpendiculairement au levier fémoral a comme agents de destruction le moyen fessier, la portion postérieure du fessier superficiel et les ischio-tibiaux; car ces muscles représentés par Ib et Id, ont leur résultante R oblique relativement à l'ischium, ce qui fait leur effort se décomposer en deux parties dont une IS sert au soutènement, tandis que l'autre IP, horizontale, est utilisée par l'amortissement.

La première articulation des membres abdominaux, qui supporte la plus grande partie de l'effet de l'arrêt du mouvement de descente, se trouve donc pourvue de muscles extrêmement volumineux, qui suffisent toujours assez facilement au rôle qui leur est dévolu.

La force laissée dans l'axe du fémur s'arrête à l'articulation fémoro-tibiale, et y subit un dédoublement analogue à celui qui vient d'être indiqué pour la jointure coxo-fémorale. L'élément perpendiculaire au levier formé par les os de la jambe et la rotule est absorbé par le triceps crural, et l'attache inférieure des ischio-tibiaux, pendant que l'autre prend la direction du tibia. La partie antérieure de l'ischio-tibial externe — d'après M. Chauveau, partie postérieure du fessier superficiel — est un des muscles les plus puissants de l'économie, le trajet qu'il suit est très remarquable et son rôle très complexe : il représente assez exactement les efforts d'un homme qui pousserait l'extrémité supérieure du fémur de l'épaule, pendant que le bras du même côté tirerait la rotule en arrière. Le triceps crural, comme les fessiers sur le fémur, opère sur un levier du second genre, dont le point d'appui est au jarret, et la résistance au centre de l'articulation.

La partie de l'effet du choc absorbée par le jarret se répartit d'abord dans l'articulation, comme pour toutes les autres jointures, puis, toujours d'après le même procédé, sur les muscles qui s'insèrent sur la pointe du calcanéum et dans l'axe du canon, jusqu'au boulet, où le mécanisme de destruction continue.

Il ne faut pas oublier que la bride fibreuse tibio-prémétatarsienne, en venant de l'extrémité inférieure du fémur à la partie supérieure du métatarse et au tarse, contribue fortement à empêcher l'abaissement des os du canon.

Au boulet tout se passe suivant des procédés semblables avec des interventions bien connues.

Quand les organes locomoteurs ont déterminé l'amortissement complet des effets du choc, ils commencent un nouveau rôle, celui de la production de la force. La forme de leur effet n'a pas changé dans son sens général : c'est une véritable réaction redressant les rayons fléchis; toujours les fessiers soutiennent la masse, de concert avec les ischio-tibiaux, mais la force perpendiculaire à l'axe de l'os de la cuisse et dont la direction est antérieure, tend à pousser en avant la tête du fémur, et par suite toutes les parties de l'organisme.

Ce qui se produit est si facile à comprendre qu'il est inutile de s'y arrêter bien longtemps. En se reportant à la figure qui indique la décomposition de la résultante des ischio-tibiaux, on verra comment les choses se passent. De même pour les fessiers, l'effort sur le trochanter s'opère avec le fémur agissant comme un levier du second genre, ayant son point d'appui à l'articulation du grasset.

La fixité de la jointure fémoro-tibiale est principalement assurée par les agents déjà indiqués : les muscles rotuliens, l'insertion inférieure des ischio-tibiaux, la forte bride fibreuse du tibio-prémétatarsien.

On se trouve alors en face du phénomène le plus intéressant de l'impulsion : le fémur maintenu inférieurement et poussé en avant par son extrémité supérieure, tend à basculer, en déplaçant la masse du corps, par une propulsion transmise au centre de gravité.

De plus, pendant que le mouvement ouvre l'angle fémoro-tibial l'insertion supérieure des jumeaux de la jambe est élevée et ces muscles, bien que peu volumineux, sont cependant très résistants, à cause de l'importance des intersections tendineuses qui les traversent; il en résulte donc que l'ouverture de l'angle du jarret est favorisée.

Le triceps crural ne peut guère, d'ailleurs, qu'élever le fémur dans sa direction plus ou moins modifiée par la propulsion, pas plus que les insertions inférieures des ischio-tibiaux. De même, l'articulation tarsienne ne peut s'ouvrir sans que l'attache inférieure de la bride du fléchisseur du métatarse soit tirée, de telle sorte que pendant que les os de la jambe sont élevés, le mouvement en avant est borné vers leur extrémité supérieure, et l'angle du grasset mieux soutenu. D'où plus de solidité offerte au point fixe du levier fémoral. et une plus grande ouverture de l'articulation de cet os avec le tibia.

Les mouvements du paturon, ainsi que ceux du canon et de la jambe, se transforment en un effet combiné d'allongement et d'élévation, qui met l'extrémité supérieure du tibia dans de bonnes conditions pour favoriser la continuation du rôle du levier fémoral.

La délimitation entre la période d'amortissement et la période d'impulsion a préoccupé tous les auteurs, aussi, bien que ce soit là une question de peu d'importance au point de vue pratique, il est nécessaire de s'y arrêter un instant.

Les dédoublements des forces qui ont été établis font croire, à première vue, que l'impulsion peut commencer dès que le membre arrive à l'appui, car la décomposition des résultantes nées de la contraction des fessiers et des ischio-tibiaux peut immédiatement donner les conditions du mouvement. Toutefois, il n'en est pas ainsi, à cause de l'intervention de l'amortissement; il y a un mélange fort complexe de la vitesse acquise et de l'action musculaire, où il est difficile de trouver des limites précises. On peut cependant supposer que l'élément horizontal de la force produite par les muscles de la croupe et de la fesse, subdivisée comme cela a été indiqué, est complètement absorbé tant que les analyses cinématiques indiquent une fermeture des angles, et que la progression ne continue, pendant la période initiale de l'appui, que grâce à la vitesse acquise.

II. — *Rôle des membres antérieurs.* — L'action impulsive des membres postérieurs étant terminée, la masse du corps se trouve soumise à l'action de deux forces, celle qui vient de lui être communiquée par la contraction musculaire, et la gravitation, qui reprend son influence par la cessation du soutènement de l'axe vertébral. En appliquant les lois de la dynamique, la composition de ces deux puissances donne une courbe uniformément abaissée, de forme parabolique, qui ramène le corps au sol. A cet instant commence l'action des extrémités thoraciques, qui semblent s'interposer pour diminuer les réactions produites par le choc et dévier le mouvement, en y ajoutant une impulsion propre.

Avant d'arriver aux membres, l'amortissement agit sur le grand dentelé et les muscles pectoraux; la partie supérieure des épaules est alors ramenée violemment contre la région costale, et c'est probablement à cette compression qu'il faut attribuer le redressement de l'incurvation des côtes, surtout vers leur extrémité supérieure, chez les chevaux de galop du plus haut mérite.

Les réactions se reportent en grande partie sur l'os de l'épaule; cet organe est transformé en levier du second genre, ayant son point fixe à l'articulation scapulo-humérale; la puissance est représentée par le sus-épineux et le long fléchisseur de l'avant-bras.

En même temps que l'omoplate supporte l'action sur le grand dentelé, l'humérus reçoit celle qui impressionne le sterno-aponévrotique. Il est très remarquable que ces deux rayons, dont une extrémité, au niveau de l'articulation scapulo-humérale, est soutenue par le sterno-préscapulaire, le sus-épineux et le biceps, forment ainsi, avec le plus fort extenseur de l'avant-bras et même à un certain degré avec les autres, un appareil d'amortissement figurant un triangle d'une très grande solidité.

Il va de soi que les autres extenseurs des membres apportent leur concours à l'amortissement, de même que les fléchisseurs des phalanges.

Les auteurs ont nié la participation du devant dans la production de l'impulsion, ou ne lui ont accordé qu'un rôle trop secondaire. Son intervention est cependant la conséquence forcée de la réaction musculaire, ou sorte d'élasticité qui naît, comme dans les membres postérieurs, à la suite de l'affaissement des rayons. D'ailleurs, une étude un peu approfondie paraît rendre cette interprétation absolument admissible ; car si, quand on a en vue le redressement du boulet, du coude et de l'épaule, on trouve des conditions inférieures de transmission de l'effort, la conception change lorsqu'on admet que, par ce redressement, il est offert un point d'appui solide et plus élevé au sterno-trochinien et au grand dentelé, dont il n'est guère possible de ne pas reconnaître la puissance d'action.

Le paturon, avec les sésamoïdes, le radius et le cubitus, ainsi que l'humérus, sont, pendant l'appui, des leviers interrésistants, dont le point fixe est directement ou indirectement au sol, exactement comme pour le jarret, le grasset, l'articulation de la croupe, etc.....

Si on examine l'humérus, par exemple, le point fixe est bien à l'articulation du coude, et la puissance, représentée par le biceps, le sus-épineux et le sterno-préscapulaire, agissant au niveau de la pointe de l'épaule, s'insère en avant de l'articulation scapulo-humérale.

On trouve, chez les quadrupèdes, une similitude d'action assez complète entre les membres antérieurs, jusqu'à l'angle de l'épaule, et les postérieurs, jusqu'au grasset; la bride fibreuse du

long fléchisseur remplace la partie analogue du fléchisseur du métatarse, et, comme elle, change en allongement et élévation l'extension des os. Il y a, dans ce rapprochement, des faits très curieux, que l'on pourrait qualifier de *mimétisme fonctionnel* et qui, dans la suite des générations, ont même produit un *mimétisme ostéographique* que nous nous proposons d'étudier très prochainement.

L'extenseur de l'avant-bras qui s'attache au scapulum empêche le relèvement de cet os, de sorte que ce levier ne peut avoir de rôle impulsif.

Remarques. — 1° Dans l'analyse précédente, afin de simplifier l'exposé, il n'a été question que des principaux muscles actifs, et les effets opposés d'abduction et d'adduction ont été volontairement négligés, ainsi que la flexion, parce qu'il n'y a rien à ajouter à ce qui est communément admis.

2° Les régions musculaires n'agissent pas isolément, comme cela a été supposé pour que l'analyse fût possible, mais, au contraire, leur intervention est presque simultanée.

3° Au moment où le fémur pivote, avec l'articulation du grasset comme point fixe, il s'effectue dans tout le membre un mouvement général de rotation autour de son extrémité inférieure, comme les auteurs l'admettent.

Résumé. — Si on résume l'étude précédente on arrive aux conclusions essentielles suivantes :

1° Les mouvements des membres postérieurs, agissant pour produire la translation de la masse du corps, figurent assez bien, dans leur ensemble, une branche de compas appuyée, pivotant d'arrière en avant, pendant que l'autre branche se maintient à peu près horizontale, le déplacement étant plus marqué dans la partie qui correspond à la cuisse.

2° Le poids du corps donne au bras antérieur du levier de soutènement la fixité nécessaire à la production de l'effet propulseur des fessiers et des ischio-tibiaux, de telle façon que l'instabilité dans les allures n'est pas seulement une condition de répétition des mouvements des membres, mais est nécessaire à l'accroissement de la valeur des efforts impulsifs.

3° Les muscles des divers rayons des membres postérieurs agissent sur des leviers du second genre pendant le contact avec le sol, et les ischio-tibiaux eux-mêmes peuvent avoir un effet de cet ordre, quand ils produisent la propulsion à l'aide du levier de soutène-

ment, le poids du corps leur offrant un point d'appui d'une fixité relative.

4° Les membres antérieurs ont un rôle un peu comparable à celui de l'élasticité qui fait rebondir, avec un changement de direction, une balle élastique qu'on lance obliquement contre le sol.

IV

Indication des procédés de variation employés pour adapter les organismes aux conditions différentes d'attitudes, de vitesse et de force.

Ces éléments de variations sont au nombre de trois principaux, qui peuvent se classer dans l'ordre suivant :

I. — *Conditions qui font varier l'utilisation de la force musculaire.* — Le bras de levier de la pesanteur est modifié par la longueur du corps, les dimensions du levier cérébro-cervical et l'abaissement ou l'élévation du centre de gravité.

L'affaiblissement de l'influence du soutènement peut provenir de l'exiguïté de l'ischium et du trochanter, de l'obliquité de l'axe ischial, de l'ilium ou du fémur; l'importance de la direction a seule besoin d'être démontrée.

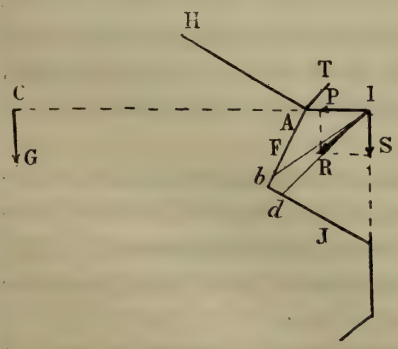

Fig. 4.

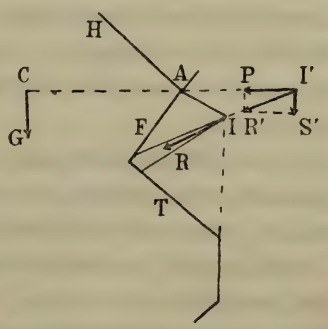

Fig. 5.

Suivant que le fémur et l'ischium sont horizontaux (fig. 4), ou obliques (fig. 5), la résultante de l'effort des ischio-tibiaux, R, se partage inégalement, avec un élément vertical bien plus prononcé quand la croupe se rapproche de l'horizon, car l'angle CI'R', qu'elle forme avec le levier CAI, devenu CAI', par la rencontre en I de la

direction de la force, dans le cas contraire, est beaucoup plus aigu.

Pour l'action des fessiers, l'analyse est un peu plus compliquée :

Comme toujours, la force de soutènement S (fig. 6) est perpendiculaire au levier à élever, et son bras de levier AT′ est fourni par la distance du point fixe A, l'angle inférieur de l'ilium, à la direction générale du muscle HFT.

Encore faut-il décomposer cette action S (fig. 7), en S′, verticale, directement opposée à la pesanteur, et R′ dirigée inférieurement, dans l'axe de l'os de la hanche.

D'un autre côté, il est évident que le bras de levier de la force F

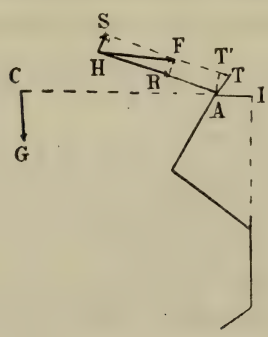

Fig 6.

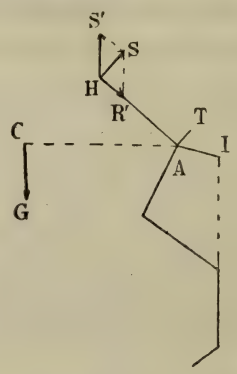

Fig 7.

atteint le maximum de ses dimensions quand l'action musculaire est perpendiculaire au trochanter, ce qui peut s'obtenir par le relèvement de la partie antérieure du coxal, ilium oblique et fémur incliné, ou par le redressement de l'os de la cuisse, croupe horizontale et fémur relevé.

Il s'en suit que la croupe à ilium horizontal et à fémur se rapprochant de la verticale, est celle qui utilise le mieux les efforts musculaires pour produire le soutènement, et réciproquement.

Relativement au trochanter, la division des efforts est encore plus complexe :

Lorsque l'inclinaison de l'os de la hanche est exagérée (fig. 9), la force s'exerçant suivant TH se partage en donnant une action verticale TE beaucoup plus marquée que dans la forme inverse (fig. 8).

Le bras de levier de l'impulsion, représenté par la distance de l'extrémité inférieure du fémur à la direction de cette force, est aussi développé que possible quand l'axe de l'os est perpendiculaire à la droite TP, et la force TF est d'autant mieux employée

au mouvement dans ce sens, qu'elle se rapproche davantage de l'horizontale, par suite de l'abaissement de la hanche, ce qui n'est d'ailleurs jamais complètement réalisé.

De sorte que, plus la croupe est oblique, moins est développée la préparation utile à une grande amplitude des mouvements, et plus la rigidité opposée à l'action de la résultante du levier de soutènement est accrue, ensemble de conditions favorables à l'intensité d'action des ischio-tibiaux et des fessiers.

Le fort soutènement qu'on rencontre chez le cheval de galop n'a rien de surprenant, ainsi qu'on s'en rend compte quand on pense à l'importance qu'il doit avoir pour interrompre l'abaissement du train antérieur, au moment où le membre arrive au contact du sol.

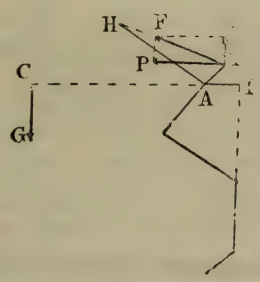

Fig. 8.

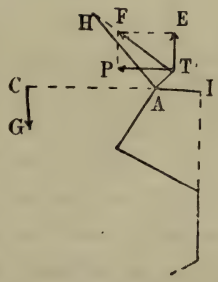

Fig. 9.

Il doit d'ailleurs être très puissant, à chaque instant de l'appui, à cause de l'étendue du bras de levier par lequel la pesanteur transmet son action, étant donné surtout que l'ischium est plus exigu.

Il est aussi digne de remarque que, dans le galop, le trochanter est presque perpendiculaire à la direction des fessiers au début de l'appui et au commencement de l'impulsion, c'est-à-dire quand l'amortissement doit être considérable, ou lorsque la direction des ischio-tibiaux est mieux disposée pour produire le mouvement en avant que le soutien. Cette direction favorable du fémur disparaît à mesure que la résultante de la fesse forme avec son bras de levier un angle qui se rapproche de 45°, et l'obliquité des fessiers, aux derniers moments de l'appui, semble favoriser plus particulièrement l'élévation à cet instant.

Pour le triceps crural et les jumeaux, la détermination exacte des effets peut également très bien être figurée.

Les efforts suivants AR (fig. 10) donnent une action de propulsion P et une autre AE dans le sens du fémur. Le soutènement de la rotule par l'effort R (fig. 11), se décompose en AP, perpendiculaire, et AE d'allongement. OP (fig. 12) a comme éléments de subdivision E d'élévation du fémur et C venant agir au jarret.

Ce qui a lieu au jarret s'explique par des procédés analogues à ceux qui viennent d'être décrits.

Quand le cheval a le genre d'aplombs qui fait dire qu'il est sous lui du derrière, la direction de la fesse se rapproche encore plus de celle du levier qu'elle est appelée à mouvoir, et la force de propulsion est encore accentuée par cette disposition.

Remarque. — La fixité relative d'une des extrémités de chaque

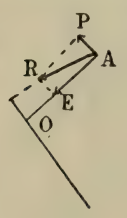

Fig. 10.

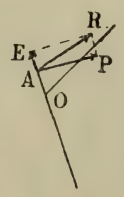

Fig. 11.

Fig. 12.

muscle dépend de la forme suivant laquelle opèrent les leviers lui offrant un point d'attache, et de l'étendue du bras de levier qu'elle utilise.

Exemples : Pour le triceps crural, l'effort de haut en bas se décompose en une force perpendiculaire à la direction de l'os de la cuisse et une autre dans cette direction, la première étant extrêmement faible. Le raccourcissement du muscle produisant une résultante dirigée de bas en haut donne un élément perpendiculaire à l'axe des os de la jambe et de la rotule, et un autre dans le sens de ce rayon, avec des proportions inverses de celles indiquées pour l'action du muscle en sens opposé. Cette double décomposition montre pourquoi le rôle propulseur de cet organe est très faible, pendant que l'action de l'extrémité opposée est si puissante qu'elle absorbe presque complètement la force produite.

De même, quand on considère les ischio-tibiaux, on voit l'extrémité supérieure seule produire un déplacement bien marqué dans la production de l'impulsion, parce que, à leur insertion inférieure, il s'opère une décomposition donnant une force perpendiculaire à l'axe tibio-rotulien, et une dans le sens de ce levier, toutes deux

absorbées par l'amortissement de la partie de la résultante générale du levier de soutien qui descend, ainsi que cela a été démontré, de la cavité cotyloïde dans le sens de l'os de la cuisse.

II. — *Longueur des rayons osseux.* — On démontre facilement que la diminution de longueur des os favorise la force.

Supposons que l'effort à produire au centre d'une articulation quelconque, celle de la croupe, si on veut, soit représenté par 100, que la longueur de la partie de l'os commune aux bras de leviers de la puissance et de la résistance — l'espace qui sépare l'articulation fémoro-tibiale de la tête du fémur — ait une valeur égale à 4, et que le trochanter soit représenté dans son développement par 1.

L'équilibre exige que l'égalité des produits soit établie ainsi qu'il suit :

$$100 = 25 \times 4 = 20 \times (4 + 1).$$

Quand la longueur commune diminue de 1, on a :

$$100 = 33\ 1/3 \times 3 = 25 \times (3 + 1).$$

Le premier terme, 33 1/3, est plus fort de 33 1/3 — 25 = 8 1/3, pendant que le second ne s'est élevé que de 25 — 20 = 5.

Il est évident que cette conclusion ne persiste que si le raccourcissement porte sur la partie commune. Mais l'observation prouve que c'est bien là une modification qui s'établit par l'adaptation. De plus, la largeur plus grande des os est encore une condition d'accentuation des éminences relativement au reste de l'organe.

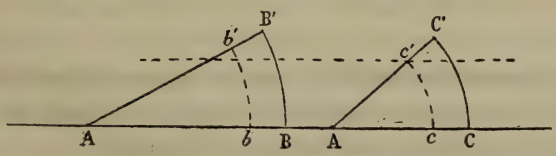

Fig. 13.

Pour démontrer que l'allongement favorise la vitesse, on représente deux leviers disposés comme dans la figure 13 : la différence des bras de leviers de la puissance et de la résistance Bb et Cc est la même pour les deux, mais les parties communes Ab′ et Ac′ sont de dimensions différentes.

En faisant les extrémités de ces rayons d'écrire des arcs à cordes égales BB′ et CC′, il devient évident que l'arc cc′ est plus petit que bb′.

Ces différences sont encore au-dessous de la réalité, car, toutes

choses égales, les muscles doivent avoir un développement proportionnel à celui des os, c'est-à-dire que de ce côté encore la longueur des rayons augmente l'étendue des déplacements.

M. Colin a le premier présenté, avec un sens général, cette forme d'action des rayons osseux.

III. — *Longueur des muscles.* — La longueur des muscles dépend évidemment beaucoup de la longueur des os.

Mais, en dehors de cette condition, il en est une autre qu'il ne faut pas perdre de vue, je veux parler de l'influence qu'a la direction des différentes parties du système osseux.



Fig. 14.

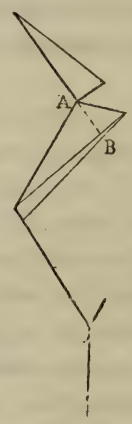

Fig. 15.

Pour examiner une région à ce point de vue, il faut la voir les os étant dans des rapports réguliers, c'est-à-dire quand les conditions générales des aplombs sont tout à fait réalisées.

On doit se rappeler, par exemple, que si la jambe se relève, la cuisse subit un mouvement analogue, et le coxal bascule en avant, l'angle ilio-ischial s'ouvrant et l'ischium diminuant de longueur : tout cela est nécessaire pour que la verticale passant par la pointe de la fesse rencontre le sommet du calcanéum.

On constate alors que le redressement des rayons — de la croupe, de la cuisse et de la jambe — produit une plus grande longueur des fessiers et des ischio-tibiaux, en même temps qu'ils deviennent moins épais, et réciproquement.

Les changements d'épaisseur se conçoivent par les modifications survenues dans la largeur de la projection de la surface d'insertion

du muscle, sur un plan perpendiculaire à sa direction : AB > A'B'. Cela s'explique d'une autre manière, en disant que la coupe transversale du muscle a changé, s'est rétrécie quand le fémur est devenu vertical.

V

Les interprétations qui viennent d'être émises sont prouvées par l'expérimentation, l'observation et la morphologie comparée.

I. — *Preuves tirées de l'expérimentation et de l'observation.* — 1° *Analyses cinématiques du jeu des membres par MM. Marey et Pagès.* — Les idées émises ci-dessus sont tout à fait conformes aux faits observés dans le travail de MM. Marey et Pagès — *Locomotion comparée de l'homme, de l'éléphant et du cheval* — et cela est d'autant plus évident que la marche adoptée dans cet exposé est absolument la même que celle suivie par ces expérimentateurs.

Toutefois, il pourrait se présenter, au premier abord, des difficultés relatives au rôle qui a été prêté aux ischio-tibiaux, et cela est d'autant plus important qu'ils sont les agents dominants de l'action musculaire dans les membres. Pour faire disparaître tout embarras à cet égard, il suffit de faire remarquer qu'une soudure lie intimement l'ischium à l'os de la hanche. Ensuite, en effet, on figurera facilement la situation de la pointe de la fesse, la direction des ischio-tibiaux, et les décompositions qui ont été indiquées.

Dans les extrémités antérieures, l'affaissement des rayons par la fermeture des angles, et leur déroulement, sont absolument évidents.

2° *Trajectoires verticales du centre de gravité ou du garrot, tirées des photographies instantanées ou obtenues par l'expérimentation* (*Le Noble du Teil*). — Elles font connaître trois faits saillants : que le cheval ne s'élève pas au-dessus de sa taille pendant le galop, qu'un mouvement d'abaissement a lieu consécutivement à l'impulsion donnée par le membre postérieur qui arrive le premier au sol, jusqu'à l'appui des extrémités antérieures et que le maximum de l'élévation s'observe à la fin de l'impulsion et pendant la projection.

Ainsi qu'on le voit, cette triple déduction confirme encore la conception émise, et prouve bien, ainsi que cela a déjà été dit, qu'il est impossible de concilier l'expérimentation avec les idées actuellement reçues.

3° *Faits fournis par l'observation.* — Toutes les personnes qui attellent savent ce qui arrive dans les côtes, où le centre de gravité, par suite de l'inclinaison du plan d'appui, se rapproche du train postérieur, en même temps que la force nécessaire au déplacement augmente. L'observation a également prouvé que si dans ce cas on pousse le cheval du fouet, il se met au galop pour accroître son instabilité, à moins qu'on ne lui vienne en aide en avançant le siège ou au moins le corps. C'est pour des raisons analogues que, dans le gros trait, on abaisse les brancards dans les mêmes conditions.

Les changements indiqués pour la charge, chez le cheval attelé à une voiture à deux roues, ne peuvent plus s'obtenir avec une voiture à quatre roues, ce qui explique pourquoi ce genre de véhicule présente une attache des traits relativement plus basse, condition qui fait peser la traction, et permet les efforts sur les rampes fortement inclinées.

Un fait du même genre est offert par le cheval de gros trait qui produit un effort violent de traction, ainsi qu'on peut le constater par les photographies instantanées, et même directement : on le voit alors se cramponner au sol, ses membres de devant n'étant nullement disposés pour supporter le poids du corps, de telle façon qu'une plus grande fixité du levier de soutènement puisse permettre une exagération du rôle propulseur des muscles de la croupe et de la fesse.

II. — *Preuves fournies par la morphologie comparée des types adaptés aux conditions d'attitudes, d'allures et de services.* — 1° *Adaptation aux attitudes propres aux différentes espèces.* — Pour se maintenir dans la position verticale, et effectuer facilement les déplacements qui lui sont nécessaires, l'homme offre, portés à leurs dernières limites, le relèvement de l'ilium et l'abaissement de l'ischium. L'affaiblissement du soutènement est en rapport avec le peu de longueur du bras de levier du poids du corps. Cette dernière condition fait que les membres pelviens supportent tout l'effet de la gravitation, ce qui a nécessité une exagération du développement des régions qui produisent plus spécialement l'amortissement et le mouvement d'élévation : l'ilium redressé, les jumeaux et le triceps crural très volumineux, agissant sur des os dans une situation presque verticale, etc....

Dans la région axillaire, les différences établies pour les divers degrés de l'échelle zoologique, spécialement pour l'homme — faiblesse relative du pectoral profond — les quadrupèdes et les oiseaux, prouvent l'assimilation des organes de cette partie à des usages très variés. L'énorme développement des muscles pectoraux que présentent les oiseaux est bien en rapport avec les conditions du vol, qui n'est qu'une progression effectuée à l'aide des membres antérieurs employés exclusivement, et l'examen de cette forme de locomotion est, à lui seul, une condamnation des réserves extrêmes que certains auteurs ont cru devoir faire en traitant du rôle impulsif des extrémités antérieures, chez les quadrupèdes. Une autre condamnation, non moins dure, pourrait être prononcée par tous ceux qui ont vu, de leurs yeux vu, le chien de berger que M. le professeur Nocard a eu dans son service de chirurgie, à l'école d'Alfort. Ce chien, complètement paralysé du train postérieur, marchait sur les mains, et cela tout spontanément, sans éducation spéciale. Il se bornait à enlever très légèrement le poids du tronc sur la partie antérieure. C'est un document remarquable.

2° *Adaptation aux principales allures.*

Galop. — On admet trois sortes de galops : le galop ordinaire, les galops ralentis ou de manège, et le galop allongé ou de course.

Quand on suit le galop ordinaire sur les chrono-photographies, on voit qu'après la projection le corps appuie d'abord sur un membre postérieur, puis sur un bipède diagonal, et qu'enfin un membre antérieur termine le contact avec le sol.

Dans les deux autres genres de galop, l'action des membres s'exécute à peu près dans le même ordre, seulement l'association diagonale est détruite, et il y a quatre battues, qui sont rapprochées par bipèdes antérieur et postérieur, dans le galop de course.

L'augmentation de l'influence de la gravitation par l'instabilité se joint à un accroissement dans le même sens produit par une plus grande longueur du corps, de belles dimensions du balancier cérébro-cervical, conditions qui permettent une diminution du poids, et consécutivement l'allongement des rayons de l'arrière-train, et leur redressement.

La chute sur les membres postérieurs à la fin de la projection détermine une fermeture des angles, que l'on peut rapprocher de la préparation dont les animaux sauteurs font précéder chaque bond, et qui accroît dans des proportions considérables l'étendue

des mouvements, en ajoutant au raccourcissement normal des muscles, celui qui est nécessaire pour ramener les os dans la situation qu'ils occupent au repos.

La conformation des chevaux de vitesse s'est adaptée à ce rôle par les procédés indiqués : le redressement de la jambe est chez eux très apparent, la cuisse suit forcément le mouvement, qui s'accompagne d'une plus grande ouverture de l'angle ilio-ischial, d'une situation plus élevée de la pointe de la fesse, et d'un certain raccourcissement relatif de l'ischium.

Les mêmes considérations font comprendre que la disposition propre au cheval de course plate ne convient plus au cheval de steeple, auquel l'obliquité de la croupe et surtout de l'ilium est au contraire utile, ainsi que l'a d'ailleurs démontré l'observation.

Ce qui a été dit du rôle des membres de devant est confirmé par la disposition de ces organes, surtout remarquables dans l'organisation du poitrail, l'obliquité de l'épaule, le rapprochement probable de l'articulation scapulo-humérale et du centre de suspension du tronc, joint au redressement de l'os qui est la base du bras.

La disposition de l'encolure, du garrot et de l'épaule, allonge les muscles trapèze, rhomboïde, releveur propre et angulaire. L'omoplate, par son inclinaison, et l'encolure par sa longueur amenant celle du mastoïdo-huméral, se joignent à une plus grande proéminence du sternum, qui favorise l'action du sterno-huméral, pour faciliter le relèvement et le développement du membre dans le sens du mouvement, plus rapproché de l'horizontale. La longueur des muscles grand dentelé et pectoral profond, due à une plus grande profondeur de la poitrine, a une influence impulsive dont on conçoit facilement l'importance.

Le relèvement du bras se joint à celui du paturon pour favoriser l'ampleur des oscillations de la trajectoire qui représente le mouvement du centre de gravité, suivant les proportions données par les différents modes d'expérimentation [1].

Trot. — Comme pour le galop, on distingue un trot ralenti, un trot ordinaire et un grand trot.

1. L'étude méthodique d'un grand nombre de chevaux paraît démontrer que la disposition du bras n'est pas aussi essentielle que celle de la cuisse : nous citerons, entre autres, un beau cheval de pur sang, Réussi, chez lequel l'horizontalité est aussi marquée que pour les trotteurs, et lui-même présente, à allure du trot, des mouvements très faciles.

Dans tous ces degrés de vitesse, les membres sont associés par bipèdes diagonaux, et il peut exister un temps de projection plus ou moins long suivant la rapidité de l'allure.

Si on suit l'ordre de la succession des extrémités, on trouve celles qui sont associées presque ensemble au sol, avec une très légère avance des antérieures, dans certains cas.

Cette union diagonale de l'avant-main et du train postérieur donne une instabilité moins grande que dans le galop, et la conformation doit suppléer à cette disposition, par une plus grande obliquité de la croupe.

La cuisse et la jambe sont encore longues, et leur obliquité est plus marquée, sans doute à cause de la diminution du rôle d'amortissement.

Les pectoraux sont très puissants, la fermeture de l'angle scapulo-huméral fait que les pointes des épaules sont très saillantes, ce qui rend le sternum peu proéminent et donne au poitrail un aspect absolument différent de celui qu'il a chez le pur-sang anglais, à moins que l'épaule ne soit courte et peu oblique (comme chez certains chevaux du Norfolk).

De cette direction du bras et de l'épaule, il résulte que l'angle huméro-radial n'est pas autant ouvert, d'où une action plus perpendiculaire du biceps, et l'élévation du genou, produisant ce qu'on appelle le stepper ou le trousser, suivant la forme exacte du mouvement, probablement liée, en plus, au mode de suspension du tronc, à la disposition de l'encolure, à sa longueur et à son port — port élevé dans les trotteurs anglais — à cause des modifications de l'intervention du mastoïdo-huméral que ces particularités peuvent produire.

L'influence de la conformation décrite ci-dessus est bien connue pratiquement : tout le monde a remarqué que si les chevaux ainsi conformés ne sont pas toujours plus vites, ils ont beaucoup moins de tendance à prendre le galop quand on les pousse, et c'est déjà là un avantage sérieux.

La méthode graphique a mesuré la puissance de l'action que le devant subit, à cette allure, et les cavaliers savent combien est désagréable la secousse qui se produit au début de l'appui. Aussi n'est-il pas étonnant que le bras soit plus court que dans le galop, en même temps que son rapprochement de l'horizontale reporte l'amortissement vers les extenseurs de l'avant-bras. Cette confor-

mation est aussi tout à fait en rapport avec une moindre oscillation verticale du centre de gravité, ce qui, comme pour le galop, s'accorde avec les faits constatés par l'expérimentation.

Pas. — De même que dans les deux genres d'allures rapides, on distingue un pas ralenti, un pas ordinaire et un pas allongé.

Quel que soit le degré de vitesse du pas, les membres se meuvent isolément, en se succédant en diagonale, mais jamais le corps ne quitte le sol.

La base de sustentation est représentée tantôt par un bipède diagonal, tantôt par un bipède latéral, et même à la période d'échange d'appui elle est tripédale.

Ces considérations font voir le peu d'instabilité qui s'établit dans cette allure, surtout si on considère que l'impulsion est donnée en grande partie sur un bipède latéral; en outre, la faiblesse des actions d'amortissement, pour les membres postérieurs surtout, a été prouvée par la méthode graphique.

Dans les conditions ordinaires du déplacement des animaux, la faiblesse relative de l'effort à produire fait que tous les types de conformation sont aptes à exécuter le pas, mais il ne faut pas en conclure qu'il est indifférent que telle ou telle disposition soit établie, pour l'utilisation à cette allure.

En raison de la disparition presque complète des réactions sur le train postérieur, il est utile que la disposition angulaire des rayons y soit assez marquée, sans quoi les mouvements ne se font qu'après une sorte de préparation, que l'on conçoit, quoiqu'elle soit imperceptible, et qui n'en est pas moins une cause de fatigue.

Aux membres antérieurs, l'ouverture de l'angle scapulo-huméral, dans certains types de conformation, fait que les pieds ne sont pas assez relevés au pas et au trot, qu'ils *rasent le tapis,* comme on dit en termes d'hippologie.

3° *Adaptation aux formes suivant lesquelles le travail s'effectue.* — L'emploi économique du cheval se fait par deux procédés : le déplacement de corps pesants portés à dos, et la traction s'opérant généralement par l'intermédiaire de véhicules plus ou moins chargés, montés sur deux ou quatre roues.

Quel que soit le genre de travail, l'impulsion doit développer, en plus de la force qu'exige la translation du corps, un supplément d'efforts qui nécessite certaines modifications favorisant la force et diminuant d'autant la vitesse.

En jetant un coup d'œil sur les squelettes ayant appartenu aux différentes espèces domestiques, on est frappé du peu de développement des rayons qui sont la base des principaux centres de la production de la force impulsive, le fémur et l'humérus, chez le cheval, comparé aux autres moteurs vivants. Il faut donc admettre que si ces dispositions ne sont pas le résultat de l'adaptation, les conditions naturelles qui les ont créées ont singulièrement bien disposé les équidés en vue du rôle qu'ils remplissent depuis leur soumission à l'homme.

Translation des corps pesants portés à dos. — Il est évident que les modifications organiques inhérentes à l'emploi à chaque allure doivent être prises tout d'abord en considération.

En outre, il va de soi que le poids à déplacer doit être dans une certaine mesure en raison inverse de la vitesse, et cela autant pour la masse propre à l'organisme actif que pour le fardeau.

Le poids supplémentaire peut généralement être réparti entre les membres suivant les proportions normales, qui sont bien connues.

Quand on remarque le soin avec lequel l'instinct reporte les réactions vers l'arrière-train, à mesure que la vitesse augmente, il semble que la surcharge du devant soit à redouter dès que les efforts acquièrent un peu plus d'intensité. Cela indiquerait, chez le cheval portant du poids et travaillant à des allures rapides, de rechercher comme des beautés nécessaires la hauteur du devant et un garrot bien musclé, élevé et se prolongeant en arrière, pour qu'il soit possible de donner une situation favorable à la selle et au bât.

Au point de vue de l'utilisation du cheval monté dans un pays accidenté, l'observation précédente montre qu'il n'est pas irrationnel d'accélérer un peu l'allure en montant les pentes, mais qu'on ne peut guère trotter en descendant sans surcharger les membres antérieurs et s'exposer à y voir naître des lésions graves; c'est là d'ailleurs une chose admise par tout le monde, parce qu'elle a été reconnue d'une réelle valeur pratique.

Les données précédentes ne sont pas en contradiction avec l'équitation de course, où le cavalier se porte fortement en avant; il ne faut pas oublier que ces conditions sont nécessaires pour faire naître les efforts violents, et par suite la vitesse, qu'il faut augmenter coûte que coûte. L'usure prématurée de la plupart des

chevaux qui subissent ce régime montre qu'il n'est guère favorable à la bonne conservation de l'intégrité des organes locomoteurs.

L'objection concernant le trot à l'anglaise, qui semble tout d'abord un peu fondée, n'a cependant pas plus de valeur : le cavalier n'est penché en avant qu'au moment où l'impulsion est communiquée, et retombe sur l'arrière-train dès le début du retour à l'appui.

Déplacement des corps pesants chargés sur un véhicule.

Les principes généraux indiqués pour le travail à dos sont encore applicables : la masse doit être en raison inverse de la vitesse, et il faut tenir compte de l'adaptation au genre d'allure, qui ne peut être, ainsi qu'on le sait, que le pas et le trot.

Ici, le poids de l'animal agit seul sur les membres, qui peuvent être un peu moins bien organisés, surtout si on se sert d'une voiture à quatre roues, car la voiture à deux roues fatigue encore les membres de devant, par des secousses qui se produisent quand la mécanique est serrée, dans les descentes.

Pour diriger favorablement la résultante des efforts impulsifs, qui doit, on se le rappelle, se rapprocher de l'horizontale, la direction de l'ilium et de l'ischium est plus inclinée. Cette disposition de la hanche par rapport au trochanter est également en rapport avec l'augmentatiou du volume du corps qui s'observe dans le gros trait.

L'attache du rein est un point important à examiner pour le cheval qu'on veut atteler; sa solidité est de la plus haute importance, étant donnée la longueur de la tige au moyen de laquelle l'impulsion se transmet, et l'abaissement du point d'appui du collier. La direction de la croupe établit déjà une disposition propre à assurer la force dans cette région, par l'épaisseur d'attache offerte à l'ilio-spinal, et cette conformation se complète généralement par un fort développement de la pointe antérieure du fessier moyen.

De plus, l'horizontalité assez grande de l'os du bras diminue les variations dans le sens vertical de la trajectoire suivie par le centre de gravité, ce que les indications précédentes démontrent être assimilé à l'allure du pas et à la traction.

La direction du bras et de l'épaule chez le cheval de trait trotteur doit évidemment être celle qui convient à ce genre d'allure : le fémur dans une obliquité moyenne, et l'angle de l'épaule fermé.

Dans les races de trait léger, la longueur du corps remplace souvent le poids, et cette conformation est complétée par l'obliquité de

la croupe toujours courte et garnie de muscles épais (race bretonne).

Les chevaux de luxe, destinés à fournir un travail plus brillant que sérieux, peuvent avoir une croupe moins inclinée, avec de la longueur dans le tronc, pour compenser la diminution de la masse, car ce dernier terme ne peut naître, comme le premier, par une préparation ou espèce d'adaptation momentanée pendant l'exercice. Dans tous les cas, il ne faut pas oublier que le défaut de correspondance entre la conformation et le service est une cause énorme de fatigue.

P.-S. — Cet article, déjà très long, soulève pourtant encore plus de difficultés qu'il n'en résout. Il est évident que la synthèse complète de toutes nos connaissances en dynamique musculaire exigera à bref délai des recherches directes relatives à une foule de locomotions très artificielles, mais très suggestives, telles que la marche sur une boule ou dans l'intérieur d'une roue, la mise en branle du plan incliné de la piétineuse agricole (par un homme trop léger pour vaincre passivement le moment d'inertie de l'appareil); et enfin la locomotion devenue si vulgaire aujourd'hui : la Bicyclette!

Il est à croire que toutes ces diverses différenciations de l'acte propulseur, bien classées et bien décrites, remplaceront toutes les vues « rationnelles » sur les points d'appui et les détentes.

L'instrumentation complique à première vue le mécanisme locomoteur qui nous est offert par la nature; mais la complication ne portant pas toujours sur la même partie du phénomène total, il peut se faire que cette instrumentation finisse par simplifier la vue intelligible des choses, et que, dans quelques années, la roue de l'Ecureuil, la piétineuse et la vélocipédie prennent part dans un laboratoire de Physiologie à côté des « Explorateurs de précision ».

CONTRIBUTIONS A L'ÉTUDE

DE LA

PHYSIOLOGIE DE L'ESTOMAC

Par Ch. CONTEJEAN

Docteur ès sciences naturelles.

INTRODUCTION

Depuis la fin du XVIIe siècle, époque où s'éleva à l'Académie de Florence, entre Borelli et Valisnieri, la célèbre controverse sur la digestion stomacale, la physiologie et la pathologie de l'estomac n'ont cessé d'attirer l'attention des expérimentateurs; et, malgré une foule de travaux signés souvent de noms illustres, bien des points obscurs restent encore à éclaircir dans le fonctionnement de ce viscère.

Lorsque j'ai entrepris ce travail, je n'avais certes pas la prétention de résoudre d'une manière définitive des problèmes devant lesquels avaient parfois échoué la sagacité et la patience de tant de savants; mais j'espérais apporter une modeste contribution à l'étude physiologique de l'estomac, en dirigeant mes recherches du côté des questions secondaires, dont l'étude avait été négligée ou plutôt ébauchée par mes devanciers, et en mettant à profit les travaux si suggestifs de Cl. Bernard, de M. Schiff et de R. Heidenhain. Puissent les résultats auxquels je suis parvenu ne point paraître trop minimes aux yeux de mes lecteurs.

La première partie de ce mémoire renferme l'exposé de recherches relatives à la chimie de la digestion. Un procédé nouveau pour mettre en évidence l'acide chlorhydrique s'y trouve exposé, ainsi que quelques travaux sur la peptonisation *in vitro* de l'albumine.

La deuxième partie est consacrée à l'examen de la théorie de R. Heidenhain sur les rôles que jouent les cellules des glandes gastriques dans l'élaboration des acides et des ferments du liquide stomacal, théorie qu'une série d'expériences nous oblige à modifier en partie.

Dans le chapitre suivant sont étudiés quelques points de détail,

tels que : l'absorption stomacale, l'influence de la circulation sanguine sur la sécrétion gastrique, l'autodigestion, etc.

Enfin l'étude de l'innervation de l'estomac chez les Batraciens et les Mammifères est l'objet des deux derniers chapitres. Mes recherches n'ont encore porté que sur le nerf pneumogastrique et sur le nerf sympathique. Le temps m'a manqué pour faire des expériences suivies sur les centres nerveux; j'espère que plus tard je pourrai combler cette lacune.

Je n'ai pas cru devoir faire précéder ce travail d'un résumé historique de la question. L'histoire de la physiologie de l'estomac, universellement connue, se trouve développée dans tous les traités de Physiologie, et dans la plupart des écrits relatifs à la digestion. Cl. Bernard en a tracé à plusieurs reprises un exposé magistral dans ses *Leçons sur les liquides de l'organisme* et surtout dans ses *Leçons de physiologie opératoire* (p. 492). On trouve aussi un historique très complet dans le *Handbuch de Hermann* (tome V, parties 1 et 2). D'ailleurs, dans le cours de ce mémoire, j'y rappellerai, aussi brièvement que possible, l'histoire des différentes questions qui y sont étudiées.

I. — SUR LE SUC GASTRIQUE ET SUR LA DIGESTION PEPSIQUE DE L'ALBUMINE

Avant d'entreprendre cette étude sur l'estomac, il m'a semblé utile de bien connaître la constitution du suc gastrique normal, et son action sur un aliment type, que l'on puisse toujours se procurer identique à lui-même; c'est pourquoi je me suis livré à ces recherches préliminaires dont je vais exposer les résultats.

Le suc gastrique, recueilli par une fistule stomacale sur un chien en digestion avancée après un repas copieux de viande bouillie, est un liquide jaunâtre, parfaitement limpide après filtration, d'une odeur rappelant celle du lait subissant la fermentation lactique, et d'une saveur acide et amère. Si le suc est récolté au début de la digestion, il est incolore et opalescent, quel que soit le soin que l'on mette à le filtrer. La coloration jaune observée dans le premier cas est donc due aux produits de la digestion, et probablement le liquide se trouve limpide parce que les granulations de la pepsine ont été fixées par les aliments. Je me suis assuré aussi que le suc jaunâtre ne donne jamais la réaction de Gmelin, par suite cette coloration ne peut être attribuée à des pigments biliaires.

Le suc gastrique, abandonné à la température ordinaire, peut se conserver très longtemps sans altération sensible. Placé à l'étuve, il devient bientôt le siège de fermentations, et se trouve envahi par des levures et des moisissures. Au contraire, le suc artificiel, obtenu en faisant infuser une muqueuse d'estomac dans de l'acide chlorhydrique à 1/1000, se conserve indéfiniment à toute température. Cela nous montre déjà que l'acide du suc gastrique ne saurait être de l'acide chlorhydrique libre.

Nature de l'acide du suc gastrique. — Quelle est la véritable nature de cet acide? D'interminables discussions se sont élevées autrefois à ce sujet entre les physiologistes : les uns considèrent cet acide comme de l'acide lactique, les autres comme de l'acide chlorhydrique.

Les travaux de Prout [1], confirmés par Children [2], par Schmidt [3], par Maly [4] et par M. Richet [5], les recherches de Rabuteau [6] et de M. Richet ont démontré d'une manière irréfutable la présence de ce dernier acide dans la sécrétion de l'estomac. Aujourd'hui, les physiologistes s'accordent à considérer l'acidité du suc gastrique comme due à de l'acide chlorhydrique en partie libre et en partie combiné à des bases organiques faibles. Dans certains cas, l'acide lactique apparaîtrait à côté du premier.

On a indiqué une foule de réactions colorées propres à mettre en évidence l'un ou l'autre de ces deux acides, mais toutes ces méthodes, qui ont été, chacune en particulier, l'objet de nombreuses critiques, présentent un inconvénient général : elles sont essentiellement empiriques, et, dans la plupart des cas, ces réactions excellentes lorsqu'on s'adresse à une solution d'acide chlorhydrique ou lactique dans l'eau pure, peuvent induire en erreur lorsqu'on les applique à des liquides aussi complexes que le suc gastrique en nature ou distillé, ou aux produits de cette sécrétion extraits par l'éther et repris par l'eau pure. Aussi ai-je cru devoir les rejeter.

Voici le *procédé* que j'ai employé *pour déceler l'acide chlorhydrique* :

1. Prout, *Philos. Trans.*, 1825; *Ann. de chimie et de physique*, t. XXVII, p. 36; et *Ann. of phys.*, 1829, décembre.
2. Children, *Ann. de ch. et de phys.*, t. XXVII, p. 41.
3. Schmidt u. Bidder, *die Verdauungssäfte*, Leipzig, 1852.
4. Maly, *Wiener Sitzber.*, Bd LXIX, 1874.
5. Richet, *Thèse de doctorat ès sciences*, Germer Baillière, 1878, p. 32 et suiv.
6. Rabuteau, *Comptes rendus de la Soc. de biol.*, 1874, p. 96 et p. 400. — *Comptes rendus de l'Ac. des Sc.*, 1873, p. 61.

De l'hydrocarbonate de cobalt pur et récemment précipité est ajouté en excès à du suc gastrique. On agite fréquemment. Au bout de plusieurs heures, le suc gastrique a pris une teinte rosée indiquant qu'une partie de l'oxyde de cobalt s'est dissoute. On filtre et on évapore à siccité, soit dans le vide sec, soit en distillant dans le vide, soit à l'étuve à 40°. Le résidu, de couleur bleue, est épuisé par l'alcool absolu, véhicule qui dissout le chlorure de cobalt, tandis que le lactate y est totalement insoluble. On obtient alors une liqueur, rose à froid, bleue à chaud, et redevenant rose par refroidissement. Cette solution alcoolique dépose fréquemment par refroidissement de petites masses de cristaux blanchâtres à disposition radiée, qui pourraient bien être de la leucine, corps que M. Richet pense être combiné à l'acide chlorhydrique dans le suc gastrique. Chassons l'alcool par distillation et reprenons par l'eau; l'évaporation lente fournit des cristaux rectangulaires de chlorure de cobalt parfaitement reconnaissables au microscope.

Cette méthode m'a permis de constater la *présence invariable de l'acide chlorhydrique dans le suc normal du chien*, quels que soient les aliments fournis à l'animal en expérience.

En pratique, on peut opérer beaucoup plus rapidement.

Une goutte de suc saturé d'hydro-carbonate de cobalt et filtré est évaporée dans un verre de montre sur la platine chauffante. Si la goutte rose devient bleue en se desséchant, elle contient du chlorure de cobalt, et par suite le suc employé renferme de l'acide chlorhydrique. Des solutions à 5 pour 1000 d'acide lactique additionnées de chlorure de sodium (5 p. 1000) et de phosphate de soude (2 p. 1000) et traitées de même, donnent une teinte fleur de pêcher qui ne peut jamais prêter à la moindre confusion.

Par ce procédé, j'ai constaté que le suc gastrique, fourni par deux Cobayes porteurs de fistules stomacales, renfermait constamment de l'acide chlorhydrique en quantité notable, que le suc soit recueilli immédiatement après l'ingestion des aliments ou à la suite d'un jeûne prolongé. Je me suis assuré aussi que le suc de la Grenouille, celui du Crapaud et de la Salamandre Terrestre doivent leur acidité à de l'acide chlorhydrique. On peut en effet par une fistule gastrique se procurer jusqu'à un centimètre cube de suc chez les Batraciens. J'ai aussi opéré d'une autre manière.

Prenant des Batraciens à jeun depuis plusieurs semaines, je leur ai lavé l'estomac en injectant de l'eau distillée par une canule fixée sur le pylore. Lorsque le lavage était suffisant, je liais le pylore et introduisais par la bouche une petite quantité d'hydrocarbonate de cobalt parfaitement pur. Plusieurs heures après, je pratiquais l'autopsie. L'estomac était distendu de gaz, le liquide qu'il renfermait était neutre au tournesol et de couleur

rosée. J'en recueillais quelques gouttes avec une pipette, et chauffais légèrement sur une lame de verre. La coloration bleue caractéristique du chlorure de cobalt apparaît d'une façon évidente.

L'acide normal du suc gastrique des Batraciens est bien de l'acide chlorhydrique en totalité ou en partie; car dans cette expérience, l'influence perturbatrice des aliments et des fermentations qu'ils peuvent subir dans l'estomac a été complètement écartée.

Lorsqu'on recherche ainsi l'acide chlorhydrique dans le suc du chien, il est un fait qui frappe tout d'abord, c'est l'extrême lenteur avec laquelle se dissout l'hydrocarbonate de cobalt même récemment préparé et encore humide, tandis que la dissolution s'effectue presque instantanément dans l'acide chlorhydrique à 1 p. 1000. Nous avons là une preuve à ajouter à celles déjà fournies par M. Richet, pour montrer que l'acide chlorhydrique du suc gastrique est faiblement combiné. Beaucoup d'auteurs admettent cependant que le suc gastrique renferme fréquemment une quantité appréciable d'acide chlorhydrique libre; il est vrai que les procédés usités pour le déceler (évaporation du suc à 100°, p. ex.) sont souvent de nature à dissocier les faibles combinaisons qu'il peut contracter avec des bases amidées ou des matières albuminoïdes.

Jamais, par le procédé suivant, je n'ai pu constater la présence de traces de cet acide à l'état de liberté dans la sécrétion stomacale du chien, même absolument pure et exempte d'aliments.

Le suc essayé était soumis à la distillation fractionnée dans le vide, à une température au plus égale à 40°, jusqu'à consistance sirupeuse. Les produits de la distillation ne contenaient pas trace d'acide chlorhydrique, tandis que de l'eau, additionnée de quantités extrêmement faibles de cet acide, et traitée de même, fournissait déjà vers le milieu de l'opération, des vapeurs troublant le nitrate d'argent.

On peut donc affirmer que *le suc gastrique du chien ne renferme jamais d'acide chlorhydrique libre*, en dehors des cas pathologiques.

Pour *rechercher l'acide lactique*, j'ai opéré comme il suit :

Le suc gastrique est agité à plusieurs reprises avec de l'éther que l'on distille ensuite au bain-marie. Le résidu, additionné d'eau distillée et d'oxyde de zinc pur, est maintenu quelque temps à une douce chaleur; on agite fréquemment; ensuite on filtre et on évapore. Quand le liquide est presque complètement réduit, on en fait des préparations microscopiques qui, par refroidissement, montrent les cristaux caractéristiques de lactate de zinc.

J'ai toujours trouvé des traces d'acide lactique dans le suc gas-

trique du chien; même lorsque ce suc avait été fourni par un animal à jeun dont l'estomac avait été lavé et dont on avait provoqué la sécrétion en lui faisant lécher de la viande qu'on l'empêchait d'avaler [1]. La quantité d'acide lactique augmente d'une façon notable, si le chien en expérience est en pleine digestion d'un repas composé de pain et de lait, fait déjà reconnu par plusieurs observateurs. Cet acide doit en partie provenir, dans ce cas particulier, de la fermentation lactique qui peut parfaitement s'exécuter dans l'estomac; mais, dans le premier cas, nous sommes forcés d'admettre que nous sommes en présence d'un produit de sécrétion ou d'excrétion des glandes gastriques.

Je rappellerai, à ce propos, que Gaglio [2] a démontré la présence constante de l'acide lactique libre dans le sang du chien.

En tout cas, la quantité d'acide lactique, contenue dans le suc d'un chien digérant un repas de viande bouillie, est tout à fait négligeable vis-à-vis de l'acide chlorhydrique, qui seul présente une importance réelle au point de vue de la digestion. Jamais, en effet, dans les manipulations précédentes, je n'ai pu obtenir des cristaux de lactate de cobalt, bien que ce sel soit facile à former avec des solutions d'acide lactique diluées à plus de 1 p. 1000.

Quoique faiblement combiné, l'acide chlorhydrique du suc gastrique *est capable*, avec le temps, *de déplacer partiellement des acides énergiques* combinés à des bases alcalines. Ainsi le suc du chien, additionné de 10 grammes par litre de nitrate de soude, contient, au bout d'une heure environ, des traces d'acide nitrique libre; en effet, il fait alors virer légèrement au violet le papier de tétraméthylparaphénylènediammine, réactif très sensible de l'oxygène actif.

La muqueuse de l'estomac fabrique évidemment l'acide chlorhydrique aux dépens du chlorure de sodium de l'organisme. Du reste, on trouve, jusqu'à la mort, de l'acide chlorhydrique dans l'estomac des grenouilles salées. *La muqueuse peut sécréter un acide différent* si l'on sature l'organisme d'un sel autre que le chlorure de sodium. Külz [3] l'a démontré pour le bromure et l'iodure de sodium. M. Richet [4], il est vrai, a échoué dans des opérations analogues. Je

1. Van den Velden (*in Zeitschr. für physiol. Chem.*, III, S. 205, 1879) a prétendu que l'acide apparaissant le premier dans l'estomac était l'acide lactique, puis venait l'acide chlorhydrique provenant de la réaction du premier sur les chlorures. Nous ne saurions admettre cette conclusion, l'acide lactique n'existant qu'à l'état de traces dans le suc pur.
2. Cité dans le *Traité de chimie générale*, de P. Schützenberger, t. VI, p. 271.
3. Külz, *Zeitschr. f. Biol.*, t. XXIII, p. 460.
4. Richet, *Thèse de doctorat*, p. 157.

suis parvenu à faire sécréter à l'estomac de la grenouille de l'acide nitrique en salant un individu avec une solution de nitrate de soude à 7 pour 1000. Quelque temps après l'opération bien supportée, j'ai introduit dans l'estomac de l'animal un petit rouleau du tétra-papier de Wurster. Retiré au bout d'une heure, ce papier, et surtout le mucus qui l'englobait, était coloré en violet intense, teinte que l'on ne saurait attribuer à de l'acide nitrique simplement déplacé par l'acide chlorhydrique du suc gastrique normal.

Digestion de l'albumine. — Il reste maintenant à étudier l'action du suc gastrique sur un aliment déterminé, pour nous renseigner indirectement sur sa teneur en pepsine et sur les propriétés de cette substance. L'aliment type que j'ai choisi pour ces recherches était l'albumine de l'œuf. Je me suis adressé à ce corps parce qu'il résiste mieux que la fibrine à la peptonisation, et parce qu'il est probablement plus facile de se le procurer dans un état de pureté satisfaisante. Voici la préparation préalable que je lui faisais subir :

Des blancs d'œufs frais sont filtrés sur toile pour briser les membranes, additionnés de deux à trois volumes d'eau distillée, puis d'acide acétique, jusqu'à précipitation de la totalité de la globuline. On filtre sur papier et on coagule en chauffant à 100° au bain-marie; les flocons d'albumine coagulée sont lavés à l'eau distillée bouillante, essorés et triturés. Dans la plupart des cas, je me suis astreint à ne pas employer plus de 60 grammes de cette albumine par litre de suc gastrique afin d'écarter autant que possible l'influence paralysante exercée par les produits de la digestion sur l'activité de la pepsine.

Le suc gastrique naturel ne permet pas de poursuivre une digestion *in vitro* plus de deux ou trois jours, à cause des fermentations dont il devient le siège à la température de 40°. Aussi ai-je rejeté son usage pour lui préférer le suc artificiel dont l'action est identique, et qui résiste à la putréfaction pendant des mois entiers. Ce suc artificiel était obtenu, soit en dissolvant des pepsines commerciales dans de l'acide chlorhydrique à 1 p. 1000, soit en faisant infuser dans cet acide, à la température du laboratoire, des estomacs de chien, lavés avec soin, insufflés, séchés et découpés en lanières.

Lorsque dans un litre de suc artificiel énergique, on met digérer 60 grammes d'albumine, elle se dissout presque totalement en quelques heures. On trouve au fond du vase un dépôt pulvérulent peu abondant, dépôt que l'on observera toujours en quantité variable mais très faible,

quelle que soit la substance (viande, fibrine ou albumine) que l'on soumettra à la peptonisation. Ce dépôt constitue la *dyspeptone* de Meissner [1]. La neutralisation exacte de la liqueur filtrée donne alors naissance à un précipité constitué par la *parapeptone* de Meissner, envisagé par Kühne et Chittenden [2] comme un mélange de *syntonine* et d'un produit constant de la digestion qu'ils nomment *antialbumose*. Mörner [3] considère ce précipité comme presque identique à la syntonine, dont il ne se distinguerait que par la solubilité dans des solutions de phosphate disodique d'acidité calculée équivalente à : ClH : 0,5 p. 1000; la syntonine étant complètement insoluble dans ce réactif. J'ai répété ces recherches de Mörner, et je crois devoir conclure, au moins dans le cas de la digestion de l'albumine coagulée, à l'*identité absolue de la parapeptone et de la syntonine* de l'œuf, les propriétés chimiques de ces deux corps étant identiques; et tous deux sont insolubles dans le phosphate disodique au titre indiqué. Seulement la parapeptone, réduite en poudre impalpable par la précipitation, reste très longtemps en suspension dans le réactif devenu opalescent; la filtration ne la sépare qu'incomplètement; elle simule ainsi une dissolution; mais, au bout de quelques heures, elle s'est rassemblée au fond du tube à essai, mettant bien en évidence son insolubilité dans le phosphate disodique au titre indiqué.

Le précipité de neutralisation, constitué alors par de la syntonine pure, ne se produit plus au bout de deux ou trois jours. La liqueur neutralisée, saturée de sel marin et portée à l'ébullition, précipite encore pendant quelques jours. Ce précipité n'est autre chose que de la syntonine ayant échappé à la neutralisation. Au bout d'une semaine au plus, toute trace de syntonine a complètement disparu, et la digestion ne renferme plus que deux substances : la première, très peu abondante, précipitable par l'acide nitrique de la liqueur neutralisée et salée à saturation; c'est la *peptone A* de Meissner, la *deutéro-albumose* de Kühne et Chittenden [4], la *propeptone* de Schmidt-Mülheim [5]; la deuxième est le produit ultime de la fermentation protéolytique; c'est la *peptone* vraie des auteurs, la *peptone C* de Meissner, l'*hémipeptone* de Kühne et Chittenden.

On a aussi indiqué comme réactifs de la propeptone le ferrocyanure acidulé par l'acide acétique (Meissner, Schmidt-Mülheim, etc.), ou l'acide pyrogallique (Axenfeld) [6]; mais ces réactifs me paraissent inférieurs en sensibilité à l'acide nitrique, qui donne toujours un

1. Meissner, *Henle's u. Pfeufer's Zeitschr. f. rat. Med.* III R. Bd I-V, Bd VII, S. 1; Bd VIII, S. 280, Bd X, S. 1; Bd XII, S. 46; Bd XIV, S. 303. On considère généralement ce dépôt comme formé par de la nucléine.

2. W. Kühne et R. H. Chittenden, *Zeitschr. f. Biol.*, XIX, S. 159.

3. Mörner, Travail analysé *in Jahresb. für Thierchemie*, 1877, S. 9. *Pflüger's Arch.*, XVII, S. 468, 1878.

4. Kühne et Chittenden, *Zeitschr. f. Biol.*, XIX, S. 159; XX, S. 11.

5. Schmidt-Mülheim, *Jahresber. der Thierarzneischule in Hannover*, 1879-1880. — *Du Bois-Reymond's Arch.*, 1880, S. 33. — *Virchow's Archiv.* Bd 81, S. 575.

6. Axenfeld, *Ann. di chim. e di farmac.*, 4e série, V, p. 193.

résultat plus ou moins immédiat [1]. A l'aide de ce corps employé à la dose de un demi-centimètre cube pour 20 cent. cubes de liqueur, j'ai constaté que la propeptone diminue constamment depuis le premier jour de la digestion sans jamais disparaître d'une façon absolument complète, même lorsque l'opération est poursuivie un mois durant, et qu'on ajoute fréquemment de nouvelles quantités de pepsine [2]. On peut se demander alors si la propeptone constitue bien une individualité réelle, ou si, composée au début par un mélange de peptones et de syntonine restée dissoute dans la digestion neutralisée et salée à la faveur de la peptone, elle ne se réduirait pas, à la fin de la digestion, à des traces de peptones pures, précipitables jusqu'à un certain titre par l'acide nitrique, de même que ces corps le sont partiellement par l'acide phosphomolybdique, le sublimé, etc.

Il est facile de répondre à cette question.

Préparons une solution de peptone pure. La propeptone d'albumine passant à travers les meilleurs filtres de papier, j'ai eu recours à l'artifice suivant [3]. Une solution neutre de peptone, salée, puis acidulée par l'acide nitrique pour précipiter les traces de propeptone persistante, est dialysée contre une solution saturée de sel marin aiguisée par l'acide nitrique. Au bout de quarante-huit heures, l'eau d'exosmose neutralisée est évaporée à sec. Le résidu repris par le moins d'eau possible ne dissout pas trace de syntonine et ne précipite pas par l'acide nitrique.

Donc *la propeptone n'est pas un mélange.*

On peut transformer partiellement en propeptone la peptone pure obtenue par ce procédé, en la desséchant d'abord, et en la traitant à plusieurs reprises par l'alcool absolu bouillant; on chasse ensuite tout l'alcool par la chaleur, et on reprend par l'eau. La liqueur qui se trouve saturée de sel marin trouble légèrement par addition d'acide nitrique. Elle renferme maintenant de la propeptone.

La propeptone diffère donc de la peptone par de l'eau en moins; c'est un des termes d'hydratation intermédiaires entre l'albumine et la peptone.

1. Pekelharing (*Pflüger's Arch.* 1880, S. 198) a montré que les peptones pouvaient redissoudre le précipité des propeptones par le ferrocyanure et l'acide acétique.

2. Dans ces digestions prolongées pendant un temps considérable, il m'a semblé que la dyspeptone rassemblée au fond du vase augmentait légèrement avec le temps. Meissner et de Bary considèrent la dyspeptone comme un résidu de la digestion ultérieure de la parapeptone.

3. Je n'ai pas eu recours au sulfate d'ammoniaque pour séparer les peptones des albumoses; car la deutéro-albumose est incomplètement précipitée par ce réactif. Voir : Neumeister : *Zeitschr. f. Biol.*, N. F., Bd VI, S. 267, Bd X, S. 362 u. folg.; Pekelharing : *Ibidem*, Bd X, S. 569.

Quelles sont les causes pour lesquelles la propeptone ne se transforme jamais complètement en peptone? Elles sont multiples. On sait depuis longtemps que la pepsine s'affaiblit en travaillant, et que les peptones produites par la digestion paralysent, en s'accumulant dans le liquide, l'action ultérieure de la pepsine sur les produits non encore transformés. Du suc gastrique additionné de peptones perd de son activité.

Si l'addition de peptone pure a été faible, quelques grammes pour un litre de suc, l'albumine coagulée se dissoudra sensiblement aussi vite dans le suc peptonisé que dans le suc témoin; mais l'analyse des liqueurs nous révèle que dans la digestion faite avec le suc peptonisé, il se trouve une quantité de propeptone supérieure à celle contenue dans la digestion témoin. Ceci nous apprend, en outre, que deux liquides digestifs d'énergie peu différente peuvent sembler également actifs, si on les essaie, comme cela se pratique habituellement, en comparant les poids d'albumine dissous dans le même temps par des volumes égaux de ces deux liquides, tandis que leur différence de qualité est toujours accusée par la présence plus ou moins abondante de propeptone dans les digestions avancées. J'ai reconnu en effet maintes fois que des solutions de pepsine contenant des quantités presque identiques de ferment, et placées dans des conditions semblables, dissolvent également bien l'albumine, mais les solutions plus riches en pepsine produisent toujours moins de propeptone que les autres. Nous avons donc là un procédé très sensible pour comparer l'activité de deux liqueurs digestives d'énergie voisine. Ce procédé m'a permis de reconnaître que l'acide chlorhydrique employé dans les digestions était un des facteurs importants empêchant la transformation de la propeptone en peptone.

En effet, des liqueurs digestives également riches en pepsine, et acidulées à raison de 1, 2, 3 et 4 grammes de Cl H p. 1000, recevant chacune la même quantité d'albumine coagulée, fournissent à l'analyse, quelques jours après, des quantités de propeptone d'autant plus grandes que l'acidité de la liqueur est plus forte; le nuage produit par l'addition de 1/2 cent. cube de NO_3H à 20 cent. cubes de liquide digestif neutralisé et salé à saturation était d'autant plus dense que la digestion contenait primitivement plus de ClH.

L'acide chlorhydrique ne peut empêcher la transformation de la propeptone en peptone en exerçant une influence déshydrate sur

cette dernière, les acides dilués agissant en général comme hydratants; d'autre part, l'expérience directe, addition d'acide chlorhydrique à une solution de peptone pure, nous démontre l'inanité de cette vue.

L'acide chlorhydrique, même à faible dose, agit donc probablement en paralysant l'action de la pepsine, action qui pourtant ne peut s'exercer que dans un milieu acide. Cette conclusion, paradoxale à première vue, nous est imposée par les faits suivants :

Une infusion pepsique acidulée à 1 p. 1000 est divisée en deux portions égales : la première est acidulée à 4 p. 1000, la deuxième sert de témoin. Ces deux liqueurs sont abandonnées quelques jours à l'étuve. On ramène par la neutralisation l'acidité de la première liqueur au titre primitif et on distribue aux deux flacons la même quantité d'albumine coagulée. Le premier flacon fabrique plus de propeptone que le deuxième.

Un suc gastrique artificiel acidulé à 1 p. 1000, et qui a séjourné huit jours à l'étuve, produit plus de propeptone en digérant la même quantité d'albumine qu'un suc récemment préparé et contenant le même poids de pepsine commerciale que le premier. Pourtant la pepsine est peu affaiblie par un long séjour à l'étuve, au contact d'une quantité d'acide chlorhydrique à 1 p. 1000 insuffisante pour la dissoudre (2 cent. cubes d'acide à 1 p. 1000 pour 1 gramme de pepsine).

Les pepsines commerciales livrées en solution chlorhydrique sont très peu actives.

Je rappellerai, à ce sujet, que d'après les travaux de Langley et Edkins [1], les solutions aqueuses de ferment gastrique (*propepsine* ou *pepsinogène*) résistent mieux aux alcalis carbonatés que les solutions acidulées (*pepsine*). Il est vrai que les premières sont plus rapidement détruites par un courant d'acide carbonique.

J'ai constaté aussi que le ferment protéolytique d'une infusion aqueuse d'estomac résiste à *trois jours de congélation*, tandis que ce froid prolongé détruit presque complètement la pepsine d'une infusion acide.

Tous ces faits sont susceptibles d'être interprétés en admettant que *la pepsine est affaiblie et gênée dans son action par l'acidité du milieu* dans lequel on est obligé de la placer pour qu'elle puisse peptoniser les albuminoïdes.

En résumé, ces recherches montrent que, placée dans des conditions favorables, *la pepsine transforme totalement l'albumine coa-*

1. J. N. Langley and J. S. Edkins, *Journal of Physiology*, 1886, t. VII, 371.

gulée en syntonine, la syntonine en propeptone et enfin la propeptone presque complètement en peptone [1].

La transformation du résidu de parapeptone en peptone est empêchée par la présence dans les digestions artificielles des peptones et de l'acide chlorhydrique entravant plus ou moins la fermentation protéolytique.

Théorie de Kühne et Chittenden. — Ce n'est pas ainsi que Meissner et plus tard Kühne et Chittenden (*loc. cit.*) ont envisagé l'action de la pepsine sur les matières albuminoïdes. D'après ces derniers auteurs, inspirés par les travaux de M. Schützenberger [2] sur la constitution de l'albumine, et pénétrés de l'idée théorique que les ferments solubles n'exercent une action hydratante sur les matières organiques qu'après avoir scindé leur molécule, la transformation des albuminoïdes sous l'influence de la peptone donne lieu à deux produits de dédoublement : l'*antialbumose* et l'*hémialbumose*.

L'*antialbumose*, très analogue à la *parapeptone* de Meissner, presque inattaquable par la pepsine, est transformée par le suc pancréatique en *antipeptone* résistant à l'action ultérieure de la trypsine. Elle précipite par la neutralisation exacte des digestions artificielles, entraînant avec elle de la syntonine.

L'*hémialbumose* est en réalité un mélange de quatre substances : la *protalbumose*, l'*hétéroalbumose* et la *dysalbumose*, précipitables toutes trois de la liqueur neutralisée par le sel marin à saturation, et la *deutéroalbumose* (propeptone) précipitable par le sel marin et l'acide nitrique. Ces albumoses sont transformées par la pepsine en *hémipeptone*, que la trypsine attaque en produisant de la leucine, de la tyrosine et un corps que le brome colore en violet. L'hémialbumose renfermerait ainsi le noyau de l'albumine contenant la tyrosine mis en évidence par les recherches de M. Schützenberger [3].

J'ai répété les expériences de Kühne et Chittenden en opérant dans les mêmes conditions qu'eux; je suis arrivé naturellement

1. Ce fait qui est en désaccord avec la théorie de la digestion de Meissner, et de Kühne et Chittenden, a déjà été constaté par plusieurs auteurs, entre autres : Brücke, *Sitzungsber. der kais. Acad. zu Wien*, XXXVII, S. 130; — Hammarsten, *Jahresb. über die Fortschr. d. ges. Med.*, 1867, I; — Finkler, *Jahresb. f. Thierch.* V, S. 163, 1875.

2. Schützenberger, *Bulletin de la Soc. chimique de Paris*, 1875, t. 23, p. 161.

3. C'est à dessein et pour éviter une trop grande complication inutile ici, que je n'emploie pas les nouvelles divisions des produits de la digestion mises en évidence par les derniers travaux de Kühne et Chittenden, et étudiées par Neumeister (*Zeitschr. f. Biol.*, XXIII, S. 381, 1887, XXIV, S. 267, 1888, XXVI, S. 321, 1890). On trouvera un résumé fort clair de ces travaux in : W. D. Halliburton, *A textbook of chimical physiology and pathology*, London, Longmans, Green and C°, 1891, p. 646 et suiv.

aux mêmes résultats, mais je ne saurais admettre dans leur intégrité les conclusions de ces auteurs.

Dissolvons de l'albumine purifiée, acidulée par de l'acide chlorhydrique et non coagulée dans une faible quantité de suc gastrique (10 œufs pour un demi-litre de suc). Interrompons la digestion au bout de deux heures. La neutralisation de la liqueur précipite l'antialbumose, souillée de syntonine; on la purifie par plusieurs digestions de vingt-quatre heures chacune, et plusieurs précipitations successives. Après trois opérations, on obtient de l'antialbumose pure, presque inattaquable par le suc gastrique. Mise à digérer pendant deux semaines, elle précipite toujours abondamment par la neutralisation de la liqueur, mais l'analyse de celle-ci nous révèle la présence de traces de peptone et de propeptone, corps identique à la deutéroalbumose de Kühne et Chittenden.

Nous voyons que la digestion pepsique transforme partiellement et lentement l'antialbumose en une hémialbumose, et que, par suite, il n'y a pas de différence bien tranchée entre les molécules de ces corps.

Nous allons faire voir maintenant que l'antialbumose n'existe pas dans les digestions. Ce corps n'est autre chose que de la *syntonine modifiée par les précipitations successives que nécessite sa préparation, et rendue ainsi plus ou moins réfractaire à l'action ultérieure de la pepsine* [1].

Préparons de l'antialbumose pure avec l'albumine de trois œufs. Mettons en même temps à l'étuve deux vases identiques renfermant chacun un litre du même suc gastrique énergique. Dans l'un d'eux, plaçons l'antialbumose, dans l'autre l'albumine purifiée provenant de trois œufs. Quatre ou cinq jours après, au plus tard, la neutralisation de la digestion d'albumine ne détermine plus la formation d'aucun précipité, tandis que la digestion d'antialbumose précipitait encore *un mois* après le début de l'expérience [2].

Et pourtant, dans le cas de la digestion de l'albumine, l'action de la pepsine sur l'antialbumose, si elle eût existé, aurait été gênée

1. La *peptoxine*, poison que Brieger (*Hoppe-Seyler's Zeitschrift*, VII, S. 274, 1882-1883, et *Untersuchungen über Ptomaïne*, S. 14, Berlin, 1885) préparait, en croyant l'extraire seulement, avec des produits de digestions artificielles, nous montre combien les matières albuminoïdes sont facilement modifiables par des réactifs en apparence anodins. Salkowski (*Virchow's Archiv.*, CXXIV, 1891, S. 409) n'a pu, avec l'aide de Muneo Kumagawa, obtenir ce corps en opérant avec précautions.

2. Dans ces digestions d'antialbumose longtemps poursuivies, on voit assez nettement s'accroître avec le temps le dépôt pulvérulent de dyspeptone que l'on trouve toujours au fond des vases où l'on effectue une digestion artificielle. Cela est d'accord avec l'opinion de Meissner faisant dériver la dyspeptone de la parapeptone (antialbumose).

par les peptones et les hémialbumoses présentes. L'antialbumose est donc une production artificielle.

Les hémialbumoses, à l'exception de la deutéroalbumose, sont relativement peu abondantes dans les digestions interrompues deux heures après leur début. J'ai reconnu dans le précipité formé par le sel marin, la *protalbumose* soluble dans l'eau froide et dans l'eau chaude, et la *dysalbumose* insoluble. Je n'ai pu voir l'*hétéroalbumose* insoluble dans l'eau pure, mais soluble dans l'eau faiblement salée. Du reste la dysalbumose ne paraît pas différer de la syntonine et la protalbumose pourrait bien n'être que de la deutéroalbumose (propeptone) partiellement précipitée par le sel marin; car ce dernier corps est très abondant à cette période de la digestion, et en solution aqueuse concentrée il précipite par le sel marin [1].

Nous voyons donc qu'il nous faut rejeter la théorie de la digestion émise par Kühne et Chittenden et renouvelée de Meissner, et admettre avec la majorité des physiologistes, que l'albumine, sous l'influence de la pepsine acide, se transforme totalement en syntonine puis en propeptone et en peptone, étapes d'hydratation successives.

Il est certain pourtant que l'action de la pepsine ne s'exerce qu'en scindant la molécule de l'albumine, la diffusibilité des peptones étant supérieure à celle de l'albumine, et leur poids moléculaire étant moindre; mais les produits de dédoublement de la molécule d'albumine, les peptones, sont chimiquement très semblables entre eux; et peut-être ils ne diffèrent que par des propriétés physiques, comme par exemple par leur pouvoir rotatoire [2].

1. Dans ces recherches, nous n'avons pas eu recours au sulfate d'ammoniaque (employé pour la première fois par Méhu, *Journ. de pharm. et de ch.*, 1878, p. 159) pour précipiter les albumoses. Il a l'inconvénient de les précipiter toutes en bloc, et d'après Heynsius (*Pflüger's Archiv.*, XXXIV, 1884, S. 330), il précipiterait aussi les peptones. Wenz (*Zeitschr. f. Biol.*, XXII, 1887, S. 10, u. 11) nie l'assertion de Heynsius; mais il ne prouve pas suffisamment que des peptones ne sont pas partiellement entraînées et il est certain, comme nous l'avons rappelé plus haut, que la deutéroalbuminose est imparfaitement précipitée par ce réactif.

2. Je crois utile d'indiquer ici une nouvelle réaction des peptones, ou plutôt une modification de la réaction du biuret à laquelle j'ai eu souvent recours. Dans la liqueur à essayer, on verse quelques gouttes d'acide phosphomolybdique, et, sans s'inquiéter du précipité, on ajoute quelques gouttes d'une solution très diluée de sulfate de cuivre, puis une lessive de soude. On agite. La liqueur devient bleu intense. Elle reste *bleue* ou vire au *vert* lorsque le liquide contient des albuminoïdes autres que les peptones; elle se décolore en moins d'une heure et prend une teinte *rose*, si l'on a affaire à des peptones. Comme on le voit, la différence des deux teintes est nettement tranchée, ce qui est un avantage si l'observateur n'apprécie que difficilement les couleurs voisines.

II. — SUR LES FONCTIONS DES CELLULES DES GLANDES GASTRIQUES

Depuis les travaux de Kölliker [1], de Robert Heidenhain [2], et de Rollett [3], on sait que les glandes du fond de l'estomac sont constituées chez les Mammifères par deux espèces de cellules : les unes, à contenu clair (*cellules principales* de Heidenhain, *cellules adélomorphes* de Rollett), entourent la lumière des acini; les autres, à contenu trouble et granuleux, fixant avec une élection remarquable les réactifs colorants (*cellules de bordure* ou *cellules délomorphes*), occupent une situation excentrique par rapport aux premières.

Théorie de R. Heidenhain. — R. Heidenhain a le premier provoqué des recherches physiologiques sur les fonctions de ces deux sortes de cellules, et une série d'expériences ingénieuses et séduisantes l'ont conduit à formuler l'hypothèse suivante :

L'élaboration des ferments digestifs est exclusivement dévolue aux cellules principales, tandis que la sécrétion des acides revient aux cellules de bordure.

Parmi les nombreux arguments que lui et ses élèves ont apportés à l'appui de cette opinion, voici ceux qui, à première vue, semblent défier toute critique.

I. — D'après les recherches de H. von Swieciçki [4], les cellules principales sont localisées chez les Batraciens dans la muqueuse œsophagienne, où elles forment des glandes en grappe. Les glandes en cul-de-sac de la muqueuse stomacale sont uniquement constituées par des cellules identiques aux cellules de bordure. Chez ces animaux, la pepsine est fabriquée

1. Kölliker, *Arch. für microsc. Anat.*, Bd II, 2, S. 147, 1854.
2. R. Heidenhain, *Sitzungsberichte d. schles. Gesellsch. für vaterl. Cultur.*, 1869, 19 Febr. u. 19 Nov.; *Arch. für micr. Anat.*, Bd VI, 1870; *Arch. für die gesammte Phys.*, Bd XVIII u. XIX.
3. Rollett, *Centralblatt f. die med. Wiss.*, 1870; *Untersuchungen aus dem Institute für Physiologie u. Histol. in Graz*, Bd II, 1871.
4. Heliodor von Swieciçki, *Arch. f. die ges. Physiologie*, XIII, S. 444, 1876.

en totalité dans les glandes œsophagiennes, les acides dans les glandes stomacales.

II. — Les glandes de la zone pylorique ne présentent, chez le Chien, que des cellules très semblables aux cellules principales.

Klemensiewicz [1] et Heidenhain [2] sont parvenus à recueillir le suc pur de ces glandes en pratiquant un cul-de-sac de Thiry avec cette région de l'estomac. Ce suc serait alcalin, incolore, limpide, et riche en pepsine.

III. — Sewall [3] a constaté sur des embryons de brebis que les cellules principales se forment bien après les cellules de revêtement; et la pepsine n'apparaît dans la muqueuse de l'estomac que lorsque les glandes gastriques renferment des cellules principales.

IV. — Les cellules principales disparaissent par autodigestion (R. Heidenhain) [4] bien avant les cellules de revêtement, lorsque, sur la platine chauffante du microscope, on expose des glandes gastriques à l'action de l'acide chlorhydrique dilué.

Malgré tous ces faits, Nussbaum [5] et Edinger [6] ont combattu cette théorie et localisent l'élaboration de la pepsine dans les cellules de bordure. Ils n'apportent pas d'argument convaincant à l'appui de leur opinion, et leurs objections ont été vigoureusement réfutées par Grützner [7].

J'ai exécuté un grand nombre d'expériences dans le but de m'éclairer sur la valeur de ces preuves; je vais les exposer ici et en discuter les résultats.

Expériences de H. von Swiecicki. — Tout d'abord, le travail de Swiecicki, quoique confirmé en partie par C. Partsch [8], n'inspire pas grande confiance. L'auteur aurait exécuté des digestions artificielles avec les muqueuses œsophagiennes du Crapaud et du Triton, muqueuses qui ne renferment pas de glandes à pepsine; en revanche, il ne trouve pas de pepsine dans l'estomac de ces animaux, où se trouve localisée l'élaboration du ferment digestif! La

1. Klemensiewicz, *Sitzungsberichte d. Kais. Akad. d. Wissensch. zu Wien*, LXXI, 1875.
2. R. Heidenhain, *Arch. f. die ges. Physiologie*, XVIII, S. 169, 1878, XIX, S. 148, 1879.
3. Sewall, *Journ. of physiology*, p. 320, 1878.
4. R. Heidenhain, *Arch. f. mikr. Anat.*, VI, S. 400, 1870.
5. Nussbaum, *Arch. f. mikr. Anat.*, XIII, S. 723, 1877; XV, S. 119, 1878; XVI, S. 532, 1879.
6. Edinger, *Arch. f. mikr. Anat.*, XVII, S. 193, 1879.
7. Grützner, *Arch. f. die ges. Phys.*, XVI, S. 105, 1878; XX, S. 395, 1879.
8. Partsch, *Arch. f. mikr. Anat.*, XIV, S. 199, 1877.

plupart de ses expériences ont été faites sur la Grenouille. Il trouve de la pepsine en abondance dans les glandes œsophagiennes de cet animal, et les faibles quantités de ferment que ses digestions artificielles révèlent dans la muqueuse de l'estomac, proviennent, dans son opinion, des glandes de l'œsophage, ont été entraînées par déglutition et imbibent la muqueuse gastrique. Cette imbibition est peu vraisemblable. Ebstein et Grützner [1] ont fait justice de cette théorie de l'infiltration des muqueuses vivantes par la pepsine lorsque von Wittich, Wassmann et Herrendörfer [2] prétendaient que la pepsine contenue dans la muqueuse de l'antre du pylore provenait du fond de l'estomac.

Du reste, la muqueuse du sac gauche de l'estomac, prélevée sur un Rat en pleine digestion, et dont la totalité du ventricule est remplie de suc gastrique, fournit après lavage préalable et infusion dans de l'acide chlorhydrique à 1 p. 1000, une liqueur absolument inactive, comme nous l'avons constaté. L'albumine se gonfle un peu aux angles, mais ne se dissout pas. De l'infusion acidulée de muscle ou de tout autre tissu de l'organisme produirait le même résultat. Pourtant cette muqueuse est largement baignée par le suc gastrique sécrété exclusivement par le sac droit, et elle ne s'est point imprégnée de pepsine.

Récemment, les expériences de Swieciçki ont été combattues en Allemagne par S. Fränkel [3]. Lorsque j'ai eu connaissance de ce travail, j'avais déjà, dans une note à l'Académie des Sciences [4], attaqué les résultats auxquels était arrivé Swieciçki. Le travail de Fränkel est antérieur au mien, mais ses conclusions diffèrent en quelques points des miennes. Il prétend notamment que les glandes de l'œsophage renferment autant de pepsinogène et de pepsine que celles de l'estomac. Ce qui a dû contribuer à l'induire en erreur sur ce dernier point, c'est qu'il a exécuté ses digestions artificielles avec la fibrine, substance dont la digestibilité est très grande, et dont j'ai cru devoir rejeter systématiquement l'emploi pour faire l'essai d'une liqueur digestive [5]. Des liquides agissant à peine sur l'albu-

1. Ebstein et Grützner, *Arch. f. die ges. Phys.*, VI, 1872; VIII, 1874.
2. Von Wittich, Wassmann et Herrendörfer, cités dans Hermann, *Handbuch der Physiol.*, Band V, Theil I, S. 131 u. folg., et dans le travail précédent.
3. S. Fränkel, *Pflüger's Arch. f. d. ges. Phys.*, Bd XLVIII, S. 63.
4. Ch. Contejean, *Comptes rendus de l'Acad. des Sc.*, 27 avril 1891.
5. Les expériences de Fränkel ont été violemment attaquées par Grützner et von Swieciçki in *Pflüger's Archiv.*, XLIX, S. 638, 1892. — Fränkel a défendu son travail dans le Bd L, S. 293.

mine coagulée liquéfient souvent très bien la fibrine, comme on sait du reste.

Voici les expériences que j'ai exécutées dans le but de contrôler les faits avancés par Swiecicki.

Expérience I. — Sur une série de grenouilles, l'œsophage est ligaturé au-dessus du cardia. Le cul-de-sac œsophagien ainsi formé est lavé à plusieurs reprises par des injections d'eau salée pratiquées par la bouche. Les jours suivants, on s'assure que la sécrétion de l'œsophage est bien *alcaline* au tournesol. Additionnée d'acide au millième, cette sécrétion, très riche en mucus, dissout l'albumine. De la viande ou de l'albumine introduite dans ces culs-de-sac œsophagiens y reste indéfiniment sans se digérer, mais se dissout complètement si on la place ensuite dans de l'acide chlorhydrique au millième. Après avoir précipité dans les liqueurs ainsi obtenues les matières albuminoïdes autres que les pepsines par la méthode de Hofmeister [1], et, après filtration, la présence des peptones a été constatée par différentes réactions (réaction de Millon, réaction du biuret, réaction xanthoprotéique). Si la viande avait été préalablement imbibée d'acide à 1 p. 100, elle se dissolvait totalement dans l'œsophage en un ou deux jours. Les bouches des grenouilles ayant servi à ces dernières expériences, avaient été cousues, pour empêcher le vomissement possible.

Cette série d'expériences démontre surabondamment que, comme l'avait annoncé Swiecicki, *la sécrétion œsophagienne de la grenouille est alcaline et renferme de la pepsine.*

Expérience II. — Sur une nouvelle série de grenouilles, on lave l'estomac, en injectant lentement 200 gr. d'eau salée à 7 p. 1000 par une canule liée sur le pylore; le liquide en excès s'écoule par la bouche. On constate ensuite qu'un papier de tournesol bleu ne rougit plus au contact de la muqueuse stomacale. Le lavage a donc été bien parfait, et toute pepsine provenant de l'œsophage a été balayée. On place alors une ligature serrée en-dessous du cardia; on introduit, par l'orifice pylorique, un morceau de viande ou d'albumine coagulée, et on lie le pylore. Quatre ou cinq jours après, la digestion est complète; l'estomac, qui ne contient pas de gaz, est distendu par un liquide acide, limpide, et ne répandant aucune odeur de putréfaction.

Expérience III. — Enfin, j'ai préparé une troisième série de grenouilles traitées comme celles de la deuxième série; seulement je fixais sur l'orifice pylorique un petit tube de verre. Le duodénum lié et le pylore étaient ensuite

1. On ajoute à la digestion quelques gouttes d'acétate de soude, puis de perchlorure de fer. On verse une lessive de potasse jusqu'à presque neutralisation; on fait bouillir 10 minutes, et on filtre. Le filtrat doit être exempt de fer (ferrocyanure de potassium). Voir Franz Hofmeister, *Zeitschrift f. physiol. Chemie*, IV, S. 264, 1880.

assujettis aux lèvres de la plaie par les fils de suture. L'incision avait été faite sur le côté dorsal du flanc gauche, à quelques millimètres des apophyses costiformes. Le suc recueilli par ces fistules sur ces animaux ainsi apprêtés était acide, et dissolvait l'albumine; donc il contenait parfaitement de la pepsine.

Ces deux dernières séries d'expériences montrent que, contrairement à l'opinion courante, *les glandes stomacales, tout en sécrétant des acides, fabriquent aussi des ferments digestifs.*

Des digestions artificielles exécutées en grand nombre avec des muqueuses œsophagiennes et gastriques de grenouille m'ont montré que, en général, *la pepsine œsophagienne est plus abondante que la pepsine stomacale.* J'ai cherché à établir le rapport des quantités de pepsine élaborées dans l'œsophage et dans l'estomac, et à déterminer leur mode d'action sur les matières albuminoïdes. Je citerai une expérience entre toutes :

La partie antérieure du tube digestif d'une grenouille à jeun depuis plusieurs mois est fendue longitudinalement et étalée avec des épingles sur une planchette de liège. Elle est placée sous un robinet d'eau pendant un quart d'heure au moins, puis la zone cardiaque est réséquée.

L'œsophage et l'estomac sont placés séparément dans deux flacons d'Erlenmeyer, contenant chacun 10 cent. cubes d'acide chlorhydrique à 1 p. 1000. Après un séjour de dix-huit heures dans l'étuve à 30°, 90 cent. cubes d'eau acidulée à 1 pour 1000 et un morceau d'albumine coagulée pesant 2 gr. 5 environ, sont ajoutés à chacun des flacons. Vingt-quatre heures après, les flacons sont retirés de l'étuve. La digestion est plus avancée dans celui qui contient l'extrait œsophagien. Les deux liqueurs filtrées sont très limpides; neutralisées exactement, elles présentent une légère opalescence; elles sont ensuite saturées de chlorure de sodium et portées à l'ébullition; il se forme de part et d'autre un précipité de syntonine que l'on sépare sur des filtres tarés. Ces précipités sont lavés, séchés à l'étuve et pesés. On trouve ainsi entre les poids de syntonine fabriqués par la digestion stomacale et la digestion œsophagienne le rapport $\frac{57}{100}$.

Les liqueurs filtrées et limpides sont divisées en deux portions égales. Les premières portions ne font que louchir très légèrement quand on y ajoute de l'acide acétique et du ferrocyanure de potassium. Comme des solutions de syntonine de l'œuf dans de l'acide chlorhydrique dilué, neutralisées et saturées de sel marin, donnent souvent le même trouble avec ces réactifs, j'en avais conclu tout d'abord à l'absence totale de propeptone dans ces digestions. En me servant ensuite d'acide nitrique pour la recherche de ce produit de digestion, j'ai pu me convaincre qu'il y existait à l'état de traces, en quantités bien moindres que lorsqu'on fait agir sur l'albumine de la pepsine de Mammifère.

Dans les deuxièmes portions, on dose les matières organiques par le permanganate de potasse à 1 p. 100. On retranche des nombres obtenus le nombre fourni par le dosage des matières organiques dans un même volume de liquide provenant d'un flacon témoin contenant primitivement 2 gr. 5 d'albumine coagulée dans 100 centimètres cubes d'eau acidulée, mis vingt-quatre heures à l'étuve, et ayant subi les mêmes manipulations que les digestions artificielles. Les nombres ainsi corrigés sont proportionnels aux quantités de peptones produites dans ces digestions [1]. On trouve ainsi entre les chiffres obtenus pour l'estomac et pour l'œsophage le rapport $\frac{77}{100}$. D'autres expériences ont fourni un rapport encore plus voisin de l'unité.

En résumé, cette expérience montre : 1° que *la pepsine sécrétée par l'œsophage est plus abondante ou plus active que celle de l'estomac.* On voit en outre que la prédominance d'action de la pepsine œsophagienne sur la pepsine stomacale se traduit surtout par la plus grande quantité de syntonine qu'elle produit; probablement, parce que la vitesse de transformation de l'albumine en syntonine sous l'influence du suc gastrique est plus grande que la vitesse de transformation de la syntonine en peptone.

J'ai encore constaté cette prédominance d'activité de la pepsine œsophagienne, en faisant digérer pendant huit jours la même quantité d'albumine à des extraits œsophagiens et stomacaux fortement acidulés (3 à 5 grammes de ClH pour 1000). S'il restait un excès d'albumine non digérée, il était toujours plus volumineux dans les digestions faites avec les infusions d'estomac. Si, de part et d'autre, la totalité de l'albumine était liquéfiée, l'addition de la même quantité d'acide nitrique dans les deux liqueurs neutralisées et salées déterminait un trouble toujours plus considérable (propeptone) dans les digestions stomacales.

1. Voici comment j'ai effectué ces dosages : La solution de peptone à essayer est légèrement acidulée par l'acide chlorhydrique; elle est maintenue dans un bain-marie à la température de 100°; on y laisse tomber goutte à goutte d'une burette de Mohr, la solution de permanganate de potasse au centième, et l'on s'arrête quand on voit une couleur violette apparaître et persister au moins pendant une dizaine de minutes. En opérant dans ces conditions, je me suis assuré par un grand nombre d'expériences préalables, faites avec des solutions de peptones commerciales, que les chiffres lus sur la burette, diminués des divisions nécessaires pour produire la teinte finale sur un volume d'eau pure égal au volume de la liqueur essayée, étaient toujours proportionnels aux quantités de peptones contenues dans les liqueurs à doser. Le permanganate à la température de 100° oxyde donc les peptones en donnant presque toujours les mêmes produits; et, si complexes que soient les réactions, elles n'en sont pas moins suffisamment comparables pour permettre de doser ces albuminoïdes par ce procédé. Il est même très sensible, bien qu'on soit un peu gêné dans l'appréciation de la teinte finale par un abondant précipité noir de peroxyde de manganèse.

Pourtant je crois devoir faire la remarque que, chez *Rana Temporaria*, espèce que j'ai surtout employée pour toutes ces expériences, il m'est arrivé quelquefois de trouver exceptionnellement autant de pepsine dans la muqueuse de l'estomac que dans celle de l'œsophage. Jamais je n'ai observé ce fait chez *R. Esculenta*, où l'importance de la sécrétion œsophagienne sur la sécrétion stomacale au point de vue de la pepsine est encore plus marquée que dans l'espèce précédente.

J'ai fait de nombreuses préparations histologiques d'estomac et d'œsophage de grenouille. Les cellules des glandes gastriques de ces animaux présentent effectivement une grande analogie avec les cellules de revêtement des mammifères. Comme ces dernières, elles sont granuleuses et ont une grande affinité pour le carmin et le bleu de quinoléine. Ce sont des cellules *cyanophiles*, comme les nomme M. Ranvier. Cependant sur des animaux en pleine digestion, leur contenu cellulaire devient souvent fort clair, et des vacuoles apparaissent dans leur intérieur; ce que je n'ai jamais vu arriver dans les cellules délomorphes. Je noterai pourtant que Hamburger[1] en a observé en faisant des préparations avec des muqueuses d'estomacs de chiens tués vers la sixième heure après le début de la digestion. Stöhr[2] en a aussi décrit chez l'Homme et le Chien. Quoi qu'il en soit, sur des préparations d'estomac de Mammifère fixées avec soin par l'acide chromique étendu, ou la liqueur de Müller, ou encore sur des coupes faites sur un estomac frais et examinées directement avec ou sans coloration par le bleu de quinoléine, je n'ai jamais pu voir de vacuoles dans les cellules de bordure. Ces vacuoles se montrent quelquefois si les pièces ont été traitées par l'acide osmique. Je crois devoir les attribuer, dans ce cas, à un artifice de préparation.

Les cellules des glandes œsophagiennes ont un contenu clair à granulations fines, mais plus abondantes que dans les cellules principales de l'estomac des mammifères. Leur noyau est aussi beaucoup plus facile à mettre en évidence que dans ces dernières. De plus, et cette particularité paraît avoir complètement échappé à Partsch, qui a fait une étude détaillée sur l'histologie de l'intestin antérieur des Batraciens (*loc. cit.*), *ces glandes œsophagiennes présentent des croissants de Gianuzzi.* Ces croissants, fort difficiles à

1. E. Hamburger, *Arch. f. mikr. Anat.*, Bd XXXIV, S. 225.
2. Stœhr, *Arch. f. mikrosk. Anat.*, XX.

voir dans les préparations colorées à l'hématoxyline, se montrent assez bien sur des coupes traitées par le carmin picrique. L'aspect général de ces glandes rappelle alors celui de la sous-maxillaire du Chat. Mais les préparations colorées par le bleu de quinoléine sont extrêmement démonstratives. Les cellules de ces croissants ont un contenu très granuleux; elles sont cyanophiles et fixent énergiquement les réactifs colorants. Elles se rapprochent par ce côté des cellules de revêtement. Les autres cellules colorent aussi très énergiquement leur protoplasma et montrent fréquemment de grandes vacuoles dans leur intérieur. L'aspect de ces cellules claires œsophagiennes aussi bien que la manière dont elles se comportent vis-à-vis du bleu de quinoléine, les différencient, je crois, nettement des cellules adélomorphes.

Chez le Crapaud et chez la Salamandre Terrestre, où les glandes œsophagiennes font défaut, les glandes gastriques sont uniquement constituées par des cellules semblables à celles que l'on observe dans l'estomac de la Grenouille, et ces glandes sécrètent un suc gastrique énergique, comme je l'ai constaté sur des individus porteurs de fistules stomacales et par des digestions artificielles. *Chez ces Batraciens l'élaboration de la pepsine est donc localisée dans une région où n'existent que des cellules analogues aux cellules délomorphes.*

Nous voyons donc en résumé, que les expériences de Swiecicki sont loin d'avoir la portée qu'on leur attribue généralement; les conclusions auxquelles est arrivé ce physiologiste lui ayant été dictées par des observations insuffisantes et des faits histologiques en partie erronés.

Expériences de Klemensiewicz et de Heidenhain. — Examinons maintenant le deuxième argument fourni par les expériences de Klemensiewicz et de Heidenhain sur le suc pylorique du chien.

Malgré les objections de Wassmann (*loco citato*), de Wolffhügel [1] et de von Wittich [2], il est indiscutable que la région pylorique de l'estomac sécrète de la pepsine [3]. Le fait a été constaté par nombre

1. Wolffhügel, *Arch. für die ges. Physiologie*, VI, S. 188, 1872.
2. V. Wittich, *Ibidem*, V, S. 435, 1872.
3. L'opinion des anciens auteurs, reproduite par Claude Bernard, et par Schiff, qui cite même quelques observations à l'appui de son dire, est que cette région sécrète du mucus, et un suc dépourvu de pepsine.

de physiologistes (Ebstein et Grützner, Langendorff [1], Fick [2], Friedinger [3], Klemensiewicz et Heidenhain, etc.); je l'ai vu moi-même par la méthode des infusions d'Eberle. Mais le suc de ces glandes est-il réellement alcalin? Le suc d'une région quelconque du tube digestif, recueilli par le procédé de Thiry, est-il absolument normal? Pour les fistules de l'intestin grêle, par exemple, ce suc est toujours fort peu abondant et presque sans action sur tous les aliments. La région du pylore, chez le chien, est bien moins vascularisée que celle du cul-de-sac ; l'opération de Klemensiewicz et Heidenhain est de nature à diminuer cette vascularisation déjà relativement faible; des expériences et des observations qui seront exposées ultérieurement montreront que des troubles gênant la circulation de l'estomac déterminent en général l'apparition de sécrétions alcalines. Nous verrons aussi dans la suite, que la section des vagues diminue la sécrétion acide de l'estomac sans entraver la production alcaline du mucus. L'opération en question supprimait les filets des pneumogastriques allant à la région pylorique, sauf ceux qui venaient par l'anse mémorable de Wrisberg. Ces derniers n'ont pas d'influence sur la sécrétion acide, l'extirpation des ganglions cœliaques, comme on le dira plus tard, ne troublant pas la sécrétion acide. Celle-ci, dans l'opération de la fistule pylorique, doit donc être diminuée et peut être neutralisée alors par la sécrétion du mucus. Les expériences de Heidenhain n'ont peut-être pas toute la portée que leur auteur leur attribue. Au mois de juillet dernier, M. Arthus me fit voir au laboratoire de M. Dastre, un chien, sur lequel il avait ectopié, en renversant la muqueuse au dehors, la région de l'estomac où aboutissent les vaisseaux courts. La portion d'estomac ainsi isolée, et dont la face muqueuse faisait hernie sur le flanc gauche de l'animal, était abondamment irriguée par son pédicule vasculaire; pourtant pendant plus d'un mois, temps pendant lequel l'animal resta en observation, la sécrétion de la greffe fut constamment *alcaline*, alors qu'elle aurait dû être *acide*. M. Arthus m'a dit avoir recommencé cette expérience sur un autre chien avec le même résultat. On voit donc combien

1. Langendorff, *Du Bois-Reymond's Arch.* 1879, S. 102. D'après cet auteur, la pepsine apparait dans la portion pylorique chez le fœtus de veau, alors que le fond de l'estomac n'en renferme pas.

2. Fick, *Würburg. Verhandl.*, N. F. II, S. 61. — Cité dans le *Handbuch de Hermann*, V, 1, S. 134.

3. Friedinger, *Sitzungsber. der Kais. Akad. der Wiss. zu Wien*, LXIV, S. 5, 1871.

l'expérience de Klemensiewicz et Heidenhain est de nature dans certaines conditions encore mal déterminées, à troubler des sécrétions que l'on recueille en les croyant normales. En tout cas, les animaux opérés par Klemensiewicz sont morts rapidement, et sur deux chiens opérés avec plein succès par Heidenhain, l'un a fourni un suc acide, mais une portion du fundus avait été comprise dans la résection; l'autre a été observé régulièrement pendant vingt et un jours après l'opération et le suc fourni par ce dernier chien était alcalin et riche en pepsine.

Si l'on sacrifie un chien à jeun, on trouve fréquemment la muqueuse de l'antre du pylore alcaline; mais il y a toujours là une couche abondante de mucus qui peut neutraliser et au delà la faible sécrétion de cette région lorsque les glandes sécrètent peu. Plusieurs fois du reste, j'ai constaté sur des chiens à fistule gastrique, une réaction alcaline sur toute la muqueuse de l'estomac à jeun. Sur des chiens très sensibles, la muqueuse du fond de l'estomac est souvent très irritable et l'excitation mécanique, douloureuse sur ces animaux, détermine bien des fois la sécrétion d'un liquide riche en mucus et franchement alcalin.

Sur un animal sacrifié en pleine digestion, la muqueuse pylorique a une réaction acide; mais comme le duodenum se comporte souvent de même, on ne peut rien conclure de ce fait; du reste, le suc sécrété dans le cul-de-sac peut remplir l'antre du pylore.

Cependant j'ai constaté plusieurs fois une réaction acide dans cette région sur un chien, dont l'estomac avait été lavé à grande eau et dont la muqueuse pylorique avait été préalablement essuyée avec une éponge montée. Le papier de tournesol fixé à l'extrémité d'un fil de laiton était introduit dans la région pylorique dans l'axe d'un large tube de verre destiné à empêcher tout contact avec la muqueuse du grand cul-de-sac.

Enfin, les expériences suivantes, faites dans des conditions bien différentes de celles où se sont placés Klemensiewicz et Heidenhain, m'ont conduit à des résultats différents de ceux auxquels sont arrivés ces physiologistes :

Expérience I. — On met à nu l'estomac d'un chien robuste à jeun depuis 24 heures; l'animal étant légèrement curarisé ou indemne de toute intoxication. On fait une boutonnière au cul-de-sac dans le voisinage de l'antre du pylore, dont on aperçoit nettement la coloration grisâtre de la muqueuse; on lave la région droite de l'estomac par cette ouverture, et on

tamponne la muqueuse pylorique avec une fine éponge, jusqu'à disparition de toute réaction acide. On lie le pylore, et on sépare l'antre du pylore de la région du fond de l'estomac par un bouchon de liège creusé en gorge à sa périphérie et assujetti par une ligature serrée. Bien entendu, on évite de comprendre dans les ligatures les artères pylorique et gastroépiploïque droite avec leurs veines et nerfs satellites. On place de la viande dans l'estomac et on suture la boutonnière du cul-de-sac. On recoud la paroi abdominale. Deux heures après l'opération, généralement bien supportée, si l'on a choisi un chien jeune et vigoureux, l'animal est sacrifié par la section du bulbe; le suc de la région pylorique est acide, et il contient des blocs de mucus. Le reste de l'estomac est rempli par les produits de la digestion.

Expérience II. — On lave et on tamponne comme précédemment la région pylorique de l'estomac d'un chien peu sensible, porteur d'une vaste fistule établie dans le fond de l'estomac, au voisinage de l'antre du pylore. Lorsque la muqueuse ne réagit plus sur le tournesol, on introduit dans l'antre du pylore une sonde en gomme armée d'un bouchon en caoutchouc séparant cette région de celle du cul-de-sac. On s'assure que le bouchon est bien engagé dans l'antre du pylore, et on maintient la sonde en place avec la main [1]. On fait manger l'animal qui est habitué à toutes ces manœuvres par un long dressage préalable, et les supporte assez patiemment. On verse ensuite du ferrocyanure dans l'estomac. En adaptant à la sonde un appareil à succion, j'ai pu recueillir ainsi deux à trois centimètres cubes environ d'une sécrétion acide exempte de ferrocyanure.

Ces expériences me semblent démontrer que *la sécrétion pylorique du chien est normalement acide* et par suite la production de l'acide du suc gastrique ne saurait être localisée dans les cellules de revêtement. Elles ne nous renseignent pas beaucoup cependant sur les fonctions des cellules principales. Bien des histologistes (Heidenhain [2], Sertoli et Negrini [3]) ont déjà insisté sur les différences de forme et d'aspect des granulations protoplasmiques, et sur la réaction vis-à-vis des matières colorantes que présentent les cellules principales et les cellules des glandes pyloriques. Ces dernières notamment se colorent assez bien par le bleu de quinoléine et le violet de méthyle 5 B. Les cellules principales se colorent peu par ces réactifs, les cellules de revêtement au contraire y prennent une coloration plus intense que celles des glandes pyloriques [4]. Le

1. Sur un autre chien, la sonde et le bouchon étaient calés à l'aide d'éponges, maintenues en place par des pinces hémostatiques sortant par la fistule principale et par une deuxième fistule étroite, pratiquée dans le voisinage de la première.

2. Heidenhain, *Hermann's Handbuch der Physiologie*, Bd V, Th. I, S. 101.

3. Sertoli et Negrini, *Archivio di medicina veterinaria*, fasc. 3, 1878.

4. M. Ranvier signale ce fait dans son *Traité technique d'histologie*, IIe édit., p. 90; seulement il doit y avoir là un lapsus de rédaction. On y voit en effet que ces réactifs

noyau de celles-ci est aussi plus facile à mettre en évidence que celui des cellules principales. Les cellules des glandes pyloriques semblent donc jouir de propriétés intermédiaires entre celles des cellules délomorphes et des cellules adélomorphes.

Observations de Sewall. — Quant aux observations de Sewall, elles n'ont peut-être pas le sens qu'on veut leur attribuer, et que l'auteur ne paraît du reste nullement leur donner. Chez les chiens et les chats nouveau-nés, les infusions acides de l'estomac ne commencent à attaquer l'*albumine* coagulée que vers la fin de la troisième semaine qui suit la naissance. Je me suis bien assuré de ce fait quoiqu'il ait déjà été constaté par Hammarsten [1] parce que récemment F. Krüger [2] aurait observé le contraire. Du reste Langendorff [3] a déjà confirmé aussi l'observation de Hammarsten.

Cependant, au moment de la naissance, les glandes gastriques de ces carnassiers renferment quelques cellules principales nettes surtout vers les extrémités des acini. On ne peut du reste pas prétendre que, à cette époque, il existe des cellules de revêtement proprement dites. Dans des préparations teintes par l'hématoxyline ancienne, la majeure partie des cellules qui constituent alors les glandes gastriques rappellent par leur forme sphérique et la position centrale de leur noyau fort net l'aspect général des cellules délomorphes. Mais le contenu cellulaire par ses granulations fines et relativement peu abondantes se rapproche plutôt de celui des cellules adélomorphes. Toutes ces cellules à cette époque se colorent fort peu par le bleu de quinoléine, et les coupes traitées par ce réactif montrent alors des glandes où un observateur non prévenu ne reconnaîtrait jamais les cellules de revêtement qui, sur la muqueuse de l'adulte, se teignent en bleu d'une manière si exclusive et si intense. Il me semble donc que dans les premiers jours qui suivent la naissance, les cellules de revêtement et les cellules principales commencent à se différencier, chez les carnassiers, aux dépens de cellules primitivement semblables et à propriétés intermédiaires.

colorants colorent énergiquement les cellules principales et fort peu les cellules de revêtement. C'est le contraire que j'ai invariablement observé.

1. O. Hammarsten, *Beiträge zur Anat. u. Physiologie als Festgabe für C. Ludwig*, 1874. — *Hofmann's u. Schwalbe's Jahresbericht für Anat. u. Physiol.*, 1875, S. 162.

2. F. Krüger, *Die Verdauungsfermente beim Embryo. u. Neugeborenen*, Wiesbaden, 1891. Analysé in : *Centralbl. f. Physiol.*, Bd V, 19, S. 612.

3. Langendorff, *Du Bois-Reymond's Arch.*, 1879, S. 95.

Si l'on sacrifie des animaux nouveau-nés en pleine digestion, on constate que la sécrétion gastrique, toujours acide, est peu abondante sur l'animal qui vient de naître. Pendant les premières semaines, l'estomac ne renferme que des blocs de caséine et la muqueuse colle au doigt. Plus tard, vers l'âge de un mois, nous trouvons un suc de plus en plus abondant et la muqueuse gluante. A ce moment, la structure des glandes est très semblable à celle de l'adulte. Ainsi donc, la quantité de suc gastrique sécrétée par l'estomac semble en rapport direct avec l'état de développement des cellules claires. Ce sont probablement ces cellules, comme du reste cela doit avoir lieu dans toutes les glandes, qui élaborent la majeure partie des éléments liquides de la sécrétion stomacale. Les variations de volume de ces cellules dans le cours d'une digestion, si bien étudiées par Heidenhain [1], et leur analogie frappante avec les modifications des cellules claires de la glande sous-maxillaire à la suite d'une sécrétion prolongée en sont presque une preuve.

Quoi qu'il en soit, l'apparition simultanée de la pepsine et des cellules principales chez les embryons de brebis, constatée par Sewall, est peut-être une concomitance fortuite, puisque ce fait n'a pas lieu chez les carnassiers, et que chez ces animaux les deux phénomènes ne paraissent pas liés l'un à l'autre.

Conclusions. — Pour conclure, il me semble que toutes ces expériences et l'observation de Heidenhain relative à l'examen microscopique de l'autodigestion des glandes gastriques [2] peuvent être interprétées comme il suit :

Toutes les cellules des glandes de l'estomac concourent à la sécrétion du produit donnant naissance aux acides du suc gastrique; les cellules principales sécrètent les éléments liquides de ce suc et renferment de la propepsine soluble; les cellules de bordure élaborent surtout de la propepsine insoluble.

M. Armand Gautier [3] a effectivement montré que la muqueuse de l'estomac fournit deux sortes de propepsines : l'une soluble très active, l'autre insoluble devenant active en se transformant en pro-

1. *Hermann's Handbuch der Physiol.*, Bd V, Th. I., S. 143, u. folg.

2. Gottfried Herrendörfer (*Inaug. Diss. Physiologisch. u. mikrosc. Untersuch. über die Ausscheidung des Pepsin.* Königsberg, 1875, S. 20 u. folg.) conteste le résultat de cette expérience. Il est difficile de tenir grand compte de cette négation pure et simple d'un fait observé par Heidenhain.

3. Armand Gautier, *Traité de chimie biologique,* Paris, 1892.

pepsine soluble lentement au contact de l'eau, et donnant peu à peu de la pepsine avec les acides dilués. On conçoit que, si les cellules adélomorphes fabriquent de la propepsine soluble, et les cellules délomorphes de la propepsine insoluble, les premières doivent disparaître avant les secondes quand on les soumet à l'autodigestion.

Cette hypothèse n'est pas absolument gratuite. Elle nous a été suggérée par l'expérience suivante :

On fait infuser pendant vingt-quatre heures dans la même quantité d'eau pure (100 gr.) cinq œsophages de grenouille d'une part, et d'autre part cinq estomacs du même animal. On obtient ainsi deux extraits renfermant la presque totalité de la propepsine soluble contenue dans les glandes de ces régions du tube digestif. On acidule ces extraits à 1 p. 1000, et on leur fait digérer des morceaux égaux d'albumine coagulée. L'extrait œsophagien est beaucoup plus actif que l'extrait stomacal qui attaque très lentement le bloc d'albumine.

On fait ensuite digérer à 38° pendant vingt-quatre heures ces œsophages et ces estomacs épuisés par l'eau, en les plaçant séparément dans deux flacons renfermant chacun la même quantité (100 gr.) d'acide chlorhydrique à 1 p. 1000. Ces deuxièmes extraits fournissent la propepsine insoluble transformée en pepsine active. On fait ensuite digérer de l'albumine coagulée à ces nouvelles infusions. Le deuxième extrait œsophagien est beaucoup moins actif que le premier, tandis que l'inverse a lieu pour l'estomac [1].

On voit donc par là que les glandes œsophagiennes de la grenouille renfermant plus de cellules claires que de cellules troubles, fabriquent plus de propepsine soluble que de propepsine insoluble. L'inverse se présente pour l'estomac dont les glandes sont constituées par des cellules généralement troubles.

Il est donc naturel de penser que les granulations si abondantes dans les cellules de revêtement ne sont autres que celles de la propepsine insoluble de M. Gautier, propepsine qui, préparée chimiquement, se présente sous forme de grains à l'examen microscopique. Les granulations plus fines des cellules principales donneraient immédiatement avec les acides de l'estomac de la pepsine soluble prête à agir.

1. Je regrette, dans ces expériences, de ne pouvoir citer des chiffres qui leur donneraient un plus grand caractère de précision, mais la balance du laboratoire se trouve actuellement hors d'état de donner des indications authentiques.

III. — QUELQUES REMARQUES SUR LA PHYSIOLOGIE DE L'ESTOMAC

Dans ce chapitre, je réunirai un ensemble de faits que j'ai observés sur les Batraciens et sur les Mammifères et dont l'exposé trouverait difficilement place dans les chapitres précédents ou dans ceux qui suivent, destinés exclusivement à l'étude de l'innervation de l'estomac.

Batraciens. — Dans le précédent chapitre, j'ai montré que la sécrétion de la pepsine chez la Grenouille, avait lieu dans l'œsophage et dans l'estomac. J'ai recherché aussi si les glandes de ces régions du tube digestif élaboraient un ferment pouvant saccharifier l'amidon, et si les glandes œsophagiennes produisaient réellement de la chymosine ou lab, comme l'a annoncé Grützner. Je suis arrivé dans les deux cas à des résulats négatifs.

Voici comment j'ai procédé pour *rechercher le ferment saccharifiant l'amidon.*

J'ai fait infuser vingt-quatre heures à 30° des estomacs et des œsophages de Grenouille dans de l'empois d'amidon à 1 pour 100 neutre ou légèrement acidulé. J'ai ajouté quelques gouttes d'empois à des infusions aqueuses d'œsophage et d'estomac ou à des infusions acides neutralisées, et j'ai prolongé le contact pendant un jour. La liqueur de Fehling et le chlorhydrate de phénylhydrazine ne m'ont pas permis de reconnaître du glucose (ou du maltose) dans ces différentes liqueurs. L'iode en excès leur communiquait une teinte rouge violacé; elles contenaient donc de l'érytrodextrine; mais de l'infusion de muscle en aurait fait tout autant.

Grützner [1], à la suite d'une seule expérience, annonce que la région œsophagienne sécrète seule du lab, et localise la production du ferment coagulant le lait dans les cellules principales. Nous avons tenu à vérifier ce fait. Plusieurs expériences nous ont tou-

1. Grützner, *Arch. f. die ges. Physiologie,* XVI, S. 117, 1878.

jours démontré l'absence de chymosine dans l'intestin antérieur de la Grenouille. J'en citerai une :

Trois intestins antérieurs de Grenouille sont étalés avec des épingles sur une lame de liège et lavés sous un robinet d'eau jusqu'à cessation de la réaction acide de l'estomac. On résèque les zones cardiaques, et on place les œsophages et les estomacs séparément dans deux matras renfermant chacun 10 centimètres cubes d'acide chlorhydrique à 1 p. 1000.

Le lendemain, ces extraits sont filtrés, et à quatre ballons renfermant chacun 40 grammes de lait bouilli et refroidi on distribue : 1° 1 cent. cube d'extrait œsophagien ; 2° 1 cent. cube du même extrait exactement neutralisé ; 3° 1 cent. cube d'extrait stomacal ; 4° 1 cent. cube du même neutralisé.

Après vingt-quatre heures de séjour à l'étuve, ces quatre ballons ne renferment pas de coagulum.

Dans d'autres expériences, j'ai constaté aussi que *l'infusion aqueuse pure et simple est impuissante à coaguler le lait.*

De tout cela, je crois pouvoir conclure que la coagulation observée par Grützner dans son unique expérience a été fortuite, et que l'intestin antérieur de la Grenouille ne fabrique ni ferment saccharifiant, ni ferment coagulant le lait.

Les infusions d'Eberle faites avec des estomacs et œsophages de Grenouille digèrent à la température ordinaire. Ce fait est connu depuis longtemps ; mais la digestion est fort lente. Il m'a semblé que l'optimum de température était voisin de 30°, chiffre que le corps des Batraciens ne doit jamais atteindre probablement. A cette température, les digestions s'effectuent rapidement, et il y a très peu de propeptone produite. A une température supérieure (38°), j'ai cru remarquer, mais mes observations sont peu nombreuses et je n'affirme pas positivement ce fait, que les digestions étaient un peu moins actives et qu'il se produisait plus de propeptone.

En tout cas, la digestion stomacale de la Grenouille s'effectue assez lentement. Les Coléoptères séjournent fort longtemps dans l'estomac de ces animaux. Huit jours après leur déglutition, il y a encore dans l'intérieur de leur carapace des muscles intacts. De la viande ou des morceaux d'albumine se digèrent en deux ou trois jours ordinairement selon leur grosseur. Il n'est pas nécessaire de sacrifier les animaux pour constater si la digestion est effectuée ; on leur retournera l'estomac à l'envers en le faisant sortir par la bouche, comme le fait M. Ranvier.

Le suc gastrique est toujours peu abondant chez la Grenouille; il se sécrète d'une façon continue mais en quantité variable suivant l'état de réplétion ou de vacuité de l'estomac. Chez les individus mâles, la réaction de la muqueuse stomacale est toujours acide, même si l'animal n'a pas reçu de longtemps de nourriture. *Chez la femelle*, au contraire, *pendant la période d'activité de l'ovaire*, c'est-à-dire pendant l'hiver, époque où ces animaux en liberté ne prennent aucune nourriture, *la sécrétion gastrique*, normalement acide comme chez le mâle, *devient très souvent alcaline*. Il est facile de constater que la cause de ce phénomène réside dans la circulation de l'estomac qui est alors très réduite; les vaisseaux sont filiformes et bien moins visibles que sur un individu mâle. Le sang de la crosse gauche de l'aorte qui, normalement, passe en presque totalité dans le tronc cœliaque, descend alors dans l'aorte abdominale et contribue à nourrir les organes génitaux extraordinairement vascularisés.

Si, à cette époque, on fait avaler à une femelle quelques morceaux de viande, la digestion se fait très lentement ou même pas du tout, car parfois des vomissements viennent l'interrompre, et la circulation de l'estomac ne prend jamais l'importance qu'elle a en temps ordinaire, pendant le fonctionnement des glandes gastriques.

L'innervation contribue sans aucun doute d'une façon très efficace à réduire ainsi la circulation de l'estomac, inactif en hiver, au profit de la circulation de l'ovaire et des oviductes; mais, indépendamment de toute influence nerveuse, nous voyons intervenir une cause toute mécanique : le déplacement du tronc cœliaque, dont la direction primitive se trouve changée, l'estomac étant refoulé vers la partie antérieure du corps par les organes génitaux hypertrophiés.

En effet, sur une grenouille normale, les positions relatives des gros troncs vasculaires sont représentées assez exactement par le schéma suivant : *Ao.d* est la crosse droite de l'aorte, se continuant directement par l'aorte abdominale *Ao.a*; *Ao.g* est la crosse gauche s'anastomosant en *o* avec la droite et dont la continuation directe se trouve être le tronc cœliaque. Le sang de la crosse gauche se déverse donc presque en totalité en temps ordinaire dans les viscères de la digestion.

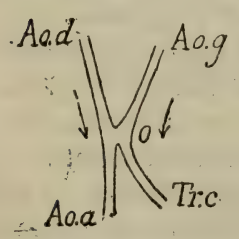

Chez la femelle en gestation, l'estomac est refoulé en avant par

les ovaires et les oviductes, et l'angle très obtus du tronc cœliaque et de la crosse gauche finit par devenir aigu. Le sang de l'aorte gauche se trouve alors lancé naturellement dans l'aorte abdominale.

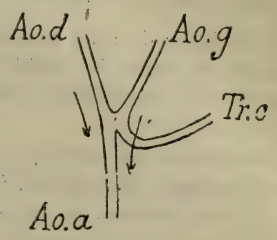

Bien entendu, le système nerveux en provoquant le resserrement des vaisseaux des organes de la digestion, et la vasodilatation des vaisseaux utéro-ovariens, joue un rôle dans les phénomènes circulatoires qui viennent d'être décrits ; mais le changement de direction du tronc cœliaque, dépendant d'une cause purement mécanique, y contribue pour une part qui, certainement, n'est pas négligeable.

Si on lie le tronc cœliaque sur une Grenouille mâle *on voit* quelques jours après *la sécrétion gastrique devenir alcaline.*

Mais, comme nous l'avons déjà dit, *la sécrétion de l'estomac reste acide* et contient de l'acide chlorhydrique *si on a substitué au sang de l'animal de l'eau salée* à 7,5 pour 1000, suivant le procédé de Cohnheim. Il est vrai que par ce procédé on ne peut parvenir à priver complètement une Grenouille de son sang. Voici comment se fait l'opération :

Par le bout central de la veine abdominale on injecte de l'eau salée à 7,5 p. 1000, jusqu'à ce que le sang, s'écoulant par le bout périphérique, ait fait place à la solution saline. Souvent on est obligé de suppléer à l'insuffisance de cette issue en ouvrant une artère, ou simplement en amputant le poignet d'un des membres antérieurs. Une demi-heure après le début de l'expérience, l'animal paraît complètement exsangue; les muqueuses sont incolores, la peau est devenue d'un vert glauque, les chromatophores noirs s'étant mis en boule. Cependant, si on examine au microscope le liquide qui s'écoule par une des issues qu'on a ménagées, on voit encore quelques rares globules dans le champ de l'instrument.

A mon grand étonnement, je me suis bientôt aperçu que si longtemps que l'on poursuivait l'expérience, jusqu'à la mort même de l'animal, on trouvait toujours quelques globules dans le liquide sortant des vaisseaux; et le nombre des globules visibles dans le champ du microscope est à peu près constant (5 ou 6 en moyenne, microsc. Vérick, tube tiré, oc. 3, obj. 7). Il est donc impossible, par cette méthode, de saigner complètement une grenouille. D'ailleurs, le calcul mathématique le démontre :

Désignons, en effet, par S et E les poids respectifs de sang et d'eau contenus dans les vaisseaux sanguins de la grenouille au temps t; par a le poids d'eau salée introduite pendant l'unité de temps, et par $\frac{1}{n}$ la fraction du mélange de sang et d'eau qui s'écoule hors de l'organisme pendant l'unité de temps. Le liquide qui s'écoule est, en effet, sensiblement fonction du premier degré de la pression intra-vasculaire, et par suite sensiblement de S + E.

Supposons en outre que, à tout moment, le mélange de sang et d'eau soit homogène, ce qui est, à peu de chose près, exact.

Si nous donnons au temps t un accroissement infiniment petit dt, S + E deviendra, à un infiniment petit du deuxième ordre près :

$$S + E + d(S + E) = S + E - \frac{S + E}{n} dt + adt.$$

Simplifiant cette équation, on a :

$$dS + dE = -\frac{S}{n} dt - \frac{E}{n} dt + adt.$$

En égalant les quantités de sang contenues dans les deux membres (S et E sont, en effet, deux variables indépendantes), il vient :

$$dS = -\frac{S}{n} dt;$$

ou :

$$\frac{dS}{S} = -\frac{dt}{n}.$$

En intégrant, on a : $\quad L.\ S = -\frac{t}{n} + L.\ cte.$

Au temps : $t = 0$, $S = S_0$, poids initial du sang de l'animal intact. La constante d'intégration est donc égale à S_0 :

$$L.\ S = -\frac{t}{n} + L.\ S_0.$$

Passons des logarithmes népériens aux nombres :

$$S_0 = Se^{-\frac{t}{n}} = \frac{S_0}{e^{\frac{t}{n}}}$$

formule qui nous donne le poids du sang contenu dans l'animal à un instant quelconque. On voit que S ne s'annule que pour :

$$t = +\infty.$$

La courbe représentatrice des valeurs de S, en prenant S pour ordonnée, et t pour abscisse, a la forme suivante :

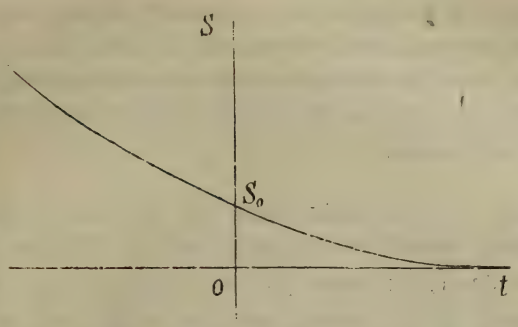

Cette courbe a pour asymptote l'axe des t positifs ; l'ordonnée à l'origine est S_0. Les abscisses positives répondent seules à la question. L'ordonnée à un instant quelconque t représente la quantité de sang contenue alors dans l'animal. Cette courbe montre qu'au bout d'un certain temps, la quantité de sang contenu dans l'organisme restera à peu près constante, si grand que soit le temps pendant lequel on poursuivra l'opération.

Remarquons en outre que, dans l'expression qui donne les valeurs de S, a n'existe pas. On peut le supposer nul. Dans ce cas, le problème revient à saigner une Grenouille à blanc. Ici encore, on ne pourra pas enlever toute la masse du sang de l'organisme ; et théoriquement l'injection d'eau salée ne présente aucun avantage. Il n'en est pas de même dans la pratique mais elle n'a pas d'autre effet que celui d'empêcher par dilution la coagulation du sang et par suite de faciliter la saignée.

Nous nous expliquons ainsi pourquoi on ne peut par ce procédé expulser la totalité du sang de l'organisme. Mais la quantité du sang persistant est négligeable. Les gros vaisseaux sont incolores et l'animal est pour ainsi dire exsangue.

Les Grenouilles ainsi traitées se remettent en quelques heures du choc opératoire, et vivent en général quatre ou cinq jours, exceptionnellement quinze jours [1]. Ces expériences ont été faites en décembre et janvier 1890-91, c'est-à-dire en hiver, moment où les Grenouilles sont plus résistantes, et sur l'espèce *Temporaria*.

Ces animaux ont parfois réussi à digérer un peu de viande. Une Grenouille, celle qui a vécu quinze jours, en a digéré complètement à deux reprises. En tout cas, tous ces animaux sécrètent jusqu'à leur mort un suc gastrique acide et dont l'acidité est due à de l'acide chlorhydrique, comme je l'ai constaté par le chlorure de cobalt. Cette acidité est visiblement plus faible que celle du suc normal.

1. Lorsque les Grenouilles salées vivent longtemps, elles ont reformé une quantité de sang appréciable, les vaisseaux sont rosés, et la rate fort rouge.

L'expérience n'en est pas moins concluante, et elle montre que si des troubles de circulation déterminent une sécrétion alcaline dans l'estomac, ce n'est pas tant parce que ce viscère est insuffisamment nourri, que parce qu'il ne reçoit plus qu'une quantité insuffisante de chlorure de sodium.

Mammifères. — J'ai étudié aussi sur le chien l'influence des variations de la circulation sanguine, et tout à l'heure j'exposerai les résultats des expériences que j'ai faites à ce sujet. Mais auparavant je crois devoir donner quelques détails sur un point de technique opératoire, sur la manière dont j'obturais les fistules stomacales de mes chiens d'expérience et comment je pratiquais ces fistules.

On a souvent besoin de chiens porteurs de vastes fistules à l'estomac, et il est nécessaire d'avoir un appareil commode pour obturer ces fistules lorsque l'animal n'est pas en expérience. On ne peut songer effectivement à les laisser ouvertes; l'animal ainsi traité tomberait bientôt dans une anémie extrême en perdant son suc gastrique, si la fistule est ancienne; et cette fistule se cicatriserait rapidement, si elle était de date récente [1].

La figure ci-après représente les différentes pièces de l'obturateur dont je fais usage.

Cet obturateur a l'avantage de pouvoir être retiré à volonté et permet ainsi l'inspection sérieuse de l'intérieur de l'estomac; de plus on peut aisément construire soi-même cet appareil :

A est une petite plaque de bois façonnée comme l'indique la figure; c'est la portion intrastomacale de l'obturateur; B est un bouchon de liège percé suivant son axe, et choisi de manière à fermer exactement la fistule; C est un disque de bois percé d'un trou à son centre; cette pièce coiffe le bouchon B et l'empêche de pénétrer dans l'estomac. Ces pièces A, B et C sont embrochées par une vis V dont la tête se trouve dans l'estomac et sont maintenues appliquées l'une à l'autre par la rondelle de fer D et l'écrou E.

1. Bardeleben, in *Arch. für physiologische Heilkunde*, Bd VIII, S. 2, a décrit un obturateur mobile différent du nôtre. Il ne paraît pas être plus avantageux, et il a l'inconvénient d'être plus coûteux. Je ferai la même remarque relativement à l'appareil compliqué imaginé par Balduino Bocci (*Giornale internaz. d. sc. med.*, 1880, p. 785). Ce physiologiste ponctionne les parois du ventre et de l'estomac (distendu par un copieux repas), avec un trocart introduisant en même temps l'obturateur. Deux ailettes peuvent alors être ouvertes dans l'estomac et fixer la canule pendant que l'on retire le mandrin. L'appareil fort simple employé par Blondlot (*Journal de Brown-Séquard*, t. I, p. 89, 1858) présente deux inconvénients : il faut le repousser dans l'estomac lorsqu'on met le chien en expérience, et l'introduction se fait par l'œsophage, ce qui doit être assez difficile.

Lorsqu'on veut ouvrir la fistule, on enlève l'écrou E; on retire les pièces D, C et B; on fait ensuite basculer A sur la vis V, comme l'indique la figure G. Deux gorges creusées dans le voisinage du trou carré qui perce la pièce A facilitent ce mouvement. On peut retirer alors sans peine la vis et la pièce interne. On réinstallera l'obturateur en faisant la manœuvre inverse.

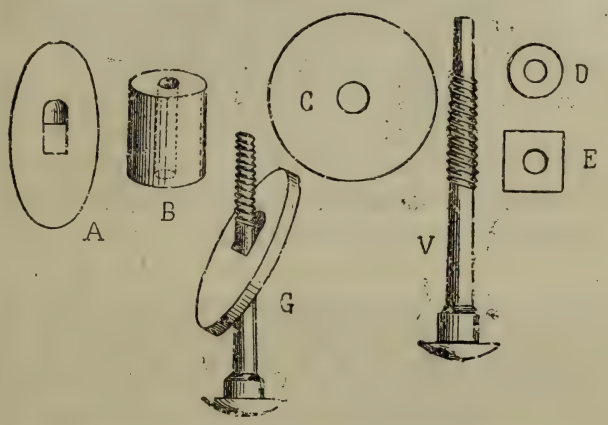

Cet appareil permet de pratiquer l'opération de la fistule gastrique en un temps. C'est du reste ce que j'ai toujours fait.

Le chien est à jeun depuis vingt-quatre heures. On l'anesthésie profondément par la morphine et le chloroforme. On insuffle l'estomac à l'aide d'une sonde œsophagienne; puis on pratique dans l'hypocondre gauche, à la limite externe du muscle droit, une incision de quelques centimètres. On saisit l'estomac avec deux pinces à griffes, on l'incise entre les deux pinces, et, par la boutonnière, on introduit, comme cela est figuré en G, la pièce A et la vis V, retenue par une petite ficelle. On place ensuite le bouchon B. On fait une suture à points passés autour de l'ouverture stomacale, et on attache les chefs de la soie à la portion de vis qui dépasse le bouchon, de manière à maintenir celui-ci dans l'estomac. Le bouchon et les parois de l'estomac qui l'enveloppent doivent alors remplir exactement l'ouverture faite aux parois de l'abdomen. On installe les pièces C, D et E; puis, entre la peau et la pièce C, on bourre un peu de coton au sublimé. Quatre ou cinq jours après, en général, la guérison est complète, et l'animal peut être utilisé.

On augmentera, s'il est nécessaire, le diamètre de la fistule en remplaçant le bouchon B par des bouchons de plus en plus volumineux. On obtiendra ainsi des fistules énormes plus larges que des écus de 5 francs, si on le désire.

Quelques chiens vicieux rongent la pièce externe de l'obturateur. Il faut alors la remplacer par une pièce semblable faite en métal.

Influence de la circulation sanguine sur la sécrétion stomacale. — Dans le cours de mes recherches j'ai eu l'occasion de constater qu'un chien, ayant subi accidentellement une hémorragie considérable, avait eu pendant quelques jours, sans que son appétit ait notablement diminué, des vomissements fréquents, rendant les aliments enveloppés d'un abondant mucus alcalin. L'animal dévorait aussitôt les aliments rejetés, et la digestion s'effectuait à la fin sans grand trouble. J'ai observé aussi ces vomissements muqueux sur des chiens profondément anémiés à la suite de suppurations abondantes ou parce que leur fistule avait été longtemps maintenue béante. Dans le but d'étudier plus directement l'influence de la circulation sanguine sur la sécrétion stomacale, j'ai exécuté l'expérience suivante, que je décrirai en détail.

4 mai 1892. — Dogue très jeune et très vigoureux. On fait une incision de un décimètre environ sur la ligne blanche à partie de l'appendice xiphoïde, et on sort l'estomac par la plaie. Les petits rameaux de l'artère gastro-épiploïque droite sont tordus et le tronc principal est lié. L'artère pylorique est oblitérée par torsion. On lie ensuite les vaisseaux courts et la gastro-épiploïque gauche, dont on tord les petites branches. On lie ou tord ensuite tous les rameaux que l'on peut facilement atteindre de l'artère stomachique. La plaie est refermée par une suture en étages.

5 mai. — L'animal est très vif et n'a rien perdu de sa gaîté. Il reçoit dans la journée 1 litre de lait, qu'il boit sans vomir.

6 mai. — Idem.

7 mai. — L'animal reçoit de la soupe comme les autres chiens. Il mange avidement, mais vomit plusieurs fois des aliments enveloppés de mucus qu'il reprend aussitôt. Ce mucus est alcalin.

Même observation les jours suivants.

14 mai. — L'animal ne vomit plus depuis deux jours? On lui fait une fistule gastrique. L'estomac se présente tout blanc sans aucun vaisseau visible à sa surface. Quand on incise la musculeuse et la muqueuse qui est fort pâle, elles ne saignent pas.

15 mai. — L'animal va fort bien.

19 mai. — J'ose pour la première fois enlever l'obturateur. Le chien a mangé de la soupe une heure auparavant. Le liquide stomacal est alcalin.

Le lendemain et les jours suivants, on constate quelquefois une réaction alcaline et plus souvent une réaction faiblement acide. Il y a beaucoup de mucus dans l'estomac, qui sécrète peu.

25 mai. — La sécrétion est devenue plus abondante, et elle est maintenant franchement acide.

26 mai. — En voulant extirper les ganglions solaires à ce chien, je blesse le tronc cœliaque. Je sectionne le bulbe à l'animal et j'examine l'estomac. Il est très peu vascularisé et paraît recevoir tout le sang qui

l'arrose de deux branches de la stomachique qui n'ont pas été liées et des artères diaphragmatiques. La muqueuse saigne un peu quand on l'incise.

Cette expérience nous montre que la réduction de la circulation de l'estomac détermine une abondante sécrétion de mucus pouvant neutraliser la sécrétion du suc gastrique considérablement diminuée. Les vomissements que l'on observe chez ces animaux à estomac anémié ont peut-être quelque analogie avec ceux que présentent les femelles en gestation, la circulation stomacale étant probablement réduite alors au profit de celle de l'utérus.

Sensibilité de l'estomac. — Lorsque sur un chien à jeun, on explore avec le doigt, par une fistule, l'intérieur de l'estomac, l'animal ne manifeste aucune douleur ; mais si l'on introduit le doigt assez avant dans l'antre du pylore et qu'on en touche les parois, on le sent aussitôt serré par les muscles circulaires de l'estomac; l'animal s'agite, crie quelquefois et manifeste de la douleur. Si l'on pratique ainsi le toucher pylorique un peu brutalement, on finit par provoquer des efforts pour vomir et fréquemment le reflux de la bile dans l'estomac. Cette région de l'estomac est manifestement plus sensible que celle du cul-de-sac. Quelques chiens pourtant n'opposent pas grande résistance à cette manœuvre. Si l'animal est en pleine digestion, la sensibilité paraît un peu plus vive, et parfois l'animal réagit quand on touche avec le doigt les parois du grand cul-de-sac; dans ce cas, *la région pylorique est toujours plus irritable.*

J'ai eu l'occasion de constater des faits analogues sur un homme à fistule gastrique, opéré par M. le chirurgien Le Bec, et observé par M. Henry de Varigny et par moi au laboratoire de M. le professeur Ch. Richet. Lorsque je touchais avec le doigt la région gauche de la muqueuse stomacale, il fallait appuyer assez fortement pour que le malade perçût la sensation du contact, tandis que des contacts plus légers étaient nettement sentis lorsque j'explorais le petit cul-de-sac. Je n'ai pas pu provoquer sur ce sujet, comme chez le chien, de contracture violente du pylore ; il est vrai que cet orifice, assez éloigné de la fistule, ne pouvait être atteint avec le doigt, et qu'il était difficile d'y introduire une sonde ; j'ajouterai encore que l'estomac de cet individu alcoolique était en fort mauvais état.

Cette sensibilité particulière de la région pylorique chez le chien détermine le séjour prolongé dans l'estomac des corps étrangers un

peu volumineux qui peuvent se trouver dans ce viscère. Aussitôt qu'ils se présentent à l'orifice pylorique, leur contact avec la muqueuse détermine la crampe des muscles lisses, et ils sont rejetés dans le cul-de-sac. J'ai fait séjourner ainsi une bille pendant huit jours dans l'estomac d'un chien; j'ai constaté aussi que les os y demeuraient jusqu'à dissolution. Il en est de même pour les tendons et les blocs d'albumine coagulée. *Tout ce qui sort donc de l'estomac du chien doit être liquéfié ou porphyrisé* [1]. Et en effet, le chyme stomacal au moment où il passe dans le duodénum ne renferme que des éléments très ténus; le pain est réduit à l'état de pâte fluide et les muscles sont finement dissociés. En particulier, les fibres musculaires lisses sont bien peu attaquées, si toutefois elles le sont; on les retrouve même dans les excréments.

Résistance de l'estomac à l'autodigestion. — Je crois devoir noter aussi ce fait que j'ai observé bien des fois. Des gésiers de poulets, introduits dans l'estomac d'un chien y séjournent plus de *trois jours* avant d'être complètement digérés, et encore, la couche d'épithélium corné qui en revêt l'intérieur résiste bien davantage à l'action du suc gastrique. Les tripes du commerce se digèrent moins vite que la viande, sans cependant séjourner plus de sept à huit heures quand le chien en expérience n'en a ingéré que 200 ou 300 grammes. Cl. Bernard avait reconnu ce dernier fait et il se servait de tripes pour provoquer la sécrétion du suc gastrique [2].

Cela nous montre que les intestins et en particulier l'estomac triturant des oiseaux, résistent longtemps à l'action du suc gastrique. Ils se laissent donc fort peu imprégner par la pepsine, et sur le vivant, cette substance et les autres ferments digestifs seraient balayés par le courant sanguin au fur et à mesure qu'ils pénétreraient à l'état de traces dans l'épaisseur de l'estomac et de l'intestin. C'est ainsi, je crois, qu'il faut interpréter les expériences de Pavy [3]. On ne peut en effet dire que le suc gastrique n'attaque pas l'estomac parce que l'acide est neutralisé par le sang. Cette explication ne

1. Bien entendu, ce que nous disons là ne se rapporte qu'au chien. Colin (*Bull. de l'Acad. de Méd.*, 1887) a montré que chez le cheval des corps volumineux pouvaient franchir le pylore. Sur moi-même, j'ai constaté que de gros fragments de pommes de terre, déglutis sans être mâchés, se retrouvaient parfois dans les excréments.

2. Claude Bernard, *Physiologie opératoire*, p. 568. Paris, J.-B. Baillière, 1879.

3. Pavy, *A treatise on the fonction of digestion, its disorders and their treatment.* London, 1867.

pourrait être donnée pour expliquer la résistance des parois de l'intestin à l'action du suc pancréatique. C'est ainsi que pour la même raison j'interpréterais volontiers les expériences récentes de Viola et Gaspardi [1], qui introduisaient dans l'estomac d'un chien sa propre rate en respectant la circulation de cet organe, et voyaient cette rate résister fort longtemps (de 12 à 64 h.) à l'action du suc gastrique.

L'explication du mucus (Schiff) ou de l'épithélium stomacal (Cl. Bernard) protégeant les parois de l'estomac contre l'action du suc gastrique est en effet insuffisante. J'ai constaté avec Schiff (*Leçons sur la physiologie de la digestion*, II) que des plaies faites à la muqueuse stomacale se réparent sans donner naissance à un ulcère. Quant au mucus, il enveloppe parfois d'une couche épaisse les aliments qui ne s'en dissolvent pas moins. J'ai introduit une fois trois colimaçons vivants et englués de leur propre mucus dans l'estomac d'un chien à fistule. Leurs coquilles avaient été brisées. Quatre heures après, ils étaient en digestion avancée, les muscles lisses du pied, de la tête, et le collier ayant seuls résisté. Nous croyons donc pouvoir dire que *l'estomac résiste à l'autodigestion parce que les parois de ce viscère fixent la pepsine, même après la mort, avec très peu d'énergie, et que les petites quantités de ferment imprégnant la muqueuse vivante sont aussitôt balayées par la circulation sanguine*. Lorsque la circulation sanguine est insuffisante, comme cela a lieu dans l'oreille du lapin ou dans la patte de la grenouille, les tissus se dissolvent dans le suc gastrique (Exp. de Cl. Bernard).

Rôle de la cravate de Suisse. — Luschka [2] a le premier émis l'hypothèse que les fibres obliques de l'estomac (cravate de Suisse) pouvaient par leur contraction, lors de la déglutition des liquides, permettre à ceux-ci de passer directement de l'œsophage dans le duodénum sans stagner dans l'estomac et sans se mélanger aux aliments contenus dans le fundus. Cette vue a été vulgarisée par le professeur Küss dans son cours à la faculté de Strasbourg, et elle a maintenant droit de cité en France, à tel point qu'on la trouve exposée dans plusieurs manuels du baccalauréat. Pourtant rien ne démontre la réalité de cette hypothèse, à part une observation de

1. Viola e Gaspardi, *Arch. ital. de Biol.*, XII, 3, p. 7.
2. Hubert Luschka, *Anat. des Menschen*, II Bd, 1. Th. Tübingen, 1863.

Larger [1] sur un chien éventré, et une autre de M. Laborde [2] sur le cadavre d'un guillotiné. Ces auteurs ont vu la contraction des fibres obliques, mais ne l'ont pas observée lors de la déglutition d'un liquide. J'ai tenté de vérifier cette théorie qui me paraissait suspecte, étant donné que le lait stagne toujours comme on sait dans l'estomac, et j'ai exécuté les expériences suivantes :

Sur un chien curarisé et dont la vie est entretenue par la respiration artificielle, on injecte par une boutonnière faite à l'œsophage de l'eau dans l'estomac. Ce viscère s'est laissé distendre peu à peu par l'eau sans la chasser dans le duodénum mis à nu et ouvert.

Si l'on fait boire un chien à fistule gastrique béante, on voit l'eau s'écouler au fur et à mesure par l'orifice pratiqué *sur le grand cul-de-sac*, et quelquefois un jet de liquide est projeté violemment au dehors. L'estomac doit alors se contracter en masse pour envoyer le liquide dans le duodénum.

Si l'on explore avec le doigt la petite courbure de l'estomac pendant que ce chien boit, on ne sent se produire aucune contraction de nature à former un canal tendant à réunir directement le duodénum et l'œsophage. J'ai fait la même remarque sur le sujet à fistule gastrique dont j'ai parlé tout à l'heure, alors que son œsophage était devenu perméable.

Enfin, après avoir avalé plusieurs verres d'eau, étant à jeun, et dégluti une certaine quantité d'air, j'ai pu en agitant brusquement mon corps produire un clapotement significatif indiquant que le liquide dégluti se trouvait dans l'estomac qu'il remplissait en partie. J'ajouterai que je n'ai pas l'estomac dilaté.

J'ai constaté aussi sur moi-même, par méricysme, que les liquides séjournent quelque temps dans l'estomac, même vide d'aliments. Souvent ils y restent plus d'une demi-heure, et davantage encore, si l'on est en pleine digestion.

Pour toutes ces raisons, il me semble que *la cravate de Suisse ne joue aucun rôle lors de la déglutition des liquides* et que la théorie de Luschka doit être rejetée [3].

Je terminerai ce chapitre par l'exposé de quelques expériences que j'ai faites pour étudier l'*absorption de l'estomac*. Magendie [4] avait constaté que l'estomac du chien absorbe rapidement l'eau; Colin [5] avait obtenu des résultats analogues en expérimentant sur le chien,

1. Larger, *Thèse de doctorat*, Strasburg. 1870, n° 262, p. 59.
2. Laborde, *Comptes rendus de la Soc. de Biol.*, 9 avril 1887, p. 217.
3. Sappey (*Traité d'anat. descriptive*, Paris, Delahaye, 1889, 4e édit., t. IV, p. 161) donne le nom de cravate de Suisse à une partie des fibres *longitudinales* de l'estomac.
4. Magendie, *Précis élém. de physiol.*, t. II, p. 139, Paris, 1825.
5. Voir Colin, *Traité de physiol. comp. des anim.*, Paris, 1888, II, p. 95 et suiv.

le chat, le lapin et le porc avec de la strychnine, tandis que Bouley [1] et Colin, opérant sur le cheval, voyaient cet animal supporter impunément l'introduction de strychnine dans son estomac quand on lui avait lié le pylore et en concluaient que l'estomac n'absorbait pas. Perosino, Berruti, Triolani et Vella [2], reprenant l'expérience de Bouley, constatèrent à leur tour l'exactitude de ce fait, mais virent en outre que le cheval ne s'empoisonnait plus lorsqu'on déliait tardivement le pylore. La strychnine, dirent-ils, lentement absorbée par l'estomac, était éliminée au fur et à mesure par les reins; c'est pourquoi l'animal ne s'intoxiquait plus lorsque la ligature pylorique était supprimée. Remplaçant dans l'expérience la strychnine par le ferrocyanure, ils virent cette substance, déposée dans l'estomac d'un cheval à pylore lié, apparaître deux heures après dans l'urine. Schiff, de son côté, a constaté que l'estomac du chien et du chat absorbe rapidement l'atropine. Mais, dans toutes ces expériences, on a rarement donné de chiffres précis indiquant le temps nécessaire pour l'absorption d'une substance déposée dans l'estomac. Citons cependant Anrep [3], qui a vu le ferrocyanure et l'iodure de potassium, introduits dans l'estomac du chien après l'occlusion du pylore, passer en une demi-heure dans l'urine. Colin (*loc. cit.*) a constaté que l'absorption stomacale de l'extrait de noix vomique nécessitait de 12 à 30 minutes.

J'ai exécuté seize expériences à ce sujet : deux, en liant le pylore, et introduisant ensuite dans l'estomac du chien 20 centimètres cubes d'une solution saturée de ferrocyanure plus ou moins diluée ; on recherchait le ferrocyanure dans l'urine; une, en bouchant le pylore avec un bouchon de caoutchouc fixé à l'extrémité d'une sonde en gomme et introduit par une fistule; 3 centigrammes d'atropine dissous dans 15 grammes d'eau sont ensuite versés dans l'estomac; une, en bouchant le pylore comme précédemment, puis 8 grammes d'iodure de potassium en solution aqueuse sont placés dans l'estomac; on met à nu le conduit de Wharton; toutes les cinq minutes, on galvanise la corde du tympan, et dans la salive sous-maxillaire on recherche l'iodure par l'empois d'amidon et l'eau oxygénée. Les autres expériences ont été faites avec du ferrocyanure (20 centimètres cubes d'une solution saturée plus ou moins diluée); le pylore était obturé, comme il a été dit plus haut, avec un bouchon en caoutchouc ou avec une grosse éponge serrée avec de la ficelle et fixée à l'extrémité d'une bougie. Une

1. H. Bouley, *Bull. de l'Acad. de Méd.*, XVII, 18, 1852.
2. Perosino, Berruti, Triolani et Vella, *C. R. de la Soc. de Biol.*, t. IV, p. 167; 1852.
3. B. von Anrep, *Du Bois-Reymond's Archiv.*, 1881, S. 504.

sonde était placée à demeure dans la vessie, et toutes les cinq minutes on recherchait le ferrocyanure dans l'urine.

Les chiffres extrêmes que j'ai ainsi obtenus sont 20 et 80 minutes. La moyenne des seize expériences est comprise entre 35 et 40 minutes. Il n'y a pas de différence nette suivant que l'estomac est vide ou rempli d'aliments. Toutes ces expériences du reste peuvent être considérées comme faites sur des animaux en pleine digestion, car la muqueuse stomacale est excitée par le liquide qu'on y déverse et par les manœuvres nécessitées pour assujettir la sonde bouchant le pylore. Une dizaine des expériences faites avec le ferrocyanure ont été exécutées avec le même chien. Cet animal a servi ensuite à étudier l'absorption après la section des pneumogastriques.

Au sujet de cette question de l'absorption stomacale, je rappellerai que Kölliker (*Traité d'histol.*, 1854) a signalé la présence connue depuis longtemps des follicules clos dans la muqueuse stomacale, et même chez le porc, de plaques de Peyer. J'ai très rarement vu de ces follicules dans l'estomac du chien, mais ils sont remarquablement abondants dans celui du chat. Stœhr [1] en a figuré chez l'homme.

Nous allons passer maintenant à l'étude de l'innervation de l'estomac.

(*A suivre.*)

1. Stœhr, *Arch. f. mikros. Anat.*, XX.

REVUE GÉNÉRALE

SUR LA PART QUE PREND L'ÉPITHÉLIUM

A LA FORMATION

DE LA BOURSE DE FABRICIUS,

DES AMYGDALES ET DES PLAQUES DE PEYER

Par le Dr Éd. RETTERER

Docteur ès sciences,
Professeur agrégé d'anatomie et d'histologie à la Faculté de médecine de Paris.

Les anciens anatomistes regardaient la *Bourse de Fabricius* des Oiseaux, les *Amygdales* et les *Plaques de Peyer* des Mammifères comme des glandes véritables.

Outre les apparences glandulaires de leur tissu, ces organes se montrent creusés de cavités lacunaires qui font communiquer leur intérieur avec la surface des muqueuses. Mais, en histologie, les apparences sont souvent trompeuses; il s'agit, en réalité, de savoir si ces organes se développent à la façon des glandes.

Durant les quarante dernières années, on a cru le contraire. Des études approfondies sur la constitution des *follicules clos* montrèrent, dès 1850, que leur structure rappelait plus ou moins celle des ganglions lymphatiques, et, depuis cette époque, on les regarde comme des amas de cellules conjonctives ou globules blancs.

Bien que Kölliker [1], dès 1861, ait constaté que les amygdales apparaissent sous la forme d'une dépression de la muqueuse, il décrit les follicules clos comme prenant naissance aux dépens des cellules conjonctives, globules blancs ou cellules lymphatiques. Jusque dans ces derniers temps, les auteurs sont unanimes pour regarder les amygdales, la bourse de Fabricius et les plaques de Peyer comme des formations d'origine purement mésodermique.

Les études embryologiques m'ont amené, dès 1885, à reconnaître à ces divers organes, comme aux glandes proprement dites, une double origine

1. *Entwicklungsgeschichte des Menschen und höheren Thiere*, Leipzig, 1861, p. 358.

blastodermique : la trame conjonctive provient du mésoderme; les cellules, logées dans les mailles du réseau, sont des dérivés épithéliaux.

De divers côtés, on a publié des observations, qui, quoique isolées, confirment les faits que j'ai été le premier à annoncer.

Sans revenir sur celles que j'ai eu l'occasion de signaler antérieurement, il me reste à en mentionner une nouvelle.

M. Hermann Klaatsch [1] vient de publier, le 30 décembre 1892, une observation intéressante sur les plaques de Peyer de l'*Echidné*. Dans le cæcum de cet animal et dans la partie avoisinante de l'intestin, il a trouvé des amas de follicules clos ayant l'aspect de plaques de Peyer. Des tubes glandulaires partant de la surface de la muqueuse se prolongent jusqu'au milieu des follicules clos. Le fond des tubes présente des bourgeons glandulaires terminaux. A considérer l'ensemble du follicule clos, la formation épithéliale constitue la masse principale de l'organe, dont la périphérie est composée de tissu lymphatique. Une figure annexée au mémoire de M. Klaatsch met ces relations en pleine évidence.

On le voit, cette observation parle dans le même sens que mes nombreuses recherches sur les organes analogues.

Outre ces conclusions nettes, sur lesquelles je reviendrai, M. Klaatsch commence son travail en déclarant qu'il faut établir une *distinction tranchée* entre les amygdales et les formations folliculaires qu'on trouve dans l'intestin moyen et terminal. « Avant toute chose, dit-il, il faut faire une histoire claire de chacune de ces formations par voie ontogénétique et phylogénétique. »

Après l'examen d'un *seul* stade de l'évolution des plaques de Peyer, fait sur une pièce *mal conservée* qui ne lui a pas permis d'étudier convenablement les relations de l'épithélium avec le tissu conjonctif, M. Klaatsch conclut : « Les formations épithéliales participent d'une façon éclatante à « la constitution des plaques de Peyer..... « Dorénavant il faudra tenir compte du fait que j'ai signalé. »

Enfin M. Klaatsch veut bien appeler l'attention sur une seule de mes observations : *In dieser Beziehung sind die Angaben von* Retterer *sehr beachtenswerth, welcher am Cæcum von Cavia Bilder beschreibt die meinem Echidnabefund sehr ähnlich sind. Auch* Stöhr *erwähnt gelegentlich epitheliale Schläuche in den Peyer'schen Haufen der Katze.*

Jusqu'à ce jour, parmi les auteurs allemands, la plupart ont passé tout simplement mes travaux sous silence, d'autres ont attaqué et ma méthode et mes résultats. Quant à M. Klaatsch, il me paraît procéder avec plus de présomption et de légèreté que d'esprit vraiment scientifique.

Une revue rapide des principales phases du développement, telles que je les ai étudiées sur la bourse de Fabricius, les amygdales et les plaques de Peyer permettra à chacun de se convaincre que l'histoire embryologique de ces organes fut élucidée longtemps avant l'observation de M. Klaatsch.

1. *Ueber die Betheiligung von Drüsenbildungen am Aufbau der Peyer'schen Plaques* (Morphologisches Jahrbuch, 19e vol., 3e heft., p. 548, 1892).

A. — Bourse de Fabricius.

Dès 1885, j'ai étudié le développement et la structure de la *Bourse de Fabricius* des Oiseaux. J'ai constaté que les follicules clos dont se compose cet organe résultent de la pénétration de bourgeons épithéliaux dans le tissu conjonctif, ce que Stieda avait signalé avant moi. De plus, j'ai vu que les cellules conjonctives s'insinuent peu à peu entre les éléments épithéliaux, de sorte que le follicule clos est constitué, à l'époque de son plein développement, par une trame conjonctive réticulée dont les mailles sont remplies par des cellules épithéliales [1].

Depuis la publication de ces mémoires, Wenckelbach [2] a nié l'existence du réseau conjonctif dans la partie centrale du follicule et il a prétendu que les coupes obliques m'ont induit en erreur. J'ai passé à maintes reprises mes préparations en revue et je continue à affirmer l'exactitude de mes observations : *Chez le pigeon et le guillemot (Uria troïle) adultes, toute la partie centrale des follicules clos de la Bourse de Fabricius est pourvue d'un réseau conjonctif dont les nœuds sont occupés par des cellules étoilées.*

Dans les mémoires précédents, j'avais déjà appelé l'attention sur l'analogie que présente la Bourse de Fabricius avec les plaques de Peyer et les amygdales. C'est ainsi que j'avais été conduit à examiner le développement des amygdales chez l'homme et les autres mammifères.

B. — Amygdales.

Dans une première communication [3], j'ai montré que les amygdales de l'homme se forment par une série de bourgeons épithéliaux se prolongeant dans le tissu conjonctif du derme; plus tard, le tissu conjonctif pénètre dans l'intervalle des éléments épithéliaux. Ceux-ci représentent les cellules propres de ces organes et remplissent les mailles du réseau conjonctif.

Dans une seconde communication [4], j'ai relaté des faits semblables chez divers mammifères.

Ces données embryogéniques ont établi que les follicules clos des amygdales résultent de la pénétration intime de deux sortes de cellules, les unes épithéliales, les autres conjonctives ou mésodermiques.

Dans une troisième communication [5], j'ai exposé la disposition des lymphatiques dans les amygdales : l'injection au nitrate d'argent prouve que les vaisseaux lymphatiques constituent un système fermé dans le tissu du follicule clos et ne s'ouvrent nulle part dans les mailles de ce tissu, ni par des stomates, ni par des bouches béantes.

1. *Comptes rendus de l'Académie des Sciences*, 16 mars 1885, et *Journal de l'Anatomie et de la Physiol.*, 1885.
2. *De ontwikkeling en de bouw der bursa Fabricii. Præsfchrift. Leiden*, 120 p., 4 Taf.
3. *Comptes rendus de l'Académie des Sciences*, 29 juin 1885.
4. *Comptes rendus de l'Académie des Sciences*, 14 décembre 1885.
5. *Comptes rendus de la Société de Biologie*, 23 janvier 1886.

Dans une quatrième communication [1], j'ai suivi l'évolution des amygdales chez l'homme, non seulement durant la vie fœtale, mais encore dans la jeunesse, l'âge adulte et la vieillesse.

Dans une cinquième communication [2], j'ai étudié le mode selon lequel les follicules clos des amygdales sont pénétrés par les vaisseaux. Au début, la coque conjonctive, qui est périphérique au bourgeon épithélial, est seule vasculaire; mais quand le réseau conjonctif s'insinue entre les cellules épithéliales, les vaisseaux accompagnent peu à peu la trame conjonctive jusqu'au centre du follicule clos. La disposition rayonnante qu'affecte le système sanguin dans le follicule de l'adulte est le résultat de ce développement vasculaire.

Enfin dans *deux mémoires* [3], accompagnés de *quarante* figures formant quatre planches doubles, j'ai publié l'ensemble de mes observations sur *l'Origine et l'Évolution des Amygdales chez les Mammifères*. J'ai étudié le développement de ces organes chez l'*homme*, le *bœuf*, le *mouton*, les *Cétacés*, le *chien*, le *chat*, les *Solipèdes*, les *Porcins* et le *lapin*. Mes observations ont porté sur *64 stades*, étudiés par séries, chez les divers mammifères. Chez tous, le tissu des amygdales, c'est-à-dire le follicule clos prend naissance aux dépens de cellules épithéliales entre lesquelles s'insinue un réseau conjonctif. Ce tissu nouveau est parcouru de vaisseaux sanguins et lymphatiques. Pour rappeler cette origine épithéliale des cellules propres, ou glandulaires, et la présence de vaisseaux sanguins et lymphatiques dans le tissu complètement développé, j'ai proposé de l'appeler *angiothélial*.

C. — Plaques de Peyer.

Poursuivant l'étude des organes pourvus de follicules clos, j'ai continué à rechercher si les plaques de Peyer avaient une origine et un développement analogues à la bourse de Fabricius et aux amygdales. J'ai commencé par le lapin et le cobaye.

Ainsi que j'ai eu l'occasion de le rappeler dans ma *première communication* [4] sur ce sujet, Davidoff constata dès 1887 que chez le cobaye, au niveau de la plaque de Peyer, toute limite entre le tissu conjonctif du chorion et l'épithélium disparaît. Cet auteur suppose que certains leucocytes du tissu adénoïde sont d'origine épithéliale.

Je signalai également les recherches de Ph. Stöhr, qui conclut que les follicules clos des plaques de Peyer sont une condensation du tissu conjonctif; ils sont, d'après lui, d'origine purement mésodermique.

A lire le travail de M. Klaatsch, on croirait que M. Stöhr professe également une provenance épithéliale de certains éléments des plaques de Peyer. M. Stöhr a vu les dépressions épithéliales qui vont de l'intestin jusqu'aux plaques, mais il les regarde comme remplies de leucocytes immigrés et servant uniquement de portes de sortie à ces derniers.

1. *Comptes rendus de la Société de Biologie*, 11 décembre 1886.
2. *Comptes rendus de la Société de Biologie*, 27 novembre 1886.
3. *Journal de l'Anatomie et de la Physiol.*, 1888, p. 1 à 80 et p. 274 à 360.
4. *Comptes rendus de la Société de Biologie*, 26 décembre 1891.

Enfin je citai l'observation remarquable de Rüdinger, que M. Klaatsch semble ignorer et d'après laquelle l'appendice vermiculaire de cinq suppliciés présentait des follicules clos à la place des glandes de Lieberkühn.

Ensuite, j'établis que les plaques de Peyer prennent naissance, soit à l'aide de bourgeons simples, mais multiples, comme chez le lapin, soit à l'aide de diverticules épithéliaux se munissant ensuite de bourgeons latéraux et terminaux. Plus tard, le tissu conjonctif pénètre entre les éléments épithéliaux, comme dans la bourse de Fabricius et les amygdales, pour former les follicules clos.

Dans un second mémoire [1], le seul que paraisse connaître M. Klaatsch, je montre que le cobaye possède, à l'origine du côlon, une plaque de Peyer, dont le développement et la constitution chez l'adulte sont identiques de tous points à ceux d'une amygdale (*amygdale côlique*).

Enfin, *dans une troisième communication* [2], j'expose les résultats auxquels je suis arrivé sur le développement des plaques de Peyer chez les Ruminants et les Solipèdes.

La lecture attentive de ces mémoires aurait peut-être fait hésiter M. Klaatsch à établir une *distinction tranchée* entre les amygdales et les plaques de Peyer. Il aurait vu que l'observation du développement m'a fait admettre depuis longtemps une participation active de l'épithélium à la formation des plaques de Peyer. La forme et la longueur variables des bourgeons épithéliaux amènent seules une différence dans les relations que les organes adultes affectent avec l'épithélium superficiel de l'intestin.

Je cite textuellement mes conclusions, qui se rapportent aux plaques de Peyer : « 1° partout où se trouveront plus tard des plaques de Peyer, on voit se produire des bourgeons épithéliaux; 2° ceux-ci, d'abord uniquement endodermiques, sont dissociés et pénétrés par la trame mésodermique. Tandis que chez le lapin, les Ruminants et les Solipèdes la partie glandulaire des plaques de Peyer se forme à l'aide de bourgeons épithéliaux simples, j'ai constaté que, chez le cobaye, les prolongements épithéliaux constituent de longs et larges diverticules creux. Le fond et les côtés de ces diverticules poussent de nombreux bourgeons secondaires. Ceux-ci sont séparés, comme les bourgeons simples des animaux précédents, par le tissu conjonctif d'avec le diverticule primitif. Les amas épithéliaux sont ensuite pénétrés, comme plus haut, par le réseau mésodermique. Plus tard, chez le cobaye adulte, les diverticules primitifs persistent sous forme de cryptes plongeant dans le tissu *enchevêtré*. »

Conclusions générales.

Voici maintenant les propositions générales que *huit années* de recherches suivies m'ont permis de formuler : 1° sur la part que prend l'épithélium à la formation de ces divers organes, et 2° sur les analogies de développement que présentent les plaques de Peyer, les amygdales et la bourse de Fabricius.

1. *Mémoire de la Société de Biologie*, 9 janvier 1892.
2. *Comptes rendus de la Société de Biologie*, 26 mars 1892.

« Ces divers organes, ai-je dit dans ma dernière communication (*loc. cit.*, p. 254), prennent naissance à la façon des glandes en général; les bourgeons épithéliaux affectent soit la forme de cylindres simples, soit la configuration de glandes en grappes disposées sur un pédoncule commun. Dans le premier cas, les cryptes épithéliaux feront défaut chez l'adulte; dans le second cas, leur présence indiquera toujours la place des bourgeons primitifs.

« Jusqu'à ce moment, l'évolution des bourgeons épithéliaux reproduit celle de toutes les glandes : pénétration en masse de l'épithélium dans le tissu conjonctif (mésodermique).

« Tandis que les glandes conservent ces relations et continuent à communiquer avec la surface originelle, les bourgeons épithéliaux des amygdales et des plaques de Peyer sont séparés, *dans le deuxième stade*, comme le névraxe, la vésicule auditive, le cristallin, etc., d'avec l'épithélium qui leur a donné naissance.

« Enfin, *dans un troisième stade*, les rapports des éléments épithéliaux des bourgeons et du tissu conjonctif deviennent plus étroits encore; les prolongements des cellules conjonctives dissocient les bourgeons épithéliaux dont les cellules se logent dans les mailles du réseau ainsi formé. De cette façon, les éléments propres de ce tissu nouveau, à origine embryonnaire double, sont mis en contact et en relations intimes avec les vaisseaux sanguins et lymphatiques amenés par le réseau conjonctif. »

COMPTE RENDU DES TRAVAUX FRANÇAIS ET ÉTRANGERS

—

Zur Leber-und Pankreasentwickelung (*Sur le développement du foie et du pancréas*), par **M. Walther Félix** (*Archiv f. Anatomie und Physiologie*, 1892).

A. Poulet.

I. Développement du foie. — La première ébauche du foie est représentée chez le poulet par deux dépressions du pharynx ou intestin antérieur. Les parois de l'intestin forment deux gouttières qui s'avancent de la tête vers la queue de l'embryon et qui s'étranglent peu à peu pour constituer deux diverticules s'individualisant et se délimitant comme canaux distincts. Le canal hépatique plus antérieur (céphalique) est situé du côté dorsal des grosses veines allant au cœur; le postérieur (caudal) se trouve du côté ventral des mêmes veines.

Le canal caudal (correspondant au canal hépatique droit de l'adulte) pousse deux prolongements en forme d'ailes qui s'étendent en bourgeonnant dans le tissu mésenchymateux. Les portions moyennes de ces prolongements sont creuses, tandis que les bourgeons périphériques ou terminaux sont pleins. A mesure qu'ils se rencontrent, ces bourgeons s'anastomosent et forment le réseau hépatique. Le canal céphalique ne fournit qu'une faible portion du tissu hépatique.

Les bourgeons des deux conduits hépatiques arrivent au contact et s'abouchent, de sorte que le foie prend peu à peu la forme d'un organe unique entourant le sinus veineux.

La vésicule biliaire se développe aux dépens d'un diverticule qui prend naissance sur le canal caudal. Une fois qu'elle est formée, le foie perd la plupart de ses connexions avec le canal caudal, qui a donné lieu à la plus grande partie de la masse hépatique. Alors on voit se former le réseau des conduits excréteurs mettant la masse hépatique en rapport avec le canal céphalique, qui, nous le savons, a peu contribué au développement de cet organe.

Le canal caudal persiste à l'état de canal cystico-entérique.

B. Homme.

M. Walther Félix a eu l'occasion d'étudier le développement du foie sur trois embryons humains : il a constaté que chez l'homme, de même que chez le lapin, cet organe se forme aux dépens de deux canaux d'après un mode analogue à celui qu'il a observé sur le poulet. Mais l'étranglement qui les sépare du duodénum a lieu de bonne heure; d'où le peu de longueur de ces canaux.

M. Walther Félix donne des indications bibliographiques étendues pour ce qui concerne les auteurs allemands qui se sont occupés du développement du foie. Malheureusement il n'est pas au courant des travaux français. S'il les avait consultés, il aurait vu que ses résultats essentiels ne font que confirmer ce que M. Mathias Duval a décrit et figuré depuis plusieurs années.

En présentant son *Atlas d'Embryologie* à la *Société de Biologie*, M. Mathias Duval a insisté [1] sur certains faits nouveaux et en particulier « *sur l'origine du foie par deux diverticules creux du tube digestif* ».

En se reportant à l'*Atlas d'Embryologie* et à l'explication des figures, on constate que M. Duval représente et décrit la première apparition des voies biliaires comme deux diverticules ou dépressions du pharynx ou intestin antérieur (fig. 324, 341 et 341), situées l'une du côté céphalique, l'autre du côté caudal de la veine omphalo-mésentérique. Les détails des fig. 354, 359, 360, 392, 396 montrent la communication double des voies biliaires avec l'intestin antérieur, ainsi que les ramifications et les subdivisions de leurs conduits les unes en avant, les autres en arrière de la veine omphalo-mésentérique. Les cordons hépatiques *pleins*, qui donnent naissance au réseau hépatique, sont représentés sur les fig. 405 et 406. La fig. 475 me en évidence la part essentielle que prend le canal postérieur à la formation des cordons hépatiques, tandis que le canal antérieur ne porte aucune ramification ni latérale, ni terminale. Enfin, les figures 534 et 535 établissent que la vésicule biliaire est une dilatation du canal droit, ou postérieur, dont M. Duval n'a pas suivi la destinée ultérieure.

II. Développement du pancréas. — Tandis que M. Mathias Duval n'a trouvé qu'une origine double au pancréas (un bourgeon droit et bourgeon gauche), M. Walther Félix a rencontré, chez le poulet, comme Goette l'avait déjà indiqué, trois ébauches pancréatiques, l'une dorsale et les deux autres ventrales. Ce sont des diverticules de l'intestin antérieur.

Chez l'homme également, le pancréas semble prendre naissance aux dépens de trois ébauches primitives. Mais les deux ébauches ventrales se fusionnent. Les deux formations secondaires persistent, de telle sorte que l'ébauche dorsale formera le conduit de Santorini, et, la ventrale, le conduit de Wirsung. Ajoutons que le chat présente également un pancréas dorsal et un autre ventral.

Éd. Retterer.

1. Séance du 17 novembre 1888 (*Comptes rendus de la Société de Biologie*, p. 751 1888).

Le Propriétaire-Gérant :
Félix ALCAN.

Coulommiers. — Imp. P. BRODARD.

AUG

CENTROSOME ET « DOTTERKERN »

Par E.-G. BALBIANI

(*Planches II et III*)

On sait qu'il existe dans l'œuf ovarien d'un grand nombre d'Aranéides un corps particulier connu sous le nom de *noyau vitellin* (Dotterkern), corps sur la nature duquel les avis des auteurs sont encore très partagés [1]. En effet, les uns, tels que v. Wittich, v. Siebold, V. Carus, le regardent comme un véritable élément histologique intraovulaire, noyau ou cellule, et lui font jouer un rôle important dans la formation du vitellus, tandis que d'autres, tels que Schütz et Schimkewitsch, le considèrent comme un simple conglomérat vitellin sans signification physiologique spéciale ; d'autres enfin, et c'est le plus grand nombre, n'émettent pas d'opinion précise sur le noyau vitellin et se contentent de le décrire comme un corps énigmatique, auquel ils n'attribuent toutefois aucune fonction physiologique déterminée dans la constitution de l'œuf ou de l'embryon (Leuckart, Leydig, Bertkau, H. Ludwig, Kishinouye). Nous trouvons l'expression de cette incertitude des auteurs dans l'ouvrage récent de Korschelt et Heider, où nous lisons : « Ausser dem Kern findet sich in den Eiern der Spinnen ein als Dotterkern bezeichnetes Gebilde, dessen Natur bisher nicht genügend bekannt geworden ist [2]. »

La principale cause de ces divergences tient à ce que nous ignorons encore complètement la raison d'être du noyau vitellin dans

1. Voy., dans le précédent numéro du *Journal*, l'intéressante étude de M. Henneguy sur le corps vitellin des Vertébrés. Le présent travail confirme ou complète pour quelques Invertébrés les points essentiels des recherches de M. Henneguy, notamment ce qui concerne l'origine du corps vitellin. Je suis heureux de constater ici cet accord de nos observations faites d'une façon entièrement indépendante.

2. E. Korschelt und K. Heider, *Lehrbuch der vergl. Entwicklungsgesch. der wirbellosen Thiere. Specieller Theil*, II. Heft, 1891, p. 568.

l'intérieur de l'œuf, s'il représente un élément autonome ou s'il tire son origine de l'une quelconque des parties constituantes de l'œuf ou du follicule ovarique. La plupart des auteurs enfin considèrent sa destinée ultérieure comme tout aussi inconnue que son origine, quoique j'eusse montré depuis longtemps qu'on le retrouvait non seulement dans l'œuf arrivé à maturité, mais encore pendant son développement en embryon, et même chez la jeune Araignée nouvellement éclose [1]. Ajoutons enfin que la grande variabilité d'aspect du noyau vitellin chez les diverses espèces d'Aranéides, son grand développement chez les unes, son absence réelle ou apparente chez les autres n'ont pas moins contribué que les causes précédentes à obscurcir l'histoire de ce corps.

L'espèce chez laquelle le noyau vitellin se présente avec la plus grande netteté et son développement le plus considérable est, comme on le sait depuis longtemps, l'Araignée domestique (*Tegenaria domestica*), où il a été vu pour la première fois par v. Wittich, en 1845. Je me suis déjà suffisamment occupé, dans d'autres travaux, de la structure du noyau vitellin dans cette espèce et de ses variations dans d'autres types d'Aranéides pour pouvoir me dispenser d'y revenir ici [2]. Je rappellerai seulement qu'à son état de développement complet, chez l'Araignée domestique, il se compose essentiellement d'une partie centrale, formée par une vésicule délicate, plus ou moins volumineuse, et d'une partie périphérique, constituée par des lamelles concentriques, minces et homogènes, emboîtées les unes dans les autres, et entourant à la manière d'une capsule la vésicule centrale (pl. II, fig. 16, 17 ; pl. III, fig. 1). On observe souvent à l'intérieur de cette dernière un gros globule pâle, contenant quelques granulations inégales, situé tantôt au centre, tantôt près de la paroi de la vésicule. Par l'effet d'une forte compression, les lamelles de la capsule externe se séparent les unes des autres, soit isolément, soit sous forme de couches plus ou moins épaisses, et quelquefois aussi de la vésicule, qu'elles laissent à nu dans une plus ou moins grande étendue de sa surface (pl. III, fig. 1) [3]. En raison de

1. Balbiani, *Mémoire sur le développement des Aranéides*. (*Annales des sciences nat.*, 5e série, t. XVIII, 1873; p. 23 et 83.)

2. Voir *loc. cit.*; en outre : *Comptes rendus de l'Acad. des sciences*, t. XLIII, 1864, p. 616; *Leçons sur la génération des Vertébrés*, 1879, p. 255.

3. Dans certains œufs, les lamelles de la capsule sont naturellement écartées par places par des bulles gazeuses plus ou moins grosses et nombreuses, formées probablement par de l'acide carbonique, ainsi que je l'avais déjà signalé dès 1864 (voir

cette structure, j'ai considéré la vésicule avec son globule intérieur comme ayant la signification d'un noyau, signification qui lui avait été attribuée aussi par les premiers observateurs, v. Siebold et V. Carus, d'où le nom de *noyau vitellin* (Dotterkern) qui lui avait été imposé par ce dernier. Quant à l'enveloppe de lamelles concentriques, je l'ai considérée comme résultant de la condensation successive de couches vitellines autour de la vésicule centrale, condensation s'opérant par une sorte d'attraction que la vésicule exerçait sur le vitellus ambiant.

Chez d'autres Araignées (*Lycosa*, *Salticus*, *Clubiona*, etc.), ce dépôt du vitellus autour de la vésicule se produit tantôt sous forme de lamelles concentriques, tantôt sous celle d'une couche homogène, ou de dépôts alternatifs lamelleux et homogènes (pl. III, fig. 14, 15, 16, 17). Ajoutons, pour compléter les variations d'aspect du noyau vitellin, qu'il apparaît souvent entouré de masses granuleuses plus ou moins abondantes, qui sont les premières granulations vitellines se déposant d'abord autour du noyau vitellin avant de se répandre dans le reste de l'œuf (pl. II, fig. 16, *c*; pl. III, fig. 9).

Relativement à la genèse du noyau vitellin, j'avais cru d'abord devoir lui assigner une provenance extraovulaire en le faisant naître par bourgeonnement de l'épithélium folliculaire. Plus tard, en étudiant l'origine de ce corps chez le Géophile, c'est dans l'intérieur même de l'œuf qu'il m'a paru naître, c'est-à-dire de la vésicule germinative, dont il représentait un bourgeon détaché et pénétrant dans le vitellus [1]. Ce mode d'origine justifiait complètement, selon moi, la signification qui lui avait été attribuée, un peu arbitrairement jusque-là, par la plupart des observateurs, qui l'ont décrit sous le nom de *noyau vitellin*. Je veux essayer de démontrer que ce corps a une origine analogue chez les Araignées.

Pour observer les premiers stades de la formation du noyau vitellin, il faut remonter aussi haut que possible dans le processus de l'ovogenèse chez les Araignées, alors que les ovules commencent à peine à se différencier des cellules épithéliales qui forment la couche germinative de l'ovaire. Cette étude se fait facilement sur des coupes d'ovaires durcis de jeunes Tégénaires, dans lesquels le

Comptes rendus, t. LVIII, p. 616). J'ai représenté dans les figures 19, 20, 21, pl. II, et fig. 3 et 4, pl. III, du présent travail plusieurs noyaux vitellins de l'Araignée domestique contenant des bulles de gaz.

1. E.-G. Balbiani, *Sur l'origine des cellules du follicule et du noyau vitellin de l'œuf chez les Géophiles*. (*Zool. Anz.*, t. VI, 1883, p. 658, 676.)

travail de l'ovogenèse a commencé (pl. II, fig. 1 et 2)[1]. Sans entrer ici dans une description détaillée des phénomènes de la formation des œufs, il me suffit de rappeler que ceux-ci se développent à l'intérieur de follicules naissant à la paroi externe du sac ovarique. Les follicules peuvent se produire sur toute la périphérie du sac, mais principalement sur ses parties dorsale et latérales (pl. II, fig. 2)[2]. Dans ces régions, les éléments épithéliaux (fig. 2, 3, 4, *eg*), sont de longues cellules cylindriques, étroites, inégales, dont les noyaux elliptiques ont un contour parfaitement lisse et régulier ; ils sont placés à différentes hauteurs correspondantes à celles des cellules qui les renferment. A mesure qu'on se rapproche de la région ventrale de l'ovaire, les cellules épithéliales diminuent de hauteur, deviennent cubiques, et finissent par passer au type pavimenteux, à noyau rond ou aplati dans le sens de la largeur de la cellule (fig. 2, *eg*, fig. 5, 6, 7, 8, 9). Les ovules avec les follicules qui les renferment peuvent naître, comme nous l'avons dit, de toutes les régions de la surface de l'ovaire, mais surtout de celles à cellules épithéliales longues et cylindriques. Lorsqu'une de ces cellules s'apprête à se transformer en ovule, on la voit d'abord s'élargir en diminuant de hauteur, et son noyau se rapprocher de la base de l'épithélium (pl. II, fig. 3 et 4, *o o*). Très souvent déjà, à ce moment, le noyau présente un contour inégal, bosselé ou sinueux ; quelquefois il paraît comme entaillé sur un de ses bords, ou même étranglé circulairement à une de ses extrémités, qui est généralement celle tournée vers la périphérie de l'ovaire. L'ovule naissant tend à se dégager de plus en plus de la couche épithéliale en se glissant en quelque sorte entre les cellules voisines, et finit par apparaître au-dessus de cette couche, sur laquelle il s'étale en s'aplatissant. Pendant sa sortie, il refoule sur les côtés, outre les cellules épithéliales, les fibres musculaires longitudinales et transversales de la paroi de l'ovaire en passant dans leurs écartements. Il pousse devant lui la tunique propre anhiste, doublée extérieurement par la tunique péritonéale, et de ces deux tuniques, étroitement accolées et confondues, se

1. Les ovaires sont fixés, soit après avoir été isolés, soit renfermés encore dans l'abdomen, par le liquide chromo-osmo-acétique de Flemming ou par la solution de sublimé ; la coloration a lieu par la safranine.

2. Du moins chez les jeunes Araignées. A un âge plus avancé, le sac ovarique affecte une structure plus compliquée par la formation de cloisons et de loges épithéliales intérieures, dont les parois se recouvrent de follicules à tous les stades de développement.

constitue la loge du follicule, à l'intérieur de laquelle l'ovule achève son développement, pendant qu'à la base du follicule les cellules épithéliales se multiplient pour former le pédicule ou style qui fixe le follicule à l'ovaire (pl. II, fig. 2, 7, 8, 9 et suivantes).

Il n'entre pas dans le plan de ce travail de suivre l'ovule dans son développement ultérieur jusqu'à sa maturation; je m'occuperai seulement ici des phénomènes qui accompagnent la formation du noyau vitellin.

Nous avons vu que le jeune ovule, encore à peine différencié des cellules de la couche germinative, présentait déjà un aspect qui semble indiquer une prolifération de son noyau. Bientôt en effet une petite portion se sépare du reste sous la forme d'un minime bourgeon sphérique, placé d'abord au contact du noyau et affectant comme celui-ci l'aspect d'une vésicule claire, à contenu granuleux (pl. II, fig. 6, *D*). Un peu plus tard, la petite vésicule nucléaire s'éloigne du noyau et se trouve alors environnée de toute part de substance vitelline pâle et transparente. Puis, cette substance se condense autour de la vésicule sous forme d'une zone dense et homogène, réfringente, dans laquelle des stries concentriques fines ne tardent pas à apparaître, d'abord dans la proximité du noyau, puis s'étendant de plus en plus vers la périphérie de la zone. Celle-ci ne présente pas tout d'abord un contour nettement délimité, mais se perd insensiblement dans le vitellus ambiant par des couches de moins en moins homogènes et réfringentes (pl. II, fig. 10, 11, *D*). Il en résulte un aspect stratifié de la zone, dont les couches concentriques présentent une densité décroissante avec leur éloignement de la vésicule centrale, ou, en d'autres termes, avec l'intensité de l'action attractive que celle-ci exerce sur le protoplasma vitellin. Le plus ordinairement, ce dépôt de vitellus plus dense n'a pas lieu, tout d'abord au moins, d'une façon régulièrement circulaire autour de la vésicule nucléaire, mais se produit plus abondamment sur un des côtés de celle-ci, côté qui est le plus souvent celui qui regarde la vésicule germinative. Il en résulte que l'intervalle qui sépare les deux vésicules est de plus en plus envahi par le dépôt vitellin, qui finit par arriver au contact de la vésicule germinative (fig. 12, *D*).

Dans les ovules plus âgés, mais encore parfaitement transparents, on trouve le noyau vitellin dans un point quelconque du vitellus, et plus ou moins éloigné de la vésicule germinative, dont il est séparé par un intervalle variable de protoplasma vitellin ordinaire. Il pré-

sente alors avec son enveloppe capsulaire striée la forme bien connue, souvent décrite et figurée par les auteurs, d'un gros globule compact et réfringent, nettement délimité du vitellin ambiant, dont le volume égale ou dépasse même, dans quelques cas, celui de la vésicule germinative [1]. A son centre, on observe la vésicule dont nous avons décrit le mode de formation, et qui s'est agrandie jusqu'à former le quart, le tiers et davantage, du diamètre total du globule. Dans cette vésicule centrale, le corpuscule sphérique granuleux dont nous avons parlé au début est devenu bien visible; il me paraît représenter le nucléole du noyau formé lui-même par la vésicule. Quant à la partie périphérique ou capsulaire du noyau vitellin, ses caractères ont été trop souvent décrits pour que j'aie besoin d'y revenir de nouveau ici. J'ajouterai seulement que, sous l'influence de la safranine, la capsule tout entière prend une coloration rouge très intense, à laquelle participe, bien qu'à un moindre degré, la vésicule centrale avec son nucléole. Des autres parties de l'œuf, ce sont les taches germinatives qui se colorent à un degré égal; le vitellus est beaucoup plus faiblement teinté en rouge.

Un point sur lequel les auteurs ont beaucoup discuté sans parvenir à s'entendre est celui de savoir ce que le noyau vitellin devient dans la suite de l'évolution de l'œuf ovarien et dans l'œuf en voie de développement embryonnaire. Les uns le font disparaître dans l'œuf arrivé à maturité (V. Carus, Schütz, Sabatier, Schimkewitsch), tandis que d'autres disent l'avoir observé encore dans l'œuf pondu (v. Wittich), et même dans l'œuf en voie de développement embryonnaire (Kishinouye [2], Locy [3]). J'ai déjà rapporté plus haut que j'avais observé le noyau vitellin, non seulement chez l'embryon plus ou moins développé (pl. II, fig. 22, 23, *D*; pl. III, fig. 13, *D*), mais aussi chez la petite Araignée plusieurs jours après l'éclosion (pl. II, fig. 24, *D*) [4].

1. Voir mon *Mémoire sur le développement des Aranéides*, pl. XV, fig, 67, 68 et suivantes.

2. Kishinouye dit l'avoir aperçu aux stades 2 et 4 de la segmentation. (On the Development of Araneina. *The Journal of the College of science. Imp. Univ. Japan,* Tokio, t. IV, p. I, 1891, p. 59.)

3. « According to the observations of Balbiani, the yolk nucleus persists during a part, at least, of the embryonic dévelopment, and should therefore be mentioned as one of the constituants of the egg. » (Locy, Observations on the Development of Agelena naevia. *Bull. of the Museum of Comp. Zoology*, Cambridge, 1886, p. 66.)

4. Dans plusieurs cas, je l'ai observé encore au 8e jour de l'éclosion. Il était placé dans la partie postérieure de l'abdomen, environné des globules vitellins encore abondants que contenait cette partie du corps. La capsule striée était gonflée et diverse-

Il me reste à aborder un dernier point qui n'est pas le moins controversé de l'histoire du noyau vitellin : je veux parler de sa signification morphologique et de son rôle physiologique.

L'homologie, reconnue depuis longtemps, de la cellule sexuelle mâle et de la cellule sexuelle femelle, homologie confirmée jusque dans les moindres détails de leur constitution élémentaire et de leurs phénomènes évolutifs par les recherches modernes, permet de prévoir *a priori* que tout fait nouveau observé dans l'une d'elles doit avoir son correspondant dans l'autre. Nous sommes donc autorisé à nous demander si nous ne devons pas trouver dans la cellule séminale un élément comparable au noyau vitellin de l'œuf.

Cette recherche devrait naturellement être faite d'abord chez l'Araignée où le noyau vitellin se présente avec une si grande évidence que c'est dans ce type que les premières observations en ont été faites. Malheureusement, je n'ai pas eu l'occasion d'étudier à ce point de vue les éléments spermatiques de l'Araignée, mais les phénomènes de la spermatogenèse observés chez d'autres types d'animaux peuvent nous servir à cet égard de terme de comparaison. Si nous mettons en effet à contribution les travaux des auteurs qui se sont occupés le plus récemment de l'évolution des éléments sexuels mâles, nous trouvons qu'ils font presque tous mention d'un corps dont la présence dans ces éléments peut être presque considérée comme constante, et que l'on peut très bien mettre en parallèle avec le noyau vitellin de l'œuf. Ce corps est celui généralement décrit sous le nom de *noyau accessoire* de la cellule séminale (Nebenkern des auteurs allemands).

De même que le noyau vitellin, le Nebenkern [1] se présente sous les aspects les plus variés, non seulement d'une espèce animale à l'autre, mais aussi chez les différents individus d'une même espèce, suivant l'âge, les saisons et autres conditions biologiques, ou même enfin suivant les différents stades d'évolution des éléments séminaux chez un même individu. C'est ainsi qu'il peut affecter depuis la forme d'une vésicule granuleuse, d'un globule homogène ou strié jusqu'à celle d'une masse irrégulière ou d'un groupe de filaments

ment altérée dans son aspect (pl. III, fig. 5, 6, 7, 8), mais à son intérieur on voyait encore distinctement la vésicule centrale avec son nucléole granuleux. J'ai observé également le noyau vitellin chez les jeunes éclos de *Clubiona atrox* et *corticalis*.

1. C'est uniquement par abréviation que j'emploie ici la désignation allemande du noyau accessoire.

courbes ou flexueux [1]. La Valette St-George [2] et Henking [3] ont même décrit un stade des transformations du Nebenkern dans les spermatides des Insectes (*Blatta*, *Pyrrhocoris*), où ce corps affecte une apparence d'anneaux ou de lamelles concentriques rappelant tout à fait la structure feuilletée de la capsule périphérique du noyau vitellin de l'Araignée domestique [4].

D'après Henking, ces anneaux ou ces lamelles résulteraient de la fusion des granulations du Nebenkern en couches concentriques, qui ensuite se transformeraient en une substance uniformément homogène ou finement granuleuse. Chez l'*Ascaris megalocephala*, Ed. van Beneden et Julin [5] ont observé également, dans les spermatogonies, que les granulations protoplasmiques sont disposées autour du Nebenkern, appliqué contre le noyau, de manière à figurer à la fois des rayons et des demi-cercles concentriques, emboîtés les uns dans les autres. Les rangées concentriques de granulations vitellines s'observent fréquemment dans le noyau vitellin des Araignées (pl. II, fig. 17; pl. III, fig. 9, 10). Chez les Myriapodes (*Geophilus*), j'ai vu parfois autour de ce corps une radiation très marquée de ces mêmes granulations, figurant un véritable *aster*, entouré lui-même, dans certains cas, de cercles granuleux concentriques plus ou moins nombreux. J'ai figuré un cas de ce genre dans mon travail sur le noyau vitellin des Géophiles [6], et je joins ici plusieurs figures inédites d'ovules de ces mêmes animaux montrant

1. Ce dernier aspect du Nebenkern des cellules séminales a été observé par Platner, Prenant, F. Hermann chez *Helix*; par Bolles Lee chez les Némertiens et *Sagitta*; par Prenant chez la Scolopendre; par F. Hermann, chez *Proteus*. Cet auteur désigne les filaments sous le nom de *Archoplasmastreifen*, en faisant entre le Nebenkern et la sphère attractive (*Archoplasma* de Boveri) un rapprochement sur lequel nous reviendrons. J'ajouterai que j'ai observé des apparences très analogues dans le noyau vitellin de la petite Araignée, où elles m'ont paru être en rapport avec le processus régressif de ce corps (pl. III, fig. 7 et 8.)

2. La Valette St-George, *Spermatologische Beiträge. II. Mitth.* (*Archiv f. mikrosk. Anat.*, t. XXVII, 1886, p. 1, pl. II, fig. 74.)

3. Henking, *Untersuchungen über die ersten Entwicklungsvorgänge in den Eiern der Insekten*, II. *Ueber Spermatogenese u. deren Beziehung zur Eientwicklung bei* Pyrrhocoris apterus. L. (*Zeitschr. f. wiss. Zool.*, t. LI, 1891, p. 685, pl. XXXVI, fig. 71 et 72.)

4. D'après une communication verbale de M. Henneguy, il s'agirait ici de cellules dans lesquelles la formation du spermatozoïde a déjà commencé, et l'aspect décrit ci-dessus serait dû à l'enroulement sur un même plan d'un filament représentant la queue du spermatozoïde.

5. Ed. van Beneden et Ch. Julin, *La spermatogenèse chez l'Ascaride mégalocéphale.* (*Bulletin de l'Acad. roy. des sciences de Belgique*, 3e série, t. VII, n° 4; 1884, p. 312.)

6. Balbiani, *Sur l'origine des cellules du follicule et du noyau vitellin de l'œuf chez les Géophiles.* (*Zool. Anz.*, 1883, nos 155 et 156.)

divers aspects du noyau vitellin (pl. III, fig. 18 à 24, *D*). Ce corps existe aussi chez *Lithobius*, où il affecte, suivant l'état de développement de l'œuf, des formes différentes rappelant celles du noyau vitellin des Araignées (pl. III, fig. 26, *a-d*); je l'ai observé encore dans un œuf arrivé presque à maturité (*d*) [1].

Il résulte de tous ces faits une grande analogie de structure entre le noyau vitellin de l'œuf et le Nebenkern des cellules séminales du testicule. Voyons maintenant si cette analogie peut se démontrer aussi pour le mode d'origine des deux éléments.

Nous avons constaté plus haut l'origine nucléaire du noyau vitellin ou, pour parler plus exactement, de la vésicule placée au centre de cette formation, et nous avons vu qu'elle apparaissait à un stade très précoce de l'évolution des jeunes ovules résultant de la transformation des cellules épithéliales de l'ovaire. La même incertitude qui régnait avant cette démonstration sur la provenance du noyau vitellin de l'œuf existe encore aujourd'hui pour celle du Nebenkern des cellules spermatiques. Ainsi, tandis que quelques auteurs le regardent comme une production protoplasmique (La Valette (1re opinion), Balbiani (1869), Bütschli, Metschnikoff, Nussbaum, Keferstein, Pictet [2], d'autres le font provenir du noyau (Grobben, Bolles Lee, Platner, Prenant, Henking, F. Hermann). Les partisans de cette dernière manière de voir peuvent se subdiviser eux-mêmes en deux camps suivant qu'ils admettent que le Nebenkern provient du noyau au repos ou du noyau en voie de division. Chez le *Sagitta*, Bolles Lee [3] a figuré deux groupes de spermatides avant le début de la spermatogenèse. Dans l'un de ces groupes (pl. I, fig. 20), la spermatide indiquée par la lettre *a* montre à l'intérieur du noyau deux petits globules semblables à des nucléoles; dans les autres spermatides, ce globule manque dans le noyau, mais on observe un corpuscule tout semblable à l'intérieur du protoplasma

1. Le noyau vitellin de *Lithobius* a été aperçu d'abord par Lubbock, en 1861. En comprimant les œufs déjà mûrs, il a souvent vu, dit-il, outre la vésicule germinative, un autre espace clair, 3 ou 4 fois plus large que celle-ci, dépourvu de granules et de globules. Il a même pu l'isoler une fois par écrasement de l'œuf, et il a pris la forme de plusieurs masses claires de substance glaireuse sans membrane. Cette description se rapporte assez bien à notre fig. 26, *d*. (Lubbock, *Notes on the Generative Organs and on the Formation of the Egg in the Annulosa. Philos. Transact.*, t. CLI (1861), 1862, p. 595.)

2. C. Pictet, *Recherches sur la spermatogenèse chez quelques Invertébrés de la Méditerranée.* (*Mittheil. aus der Zool. Station zu Neapel*, t. X, 1891, p. 75.)

3. Bolles Lee, *La spermatogenèse chez les Chétognathes.* (*La Cellule*, t. IV, 1er fascicule, p. 107-18.)

cellulaire. L'autre groupe (fig. 21) présente des faits encore plus intéressants : dans l'une des cellules *a*, le corpuscule est encore à l'intérieur du noyau, tandis que dans la cellule *b* il est en voie d'en sortir; enfin deux des autres cellules montrent le corpuscule à l'intérieur du protoplasma. Il est difficile de ne pas être frappé de la ressemblance que les deux cellules *a* et *b* présentent, au point de vue de la forme du noyau, avec nos jeunes ovules d'Araignée représentés fig. 3 et 4, pl. II. C'est une image toute semblable que F. Hermann [1] avait sous les yeux dans l'observation qu'il rapporte chez la Salamandre. Dans toutes les cellules d'un même spermatocyste, préalablement à leur multiplication par division hétérotypique du noyau, le Nebenkern était déjà visible dans le protoplasma de la cellule comme un corps non colorable, placé dans le voisinage du noyau, et vers ce corps le noyau envoyait un prolongement formé par une partie amincie et en forme de languette de sa membrane d'enveloppe [2]. Hermann interprète cette apparence en admettant que le Nebenkern, d'abord renfermé dans le noyau comme élément non colorable, est expulsé plus tard de son intérieur : c'est ce que semblent témoigner l'amincissement et le prolongement de la membrane du noyau en face du point où le Nebenkern était situé.

Dans les deux observations qui viennent d'être rapportées de Bolles Lee et de Hermann, si l'interprétation qu'en donnent ces auteurs est exacte, c'est du noyau au repos de la cellule séminale que naîtrait le Nebenkern. La plupart des observateurs précités donnent au contraire pour origine au Nebenkern des éléments qui se forment pendant la division de la cellule par mitose. Cette manière de voir est celle de la Valette St-George, Platner, Prenant; elle a été défendue aussi plus récemment par Henking [3]. Tous ces auteurs admettent, avec d'assez fortes variantes toutefois, que le Nebenkern dérive du fuseau achromatique du noyau, soit par transformation directe du fuseau (Platner, Henking), soit après son incorporation dans le protoplasma cellulaire sous forme de cytomicrosomes (la Valette St-George, Prenant) [4]. Je n'insiste pas

1. F. Hermann, *Beiträge zur Histologie des Hodens.* (*Archiv f. mikrosk. Anat.*, t. XXXIV, 1889, p. 58.)
2. *Loc. cit.*, pl. III, fig. 43.
3. Henking, *loc. cit.*
4. Prenant, *Observations cytologiques sur les éléments séminaux des Gastéropodes pulmonés.* (*La Cellule*, t. IV, 1er fascicule, 1888, p. 135.)

sur les détails de leurs observations, qui n'ont pas un intérêt direct pour la question qui nous occupe. Je ne dois cependant pas passer sous silence l'opinion exprimée par Platner dans un travail plus récent relativement à l'origine du Nebenkern. Platner regarde ce corps comme composé de deux parties, dont chacune a une origine spéciale, bien que dérivées toutes deux du fuseau nucléaire : l'une d'elles naîtrait de la partie polaire ou distale du fuseau et ne serait autre que le corpuscule polaire ou centrosome, qui sert de centre attractif dans la division mitosique; l'autre proviendrait de sa partie équatoriale ou proximale, et serait une formation spéciale aux cellules séminales, qui entrerait dans la constitution élémentaire du spermatozoïde. Platner propose pour cette dernière partie du Nebenkern le terme de *Mitosoma*. D'après Platner, le nom de Nebenkern a presque toujours été appliqué au corpuscule qui représente le centrosome de la cellule séminale : c'est le *corps brillant* observé par la Valette dans les spermatocytes des Insectes, et que tous les observateurs, depuis Bütschli, ont décrit sous le nom de Nebenkern dans les cellules séminales des animaux les plus divers. Pour Platner, le centrosome n'est pas rejeté pendant la spermatogenèse; il passe de la spermatide dans le spermatozoïde en se plaçant en avant du noyau transformé en tête, et forme la partie antérieure de celle-ci, décrite sous le nom de *bouton céphalique* (Spitzenknopf) [1]. Nous reviendrons bientôt sur la manière de voir de Platner; disons d'abord quelques mots de celle de Henking, un des derniers auteurs qui aient porté leurs investigations sur ces délicats problèmes.

Les idées de Henking se rapprochent sur plusieurs points de celles de Platner. De même que celui-ci, Henking fait dériver des filaments du noyau, lors de la deuxième division des spermatocytes (chez *Pyrrhocoris*), les deux formations de la spermatide qu'il désigne sous les noms de Nebenkern et de Mitosoma, sans y attacher exactement la même signification que Platner. D'abord, quant à leur origine, Henking fait une distinction entre les filaments achromatiques du fuseau (Spindelfasern) et les filaments unissants (Verbindungsfasern), qui renferment de la chromatine. Les filaments unissants seuls, ou du moins en plus grande partie, sont employés pour

1. Platner, *Beiträge zur Kenntniss der Zelle und ihrer Theilung. V. Samenbildung u. Zelltheilung im Hoden der Schmetterlinge.* (*Archiv f. mikrosk. Anat.*, t. XXXIII, 1889, p. 192.)

la formation des deux corps susnommés : les faisceaux périphériques, avec participation de quelques filaments fusoriels, servent à former le Nebenkern; le faisceau central des filaments unissants donne naissance au Mitosoma. Celui-ci entre dans la constitution de la tête du spermatozoïde, avec le noyau, en avant duquel il se place; quant au Nebenkern, il devient partie intégrante du filament caudal, mais il n'est pas l'équivalent du centrosome comme le veut Platner [1].

Malgré la divergence qui existe sur ce dernier point entre Platner et Henking, nous n'hésitons pas à dire que les observations de Platner sur la spermatogenèse ont mis dans une lumière toute nouvelle la signification du corps accessoire des cellules sexuelles mâles décrit généralement sous le nom de Nebenkern. En faisant de ce corps l'homologue du centrosome et de la sphère attractive des cellules ordinaires, Platner a pu dire : « Der Nebenkern, dieses von la Valette St-George zuerst beobachtete, vielfach bestrittene und noch öfter missdeutete Element, ist damit aus der Sonderstellung, welche er bisher einnahm, herausgetreten und muss in eine Reihe gestellt werden mit den von van Beneden in den Furchungszellen von *Ascaris megalocephala* beschriebenen « sphères attractives » mit ihren « corpuscules centraux », mit dem Boveri'schen « Archoplasma » und den « Periplasten » Vejdovsky's. Ich bin mit van Beneden der Ansicht, dass sich ähnliche Elemente wohl noch in allen Zellen nachweisen lassen werden [2]. »

Né dans la spermatide par transformation du fuseau générateur, ce Nebenkern ou centrosome passe dans la tête du spermatozoïde et est transporté par celui-ci dans l'œuf, où son évolution se continue comme nous le verrons tout à l'heure.

Plus récemment, F. Hermann [3] a constaté dans les spermato-

1. Voici, avec plus de détails, la destination de ces parties, d'après Henking et Platner. Pour le premier, le Nebenkern formerait l'enveloppe du filament caudal, tandis que le Mitosoma se diviserait en deux parties : l'une antérieure, qui devient l'extrémité de la tête ou le Spitzenknopf; l'autre postérieure, qui disparaît par résorption. (Henking, *Ueber Spermatogenese u. deren Beziehung zur Eientwicklung bei* Pyrrhocoris apterus, *Zeitschr. f. wiss. Zool.*, t. LI, 1891, p. 185.) — Les idées de Platner sur l'emploi de ces parties sont les suivantes : le Mitosoma devient l'enveloppe du filament axile; le Nebenkern (centrosome) se place au pôle antérieur de la tête, dans laquelle il se loge, et dont il forme, en s'effilant, la partie terminale ou Spitzenknopf (*loc. cit.*, p. 799).

2. Platner, *Beiträge zur Kenntniss der Zelle u. ihrer Theilungserscheinungen, I. Zelltheilung u. Samenbildung in der Zwitterdrüse von* Limax agrestis. (*Archiv f. mikrosk. Anat.*, t. XXXIII, 1889, p. 132-133.)

3. F. Hermann, *Beitrag zur Lehre von der Entstehung der karyokinetischen Spindel. Archiv f. mikrosk. Anat.*, t. XXXVII, 1891, p. 569.

cytes de la Salamandre un Nebenkern qui se comporte comme une sphère attractive pendant la division de la cellule. Ce Nebenkern se présente dans la cellule en repos comme une masse discoïde, irrégulière, de protoplasma foncé, appliqué contre un des côtés du noyau. Au début de la division, on voit apparaître dans cette masse deux centrosomes (provenus sans doute de la division d'un centrosome d'abord unique), d'où rayonnent des filaments qui les unissent entre eux et avec les chromosomes du noyau, ainsi que van Beneden l'a décrit pour les sphères de segmentation chez l'*Ascaris megalocephala*. Hermann n'hésite par conséquent pas à attribuer au Nebenkern des spermatocytes de la Salamandre la signification d'une sphère attractive ou archoplasma, confirmant ainsi pour les Vertébrés inférieurs l'interprétation à laquelle Platner était arrivé pour les Invertébrés.

Benda, enfin, pour les Vertébrés supérieurs, a conclu dans le même sens que les deux précédents auteurs par ses observations faites chez les Mammifères, les Oiseaux et les Reptiles [1]. Chez tous ces animaux il a constaté que le spermatozoïde représente une cellule complète, bien que très réduite, dont le noyau est contenu dans la tête, et l'*archiplasma* [2] dans les parties antérieures désignées sous les noms de Spitzenknopf et Kopfkappe [3].

Si, d'après ces diverses observations, il n'est guère permis de douter que le Nebenkern des cellules mâles ne représente autre chose que la sphère attractive (plus le centrosome) des cellules ordinaires, je vais essayer de prouver qu'on doit ranger dans la même catégorie de formations, un troisième élément cellulaire, qui n'est autre que le noyau vitellin ou le Dotterkern des cellules

1. *Verhandh. der physiol. Ges. zu Berlin*, nos 4 et 5, 18 décembre 1891. — *Verhandl. der anat. Ges. auf. der* 6ten *Vers. in Wien*, 1892, p. 193.

2. Expression employée par Benda comme plus correcte que *archoplasma*.

3. Ajoutons encore ici en note quelques observations qui, bien que moins précises que les précédentes, tendent aussi à prouver le passage du Nebenkern dans la tête du spermatozoïde. Chez les Reptiles, Prenant a vu, à un certain stade de la spermatogenèse, le Nebenkern transformé coiffer la tête du spermatozoïde sous forme d'un petit chapeau pointu, mais il n'a pu s'assurer s'il persiste ou est rejeté plus tard. (*Observations cytologiques sur les éléments séminaux des Reptiles. La Cellule*, t. IV, 1889, p. 181.) Une observation plus ancienne de F. E. Schulze vient donner aussi un appui à l'opinion que le Nebenkern entre dans la constitution de la tête dn spermatozoïde. Dans les gonophores mâles du *Cordylophora lacustris*, Schulze a observé sur les spermatozoïdes incomplètement mûrs, en outre du noyau, un petit corpuscule rond, très réfringent, situé près de la surface de la cellule, au point opposé à celui où s'insère le filament caudal. Ce globule représente, sans conteste, le Nebenkern de la cellule séminale. (*Ueber den Bau und die Entwickelung von Cordylophora lacustris*, 1871, pl. III, fig. 7.)

sexuelles femelles; que les corps désignés sous les noms de centrosome, Nebenkern et Dotterkern sont des éléments morphologiquement homologues et ayant même signification physiologique, à la réserve des modifications qui seront indiquées plus loin pour le dernier.

L'homologie du Nebenkern des cellules mâles et du Dotterkern des cellules femelles avait déjà été énoncée par Nussbaum [1], mais il n'y a guère lieu de s'attacher à l'opinion de cet auteur, car il rangeait dans la même catégorie de formations, sous le nom commun de Nebenkern, avec les éléments précédents, toutes les enclaves observées dans les cellules les plus diverses : cellules pancréatiques de la Salamandre et du Triton, cellules glandulaires de l'œsophage de la Grenouille, inclusions cellulaires de l'épiderme des larves du Pélobate, décrites par Leydig, etc. Or, parmi les corps, ainsi désignés en bloc sous le nom de Nebenkern par Nussbaum, figurent même des productions parasitaires, ainsi que cela a été reconnu, entre autres, par Steinhaus pour les inclusions des cellules pancréatiques des Amphibiens [2].

Pour en revenir au véritable Nebenkern, celui des cellules sexuelles, nous voyons, par ce qui précède, que dans l'élément mâle, il est associé au noyau pour former la tête du spermatozoïde. Ces deux parties, le noyau et le Nebenkern (autrement dit le centrosome) représentent donc ce qu'on peut appeler les éléments généraux ou fondamentaux du spermatozoïde, puisqu'on les retrouve dans toutes les cellules, tandis que l'autre élément de la spermatide, le Mitosoma de Platner, n'est qu'une formation adventice, spéciale à la cellule mâle, se produisant en vue d'adapter celle-ci (concurremment avec des parties différenciées du protoplasma) à de nouvelles destinations biologiques, à en faire une sorte d'organisme flagellé appelé à vivre temporairement d'une vie indépendante. Si ces considérations sont exactes, nous arrivons par exclusion à voir dans le corps accessoire de l'œuf ou le Dotterkern l'homologue du Nebenkern de la cellule mâle, puisque l'œuf ne subissant pas la même métamorphose que la cellule mâle ne saurait contenir un

1. M. Nussbaum, *Ueber den Bau und die Thätigkeit der Drüsen.* (*Archiv f. mikrosk., Anat.*, t. XXI, 1882, p. 296.)

2. J. Steinhaus, *Ueber parasitäre Einschlüsse in den Pancreaszellen der Amphibien.* (*Beiträge zur pathol. Anat. u. zur allgem. Pathologie* herausg. von Ziegler, t. VII, p. 367.) — Voy. aussi, sur le même sujet, Macallum, *Contribution to the Morphology and Physiology of the Cell.* (*Transactions of the Canadian Institute*, t. I, 1890.)

Mitosoma. Essayons donc de démontrer que le Dotterkern a bien la signification d'un Nebenkern proprement dit, c'est-à-dire d'une sphère attractive plus un centrosome.

Cette homologie ressort d'abord de la comparaison des deux éléments sous le rapport de leur structure. Platner décrit le Nebenkern des spermatocytes des Lépidoptères comme formé par un corps réfringent, entouré d'une zone claire, cerclée elle-même d'une rangée de granulations foncées. Or c'est exactement l'aspect que nous présente souvent le Dotterkern chez les Araignées et les Myriapodes (*Geophilus*) (pl. II, 16, 17; pl. III, fig. 9, 11, 18). Platner[1] a signalé lui-même la ressemblance du Nebenkern des spermatocytes des Lépidoptères (*Pygaera bucephala* et *Sphinx Euphorbiae*) avec le Dotterkern des ovules primitifs de l'*Aulastomum*, et il a pu constater que ces deux corps jouent un rôle identique dans la formation du fuseau nucléaire. Platner a observé de même le Dotterkern dès les premiers stades du développement des œufs des Gastéropodes pulmonés : chez tous ces animaux, il ne lui donne même d'autre nom que celui de Nebenkern [2].

Chez un grand nombre d'Invertébrés et même de Vertébrés, le Dotterkern, au moment de sa première apparition, se présente sous la forme d'une petite masse granuleuse sphérique ou en croissant (lorsqu'elle est appliquée contre le noyau) dont le milieu est souvent occupé par une vésicule claire ou un globule réfringent. C'est sous un aspect analogue que quelques auteurs ont vu naître le Nebenkern dans les cellules séminales chez divers animaux : ainsi la Valette St-George dans les spermatocytes et les spermatides de la Blatte et de la Forficule; Prenant chez la Scolopendre, les Gastéropodes pulmonés, les Reptiles; Korotneff chez l'*Alcyonella* [3].

J'ai observé moi-même le Nebenkern comme un croissant granuleux appliqué contre le noyau et contenant une vésicule claire, au début de son apparition, dans les spermatides de *Bombyx mori*

1. Platner, *Samenbildung u. Zelltheilung im Hoden der Schmetterlinge.* (*Arch. f. mikrosk. Anat.*, t. XXXIII, 1889, p. 192.)

2. Je rappellerai, à cette occasion, que j'ai signalé, dès 1864, la présence de ce corps chez l'*Helix* (*Comptes rendus*, t. LVIII, 1864, p. 621), ainsi que Platner lui-même le fait remarquer (*Archiv f. mikrosk. Anat.*, t. XXVI, 1886, p. 618).

3. Chez cette espèce, la masse granuleuse du Nebenkern embrassait tout un hémisphère du noyau, mais le corpuscule central n'a pu être aperçu. Ajoutons que, d'après Korotneff, ce Nebenkern deviendrait le segment moyen (Hals) du spermatozoïde. (*Archiv f. mikrosk. Anat.*, t. XXXI, 1888, p. 334.)

et de *Lepisma saccharina*. Ce jeune Nebenkern offrait alors une ressemblance frappante avec le Dotterkern d'un jeune ovule de l'Araignée domestique, tel que celui représenté dans les figures 8 et 9 *D* de notre planche II [1].

Il est vrai qu'à une période plus avancée de son développement le Dotterkern ressemble de moins en moins à un Nebenkern ou sphère attractive de cellule séminale. Cette différence s'accuse surtout par la taille fort inégale qu'acquièrent les deux corps à mesure que la cellule qui les renferme s'accroît. C'est surtout le corpuscule intérieur ou le centrosome qui se comporte d'une manière fort différente dans les deux éléments. Dans les cellules séminales, le centrosome conserve toujours l'aspect d'un petit globule réfringent, dont la taille reste sensiblement la même à tous les stades d'évolution de la cellule. Au contraire, le Dotterkern subit avec l'œuf un accroissement corrélatif non seulement dans sa partie périphérique, comparable à la sphère attractive, mais aussi dans sa partie centrale qui répond au centrosome. Nous reviendrons plus loin sur les causes de ces différences, voyons d'abord si l'on ne peut pas établir aussi une homologie physiologique entre les deux éléments que nous comparons ici, et pour cela il nous faut entrer dans quelques détails sur les rapports existants entre le corpuscule central et la partie périphérique de la sphère attractive.

On sait que les premiers observateurs étaient très affirmatifs sur l'autonomie des sphères attractives, qu'ils considéraient comme des éléments permanents de la cellule, au même titre que le protoplasma et le noyau, et persistant à tous les moments de la vie cellulaire [2]. Aujourd'hui, on tend un peu à revenir de cette opinion, et à distinguer même, au point de vue de leur genèse, les deux parties de la sphère attractive, savoir le corpuscule central et

1. Dans un Mémoire tout récent de John E. S. Moore, concernant les phénomènes de division mitosique chez les cellules non encore différenciées du pli génital de la larve de Salamandre, on trouve plusieurs figures montrant l'archoplasma (Nebenkern) dans des cellules à l'état de repos, où cet élément ressemble presque à s'y tromper au Dotterkern de quelques-unes de nos figures de jeunes ovules de *Geophilus*. Il a la forme d'une masse arrondie ou ovalaire, volumineuse et bien circonscrite, d'où partent des filaments centrés sur la masse et s'irradiant dans le protoplasma. Comparez notamment les figures 7, 8, 13, 18, 19 de Moore avec nos figures 19, 20, 21, 22, 24, pl. III. (John E. S. Moore, *On the Relationships and Role of the Archoplasm during Mitosis in the Larval Salamander. Quarterly Journal of microsc. Science*, t. XXXIV, January, 1893, p. 181.)

2. Ed. van Beneden et Neyt, *Nouvelles recherches sur la fécondation et la division mitosique chez l'Ascaride mégalocéphale*, 1887.

la masse périphérique ou archoplasma. Nous avons rapporté plus haut les observations de Bolles Lee et de F. Hermann, qui leur ont fait supposer que le centrosome naissait à l'intérieur du noyau chez les cellules sexuelles mâles. Tout récemment, O. Hertwig a émis une opinion analogue pour les cellules séminales mères (Samenmutterzellen) de l'*Ascaris megalocephala* [1]. Enfin si nous réussissons à démontrer l'homologie du Dotterkern et du centrosome, nos observations ci-dessus sur l'origine nucléaire du premier de ces éléments devront faire présumer la même origine pour le second.

Relativement à la masse périphérique de la sphère attractive ou l'archoplasma, je partage complètement l'opinion émise récemment par M. Vialleton [2] sur son origine et sa signification, à savoir qu'elle n'est autre chose qu'une portion du protoplasma modifiée par l'action du centrosome lui-même. Entre autres raisons, M. Vialleton signale la variabilité de la zone périphérique suivant les différents stades de la division (variabilité observée par exemple par Henneguy dans les sphères de segmentation de la Truite), et l'absence de la sphère attractive au moment où les centrosomes mâles et femelles se fusionnent pendant la fécondation, d'après les observations de Fol sur l'œuf d'Oursin.

Nulle part on ne trouve de plus beaux exemples de la variabilité de la zone protoplasmique que chez l'Araignée. Il suffit, pour s'en convaincre, de jeter les yeux sur nos figures qui montrent cette zone aux différents stades du développement de l'œuf dans une même espèce ou dans des espèces différentes. Chez l'Araignée domestique, la structure du noyau vitellin que l'on peut considérer comme typique est la structure lamellaire ou feuilletée (pl. II, fig. 16; pl. III, fig. 1). Chez d'autres espèces, telles que la *Lycosa campestris*, cette structure est moins prononcée; on observe encore des lamelles ou écailles protoplasmiques dans les ovules un peu âgés, mais elles composent un ensemble d'une texture plus lâche, moins cohérente que dans l'Araignée domestique; les lamelles sont séparées les unes des autres et comme empâtées dans une masse de protoplasma homogène, qui se confond insensiblement avec le vitellus ambiant (pl. III, fig. 15 et 16). Dans les ovules plus jeunes,

1. O. Hertwig, *Die Zelle und die Gewebe*, 1893, p. 165.
2. L. Vialleton, *La division indirecte des cellules*. (*Revue scientifique*, 28 mai 1892, p. 684.)

ce sont des zones annulaires plus ou moins larges, emboîtées les unes dans les autres, alternativement plus claires et plus foncées, figurant comme des halos autour de la vésicule centrale (pl. III, fig. 14). Parfois, la masse protoplasmique est déjetée presque tout entière vers l'un des côtés de la vesicule et représente une ellipse dont l'un des foyers est occupé par cette vésicule (fig. 16). Quelquefois enfin, ainsi que je l'ai observé dans certains ovules de la Tégénaire et d'autres espèces, le noyau vitellin se prolonge sur un de ses côtés en une longue traînée irrégulière de plasma homogène, semblable au pseudopode d'une grosse Amibe (pl. II, fig. 18). Je n'insiste pas sur toutes ces variations d'aspect du noyau vitellin, dont la description pourrait se prolonger à l'infini, et je renvoie à nos figures pour y suppléer.

Ces caractères variables du Dotterkern, qu'on retrouve aussi chez d'autres animaux, prouvent que ce corps n'est pas un élément autonome de l'œuf, mais une simple masse modifiée du protoplasma vitellin. Cette modification a lieu sous l'influence de la vésicule placée au centre de la masse, et dont nous avons pu reconnaître l'origine nucléaire chez l'Araignée domestique. Cette vésicule exerce par conséquent sur le vitellus ambiant une action analogue à celle exercée par le centrosome sur le protoplasma des cellules ordinaires, où la masse modifiée constitue la sphère dite attractive. La seule différence qui existe entre ces dernières cellules et les œufs d'Araignée, c'est que le vitellus ne présente jamais, chez ceux-ci, l'irradiation qu'on observe si souvent chez les premières autour du corpuscule central, mais cet aspect irradié du vitellus peut être observé chez d'autres animaux, le Géophile, par exemple, ainsi que je l'ai déjà indiqué. On peut comparer la sphère attractive des Araignées à la portion de la sphère attractive des œufs en voie de segmentation de l'*Ascaris megalocephala* à laquelle van Beneden a donné le nom de zone médullaire, et qui est formée par une substance claire et homogène entourant immédiatement le centrosome; en d'autres termes, c'est une sphère attractive d'*Ascaris* à laquelle manque la couche corticale, formée de filaments rayonnants. Déjà quelques auteurs (Boveri, Henneguy) considèrent cette couche corticale de van Beneden comme appartenant au protoplasma et non à la sphère attractive : il faut aller plus loin, et rapporter au protoplasma la sphère attractive tout entière. Du reste, cette absence d'irradiation n'est pas particulière aux Araignées : elle a été consta-

tée aussi chez quelques cellules somatiques, par exemple, dans les leucocytes à un seul noyau [1]. Les végétaux nous offrent des faits analogues : dans les cellules au repos de l'appareil sexuel des Phanérogames et des Cryptogrames (Fougères, *Isoetes*), Guignard [2] décrit la sphère directrice [3] comme formée d'un centrosome entouré d'une aréole transparente autour de laquelle se trouve un cercle granuleux. Les stries radiaires n'apparaissent nettement qu'au moment où le noyau commence à entrer en division. Enfin, tout récemment, P. Schottländer [4] a figuré les sphères attractives des cellules sexuelles *Gymnogramme* et de *Chara* dépourvues de zone radiaire et munies quelquefois de centrosomes jumeaux.

La condensation du vitellus de l'œuf ou du protoplasma de la cellule sous forme de sphère attractive autour du corpuscule central n'est pas la seule manifestation vitale de ce corpuscule qui soit commune aux œufs et aux autres cellules. On sait qu'au moment où la cellule va entrer en division, le premier signe qui annonce celle-ci est le dédoublement du centrosome, bientôt suivie d'un dédoublement analogue de la sphère attractive. Les deux sphères attractives filles, d'abord au contact, s'éloignent ensuite de plus en plus l'une de l'autre pour jouer le rôle que l'on sait dans la division cellulaire. La duplicité du centrosome dans une même sphère ou dans deux sphères séparées a été fréquemment observée aussi dans les cellules à l'état de repos, soit dans les cellules somatiques, soit dans des cellules sexuelles, par van Beneden, Flemming, Kölliker, O. Schultze, van Bambeke et van der Stricht, Boveri, Henneguy, Prenant, Nicolas, Guignard, Schottländer et d'autres. Elle ne marque rien de plus que ce fait que le centrosome est entré en division longtemps avant que le noyau lui-même s'apprête à se diviser, ou même sans que le noyau se divise nécessairement pour cela.

Ces formations jumelles ne sont rien moins que rares dans le noyau vitellin de quelques animaux : je les ai observées un certain

1. M. Heidenhain, *Ueber Kern und Protoplasma,* in *Festschrift für Prof. von Kölliker*, 1892.

2. Guignard, *Sur l'existence des sphères attractives dans les cellules végétales.* (*Comptes rendus*, t. CXII, 1891, p. 539.) Voy. aussi *Nouvelles études sur la fécondation* (*Ann. des Sc. nat., Botanique*, t. XIV, 1891, p. 163, pl. IX-XVIII).

3. On sait que c'est le nom que Guignard donne à la sphère attractive.

4. P. Schottländer, *Beitrag z. Kenntniss des Zellkerns u. der Sexualzellen bei den Kryptogamen.* (*Beiträge zur Biologie der Pflanzen,* herausgegeben von F. Cohn, t. VI, p. 267, 1892.)

nombre de fois chez la Poule, le Moineau, la Grenouille rousse, et surtout chez l'Araignée domestique. Schütz [1], le premier auteur, à ma connaissance, qui en fasse mention chez les Aranéides, les a observées dans sept follicules bien développés d'une grosse *Tegenaria civilis*, en décembre. Les noyaux jumeaux étaient tantôt entièrement séparés et munis chacun de son enveloppe propre de couches concentriques, tantôt ils étaient plus ou moins contigus, et présentaient, outre leur enveloppe de couches concentriques propre, une enveloppe commune, formée de couches entrecroisées plus ou moins nombreuses, et dont la disposition variait d'un œuf à l'autre. J'ai observé moi-même un assez grand nombre de fois, chez l'Araignée domestique, la duplicité du noyau vitellin. Elle est déjà très visible dans de très jeunes ovules de $0^{mm},05$ à $0^{mm},07$; les deux noyaux vitellins, de $0^{mm},01$ chacun, sont toujours au contact ou séparés par un très faible intervalle (pl. II, fig. 13 et 14, *D*). Ils sont formés de deux petites vésicules granuleuses, qui en occupent le centre, et d'une aréole de substance homogène et réfringente, dans laquelle on aperçoit quelquefois plus ou moins distinctement des stries concentriques.

Sur les ovules un peu plus avancés, les noyaux vitellins jumeaux présentent déjà, sous un aspect seulement plus réduit, la disposition qu'on y observe le plus souvent sur les œufs plus rapprochés de la maturité, c'est-à-dire que chacune des vésicules centrales est entourée de son enveloppe propre à stries concentriques, et celles-ci entourées elles-mêmes d'une enveloppe commune de même structure (pl. II, fig. 15).

Ces dispositions, qui rappellent complètement celles des sphères attractives jumelles des cellules ordinaires, sont dues aussi au même processus qui donne naissance à celles-ci, c'est-à-dire à une division bornée tantôt au corps central ou centrosome, dont on trouve alors deux rapprochés dans une même sphère attractive, tantôt s'étendant aussi à la sphère attractive, et donnant naissance à deux sphères distinctes, munies chacune d'un centrosome propre. C'est une nouvelle ressemblance que le Dotterkern présente avec le centrosome et qui plaide encore en faveur de l'homologie que je cherche à établir entre les deux éléments.

On pourrait objecter contre ce rapprochement l'énorme différence

1. Schütz, *Ueber den Dotterkern*, 1882, Nachtrag, p. 13.

de taille qui existe entre le centrosome, lequel se présente ordinairement sous la forme d'un très petit globule homogène, et le Dotterkern ou plutôt son élément central, constitué par une vésicule d'un volume toujours plus ou moins considérable chez les Araignées et d'autres espèces. Je dirai plus loin à quelle cause j'attribue cette différence entre les deux éléments, mais je ne crois pas devoir omettre d'indiquer ici que les cellules des tissus elles-mêmes nous présentent, dans des cas à la vérité exceptionnels, des centrosomes dont le volume dépasse de beaucoup la taille habituelle de ces petits corps. Van der Stricht a signalé des exemples de ce genre dans une cellule cartilagineuse du limaçon d'un jeune Chat, et dans une cellule du même tissu chez une larve de Salamandre [1].

Pour continuer ce parallèle entre le centrosome et son homologue, le Nebenkern, d'une part, et le noyau vitellin, d'autre part, il nous reste maintenant à les comparer au point de vue de leur évolution et de leur destinée ultérieure dans la cellule dont ces éléments font respectivement partie. Si cette question a été souvent étudiée pour les premiers corps, elle ne l'a encore été que fort peu pour le second dont l'examen est rendu relativement difficile par le gros volume qu'acquiert l'œuf dans le cours de son développement intraovarien, et surtout au moment de sa maturation complète.

C'est un fait connu que, pendant toute la période de la multiplication des cellules sexuelles femelles, période pendant laquelle celles-ci parcourent des phases parallèles à celles des cellules sexuelles mâles (Boveri, O. Hertwig), leur multiplication s'effectue, comme pour ces dernières, par division indirecte. Il en résulte qu'au moment où, à la suite d'un certain nombre de générations formées par division, les cellules sexuelles femelles se sont caractérisées comme des ovules proprement dits, chacun de ceux-ci renferme un centrosome, comme la cellule séminale de signification correspondante ou la spermatogonie. Que devient cet élément pendant la période de maturation de l'œuf, ainsi que dans l'œuf mûr avant la fécondation? C'est ici que les observations précises devenant rares, on constate des divergences parmi les auteurs, et que, par conséquent, l'obscurité commence pour l'histoire de ce corps.

Des observations faites chez les espèces animales les plus diverses

1. O. Van der Stricht, *Contribution à l'étude de la sphère attractive.* (*Bulletin de l'Acad. roy. de Belgique*, 3e série, t. XXIII, n° 2, 1892, p. 186.)

avaient montré qu'au moment de la formation des globules polaires, il se produisait aux deux pôles du fuseau de direction une double figure étoilée, l'amphiaster de Fol, et qu'au centre de chaque figure existait souvent un corpuscule brillant, dit corpuscule polaire. L'aster et le corpuscule polaire constituent les formations qu'on désigne aujourd'hui sous le nom de centrosome et de sphère attractive, et comme on les rencontrait aussi dans les cellules ordinaires et les sphères de segmentation, on en avait conclu que leur origine était la même dans l'œuf mûr que dans ces dernières cellules, c'est-à-dire qu'elles procédaient d'éléments appartenant à l'œuf lui-même. Telle est encore la manière de voir de la plupart des auteurs actuels. Cependant un certain nombre d'observations, dont l'interprétation n'est peut-être pas encore rigoureusement démontrée, ont fait supposer que la figure radiaire et le corpuscule polaire de l'œuf mûr pouvaient bien avoir une origine étrangère à ce dernier. C'est surtout Boveri qui s'est fait le défenseur de cette manière de voir. Pour Boveri, la figure radiaire du fuseau nucléaire, ou tout au moins son corpuscule central ou centrosome, aurait pour origine l'élément mâle, c'est-à-dire le spermatozoïde qui a pénétré dans l'œuf. Toutefois, Boveri concède que, dans beaucoup de cas, le premier fuseau de direction, et parfois même le second, peuvent être formés aux dépens d'éléments purement féminins, mais pour lui le centrosome du premier fuseau de segmentation est toujours, tantôt tout entier, tantôt pour la majeure partie, de provenance masculine.

L'exposé des faits sur lesquels Boveri fonde cette manière de voir excéderait les bornes de ce travail; je me contenterai d'indiquer qu'il puise ses principaux arguments à deux sources : d'une part, dans ses célèbres expériences sur l'œuf d'Oursin privé de son noyau, fécondé et rendu apte au développement uniquement par le spermatozoïde qui a pénétré dans son intérieur [1]; d'autre part, dans les faits qui lui semblent démontrer un *affaiblissement* (Schwächung) du centrosome propre de l'œuf arrivé à maturation, affaiblissement pouvant aller jusqu'à une régression totale de cet élément. Il en résulte que l'élément mâle qui y a pénétré dans l'acte de la fécondation reste seul maître du terrain, du moins en ce qui concerne le

1. Th. Boveri, *Ein geschlechtlich erzeugter Organismus ohne mütterlichen Eigenschaften.* (*Sitz.-Ber. Physiol. d. Ges. f. Morph. und Physiol. in München*, t. V, 1889.)

rôle joué par le centrosome, dans la fécondation d'abord, puis dans la segmentation de l'œuf [1].

A l'appui de ses idées sur la disparition du centrosome dans l'œuf mûr, Boveri cite d'abord ses propres observations sur l'*Ascaris megalocephala* et d'autres espèces animales : *Acidia*, *Ciona*, *Sagitta*, puis celles de Vejdovsky sur *Rhynchelmis*. Dans toutes ces espèces, le fuseau directeur qui donne naissance aux globules polaires se montre dépourvu de centrosomes ou même des irradiations polaires qui sont souvent la seule expression visible de la présence de cet élément, tandis qu'au contraire les fuseaux de segmentation présentent à leurs pôles un beau développement radiaire dans leurs figures de division. Vejdovsky [2], sur le *Rhynchelmis*, a même pu suivre directement la participation du centrosome mâle à la formation du premier fuseau de segmentation, participation d'autant plus évidente que la division de ce centrosome pour former les deux futurs corpuscules polaires du fuseau de segmentation a déjà lieu à un moment où les deux pronucléus mâle et femelle sont encore très éloignés l'un de l'autre. Ajoutons enfin, pour n'affaiblir en rien la démonstration de Boveri, qu'il s'appuie également sur les observations faites par Henking chez les Insectes (*Pieris*, *Agelasica*, *Pyrrhocoris*) pour confirmer ses propres vues sur la déchéance fonctionnelle du centrosome femelle dans l'œuf mûr et son remplacement par celui introduit par le spermatozoïde [3].

C'est à cette théorie de Boveri que je crois pouvoir apporter un appui en même temps que je m'en servirai pour étayer ma manière de voir sur la signification du noyau vitellin de l'œuf. En présence des faits qui démontrent d'une manière irrécusable la présence d'un centrosome dans l'œuf mûr de certaines espèces animales, et surtout des observations de Fol sur l'intervention active de cet élément

1. Je puis d'autant mieux me dispenser d'entrer ici dans les détails de la théorie génésique de Boveri, que cet auteur en a donné lui-même récemment un exposé très complet dans son article « Befruchtung » in *Ergebnisse der Anat. und. Entwicklungsgesch. von Merkel und Bonnet*, 1891, p. 386.

2. F. Vejdovsky, *Entwicklungsgeschichtliche Untersuchungen*, *Heft I. Reifung, Befruchtung und die ersten Furchungsvorgänge des Rhynchelmis-Eies*, 1888.

3. Pour Boveri, cet élément est le centrosome même du spermatozoïde, tandis que pour Henking, qui n'admet pas la présence d'un centrosome dans le spermatozoïde, il est constitué par une substance à laquelle Henking donne le nom d'*arrhénoïde*, et qui dériverait de la partie du filament spermatique située immédiatement en arrière de la tête : c'est la région qui, suivant Henking, aurait pour origine le Nebenkern et la portion postérieure du Mitosoma. (Voy. Henking, *Zeitschrift f. wiss. Zool.*, t. LIV, 1892, p. 197, et *Ueber plasmatische Strahlungen*; *Verhandl. d. Deutschen Zool. Ges.*, I, 1891, p. 29.)

dans la fécondation de l'œuf d'Oursin, Boveri admet que si le centrosome femelle continue encore, chez ces espèces, à jouer un rôle dans la fécondation par sa copulation avec le centrosome mâle, ce n'est qu'en vertu d'une sorte de réminiscence phylogénétique, la part principale dans ce phénomène avec toutes ses conséquences embryologiques restant toujours au centrosome mâle. Chez d'autres espèces, ce centrosome femelle rudimentaire disparaîtrait lui-même complètement par régression et serait remplacé par le centrosome mâle : ainsi chez *Ascaris megalocephala*, d'après les observations personnelles de Boveri [1], chez *Rhynchelmis*, d'après celles de Vejdovsky [2].

Le côté faible de la théorie de Boveri est de ne pas appuyer par des observations directes son assertion concernant la suppression des fonctions du centrosome femelle ou la disparition de ce centrosome lui-même dans l'œuf; et tant que cette démonstration n'aura pas été fournie nous ne devrons attribuer à la manière de voir de Boveri que la valeur d'une simple hypothèse. Or les observations sur le Dotterkern des Araignées nous semblent précisément destinées à combler cette lacune de la théorie de Boveri en nous montrant par quel mécanisme le centrosome perd ses propriétés physiologiques. Ce mécanisme est celui de la dégénérescence hypertrophique : le meilleur exemple que nous puissions en fournir est l'Araignée domestique, où ce corps présente en effet tous les caractères d'un élément hypertrophié de la cellule. Nous l'avons précédemment vu naître, dans le très jeune ovule, comme un petit bourgeon du noyau contenant quelques microsomes nucléaires. Si ce petit corps, après sa séparation du noyau, devait se comporter comme un centrosome ordinaire, on le verrait se condenser en un petit globule homogène et réfringent, situé au voisinage du noyau. Dans la figure, déjà citée, de F. Hermann représentant un spermatocyte de la Salamadre dont le noyau, selon toute apparence, vient de produire par bourgeonnement un corps présumé être le Nebenkern ou centrosome de la cellule, ce corps présente une taille relativement considérable rappelant celle du Dotterkern naissant de l'Araignée. On sait aussi par les travaux de tous les auteurs qui se sont occupés de spermatogenèse que le Nebenkern de la cellule

1. Th. Boveri, *Zellen-Studien*. (*Jenaische Zeitschrift f. Naturwissenschaft*, t. XXI, 1887, p. 413; et t. XXII, 1888, p. 685.)
2. Vejdovsky, *loc. cit.*, p. 90.

séminale, c'est-à-dire le centrosome dans le sens de Platner, est beaucoup plus volumineux que son homologue des cellules ordinaires ou somatiques. Ce corps présente donc dans les cellules sexuelles en général des dimensions plus considérables que dans les autres cellules de l'économie. A ce caractère originel du centrosome sexuel se joignent les causes suivantes qui expliquent l'accroissement considérable qu'éprouve cet élément dans l'œuf.

L'œuf est une cellule arrivée au terme de sa période de multiplication, et qui ne fait plus que s'accroître en accumulant dans son intérieur des matériaux de réserve pour l'embryon. Tous les éléments constituants de l'œuf, le protoplasma, le noyau, le centrosome lui-même, profitent pour leur accroissement individuel de cette accumulation de matériaux nutritifs : inactivité fonctionnelle et nutrition surabondante, telles sont donc les causes du grand accroissement que prend le centrosome de l'œuf.

Bien différentes sont les conditions du centrosome dans la cellule mâle : ici, production active de nombreuses générations cellulaires issues par division les unes des autres, par conséquent grande activité fonctionnelle des centrosomes qui président à ces divisions; pauvreté en protoplasma de ces cellules; par suite, faible nutrition et petitesse des centrosomes. Boveri a déjà mis en relief les caractères opposés des deux espèces de cellules sexuelles, cause d'une sorte de division du travail assignant à chacune d'elles sa tâche particulière : à l'œuf, celle de réunir les matériaux pour l'organisme futur; aux spermatozoïdes, celle de rechercher l'œuf par leur petitesse, leur mobilité et leur quantité. De cette spécialisation naissent pour chaque sorte de cellules sexuelles des causes particulières d'arrêt : au spermatozoïde, la pauvreté en protoplasma, conséquence de sa petitesse, enlève l'aptitude à un développement ultérieur; à l'œuf, la même aptitude est enlevée par l'impuissance du centrosome, affaibli ou disparu, d'où la nécessité de son renforcement ou de son remplacement par le centrosome mâle [1].

A cette théorie séduisante des *arrêts* des cellules sexuelles, il manquait, pour l'élément femelle, la preuve de cette impuissance du centrosome invoquée par Boveri, et celle de la cause ou des causes qui la produisent. Je pense que nous pouvons trouver une au moins de ces causes dans l'étude des œufs des Aranéides.

1. Th. Boveri, « Befruchtung » in *Ergebnisse*, etc., 1892, p. 432.

Si nous envisageons en particulier l'œuf de l'Araignée domestique, nous reconnaissons dans la vésicule centrale du noyau vitellin l'homologue du centrosome des autres cellules, mais un centrosome très augmenté de volume et dilaté en un corps vésiculeux. Quant à l'enveloppe capsulaire, nous l'avons interprétée comme constituée par des dépôts de protoplasma vitellin condensés en couches concentriques successives autour de la vésicule centrale, sous l'influence d'une force attractive exercée par celle-ci. Elle correspondrait par conséquent à la sphère attractive des autres cellules. Cet aspect capsulaire de la sphère attractive manque chez la plupart des autres Aranéides, où la sphère est représentée par une zone plus ou moins épaisse de protoplasma homogène ou granuleux à son pourtour, apparence qu'elle revêt aussi dans d'autres cellules ainsi que nous l'avons déjà indiqué.

Le développement hypertrophique du noyau vitellin chez les Aranéides est favorisé par la tendance naturelle que présente le noyau cellulaire, dont le noyau vitellin n'est qu'un dérivé, à s'accroître quelquefois dans de très fortes proportions dans certaines cellules. On connaît les énormes noyaux des cellules glandulaires des Insectes, des glandes cutanées de la queue du Triton, des cellules à noyaux bourgeonnants de la rate, des cellules géantes du foie embryonnaire, etc. ; on peut ranger dans la même catégorie les grandes vésicules germinatives des jeunes ovules des Oiseaux, des Reptiles, des Amphibiens et des Poissons. Cette tendance à l'hypertrophie existe également dans certains éléments isolés du noyau, tels que les nucléoles dits plasmosomes, dans les néoformations à accroissement rapide, éléments qui, au rapport de Kosinsky, peuvent acquérir des dimensions gigantesques [1]. Tous ces faits nous expliquent donc la facile tendance que le Dotterkern, en raison de son origine nucléaire, présente à un développement hypertrophique. Cette anomalie est probablement liée à une altération de la nutrition du noyau vitellin, comme semble l'indiquer la présence, déjà signalée, de bulles de gaz entre les lamelles concentriques de la capsule extérieure ou dans la vésicule centrale, ainsi que je l'ai observé plusieurs fois (pl. II, fig. 19, 20, 21 ; pl. III, fig. 3, 4, 17). D'autres fois, ce sont des globules graisseux abondants qui apparaissent dans le noyau vitellin, comme je l'ai observé

1. Voy. Lukjanoff, *Grundzüge einer allgemeinen Pathologie der Zelle*, 1891, p. 60.

quelquefois chez les Aranéides, et surtout chez les Géophilides, où cette production semble indiquer une destruction du noyau vitellin par dégénérescence graisseuse (pl. III, fig. 23, *D*)[1].

Nous avons vu que le Dotterkern de l'Araignée domestique, enkysté dans sa capsule périphérique, persistait pendant toute la période de la vie intraovarienne de l'œuf et du développement embryonnaire pour ne disparaître que chez la jeune Araignée par sa désorganisation suivie de résorption (pl. III, fig. 5, 6, 7, 8). Chez d'autres espèces, où il est formé par une substance moins dense, sa disparition peut avoir lieu plus tôt : c'est ainsi que certains Aranéides présentent un Dotterkern parfaitement reconnaissable dans les jeunes ovules, tandis que dans les stades plus avancés de l'œuf on n'en aperçoit plus aucune trace. Enfin, chez beaucoup d'espèces de cette classe, on ne parvient à déceler un Dotterkern par aucun réactif ni à l'aide des plus forts grossissements (*Epeira*, *Meta*, *Pholcus*, etc.). Il faut par conséquent admettre ou bien que le noyau vitellin ne se développe pas chez ces espèces, ou bien, s'il s'en produit un, qu'il est résorbé de bonne heure dans le vitellus de l'œuf[2]. Ajoutons comme dernière remarque, que si ce corps ne représente pas le centrosome de l'œuf des Aranéides, il n'existe dans celui-ci aucun autre élément qui pourrait à plus juste titre revendiquer cette qualification, car si cet élément existait, il pourrait difficilement se dérober aux recherches faites pour le découvrir, en raison de l'admirable transparence des jeunes ovules des Araignées; de plus, la signification du Dotterkern deviendrait alors plus énigmatique que jamais. Quant à la présence d'un centrosome normal dans l'œuf mûr, aucun des observateurs qui ont examiné celui-ci sur des coupes transparentes n'a signalé, hormis le Dotterkern, un corps quelconque pouvant être considéré comme tel. Enfin, si, comme j'ai tout lieu de le croire, le Dotterkern des Araignées représente réellement un centrosome transformé et sans usage, n'est-il pas permis de voir une corrélation entre ce fait et

1. Chez la Chauve-Souris (*Vesperugo pipistrellus*), M. Henneguy a observé aussi la dégénérescence graisseuse du noyau vitellin. Voy. ce *Journal*, n° 1. — Janvier-février 1893, p. 17 et 31.

2. Il semble cependant que le noyau vitellin se forme exceptionnellement chez certains individus. Ainsi, Sabatier (*Comptes rendus*, t. XCVII, 1883, p. 1570) assure avoir aperçu ce corps, à l'aide de puissants objectifs et par l'emploi de certains réactifs, chez *Epeira*, *Pholcus* et d'autres espèces, où je n'avais jamais réussi à le découvrir.

la circonstance qu'on n'a pas encore observé de globules polaires chez ces animaux? Ainsi, il n'est question de ces éléments chez aucun des auteurs, tels que H. Ludwig, Balfour, J. Barrois, Locy, Morin, Schimkewitsch, Kishinouye, qui ont fait une étude attentive de l'œuf mûr. On peut en dire autant des Myriapodes, où il existe peut-être aussi une relation entre l'absence de globules polaires et l'existence d'un noyau vitellin bien développé, au moins dans quelques espèces de cette classe (Géophilides). Je ne me dissimule pas que cette corrélation est peut-être une simple apparence, et que des investigations plus approfondies ne puissent faire découvrir chez les animaux précédents les globules polaires qu'on n'a pas encore réussi à constater jusqu'à ce jour. On pourrait citer à l'appui de cette présomption des exemples pour ainsi dire journaliers.

Si, d'après ce qui précède, j'ai réussi à démontrer que le Dotterkern, cet élément resté pendant longtemps si mystérieux, n'est autre chose qu'un centrosome dégénéré, toute l'étrangeté que présentait l'histoire de ce corps disparaît lorsqu'on l'examine à la lumière des données que nous ont apportées les dernières investigations, principalement celles de Ed. van Beneden, Boveri, Vejdovsky, Henking, etc., sur les phénomènes de maturation de l'œuf. Ce sont surtout les vues émises par Boveri sur la destinée du centrosome femelle pendant l'évolution de l'œuf qui m'ont aidé à comprendre la signification du noyau vitellin de l'œuf : l'histoire de ce corps n'est en réalité qu'un corollaire de la théorie du centrosome femelle de Boveri, dont elle démontre la justesse en même temps qu'elle la complète. Si, en effet, comme l'admet Boveri, le centrosome femelle est un élément destiné à devenir caduc dans l'œuf mûr, et à être remplacé par le centrosome introduit par le spermatozoïde, quelle est la cause de cette caducité, de cette déchéance physiologique du centrosome femelle? Boveri lui-même ne nous apprend rien à cet égard. Il admet, comme nous l'avons vu, que l'œuf mûr subit un arrêt dans ses fonctions vitales, arrêt qui s'accuse par la perte de sa faculté de reproduction par division, et il en rend responsable le centrosome, l'élément incitateur de la division, qui s'affaiblit ou rétrograde [1]. Mais ce n'est là qu'une hypothèse basée sur de simples apparences et non sur l'observation

1. « Im Ei aber bildet sich die Hemmung an dem supplementären Theil, dem Centrosoma, aus, das geschwächt oder gänzlich rückgebildet wird, um durch das Sperma-Centrosoma ergänzt oder ersetzt zu werden. » (*Ergebnisse*, etc., 1892, p. 432.)

directe des faits, qui seule pourrait lui donner la valeur d'une vérité scientifique[1]. Aussi voyons-nous que les idées de Boveri sur la fécondation ont rencontré des opposants tels que O. Hertwig, Fol, Platner et même Henking, dont les vues se rapprochent cependant le plus de celles de Boveri. Par le présent travail, je crois avoir apporté quelques faits en faveur de la théorie de Boveri, en démontrant que le noyau vitellin des Aranéides n'est autre chose que ce centrosome femelle devenu inerte dont il nous devait la démonstration, et en faisant voir en même temps par quel mécanisme était amenée cette perte des fonctions du centrosome. Ce que j'ai essayé d'établir pour les Aranéides pourrait être étendu aussi à d'autres types d'organisation, et probablement à toutes les espèces où la présence d'un noyau vitellin a été constatée dans l'œuf. J'ai montré enfin comment cet élément prend naissance dans l'œuf à chaque nouvelle génération et comment par sa genèse il se rattache au noyau du jeune ovule. Quoique déchu du rôle physiologique qu'il remplit comme centrosome dans les cellules sexuelles mâles et les cellules somatiques, le noyau vitellin se reforme sans cesse dans chaque ovule nouveau qui naît, phénomène qui n'est qu'une simple réminiscence phylogénique du rôle joué par le centrosome dans la vie générale des cellules.

Conclusions

1° Le noyau vitellin (Dotterkern) des Aranéides est l'homologue du Nebenkern (centrosome de Platner) des cellules séminales et du centrosome des cellules somatiques.

2° Il a pour origine le noyau ou vésicule germinative du jeune ovule, dont il se sépare sous la forme d'un petit bourgeon au

1. Pour être tout à fait dans le vrai, nous devons dire que, pour Boveri, la régression du centrosome de l'œuf n'a lieu, en général, qu'après la séparation du deuxième globule polaire. Boveri admet par conséquent que le centrosome femelle reste actif jusqu'à ce moment dans la plupart des œufs, tandis que dans un certain nombre d'autres, cet élément perd ses fonctions beaucoup plus tôt, et est alors remplacé par le centrosome mâle. Nous avons indiqué plus haut les espèces qui, d'après Boveri, rentrent dans cette dernière catégorie, espèces auxquelles il faudra ajouter toutes celles dont l'œuf renferme un noyau vitellin. Interprétant l'observation de Fol sur l'œuf d'Oursin, qui, au moment de la fécondation, renferme un centrosome mâle et un centrosome femelle parfaitement semblables, et dont les produits de division se fusionnent respectivement entre eux, Boveri admet, même dans ce cas, que le centrosome femelle n'est qu'un organe rudimentaire, qui n'a qu'une signification atavique dans l'acte de la fécondation (*loc. cit.*, p. 429).

moment où l'ovule quitte la couche épithéliale ou germinative de l'ovaire pour continuer son développement dans le follicule ovarique.

3° Le noyau vitellin exerce sur le protoplasma de l'ovule une action analogue à celle que le centrosome exerce sur le protoplasma des cellules ordinaires : il condense à sa surface le vitellus ambiant sous la forme d'une couche plus ou moins épaisse dont l'aspect et la disposition varient suivant les différents âges de l'œuf et le type spécifique de l'animal. Cette couche périphérique du noyau vitellin est comparable à la masse plasmique dite sphère attractive des autres cellules.

4° Une autre analogie que le noyau vitellin présente avec le centrosome est d'exister quelquefois à l'état double, soit seul, soit avec la couche vitelline qui l'environne, de même que nous voyons quelquefois le centrosome se dédoubler isolément ou avec la sphère attractive dans les cellules ordinaires à l'état de repos.

5° Le volume du noyau vitellin s'accroît généralement avec celui de l'œuf, au point d'égaler et même de dépasser quelquefois celui de la vésicule germinative. Cet accroissement du noyau vitellin constitue une véritable dégénérescence hypertrophique, déterminée par l'effet d'une nutrition surabondante sur un élément passé à l'état d'inactivité physiologique.

6° Le noyau vitellin ne paraît pas se former chez certains Aranéides, ou si cet élément se produit chez eux, il disparaît de bonne heure ou reste dans un état de ténuité qui ne le rend pas apercevable par nos moyens actuels. Chez d'autres Aranéides, il peut être facilement observé à toutes les périodes du développement de l'œuf et de l'embryon, et ne disparaît que chez la petite Araignée, où il est graduellement résorbé.

7° La théorie de Boveri relative à la déchéance physiologique du centrosome femelle est confirmée par les observations faites chez les Aranéides; leur noyau vitellin peut en effet être considéré comme le centrosome femelle dégénéré et ayant perdu sa signification physiologique pour la vie cellulaire.

8° La formation d'un noyau vitellin déchu de ses propriétés normales dans l'œuf de ces animaux est un phénomène qui n'a plus qu'une simple signification atavique : c'est une réminiscence phylogénique en vertu de laquelle l'organe est conservé alors que la fonction est supprimée.

9° En raison de l'homologie qui existe entre le noyau vitellin et le centrosome, il est probable que ces deux éléments ont une origine identique : de la provenance nucléaire du premier on peut conclure à un mode de genèse identique pour le second, et l'origine nucléaire du centrosome nous explique le rôle important que cet élément joue dans la reproduction de la cellule.

Note additionnelle. — Ce Mémoire était déjà sous presse, lorsque, grâce à l'obligeance de M. le professeur Ch. van Bambeke, je pus prendre connaissance de la Note toute récente de M. H. Mertens « sur la sphère attractive dans l'ovule des Oiseaux (*Bulletin de la Société de médecine de Gand*, 1893). L'auteur y décrit un corps qu'il assimile à une sphère attractive, et qu'il rapproche, d'autre part, « de ce que certains auteurs ont appelé *noyau vitellin* ». Le corps observé par M. Mertens n'est en effet autre chose que le noyau vitellin, connu dans l'œuf d'Oiseau depuis 1861 (Gegenbaur) et même 1853 (Coste). Quant à l'assimilation qu'il en fait avec une sphère attractive, il la fonde uniquement sur la ressemblance de structure des deux corps : je suis d'ailleurs entièrement de cet avis.

Explication des planches II et III.

Planche II.

Toutes les figures de cette planche se rapportent à la Tégénaire domestique.

Fig. 1. — Extrémité de l'ovaire d'une très jeune Tégénaire à l'époque de la formation des premiers follicules ovariens. Préparation fraîche dans l'eau salée, légèrement acidulée. *fo*, *fo*, *fo*, jeunes follicules ovariens de divers âges, dans plusieurs desquels on aperçoit le noyau vitellin *D*, *D*, sous forme d'un globule brillant ou d'un petit amas sphérique de fines granulations; *vg*, *vg*, vésicule germinative; *eg*, épithélium germinatif de l'ovaire.

Fig. 2. — Coupe transversale de l'ovaire d'une jeune Tégénaire, montrant des jeunes follicules ovariens *fo* à différents stades de développement, et *fo'*, *fo''*, deux follicules en voie de régression (*corps jaunes*). Dans chaque ovule, on aperçoit la vésicule germinative *vg*, *vg*, et le noyau vitellin, *D*, *D*, *D*, plus ou moins développé suivant l'âge de l'ovule. L'un des corps jaunes *fo'* est rempli d'un tissu à grandes cellules provenant de la prolifération des cellules du pédicule folliculaire dans la cavité de la loge primitivement occupée par l'ovule. Dans l'autre corps jaune *fo''*, l'ovule a disparu par résorption, jusqu'au noyau vitellin *D'* exclusivement, lequel occupe la cavité

encore vide du follicule dont la paroi affaissée forme de nombreux replis; *tp*, tunique péritonéale de l'ovaire; *tm*, sa tunique musculaire, formée d'une couche interne de fibres transversales, et d'une couche externe de fibres longitudinales; *ep*, épithélium germinatif.

Fig. 3 et 4. — Portions plus grossies de la paroi du même ovaire, dessinées d'après d'autres coupes. Elles sont prises dans des régions différentes de l'ovaire, l'une (fig. 3), dans celle à longues cellules épithéliales cylindriques, l'autre (fig. 4), dans la région à cellules épithéliales plus courtes. On voit dans les deux figures comment les cellules de l'épithélium germinatif destinées à se transformer en ovules, *o*, *o*, quittent la couche germinative pour gagner la surface de celle-ci, où se forment les jeunes follicules. Les jeunes ovules montrent, outre la vésicule germinative, *vg*, un noyau vitellin *D* plus ou moins développé.

Fig. 5, 6, 7, 8, 9. — Jeunes follicules ovariens au début de leur formation. Dans quelques-uns (fig. 6, 8, 9), le noyau vitellin *D* de l'ovule présente encore la forme d'une petite vésicule granuleuse placée au contact du noyau. Dans l'ovule fig. 5, on voit un petit globule homogène, situé dans le protoplasma, et que la safranine colore d'une manière aussi intense que les taches germinatives (noyau vitellin ?). Dans la fig. 7, le noyau vitellin commence à s'entourer de couches concentriques de substance vitelline.

Fig. 10, 11, 12. — Follicules ovariens plus âgés montrant le noyau vitellin *D* de l'ovule entouré d'une couche de substance vitelline, en partie stratifiée et en partie homogène, s'étendant jusqu'à la vésicule germinative.

Fig. 13 et 14. — Ovules ovariens à peu près au même stade de développement que les précédents, renfermant des noyaux vitellins jumeaux, entourés de couches concentriques de substance vitelline.

Fig. 15. — Corps composé de deux noyaux vitellins jumeaux, isolés d'un ovule plus développé que les précédents. Les deux noyaux sont entourés d'une enveloppe propre et d'une enveloppe commune à couches concentriques.

Fig. 16, *a*, *b*, *c*, *d*, *e*. — Figures montrant quelques-uns des aspects divers du noyau vitellin de l'œuf de l'Araignée domestique, suivant la nature des dépôts qui se forment autour de la vésicule centrale de ce corps.

Fig. 17. — Grand noyau vitellin dont la vésicule centrale est entourée de couches emboîtées de substance vitelline diversement constituées, les unes homogènes, les autres granuleuses ou formées de minces lamelles concentriques.

Fig. 18. — Autre noyau vitellin, dont un des côtés se prolonge en une longue masse, d'aspect amiboïde, formée de substance vitelline homogène.

Fig. 19 et 20. — Noyaux vitellins dont les couches concentriques sont écartées par places par des bulles de gaz (acide carbonique) interposées.

Fig. 21. — Autre noyau vitellin renfermant dans sa partie centrale une grosse bulle de gaz qui paraît siéger dans la vésicule interne.

Fig. 22. — Coupe d'un œuf de Tégénaire en voie de développement embryonnaire au début du stade de la formation du cumulus primitif; *D*, noyau vitellin placé dans le vitellus nutritif, au-dessous de la région épaissie du blastoderme.

Fig. 23. — Coupe sagittale d'un embryon au stade de la première apparition des appendices. Le noyau vitellin *D* occupe une situation plus profonde dans l'intérieur du vitellus primitif, dans la région correspondant au futur abdomen de l'embryon.

Fig. 24. — Jeune Tégénaire au 7e jour de l'éclosion, rendue transparente par une immersion prolongée dans l'huile grasse et une légère compression. On voit distinctement le noyau vitellin *D* vers la partie postérieure de l'abdomen, au côté gauche du vaisseau dorsal.

PLANCHE III.

Fig. 1, *a*, *b*, *c*, *d*. — Noyaux vitellins de l'Araignée domestique, soumis à une compression plus ou moins énergique, qui, en produisant l'écartement ou même la rupture des couches de la capsule striée, montre la structure lamelleuse ou filamenteuse de ces couches.

Fig. 2. — Noyau vitellin de la même espèce, où l'on a déterminé la hernie de la vésicule centrale à travers une rupture de la capsule striée au moyen d'une forte compression.

Fig. 3. — Noyau vitellin contenant de nombreuses petites bulles de gaz entre la vésicule centrale et les couches internes de la capsule striée.

Fig. 4. — Le même, soumis à une forte compression déterminant la sortie des bulles de gaz à travers une déchirure de la capsule striée.

Fig. 5 et 6. — Noyaux vitellins de jeunes Tégénaires domestiques écloses depuis quelques jours; isolés par dilacération. Les noyaux présentent les altérations de structure qui précèdent leur disparition par résorption.

Fig. 7 et 8. — Noyaux vitellins de jeunes Tégénaires, isolés et traités par la compression, qui détermine la rupture de la capsule striée et la sortie de la partie interne de celle-ci. Dans la fig. 7, la vésicule centrale munie de son nucléole est sortie, entourée d'une couche de petites lamelles concentriques; dans la fig. 8, la vésicule est restée à l'intérieur de la capsule et la partie interne désagrégée de celle-ci est en train de sortir sous forme de petites lamelles étroites et de courts filaments entremêlés.

Fig. 9. — Noyau vitellin d'un jeune ovule ovarien de *Clubiona corticalis*.

Fig. 10. — Noyau vitellin isolé par compression d'un embryon presque mûr de la même espèce, vu par sa surface couverte d'une couche de fines granulations.

Fig. 11. — Coupe optique du noyau vitellin précédent.

Fig. 12. — Coupe optique du noyau vitellin extrait d'un autre embryon de la même espèce.

Fig. 13. — Embryon presque entièrement développé de *Clubiona corticalis*, renfermé dans la membrane vitelline. Le noyau vitellin *D*, placé dans la partie postérieure de l'abdomen, est rendu visible par une légère compression qui a écarté les globules vitellins superficiels qui le masquaient.

Fig. 14, 15, 16. — Noyaux vitellins de *Lycosa campestris*, à trois âges différents du développement de l'œuf ovarien. Au centre de chaque figure on aperçoit la vésicule centrale (très hypertrophiée dans fig. 15 et 16) avec son nucléole, et à la périphérie, les couches concentriques formées par le protoplasma vitellin autour de la vésicule centrale (archoplasma de Boveri).

Fig. 17. — Noyau vitellin d'un ovule ovarien de *Lycosa saccata*. La figure formée par les couches concentriques qui entourent la vésicule centrale est fort développée et occupe une grande étendue dans l'intérieur de l'ovule. On voit une grosse bulle gazeuse entre les lamelles moyennes écartées de la capsule striée. Dans la partie postérieure, prolongée en pointe, de la figure, les couches externes de la capsule s'écartent et laissent entre elles un espace que remplit une substance claire, creusée de nombreuses vacuoles.

Fig. 18 à 24. — Ovules ovariens de *Geophilus*, de $0^{mm},12$ à $0^{mm},18$, dessinés sans leurs follicules (observés en octobre, sauf l'ovule, fig. 18).

Fig. 18. — Ovule de *G. longicornis*, observé en mars. Outre la vésicule germinative *vg*, il renferme un volumineux noyau vitellin *D*, composé d'un corps central sphérique, entouré d'une épaisse couche de protoplasma vitellin homogène (archoplasma); *tg*, tache germinative; *p*, prolongement stoloniforme de la vésicule germinative qui a donné naissance au noyau vitellin (voir mon Mémoire *in Zool. Anz.*, 1883, nos 155 et 156).

Fig. 19. — Ovule de la même espèce. Le corps central se compose ici d'une masse irrégulière de substance vitelline dense renfermant quelques globules graisseux; il est entouré d'une zone de stries radiaires très fines et très serrées.

Fig. 20. — Autre ovule de la même espèce, dans lequel la zone radiaire du noyau vitellin est entourée elle-même d'une couche à stries concentriques.

Fig. 21. — Autre ovule montrant le noyau vitellin placé tout à fait à la périphérie du vitellus et entouré d'une zone radiaire comme dans les figures précédentes.

Fig. 22. — Ovule de *Geophilus carpophagus*, avec un corps central entouré de stries rayonnantes arquées; *vg*, vésicule germinative émettant quelques bourgeons semblables à celui qui antérieurement a donné naissance au noyau vitellin.

Fig. 23. — Ovule de *G. carpophagus* un peu plus avancé dans son développement que le précédent. Le vitellus commence à s'obscurcir par le dépôt de fines granulations opaques; le noyau vitellin *D* se compose du corps central en voie de dégénérescence graisseuse, et d'une couche périphérique

de filaments concentriques; la vésicule germinative a cessé d'émettre des bourgeons.

Fig. 24. — Autre ovule moins développé de la même espèce. Le corps central *D* est entouré sur une partie de son étendue d'une masse finement striée, dont les stries se dirigent vers la vésicule germinative *vg*, où elles se perdent dans une couche à stries concentriques qui entoure celle-ci.

Fig. 25. — Noyau vitellin d'un jeune ovule de *G. longicornis* examiné en janvier. Le noyau est entouré de petites vésicules granuleuses, qui se désagrègent pour se mêler au vitellus.

Fig. 26. — *a*, très jeune ovule de *Lithobius forficatus* examiné en février; outre la vésicule germinative *vg*, l'ovule renferme un petit noyau vitellin vésiculeux *D*; *b*, noyaux vitellins d'ovules un peu plus âgés; *c*, *id.* d'un ovule encore plus développé; *d*, *id.* d'un gros ovule de $0^{mm},50$.

Explication des lettres.

D. — Noyau vitellin (Dotterkern).

eg, *eg'*. — Épithélium germinatif.

fo, *fo'*, *fo''*. — Follicule ovarien.

o. — Ovule.

tg. — Tache germinative.

tm. — Tunique musculaire.

tp. — Tunique péritonéale.

p. — Prolongement de la vésicule germinative.

vg. — Vésicule germinative.

RECHERCHES SUR L'APPAREIL AUDITIF
CHEZ LES MAMMIFÈRES

Par H. BEAUREGARD

(*Mémoire couronné par l'Académie des sciences. Prix Bordin 1891.*)

(*Planches IV, V, VI.*)

L'Académie des sciences avait mis au concours le sujet suivant : « Étude comparative de l'appareil auditif chez les animaux vertébrés à sang chaud, Mammifères et Oiseaux ».

Les développements qui accompagnaient ce titre m'engagèrent à entreprendre des recherches dans le sens indiqué d'autant plus que des documents inédits, que j'avais sur l'oreille des Cétacés, me paraissaient pouvoir se rattacher à la question.

M'inspirant du plan tracé par l'Académie, je me suis borné dans ce travail à l'étude de quelques types choisis parmi les Mammifères qui paraissent être organisés pour percevoir plus particulièrement des sons très aigus ou des sons très graves, dans le but de trouver la raison anatomique de ces aptitudes variées. Au nombre des premiers semblent être les Cheiroptères et plus spécialeméut les Cheiroptères insectivores; au nombre des seconds ou peut compter les Ruminants. Comme Cheiroptères je me proposais de m'en tenir au murin, mais au cours de mes recherches j'ai été amené à étudier aussi les roussettes. De même, pour les Ruminants, le type de mes descriptions est le mouton, mais j'ai été entraîné à poursuivre certains détails de structure chez la chèvre et chez de jeunes métis de chèvre et de mouton. Enfin je joins à ces études celles que j'ai faites sur l'oreille des Cétacés.

Avant d'aborder mon sujet, je tiens à exprimer ma très vive reconnaissance à M. le professeur E. Blanchard, de l'Institut, qui m'a prodigué ses conseils et m'a soutenu de ses bienveillants encouragements. Je remercie aussi bien cordialement mon excellent maître M. le professeur Pouchet qui au cours de ces longues recherches

faites en son laboratoire d'anatomie comparée, au Muséum, m'a donné toutes facilités pour m'aider à atteindre le but que je poursuivais.

Je n'ai d'autre prétention, en publiant ce travail, que d'apporter quelques documents nouveaux pour aider à la solution d'une question très délicate et très complexe, celle des rapports de la fonction auditive avec l'appareil fonctionnel. Je me suis surtout attaché à faire avec précision l'anatomie de l'oreille chez les types choisis, de manière à pouvoir procéder ensuite à une étude comparative sérieuse qui promettait d'être féconde en raison des différences de milieu et de mode d'existence qui s'observent chez les divers animaux considérés. Il m'a semblé en effet que les physiologistes et les physiciens avaient tiré tout le parti possible des connaissances actuelles sur l'anatomie de l'oreille chez les Mammifères et qu'il y avait lieu en réalité de leur fournir de nouvelles données anatomiques.

La théorie du mécanisme de l'audition a été fondée, à vrai dire, en grande partie sur ce que nous savons de la structure de l'oreille de l'homme, parce que c'est l'oreille humaine qui est de beaucoup la mieux connue. Mais cette théorie n'est point satisfaisante (je parle de la théorie d'Helmholtz qui est fortement battue en brèche actuellement), car elle n'est pas applicable dans ses parties essentielles à tous les êtres qui perçoivent des sons musicaux et particulièrement aux oiseaux.

On ne saurait d'ailleurs s'étonner de cet insuccès; l'oreille de l'homme est adaptée en effet à une si grande variété de sons qu'il n'est guère possible d'y démêler les conditions de structure qui s'appliquent à telle de ces variétés. C'est évidemment à l'anatomie comparée qu'il revient de faire la lumière sur ce point en établissant les particularités d'organisation qui accompagnent l'adaptation de l'oreille à certains sons déterminés.

Je serai satisfait si j'ai pu, pour ma part, contribuer dans quelque mesure à approcher du but.

Dans ce mémoire j'adopterai l'ordre suivant : je décrirai successivement chez les trois types choisis (Cheiroptères, Ruminants, Cétacés) :

1° La région temporale osseuse ;

2° L'oreille externe ;

3° L'oreille moyenne ;

4° L'oreille interne.

PREMIÈRE PARTIE

RÉGION TEMPORALE OSSEUSE

—

I. — Cheiroptères.

A. Murin. *Vespertilio murinus.* — Les os du crâne, même chez l'adulte, sont tellement minces qu'ils sont transparents dans presque toute leur étendue. Ils sont d'autre part si intimement soudés entre eux (caractère avien) qu'on ne trouve plus trace des sutures qui les unissent.

Écaille du temporal. — Il n'est donc pas possible de déterminer les limites de l'écaille du temporal sur les faces latérales du crâne. Très mince en haut, elle s'épaissit en bas et son bord inférieur forme une sorte de bourrelet arqué, à concavité tournée en bas dans laquelle se place le cercle tympanique. Chacune des extrémités de ce bourrelet arqué constitue une apophyse. L'antérieure, la plus longue, est l'apophyse postglénoïde (pl. V, fig. 5, *a*); la postérieure, plus épaisse mais très courte, a été considérée par Gemminger et Fahrer [1] comme une dépendance de l'écaille du temporal. M. E. Blanchard [2] a également soutenu cette manière de voir. Mais, plus récemment, M. Maisonneuve [3] a repoussé cette interprétation et considéré cette apophyse comme l'apophyse mastoïde « plus développée il est vrai... mais occupant sa position normale et offrant ses rapports ordinaires avec les parties voisines ».

Ces raisons ne suffisent pas à nous convaincre et nous allons démontrer que MM. Gemminger et Blanchard sont dans le vrai quand ils refusent de considérer cette apophyse comme répondant à l'apophyse mastoïde.

Huxley a montré [4] que dans le crâne fœtal de l'homme le bord inférieur de l'écaille du temporal, qui est primitivement droit, envoie

1. Gemminger et Fahrer, *Fauna Boïca*, S. VII, 1856-1857.
2. E. Blanchard, *Mammifères*, livraisons 35 et 38.
3. Maisonneuve, *Traité de l'ostéologie et de la myologie du Vespertilio murinus.* 1878.
4. Huxley, *Lectures of the Elements of comparative Anatomy.*

bientôt une saillie incurvée en bas, derrière le méat auditif, entre le cercle tympanique et le rocher (périotique). Cette saillie répond, non pas à l'apophyse mastoïde mais à l'apophyse *post-auditive* (processus margo-tympanique de Huxley) du temporal de l'adulte. Huxley a démontré qu'on trouve cette apophyse post-auditive bien développée chez un grand nombre de Mammifères et il l'a figurée chez le castor. Or, chez le murin, l'apophyse que nous signalons à l'extrémité postérieure de l'arc décrit par le bord inférieur du temporal écailleux n'est autre chose que cette apophyse post-auditive. Son développement proportionnellement grand a trompé M. Maisonneuve, qui l'a prise pour l'apophyse mastoïde, mais ce développement s'explique très bien par ce fait que la région temporale des murins conserve d'une façon remarquable un caractère fœtal que nous verrons se traduire de diverses manières, et qui s'accuse ici particulièrement dans le développement de l'apophyse post-auditive. D'ailleurs nous allons démontrer qu'il n'y a aucun doute à avoir sur l'homologation que nous soutenons.

Région mastoïdienne. — La région mastoïdienne est tout à fait rudimentaire. Sa place, comme M. Blanchard l'a bien indiqué, est marquée par une lame irrégulièrement triangulaire qu'il décrit comme persistant à l'état cartilagineux, mais que nous avons cependant trouvée ossifiée chez des sujets très adultes. Cette lame, très mince, siège entre l'apophyse post-auditive (Pl. V, fig. 5, *b*) et l'apophyse paraoccipitale (*c*) (apophyse paramastoïde de quelques auteurs). Il n'y a donc pas, en réalité, d'apophyse mastoïde.

On remarquera que la lame mastoïdienne ne saurait être considérée comme une dépendance de l'écaille du temporal puisque son ossification est précédée d'un état cartilagineux et que l'écaille du temporal s'ossifie toujours directement, sans cartilage préexistant. Pour des raisons de même ordre l'apophyse post-auditive ne saurait être, comme le veut M. Maisonneuve, homologuée à l'apophyse mastoïde, car son ossification n'est pas précédée d'un état cartilagineux; elle dépend donc bien de l'écaille du temporal et non de la région mastoïdienne.

Rocher. — Le rocher occupe de chaque côté une large échancrure de la base du crâne. Il est remarquable à la fois par ses grandes dimensions relatives et par l'absence d'ossification à la surface des canaux demi-circulaires et du limaçon. Les seuls points où l'on distingue une trace d'encroûtement sont la surface externe du canal

demi-circulaire externe, et la partie inférieure du promontoire (région vestibulaire) où une mince couche osseuse renforce l'espace occupé par la gouttière de Fallope et entoure la fenêtre ronde et la fenêtre ovale. Le revêtement de ces dernières parties est lisse, tandis que celui de la surface externe du canal demi-circulaire externe est rugueux. De cette partie rugueuse on voit saillir trois apophyses grêles : 1° l'une se projette du bord inférieur du canal demi-circulaire externe au-dessus de l'orifice terminal de l'aqueduc de Fallope, au point où le nerf facial sort de cet aqueduc pour suivre une gouttière superficielle creusée à la surface du périotique et qui passe en dedans de la fenêtre ovale; 2° une autre apophyse plus volumineuse se projette au-dessus de cette gouttière vers le milieu de son trajet; 3° enfin une troisième saillie osseuse, très grêle et pointue, se voit à l'extrémité postérieure de la gouttière occupée par le facial, non loin de la fenêtre ronde.

Ces trois apophyses forment trois arcades qui sont comme la charpente d'une paroi qui en se complétant formerait un canal de Fallope.

L'absence à peu près complète d'encroûtement du rocher, détermine, à l'intérieur du crâne, l'existence d'une fosse cérébelleuse limitée par les canaux demi-circulaires. L'entrée de cette fosse (Pl. V, fig. 10, *e*) est constituée par l'ouverture que limite le canal demi-circulaire supérieur et le fond est formé par la lame mastoïdienne. C'est là un nouveau caractère fœtal de même ordre que celui que nous indiquions en notant l'état rudimentaire de la région mastoïde et le développement de l'apophyse post-auditive. On sait en effet que chez le fœtus humain il existe une fosse dont l'ouverture est limitée par le canal demi-circulaire supérieur. Cette fosse très prononcée chez les jeunes embryons se remplit graduellement mais ne se comble complètement parfois que très tard.

Quoi qu'il en soit, chez le murin, l'absence ou l'état rudimentaire de la région mastoïdienne osseuse entraîne une certaine indépendance du rocher par rapport au crâne et sur les pièces sèches cet os se sépare très facilement.

Cercle tympanique. — Un cercle tympanique (Pl. V, fig. 5, *d*) qui se développe en une bulle saillante à la base du crâne où elle recouvre la plus grande partie du limaçon complète l'oreille osseuse. Nous reviendrons plus tard sur la description de ces parties.

Dimensions de la région auditive. — Quand on examine sur des pièces sèches la région auditive telle que nous venons de la décrire, on est immédiatement frappé du grand développement relatif qu'elle présente et de la large place qu'elle occupe à la base du crâne.

Ainsi un crâne de murin adulte (A. 6913) [1] qui mesure à sa face inférieure 8 millimètres de longueur (du bord inférieur du trou occipital au bord postérieur du palatin) [2] et 1 centimètre de largeur (au niveau des apophyses post-auditives) donne pour la région auditive les dimensions suivantes : Cette région, bulle tympanique comprise, mesure 5 millimètres de long et 4 millimètres de large, soit 8 millimètres pour les 2 régions, ce qui ne laisse entre elles qu'un espace de 2 millimètres occupé par le basi-occipital. Ces chiffres sont surtout intéressants à considérer si on les compare à ceux que présente le crâne des Roussettes.

Chez Pteropus medius (1874-187) [3] par exemple, nous trouvons les dimensions suivantes :

Longueur du crâne (du trou occipital au bord postérieur des palatins), 2 centimètres;

Largeur (au niveau des apophyses post-auditives), 1 cent. 7;

Longueur de la région auditive, 0 cent. 7; largeur, 0 cent. 4.

Soit 0 cent. 8 pour les deux régions de sorte que le basi-occipital qui les sépare mesure 9 millimètres.

La comparaison de ces chiffres montre que la surface occupée par les régions auditives à la base du crâne du murin est, relativement à la surface de cette base, dans le rapport de 1 : 2, 2 tandis que chez la Roussette ce rapport est seulement de 1 : 6. Le développement de la région auditive du murin est donc près de trois fois plus grand proportionnellement aux dimensions du crâne que celui de la Roussette [4].

1. Les numéros précédés de la lettre A. sont ceux du catalogue du Cabinet d'Anatomie comparée du Muséum.

2. Nous ne comptons pas la face dans ces mesures vu les grandes variations qu'elle présente suivant les espèces, variations qui ôteraient tout intérêt à ces comparaisons.

3. Les numéros précédés d'une date sont ceux du catalogue des magasins du service de l'Anatomie comparée au Muséum.

4. D'ailleurs les mêmes caractères se retrouvent chez d'autres chauves-souris insectivores.

Chez un *Mégaderme feuille* (A. 6844) nous trouvons :

Longueur du crâne, 1 centimètre; largeur, 1 cent. 15.

Longueur de la région auditive, 0 cent. 55; largeur, 0 cent. 04.

L'espace entre les 2 régions est donc réduit à 2 mil. 5.

Chez un *Rhinolophe unifer* (A. 6836) :

B. Roussette de l'Inde. *Pteropus medius.* — Ayant eu la bonne fortune de pouvoir disposer d'un individu adulte de l'espèce Pt. medius de l'Inde mort à la ménagerie du Muséum (1891-56), c'est cette espèce qui nous servira dans les descriptions qui vont suivre.

Écaille du temporal. — Chez Pt. medius l'écaille du temporal est plus épaisse que chez le murin et en même temps elle n'est pas aussi intimement soudée avec les parties voisines; elle se laisse donc assez complètement délimiter. Chez d'autres espèces de roussettes toutefois et en particulier chez un individu très adulte de Pt. jubatus (1883-1950) que nous avons entre les mains la soudure est à peu près complète. Il est un point cependant où la limite est précise chez tous les sujets que nous avons pu observer; c'est immédiatement en arrière de l'apophyse post-auditive.

Il faut dire, tout d'abord, que chez les roussettes le bord inférieur concave du temporal est terminé en avant et en arrière comme chez le murin par des apophyses. L'antérieure est l'apophyse post-glénoïde (Pl. V, fig. 3, *a*), située immédiatement en avant d'un large trou du bord libre du temporal qui livre passage à une veine ramenant une partie du sang des sinus veineux du crâne; la deuxième apophyse est l'apophyse post-auditive (*b*). Cette dernière est très développée et cependant il est impossible de la confondre avec une apophyse mastoïde, car chez Pt. medius où l'écaille du temporal est facile à délimiter sur tout son contour cette apophyse est en continuité absolue avec le reste de l'écaille. Bien plus, je disais plus haut que chez toutes les espèces de roussettes la région auditive peut être délimitée facilement en arrière de l'apophyse post-auditive; c'est qu'en effet il existe à ce niveau une suture très apparente: celle-ci est la limite antérieure d'une lame osseuse excavée qui continue le rocher en arrière et qui s'intercale, à la partie postérieure du crâne, entre l'apophyse post-auditive et l'occipital prolongé en une forte apophyse paraoccipitale (Pl. V, fig. 3, *c*). Cette lame osseuse excavée, vu sa situation et sa

Longueur du crâne, 1 cent. 1; largeur, 1 centimètre.
Longueur de la région auditive, 0 cent. 45; largeur, 0 cent. 42.
L'espace entre les 2 régions est donc réduit à 1 mil. 6.
Chez *Vespertilio pipistrella* (A. 6957) :
Longueur du crâne, 0 cent. 45; largeur, 0 cent. 65.
Longueur de la région auditive, 0 cent. 3; largeur, 0 cent. 23.
L'espace entre les deux régions n'est donc que de 1 mil. 4.

soudure intime avec le rocher dont elle n'est qu'une région devenant superficielle, est évidemment la région mastoïdienne.

Les roussettes nous offrent donc, sous ce rapport, exactement la même structure que le murin, avec cette différence toutefois que chez le murin la région mastoïdienne n'est qu'une lamelle osseuse très mince, parfois même incomplète et encore cartilagineuse, tandis que chez les roussettes la région mastoïdienne est une lame osseuse solide. Sur les coupes du crâne on peut voir que cette région mastoïdienne s'épaissit à l'intérieur du crâne et que sa substance se continue avec le revêtement osseux qui encroûte les canaux demi-circulaires postérieur et externe et la face postérieure du canal supérieur.

Rocher. — Le rocher fait à l'intérieur du crâne une saillie proportionnellement beaucoup plus élevée que chez le murin. C'est que la surface des canaux demi-circulaires est encroûtée de substance osseuse, et ce revêtement, surtout en arrière, est assez épais. Toutefois l'ouverture du canal supérieur est ménagée encore par l'ossification et il existe une fosse cérébelleuse (Pl. V, fig. 8, *e*), mais tandis que chez le murin celle-ci n'était limitée latéralement que par la dure-mère elle est ici limitée par du tissu osseux qui comble les vides entre les canaux demi-circulaires et les unit entre eux.

Le rocher, à la face inférieure du crâne, présente un tout autre caractère que chez le murin. Il est d'abord proportionnellement moins développé (voir plus loin). D'autre part ce n'est pas le limaçon fragile et réduit comme paroi à sa lame des contours, mais un véritable promontoire revêtu d'une épaisse couche d'os compact et cassant à la façon du rocher normal des mammifères. Nous reviendrons, en décrivant l'oreille moyenne, sur cette région du rocher, nous mentionnerons seulement ici les particularités anatomiques suivantes qui nous paraissent dignes d'attention :

Chez le murin, le rocher est complètement isolé du bord correspondant du basi-occipital; le trou déchiré postérieur se prolonge en effet en une longue fente jusqu'à l'extrémité antérieure du rocher (Pl. V, fig. 10, *p*); là cette fente est interrompue par une saillie du sphénoïde (épine du sphénoïde) qui forme la paroi interne de la gouttière occupée par la trompe d'Eustache.

Chez la roussette, la longue fente en question existe encore, mais il y a, vers son milieu, un point de contact plus ou moins étendu suivant les espèces, entre le rocher et le basi-occipital. La fente est ainsi divisée en 2 parties (Pl. V, fig. 8, *p*, *m*) : une postérieure qui repré-

sente le trou déchiré postérieur proprement dit et une antérieure que comble la dure-mère et qui est sans signification anatomique.

Un fait plus intéressant consiste dans le développement progressif d'un canal carotidien osseux que j'ai observé dans la série des roussettes.

Canal carotidien. — Chez Pteropus medius, une injection des veines et des artères de la tête m'a permis de suivre exactement le trajet de la carotide interne.

Sur le dessin que je donne (Pl. IV, fig. 3) on voit la jugulaire (*d*) pénétrant dans le trou déchiré postérieur. La carotide interne (*b*) passe en dedans de la jugulaire, pénètre en même temps qu'elle sous le bord cartilagineux de la bulle et se place dans un sillon superficiel qui occupe le bord interne de la face inférieure du rocher. Ce sillon gagne l'extrémité antérieure du rocher.

Or, à ce niveau, immédiatement en dedans de l'artère, je trouve un petit os irrégulier (*e*), fixé sur une saillie rugueuse du bord du sphénoïde. Cet os n'est pas soudé au sphénoïde; il est libre et s'enlève aisément, aussi bien sur les pièces fraîches que sur les pièces sèches. Je l'ai retrouvé en place toutefois sur deux crânes de la même espèce provenant du Cabinet d'Anatomie comparée du Museum. Il mesure environ 1 mill. 5 de long sur 1 millimètre de large et autant d'épaisseur; il est placé au côté interne de l'extrémité du rocher et proémine au-dessous du sillon carotidien.

J'ai retrouvé la même disposition chez Pt. jubatus (Pl. IV, fig. 8, *b*), avec cette particularité que la face supérieure du petit os est fortement excavée de telle sorte qu'elle forme avec le sillon carotidien, en s'appliquant au-dessous de lui, un canal osseux cylindrique.

En voyant cette pièce osseuse fixée à la surface du sphénoïde, comme je l'ai dit plus haut, je me suis trouvé fort embarrassé pour décider si elle était une dépendance de cet os, ou une dépendance du rocher. L'examen comparatif d'un certain nombre d'espèces distinctes de roussettes m'a permis de conclure.

L'étude comparative permet en effet d'observer tous les passages entre la pièce libre qu'on observe chez Pt. medius et Pt. jubatus et un véritable canal osseux terminant le sillon carotidien et intimement soudé au rocher seul ou à la fois au rocher et au sphénoïde.

J'ai trouvé cette dernière disposition chez une Roussette de Cochinchine (Pt. medius? 1874-187).

Sur ce sujet (Pl. IV, fig. 5, *b*), à droite le sillon carotidien est rela-

tivement profond et vers son extrémité antérieure le bord interne du rocher s'involute au-dessous de lui, formant ainsi un canal qui n'est toutefois pas fermé en dehors, le bord externe de l'involution n'atteignant pas le rocher. Celle-ci se prolonge en avant jusqu'au sphénoïde et s'appuie sur une saillie de cet os en dedans de la gouttière réservée à la trompe d'Eustache, exactement comme cela avait lieu pour la pièce séparée du rocher que nous avons décrite chez Pt. medius et chez Pt. jubatus et dans la même position que chez l'homme par rapport à la direction du conduit eustachien. A gauche la même involution osseuse existe, mais elle n'est rattachée au rocher que par des parties molles.

Il ne paraît donc pas douteux que la pièce trouvée libre chez certains sujets est bien une dépendance du rocher puisque nous la voyons provenir d'une involution du bord interne de la face inférieure du rocher dans les cas où elle est le mieux développée.

On observe d'ailleurs des variations assez grandes chez les sujets que l'on examine. Ainsi un autre Pt. medius (1874-433) nous a montré (Pl. IV, fig. 7, *b*) à l'extrémité du canal carotidien une petite pièce en forme de cornet ouvert longitudinalement en dessus; cette pièce complètement libre n'était soudée ni au rocher ni au sphénoïde.

Chez certaines Roussettes (pièces sèches), nous n'avons retrouvé aucune trace de cette pièce osseuse; avait-elle disparu pendant la macération? C'est, pensons-nous, ce qui a dû se produire pour un spécimen de Pt. edulis (A. 6734). Cependant dans certains genres voisins et en particulier chez le Céphalote de Péron (A. 6735) que nous figurons (Pl. IV, fig. 6), cette pièce osseuse n'existe certainement pas; l'oreille osseuse a d'ailleurs, dans ce genre, une certaine analogie avec celle du murin.

Pour en finir avec cette description, je dirai quelques mots du sillon carotidien lui-même. Je l'ai trouvé très peu marqué chez Pteropus medius; mais l'examen d'un certain nombre d'espèces permet d'observer de grandes variations à ce point de vue. Ainsi chez la Roussette de Kéraudren (A. 6746, Pl. IV, fig. 10, *b*) ce n'est plus un sillon mais une profonde gouttière limitée de part et d'autre par une forte saillie du rocher.

On observe d'ailleurs tous les intermédiaires chez d'autres espèces. Ainsi, chez l'Epomophore de Franquet (A. 6767) figuré Pl. IV, fig. 4, le sillon carotidien (*b*) est réduit à sa plus simple

expression. C'est seulement une légère dépression limitée en dedans par un petit tubercule saillant au bord interne de la face inférieure du rocher.

Chez Pteropus vulgaris (A. 6772) il n'y a même plus, à proprement parler, de sillon; d'ailleurs, comme chez le céphalote de Péron, la surface inférieure du rocher est très fortement bombée et rappelle la forme de la même région chez le murin.

Chez Cynonycteris straminea (A. 6755), mêmes caractères.

Chez Pteropus samoensis (A. 6768), par contre, de même que chez Pteropus griseus (A. 6743), il existe un sillon bien marqué limité en dedans, dans presque toute sa longueur, par une crête du bord interne de la face inférieure du rocher.

Chez Pteropus nicobaricus (1869-118), le sillon devient profond et le rocher lui forme une longue lèvre interne comme nous le figurons Pl. IV, fig. 9, *b*. La même disposition se retrouve chez Cynopterus marginatus, d'après le crâne type que possède le Cabinet d'Anatomie comparée (A. 6774).

Cette série nous a paru présenter quelque intérêt, car elle nous fait assister à l'évolution du canal carotidien depuis son état le plus rudimentaire où il n'est représenté que par un sillon superficiel de la surface inférieure du rocher, jusqu'à son état le plus développé chez ces animaux, où il ne consiste toutefois encore qu'en une gouttière plus profonde transformée en canal complet à son extrémité antérieure seulement.

Dans ce dernier cas, le plancher du conduit carotidien, dans sa partie transformée en canal complet, résulte évidemment de l'existence primitive d'un point d'ossification spécial, puisque nous avons trouvé des exemples fréquents d'espèces où le petit os qui constitue ce plancher est libre de toute adhérence avec le rocher. Ailleurs la soudure paraît pouvoir se faire soit avec le rocher lui-même, soit avec la partie voisine du sphénoïde, c'est-à-dire avec l'épine du sphénoïde, soit avec les deux.

Or on admet en général que chez l'homme (Huxley, *Elements of comparative Anatomy*, p. 155) c'est l'opisthotique qui donne naissance au canal carotidien en développant une lamelle osseuse qui graduellement s'involute autour de la carotide et convertit ainsi la gouttière primitive en tube complet. Chez les Cheiroptères il en serait autrement. On ne doit point d'ailleurs s'en étonner, car la région inférieure du rocher (plancher du limaçon, bord de la fenêtre

ronde et moitié inférieure de la fenêtre ovale) que fournit le point d'ossification opisthotique est soumise chez les Cheiroptères à certaines perturbations que marque bien en particulier l'arrêt de développement à peu près complet signalé chez les espèces insectivores. L'existence d'un point osseux indépendant de l'opisthotique, chez beaucoup de roussettes, se rattacherait à ces perturbations.

De cette étude du temporal des Cheiroptères il résulte que les Cheiroptères insectivores (murin) et les Cheiroptères frugivores (roussette) présentent des caractères de parenté et en même temps de sensibles différences. Comme caractères de parenté, signalons :

1° Le développement de l'apophyse post-auditive;

2° L'état embryonnaire du rocher caractérisé par l'existence d'une fosse cérébelleuse, par la brièveté de l'aqueduc de Fallope complété par une gouttière et par l'absence plus ou moins complète de canal carotidien, etc.

D'autre part les différences entre le murin et les roussettes sont les suivantes :

Le limaçon est proportionnellement beaucoup plus volumineux chez le murin et son arrêt de développement est plus marqué, comme il ressort de l'absence à peu près complète de région mastoïdienne osseuse et du défaut de revêtement osseux des canaux demi-circulaires et du limaçon. Chez les roussettes il y a, au contraire, une région mastoïdienne osseuse bien différenciée; *le rocher et les canaux demi-circulaires ont un revêtement osseux solide* et il y a même les premières traces d'un canal carotidien complet.

Il nous suffit pour le moment de signaler ces différences importantes entre deux genres d'une même famille, dont le régime est très différent et entre lesquels l'acuité de l'organe de l'ouïe semble également présenter de grandes variations. A mesure que nous avancerons dans l'étude de l'oreille nous aurons soin de noter les différences observées et nous verrons à conclure de l'ensemble des documents qui nous auront ainsi été fournis.

II. — **Ruminants.**

A. Mouton. (Pl. IV, V, VI.)

Écaille du temporal. — Sur les côtés du crâne, l'écaille du tem-

poral est visible en entier et nettement limitée. A sa partie inférieure prend naissance une forte et large apophyse zygomatique portant la surface glénoïde à sa base (Pl. VI, fig. 7, *t*). Le bord postérieur de cette surface est limité par une apophyse post-glénoïde (*h*) très élevée surtout en dedans. D'autre part la racine postérieure de l'apophyse zygomatique forme une courbe à concavité inférieure et vient tomber sur le bord postérieur de l'écaille du temporal prolongé obliquement en bas et en avant en une apophyse post-auditive (*pa*). Celle-ci reste séparée du processus post-glénoïde par un espace de 1 centimètre environ, dans lequel prend place le conduit auditif externe osseux (Pl. IV, fig. 7, *e*).

L'apophyse post-auditive est semblable comme rapports et développement à celle des Cheiroptères. La région mastoïdienne (*m*), en arrière de l'apophyse post-auditive, est une masse osseuse irrégulière qui remplit un espace de près de 1 centimètre de large entre le bord postérieur de l'écaille du temporal et le bord antérieur de l'occipital prolongé lui-même inférieurement en une longue apophyse paraoccipitale (*po*). A son extrémité inférieure, la région mastoïdienne revêt l'apparence d'une courte apophyse rugueuse sise en dehors de la bulle ; à son union avec le rocher on voit l'orifice de sortie du nerf facial, c'est donc bien une apophyse mastoïdienne.

A l'intérieur du crâne l'écaille du temporal n'est pas visible. *Elle est totalement éliminée de la face interne ou cérébrale*, en arrière, par la soudure du pariétal et de l'occipital en dedans d'elle, en avant, par la soudure du pariétal et du sphénoïde.

Sur une coupe longitudinale d'un crâne de mouton (Pl. VI, fig. 3) on ne voit donc aucune trace de l'écaille à l'intérieur du crâne. Nous nous sommes encore assuré de l'élimination complète de l'écaille par des coupes frontales de crânes de moutons jeunes ou adultes à divers niveaux. Ces pièces, qui figurent au Cabinet d'Anatomie comparée, ne laissent aucun doute à cet égard. Dans le crâne le rocher seul apparaît, mais il est à peine saillant dans la cavité cranienne; il est logé en effet dans une fosse triangulaire dont la limite postérieure est constituée par l'occipital et la limite antérieure par une crête du pariétal qui se soude en dedans et en avant avec le sphénoïde (Pl. VI, fig. 3, *c*).

A la face inférieure du crâne l'oreille osseuse occupe une grande place. Elle y est d'abord représentée par une bulle tympanique

osseuse volumineuse (Pl. VI, fig. 7, *b*), sorte de sac ovoïde s'aplatissant en avant et s'étirant en un long éperon à bord tranchant et à pointe aiguë (apophyse subuliforme (*as*)) qui se projette au-dessus de l'entrée de la trompe d'Eustache.

Dans l'angle que forment la face externe de la bulle tympanique et le conduit auditif externe, on voit saillir une courte apophyse cylindrique partant de la base du conduit auditif externe et se dirigeant en avant et en dedans en s'appuyant contre la bulle. C'est l'apophyse styloïde ; elle est enveloppée dans une sorte de gouttière osseuse (Pl. VI, fig. 7, *g*), déhiscente en dehors et en arrière. La paroi interne de cette gouttière n'est autre que la paroi même de la bulle tympanique ; mais sa paroi externe et antérieure est formée par une mince lame osseuse descendant du bord inférieur du conduit auditif externe (l'apophyse vaginale styloïdienne). La gouttière ainsi formée est dirigée obliquement en bas et en avant. Elle est beaucoup plus large et plus longue que l'apophyse styloïde qu'elle contient. Sur les individus frais on constate qu'elle est remplie par le cartilage qui unit l'apophyse styloïde à la branche hyoïdienne.

De ce que l'écaille du temporal est éliminée de la face interne du crâne, force nous est d'expliquer comment elle se comporte. Nous reproduisons (Pl. V, fig. 6) une coupe frontale du côté gauche d'un crâne de mouton faite vers la limite postérieure du conduit auditif externe. On y voit que le temporal écailleux reste séparé de la face supérieure et externe du rocher par un large espace de plus de 1 centimètre de diamètre constituant un vaste sinus (qui, nous le verrons plus tard, est sur les pièces sèches en communication avec les cellules mastoïdiennes). Ce sinus s'étend en longueur du milieu de la base de l'apophyse zygomatique au bord postérieur du temporal ; sa direction est oblique de bas en haut et d'avant en arrière ; c'est le sinus pariéto-temporal des auteurs qui l'ont d'ailleurs imparfaitement décrit (voir page 216). Son plafond est formé par l'angle d'union du pariétal avec l'écaille du temporal ; son plancher par le bord inférieur de l'écaille replié en dedans jusqu'à atteindre le rocher (*h*).

Sur les pièces sèches ce grand sinus communique en avant avec l'extérieur en deux points :

1° Tout à fait à son extrémité antérieure, par un orifice circulaire large de 4 millimètres environ, situé à l'angle d'union de l'apophyse zygomatique et de l'écaille du temporal (Pl. V, fig. 6, *j*).

2° Par un orifice plus petit qui occupe le fond d'une fosse située entre l'apophyse post-glénoïde et le conduit auditif externe. Cet orifice livre passage à une veine volumineuse (tronc des veines temporales profondes).

Le sinus pariéto-temporal communique d'autre part en arrière avec la cavité cranienne par un espace qui occupe tout le bord supérieur du rocher, le pariétal n'étant pas soudé avec cet os. Cet espace divisé en 2 ou 3 sillons donne entrée dans le sinus aux veines encéphaliques qui forment le confluent pariéto-temporal. Le sinus pariéto-temporal est également à ce niveau en communication, sur les pièces sèches, avec l'extérieur par un orifice vasculaire souvent obturé, et intérieurement avec les cellules mastoïdiennes. Enfin en avant, il communique avec des cellules creusées dans la base de l'apophyse zygomatique. C'est donc un sinus aérien en communication avec l'oreille comparable dans une certaine mesure aux sinus aériens des cétacés dont il sera question plus loin, mais ménagé dans la paroi osseuse du crâne.

Sur la même coupe transversale on peut voir que la bulle est une sorte d'involution osseuse qui prend naissance au-dessus du cercle tympanique, se développe en dehors et en bas, puis remonte en dedans en s'appuyant contre le basi-occipital. Cette involution s'arrête à quelque distance du bord inférieur du rocher (promontoire) en se repliant un peu en dehors (Pl. V, fig. 6, *e*), de sorte que sur les pièces sèches il existe une communication entre la cavité tympanique et le crâne; cette communication consiste en une fente ménagée entre l'extrémité inférieure du rocher et le bord libre de la bulle. Sur les pièces fraîches cette fente est obturée par la dure-mère.

B. Bouc du Sénégal.

Chez le bouc, le temporal est absolument semblable à celui du mouton. Nous remarquons seulement que la région mastoïdienne du bouc est plus épaisse ainsi que les parois de la bulle tympanique.

Annexe. — *Carotide interne des Ruminants.*

On sait que les Ruminants sont considérés par les anatomistes comme dépourvus de carotide interne proprement dite. On voit bien la carotide primitive envoyer une branche vers le rocher, mais cette branche très grêle est désignée dans les traités classiques comme rameau méningé.

Il résulte de mes recherches que cette branche méningée doit être considérée comme une vraie artère carotide interne qui, après avoir été normalement développée chez le jeune s'atrophie chez l'adulte. C'est sur une tête d'un individu mort-né de métis de mouflon et de chèvre que j'ai observé pour la première fois la carotide interne bien développée. L'ayant ensuite recherchée chez le mouton adulte et la trouvant en partie atrophiée, j'ai injecté et disséqué des fœtus de mouton à divers âges et j'ai pu constater qu'elle y existait avec son développement normal. Je vais donc la décrire chez ces divers sujets :

1° *Métis de mouflon et de chèvre* (Pl. IV, fig. 11). — Lorsqu'on examine la face inférieure du crâne au niveau de la bulle tympanique, après injection et dissection, on voit que l'artère carotide primitive (*c*) (qui, sur la figure, a été déplacée et rejetée en dedans), donne au niveau de l'extrémité postérieure de la bulle deux branches, savoir : une artère occipitale (*o*) et une branche dite méningée (*f*).

En suivant cette dernière branche on la voit pénétrer dans l'oreille moyenne, au niveau du ganglion cervical.

Arrivée dans la cavité tympanique elle se place sur le bord interne du promontoire, exactement à la même place relative que la carotide interne de la Roussette. Elle longe le bord du promontoire en faisant une courbe à concavité interne et se dirigeant en dedans et en avant elle gagne l'extrémité antérieure de la cavité tympanique. Elle s'engage alors entre le basi-occipital et le sphénoïde et peut être suivie jusqu'au *rete mirabile* (*e*) qui, chez les Ruminants, se développe sur les côtés de la selle turcique, dans le sinus caverneux. Elle fournit largement à ce plexus qui est, on le sait, l'origine des artères cérébrales.

On ne peut nier qu'une telle artère est bien une artère carotide.

Ajoutons que l'artère sphéno-épineuse (*b*) qui pénètre par le trou ovale pour s'épuiser dans le rete mirabile, donne avant d'y arriver une branche grêle (*t*) qui rejoint le plexus par le trou déchiré antérieur et qui à ce niveau émet un rameau (*u*) se perdant dans le muscle du marteau.

Pour le reste, nous n'avons rien à modifier à la description classique des artères de la région. Notre figure montre les artères dites *génératrices du réseau admirable* (*d*) pénétrant dans le crâne par la fente sphéno-temporale et se jetant dans le rete. Ce rete n'a donc pas seulement 2 racines (l'artère sphéno-épineuse et l'artère génératrice) mais bien 3 racines, car la carotide interne (méningée des auteurs) participe aussi à sa formation.

2° *Bouc adulte du Sénégal.* — J'ai voulu contrôler cette disposition anatomique chez l'adulte et j'ai injecté les vaisseaux de la tête d'un bouc du Sénégal adulte, mort à la ménagerie du Muséum. Il m'a été impossible, bien que l'injection ait réussi, de suivre la carotide interne au delà de la cavité tympanique. Vers l'extrémité de celle-ci elle devient fort petite et se réduit à un rameau très grêle qui se perd dans la dure-mère. J'ai observé chez ce sujet la particularité suivante. La carotide interne (méningée des auteurs) naît d'un tronc commun avec l'artère occipitale, tandis que chez le métis de mouflon et de chèvre décrit précédemment ces deux artères se détachent de la carotide primitive.

3° *Mouton adulte.* — A plusieurs reprises j'ai injecté des têtes de moutons adultes. Il ne m'a point été possible de suivre la carotide interne jusqu'au rete mirabile. Je tentai alors l'injection de fœtus.

4° *Fœtus de mouton* (Pl. IV, fig. 2). — Les fœtus de mouton m'ont permis de retrouver exactement la même disposition que chez l'individu mort-né de métis de mouflon et de chèvre. L'artère carotide interne (*i*) bien développée traverse la cavité tympanique et fournit largement au rete mirabile (*p*). Chez plusieurs individus de 4 à 10 centimètres de long j'ai très facilement suivi le trajet de l'artère. La fig. 2 que je donne montre qu'elle a un volume relativement considérable par rapport au rete mirabile encore assez peu développé.

De ces faits je me crois autorisé à conclure que la branche dite « méningée » des ruminants adultes est en réalité la carotide interne; mais que celle-ci bien développée chez les jeunes sujets, même encore à la naissance, s'atrophie peu à peu chez l'adulte jusqu'à perdre ses rapports avec le réseau admirable.

III. — Cétacés.

A. Dauphin (*Eudelphinus delphis*).

Temporal. — Sur les têtes de sujets âgés il est difficile de limiter extérieurement le contour de l'écaille du temporal, car celle-ci est complètement soudée avec les os voisins. Mais sur un crâne de jeune individu l'écaille du temporal apparaît comme une mince lame osseuse de dimensions très réduites appliquée latéralement dans un angle rentrant que forme le bord antérieur de l'exoccipital avec le pariétal. On constate en même temps, sur des pièces convenablement préparées pour permettre de séparer le temporal écailleux, que *cet os ne prend aucune part à la formation de la paroi interne de la cavité cranienne.* Il est totalement éliminé de cette cavité, aussi complètement que chez le mouton, par le pariétal qui passe en dedans de lui. Chez le Dauphin, en un mot, l'écaille du temporal est tout entière appliquée sur la surface externe du pariétal et sans aucun rapport avec la cavité cérébrale.

L'apophyse zygomatique, courte et épaisse, est creusée à sa face inférieure d'une concavité qui représente la surface glénoïde. En dehors et en arrière le bord de cette surface se confond avec le bord correspondant de l'apophyse zygomatique; mais en dedans et en avant le bord de la surface glénoïde se détache de l'apophyse et surplombe une large excavation de la surface inférieure de cette apophyse qui, nous le verrons plus loin, loge un sinus aérien (Pl. IV, fig. 5, *t*). Ajoutons enfin que du bord interne de cette excavation

on voit se détacher une lame osseuse mince, falciforme (*x*), qui se projette en dedans et en arrière au-dessous de l'alisphénoïde. Le bord postérieur concave de cette lame falciforme répond à la surface antérieure convexe du rocher et son extrémité libre atteint l'extrémité antérieure (orifice eustachien) de la bulle tympanique (*b*).

Le périotique (ensemble du rocher et de la bulle tympanique) libre de toute adhérence solide avec les os voisins ne fait pas saillie dans la cavité cranienne. Lorsqu'on examine l'intérieur du crâne (Pl. VI, fig. 6, *r*), on voit bien le rocher, mais il occupe, au fond d'une large fosse, un espace vide de forme irrégulière (*f*) dont les limites sont constituées : en arrière et en dedans par l'occipital, en dehors par le pariétal (*p*), en avant par le sphénoïde (*sp*).

La fosse elle-même a des contours nettement limités : en arrière par la surface concave de l'occipital, en dedans par une crête mousse du bord de l'occipital basilaire et du corps du sphénoïde, en dehors par une crête tranchante qui s'étend obliquement de l'occipital au trou ovale en convergeant vers la crête mousse précédemment décrite.

A la face inférieure du crâne le périotique fait une forte saillie, mais celle-ci est en quelque sorte atténuée par le grand développement en hauteur que prennent les os du crâne tout autour de l'oreille osseuse. Celle-ci, en effet, à la face inférieure du crâne (Pl. VI, fig. 5) se montre logée dans une fosse profonde, irrégulière, dont les limites sont les suivantes :

1° En arrière et en dehors, une apophyse de l'occipital (*po*), concave en avant (région exoccipitale), véritable apophyse paraoccipitale; cette apophyse est séparée du temporal écailleux par un espace triangulaire où passe le conduit auditif externe; elle est séparée d'autre part, en dedans et en arrière, de l'occipital basilaire par un espace triangulaire plus large qui livre passage aux nerfs grand hypoglosse, pneumogastrique et glosso-pharyngien, ainsi qu'aux vaisseaux artériels et veineux destinés à l'oreille et à l'encéphale. Cet espace est donc le trou déchiré postérieur. Mentionnons que le trou précondylien qui livre passage au grand hypoglosse en occupe la partie la plus interne et qu'il reste séparé du trou déchiré postérieur proprement dit par un pont osseux.

2° En dedans, la fosse qui loge le rocher et la bulle est limitée par une muraille osseuse que forme le bord interne de l'occipital basilaire prolongé inférieurement (*o*).

3° Enfin en avant et en dehors, cette fosse est délimitée par la base de l'apophyse zygomatique et par son apophyse falciforme (*x*).

Les os de l'oreille ne se soudent point aux diverses parties osseuses que nous voyons l'avoisiner ainsi. Ils ne prennent même pas contact avec eux, sauf toutefois en un point qui répond exactement à la limite de séparation de l'apophyse zygomatique et de l'apophyse paraoccipitale. A ce niveau, le rocher émet une forte apophyse qui reste fixée par l'intermédiaire de tissus mous à la face interne de cette région. De tels rapports ne peuvent laisser de doutes sur l'homologation de cette apophyse du rocher qui est évidemment une portion mastoïdienne de l'os. Mais elle n'est pas apparente à la surface extérieure du crâne ; elle s'en retire comme le rocher se retire de la face interne du crâne. Toutefois sur les pièces qui n'ont pas macéré trop longtemps, les tissus mous résistent à la destruction et suffisent à maintenir en place la région mastoïde et avec elle le rocher et la bulle tympanique.

B. Cachalot (*Physeter macrocephalus*). — Deux têtes de jeunes sujets envoyés des Açores au Muséum nous ont permis d'étudier avec soin les parties osseuses de l'oreille.

Nous n'aurons d'ailleurs que peu de choses à en dire car elles sont pour ainsi dire identiques aux mêmes parties chez le Dauphin. La bulle tympanique (Pl. VI, fig. 4, *b*) est reportée tout à fait en arrière, dans l'angle que forment l'occipital et l'apophyse que nous assimilons à l'apophyse paraoccipitale des quadrupèdes. Cette apophyse chez le Cachalot est plus nettement définie encore que chez le Dauphin, en raison de la profondeur de la gouttière qui la limite en dehors, gouttière qui loge le conduit auditif externe.

La bulle occupe une large cavité limitée comme il vient d'être dit en arrière, et dont le contour est dessiné en avant par une longue épine osseuse grêle (Pl. VI, fig. 4, *x*) arquée, à concavité postérieure qui est émise par le temporal et se projette en dedans et en arrière. Cette épine osseuse doit, sans aucun doute, être homologuée avec l'apophyse falciforme que nous avons décrite chez le Dauphin ; elle manque sur beaucoup de crânes secs, sa grande fragilité expliquant d'ailleurs aisément cette disparition. Mais nous l'avons observée sur deux crânes de jeunes des Açores et sur les crânes d'adultes de l'île de Ré et de l'île d'Oleron. Pour le reste nous n'avons rien à ajouter à ce que nous avons dit du Dauphin.

Comme chez ce dernier *l'écaille du temporal ne prend absolument aucune part à la formation de la paroi interne du crâne.* Il en est complètement éliminé, comme nous avons pu nous en assurer particulièrement bien chez nos jeunes sujets. Sous ce rapport le Cachalot se rapproche encore du Dauphin, pour se distinguer des Mysticètes.

C. Balænoptera rostrata. — Quand on examine la face inférieure d'une tête osseuse de Balænoptère (Pl. VI, fig. 2) on est frappé, au premier abord, par la saillie des énormes bulles tympaniques (*b*). En comparant cette région à celle du Dauphin on remarque en outre que ces bulles sont, chez les Balænoptères, beaucoup plus rapprochées l'une de l'autre; leur distance n'est en effet que de 10 cent. 5 environ sur une tête de B. rostrata longue de 1 m. 15, tandis que les bulles sont, à leur extrémité postérieure, écartées de 9 centimètres chez un Dauphin ordinaire dont la tête mesure 44 centimètres de longueur. De plus, tandis que chez le Dauphin les bulles sont, par rapport à l'axe antéro-postérieur du crâne, dirigées très obliquement en avant et en dedans de telle sorte que leurs extrémités antérieures convergentes ne sont distantes l'une de l'autre que de 6 cent. 5, chez B. rostrata l'axe longitudinal des bulles tympaniques est à peu près parallèle à l'axe du crâne.

Quoi qu'il en soit, les rapports de la bulle et du rocher avec les os du crâne sont sensiblement les mêmes chez le Dauphin et la Balænoptère comme il résulte d'une comparaison attentive.

Temporal. — De même que chez le Dauphin la portion écailleuse du temporal n'est pas soudée à la portion pierreuse et celle-ci s'isole assez facilement sur les pièces sèches.

A l'intérieur du crâne le rocher ne fait point saillie (Pl. VI, fig. 1). On l'aperçoit au fond d'une large fosse limitée en arrière et en dedans par l'occipital, en avant et en dedans par l'alisphénoïde et le sphénoïde, en dehors par le pariétal et une très faible portion du temporal représenté par la base de l'apophyse articulaire du squameux. Ici en effet, mais contrairement à ce que nous avons vu chez le mouton, le dauphin et le cachalot, l'écaille du temporal n'est pas complètement éliminée de la paroi interne du crâne. Elle y prend toutefois chez la Balænoptère une part relativement très minime; elle remplit seulement, en effet, un espace triangulaire à sommet supérieur que laissent entre eux l'occipital et le pariétal.

Quoi qu'il en soit, la fosse ainsi limitée est largement ouverte en bas et son ouverture dessine assez exactement un trèfle dont la foliole médiane est en dehors et les deux autres respectivement en avant et en arrière. La foliole médiane est dessinée par la face interne concave du squameux (*sq*); elle est limitée en arrière par une saillie anguleuse que forment en s'unissant le squameux et l'occipital et en avant par une proéminence de l'alisphénoïde à son union avec le squameux. C'est dans cette foliole ainsi circonscrite que siège presque tout entier le rocher.

La foliole postérieure de l'ouverture en trèfle est dessinée entièrement par la partie postérieure très excavée de l'occipital. Sur le milieu de son bord se voit une profonde gouttière qui répond au trou déchiré postérieur et au trou précondylien confondus.

La foliole antérieure, enfin, plus petite que les deux autres est dessinée par l'alisphénoïde dont le bord concave est délaminé en une gouttière presque horizontale à lèvre inférieure lamelleuse dirigée obliquement en dehors et en bas. C'est dans cette gouttière que s'engage le trijumeau. Quant à la base du trèfle elle est formée par le bord externe du basi-occipital, à son union avec le sphénoïde.

La surface supérieure du rocher se prolonge obliquement dans l'espace qui forme cette base et y montre l'entrée du conduit auditif interne.

A la face inférieure du crâne (Pl. VI, fig. 2) on observe de chaque côté du basi-occipital une fosse profonde occupée par le rocher mais qui ne loge pas la bulle, celle-ci formant à la base du crâne une forte saillie libre de toutes parts. La fosse auditive est limitée en dedans par le basi-occipital et par le sphénoïde qui se relèvent en une haute crête, sorte de muraille osseuse qui n'a pas moins de 4 centimètres de haut chez le jeune sujet que nous décrivons. En arrière, la limite de la fosse est formée par l'ex-occipital (*eo*). Deux larges et profondes gouttières s'y montrent. L'une (*n*), en dedans, à l'union du basi-occipital et de l'ex-occipital (c'est plutôt une large encoche) répond à l'extrémité inférieure de la gouttière que nous avons décrite au milieu du bord de la foliole postérieure du trèfle qui figure l'orifice supérieur de la fosse auditive. Elle livre passage aux dernières paires craniennes. La seconde gouttière (*d*) est séparée de la précédente par une crête osseuse mince, mais, contrairement à celle-ci, qui se réduisait à une encoche, elle se prolonge longuement sur le bord inférieur de l'ex-occipital en prenant comme

ce bord une direction oblique en arrière et en dedans. Elle est complétée en dehors et en avant par la face postérieure concave de l'apophyse mastoïde (*m*) du périotique et elle livre passage : 1° contre cette apophyse, au nerf facial; 2° contre sa portion ex-occipitale à de nombreux vaisseaux qui répondent aux veines jugulaires et au plexus carotidien.

De ces deux gouttières, d'après ce que nous venons de dire des organes qu'elles renferment, la première répond donc à la partie interne du trou déchiré postérieur confondu avec le trou précondylien et la seconde au trou carotidien et au golfe de la veine jugulaire confondus avec le trou stylo-mastoïdien.

Le bord interne de la fosse auditive est formé par la base de l'apophyse articulaire du squameux. A la limite de cet os et de l'ex-occipital il existe une profonde gorge à parois rugueuses dans laquelle s'enfonce l'apophyse postérieure du rocher (*m*) (apophyse mastoïde). Gorge et apophyse ont une direction oblique en arrière et en dehors, parallèle par conséquent à la direction de l'ex-occipital. En avant de cette apophyse le bord inférieur du squameux se creuse en une gouttière (*e*) qu'on distingue très bien sur notre photographie et dont la lèvre postérieure mince et lisse limite en avant et en dehors la gorge occupée par l'apophyse du rocher. Sa lèvre antérieure est constituée par l'apophyse articulaire du squameux. La direction de cette gouttière est à peu près parallèle à celle de l'apophyse du rocher; son diamètre, qui mesure 2 à 3 centimètres à son extrémité interne, diminue progressivement jusqu'à ne plus mesurer que un demi-centimètre à son extrémité postéro-externe. Elle est occupée dans toute son étendue par le conduit auditif externe et elle aboutit avec lui à l'orifice tympanique de la bulle.

Le bord antérieur de la fosse auditive inférieure manque, c'est-à-dire qu'en avant cette fosse se continue dans un profond sinus ovoïde (Pl. VI, fig. 2), sorte d'excavation longue de 7 centimètres et large de 5 à 6 centimètres que forme le ptérygoïde. Cette fosse ouverte en bas et en arrière, est limitée en dedans par une crête élevée fournie par le ptérygoïde, en avant par une apophyse digitiforme du ptérygoïde qui fait saillie en dedans, au-dessous de la crête susdite et qui limite entre elle et cette crête un espace dans lequel passe la trompe d'Eustache. En dehors, une apophyse lamelleuse (*x*), homologue de l'apophyse falciforme que nous avons décrite chez le

Dauphin, émane du bord inférieur et interne du squameux et se projette au-dessous du sinus ptérygoïdien dont elle rétrécit l'ouverture inférieure. Mais, tandis que chez le dauphin et le cachalot cette apophyse falciforme contourne de son bord concave la face antérieure du rocher et forme en avant de celui-ci une ceinture osseuse qui dessine le bord antérieur de la fosse auditive, chez Balænoptera rostrata cette apophyse après s'être dirigée en dedans se retourne brusquement en avant et vient se souder avec l'alisphénoïde, au niveau où celui-ci s'unit à l'extrémité antérieure du bord inférieur du squameux. Cette suture par engrènement est très visible sur les sujets que nous avons sous les yeux et comme, en se dirigeant ainsi en avant, l'apophyse falciforme s'est rapprochée du squameux il s'ensuit qu'entre cet os et l'apophyse il existe un vide (*g*) auquel aboutit la gouttière que nous avons décrite au bord antérieur du sphénoïde, à la surface interne du crâne. Cet orifice répond donc au trou ovale, et en effet sur une pièce fraîche nous pouvons constater qu'il livre passage au trijumeau.

Ajoutons que cette gouttière est complétée et transformée en canal par la présence de la courte apophyse antérieure du rocher qui s'engage à ce niveau dans un espace laissé libre entre le ptérygoïde et le squameux.

De la disposition des parties telle que nous venons de la décrire, il faut conclure que le trou ovale chez B. rostrata est transformé en un canal.

L'apophyse falciforme que nous retrouvons chez B. rostrata comme chez le dauphin, ne saurait être homologuée comme on serait tenté de le croire avec l'apophyse post-glénoïde des Ruminants par exemple. Elle occupe une situation beaucoup plus interne et répond en réalité à la saillie que forme chez l'homme l'angle interne de la surface glénoïde en s'unissant avec l'épine du sphénoïde.

On remarquera, en comparant la description que nous venons de faire, avec la même région du crâne du dauphin qu'il n'existe entre les deux genres que de légères différences. Une des plus importantes est la suivante : chez le dauphin l'ex-occipital a bien la même direction oblique en dehors et en arrière que chez B. rostrata, mais l'apophyse qu'il émet (que nous homologuons avec l'apophyse para-occipitale du mouton) est dirigée transversalement ou un peu obli-

quement en dehors et en avant, tandis que celle de B. rostrata continue la direction de l'ex-occipital un peu en dehors de la saillie que forme cet os. Il en résulte que chez le dauphin le conduit auditif externe est beaucoup plus fortement rejeté en dehors.

DEUXIÈME PARTIE

OREILLE EXTERNE

—

IV. — Cheiroptères.

A. Murin (*Vespertilio murinus*).

Pavillon. — La description de l'oreille externe des Cheiroptères et spécialement du murin, du moins en ce qui concerne la conque auditive et l'oreillon, a été faite avec soin dans nombre d'ouvrages de zoologie, aussi n'ai-je rien à y ajouter. Les recherches de Cuvier et de Laurillard et plus récemment celles de MM. Macalister et Maisonneuve sur les muscles de l'oreille me dispensent également d'insister sur ce point; je rappellerai seulement à titre de document se rapportant à mes études, que d'après M. Maisonneuve, le mouvement le plus fréquent pour le pavillon semble être le mouvement en avant, en raison du développement spécial de l'appareil musculaire qui le produit.

Conduit auditif externe. — Le conduit auditif externe est très irrégulier. Le fond du pavillon est dilaté en un renflement considérable, prolongé en cul-de-sac en arrière. Ce renflement long de 8 millimètres mesure 4 millim. 5 de large en son fond, au niveau du cul-de-sac. A partir de ce point, le conduit auditif se rétrécit brusquement et devient cylindrique; il ne mesure plus alors que 2 millim. 5 de diamètre et conserve cette dimension dans toute sa longueur, soit sur une étendue de 2 à 3 millimètres. Il aboutit ensuite au cercle tympanique.

Le conduit auditif tel que nous venons de le décrire, est membraneux, mais sa paroi est soutenue par trois cartilages disposés comme suit :

1° Le *cartilage de la conque* prolongé en dedans et en bas pour

revêtir le renflement que nous avons décrit. Ce revêtement cartilagineux est fortement épaissi dans la région postérieure du renflement, au niveau du cul-de-sac; par contre, il fait défaut dans la moitié externe de sa face inférieure. Le bord externe du cartilage offre en ce point deux profondes encoches et quelques traînées irrégulières de cartilage se prolongent seules dans l'espace membraneux resté sans soutien;

2° Au niveau où le conduit auditif externe devient cylindrique il existe un anneau cartilagineux incomplet. Cet anneau, soudé à la partie inférieure de son bord interne avec la région correspondante du bord interne du cartilage de la conque, est libre de toute adhérence à celui-ci dans le reste de son étendue. Il embrasse le conduit auditif membraneux mais à la face supérieure de ce conduit ses extrémités ne se soudent pas entre elles;

3° A un millimètre à peine au delà du précédent anneau cartilagineux il en existe un second, incomplet également en-dessus mais libre de toute adhérence avec le premier.

Somme toute le conduit auditif externe est soutenu dans la plus grande partie de son étendue par trois pièces cartilagineuses qu'on peut évidemment homologuer aux trois anneaux cartilagineux qui délimitent les deux incisures de Valsalva dans la portion cartilagineuse du conduit auditif externe chez l'homme. Elles ne s'étendent pas sur la face supérieure du conduit. Cette particularité suffit à montrer que ces pièces jouent un rôle de soutien permettant au conduit auditif de rester ouvert. Ce soutien cartilagineux est inutile en dessus, puisqu'à ce niveau le conduit membraneux est appliqué contre les os du crâne.

B. Roussette (*Pteropus medius*).

Pavillon et conduit auditif. — Le pavillon, lancéolé, long de 3 cent. 5 environ, est relié au cercle tympanique par un conduit membraneux que soutiennent 3 pièces cartilagineuses (Pl. V, fig. 1 et 2). La longueur totale de ce conduit est de 1 centimètre environ; il est conique, à sommet tronqué obliquement aux dépens de sa face supérieure; ce sommet répond au cercle tympanique.

Les trois cartilages qui lui servent de soutien forment trois anneaux incomplets, interrompus à la partie supérieure du conduit. Le 1er (le plus distal) est un prolongement (*a*) du cartilage conchinien qui s'avance dans la paroi membraneuse du conduit auditif,

sur une étendue de 3 à 4 millimètres en s'enroulant en une spire ouverte en dessus. A sa face inférieure il émet une branche oblique qui le relie au second cartilage (Pl. V, fig. 2 a^1).

Le 2e cartilage (*b*) est un anneau de 2 millimètres de haut. Ses extrémités restent écartées de 1 millimètre environ.

Quant au 3e anneau (*c*), il est complètement libre et son bord proximal obliquement coupé lui donne la forme d'un écusson losangique.

De ce qui précède il résulte que chez la roussette, comme chez le murin, trois pièces cartilagineuses concourent à renforcer la paroi inférieure du conduit auditif externe. Mais chez la roussette le cartilage conchinien ne se dilate pas en cul-de-sac renflé comme chez le murin. La différence est d'autant plus sensible entre ces 2 types qu'elle est précisément en proportion inverse de la taille de ces Cheiroptères. Il ne paraît pas douteux que la forme renflée du fond du pavillon du murin est en rapport avec l'acuité auditive de cette espèce insectivore.

V. — Ruminants.

Bouc du Sénégal.

Pavillon. — Le pavillon mesure 12 centimètres de long. Du tragus à l'orifice du conduit auditif osseux le tube auditif a 5 cent. 5; sa paroi membraneuse est soutenue par trois cartilages, dont l'un le cartilage scutiforme (Ecusson, de Cuvier) (Pl. V, fig. 7, *m*) est extrinsèque en ce sens qu'il est placé contre l'os frontal à la base du cartilage conchinien, entre celui-ci et la paroi osseuse. Ce cartilage scutiforme est irrégulièrement losangique.

Les 2 autres cartilages sont le cartilage conchinien et un anneau cartilagineux proximal.

Le cartilage conchinien est considérable; je vais le décrire comme unité anatomique mais je suis d'avis que son extrémité proximale, très irrégulièrement découpée, répond au 1er anneau cartilagineux que nous avons décrit chez les Cheiroptères où d'ailleurs il se montre soudé, par une petite partie de son bord au moins, au cartilage de la conque. (Il en est de même aussi chez l'homme.)

La partie libre du cartilage conchinien consiste en une lame repliée en cornet à bords rapprochés mais non soudés. On peut

considérer à la partie distale ou conchinienne proprement dite du cartilage, une face antérieure, deux faces latérales et un angle postérieur, car les deux faces latérales font un angle mousse saillant en arrière (Pl. V, fig. 7, *l*) que longe l'artère auriculaire postérieure.

A la base du pavillon proprement dit le cartilage conchinien se prolonge et se dilate en un large sac dont la face antérieure (Pl. V, fig. 11, *h*) bombée, cylindrique, se termine par un bord inférieur concave, et dont la face postérieure (Pl. V, fig. 9, *a*) renflée, et à surface extérieure marquée d'empreintes irrégulières, se termine par un bord profondément échancré. La profondeur du sac ainsi délimité est de 1 centimètre au moins plus grande en arrière qu'en avant grâce à ce que la face postérieure du cartilage se prolonge plus loin en bas que sa face antérieure. En outre, cette face postérieure envoie au côté externe du conduit auditif membraneux un prolongement (*i*, fig. 11, pl. V) long de 3 cent. 4, divisé en 3 lobes par deux profondes encoches de son bord antérieur. De ces trois lobes, le distal ou supérieur vient s'accoler sans s'y souder au bord correspondant de la face antérieure du cartilage conchinien; le lobe moyen, irrégulier en forme de foliole ovoïde lancéolée s'avance sur la partie antérieure du conduit membraneux au-dessous du sac conchinien. Le lobe inférieur enfin recouvre la face externe du conduit membraneux. Ce sont ces 2 derniers lobes qui me paraissent devoir être homologués au 1er anneau cartilagineux qui, chez les Cheiroptères, est soudé partiellement avec le cartilage conchinien.

Il existe en outre, avons-nous dit, chez le bouc, un cartilage annulaire qui recouvre la portion proximale du conduit auditif externe membraneux. Ce cartilage mesure 1 cent. 5 de haut; il embrasse complètement le tube auditif; toutefois ses bords, au côté interne (supérieur) de ce tube, ne se soudent pas. Le bord distal du cartilage annulaire est lobé; son bord proximal, circulaire, s'attache au pourtour de l'orifice du conduit auditif osseux.

Dans les mouvements de retrait de l'oreille, la languette terminale du cartilage conchinien, vient emboîter la face externe du cartilage annulaire; ces parties se comportent donc comme les articles du tube d'une longue-vue.

En résumé, les caractères anatomiques présentés par l'oreille externe du bouc sont très semblables à ceux du même organe chez les Cheiroptères; comme chez le murin le fond du pavillon offre un

large cul-de-sac soutenu par une expansion du cartilage conchinien.

Tragus. — Extérieurement on observe une profonde concavité à la base de la partie antérieure du cartilage conchinien : elle répond, à l'intérieur de l'oreille, à une épaisse saillie cartilagineuse, volumineux tragus qui se projette au-dessus de l'infundibulum formé par la partie postérieure du sac conchinien. Nous verrons plus loin qu'un muscle (m. zygomatico-auriculaire) s'insère, extérieurement, dans la concavité répondant à ce tragus. La contraction de ce muscle a pour action, lorsque ses antagonistes agissent d'autre part pour maintenir l'oreille en place, de tirer le tragus en avant et de laisser par suite un plus large passage à l'entrée des ondes sonores. Si par contre ce muscle cesse d'agir et que l'oreille soit attirée contre la paroi osseuse du crâne il se peut que l'arrivée des ondes sonores soit entravée.

La surface interne du conduit auditif externe n'offre rien de particulier à noter. La muqueuse grisâtre est marquée de stries transversales très rapprochées et régulières ; on observe aussi quelques plis longitudinaux.

Muscles de l'oreille (Pl. V). — Nous examinerons successivement les muscles *extrinsèques* et les muscles *intrinsèques* et nous considérerons dans chaque groupe des muscles *superficiels* et des muscles *profonds*.

Muscles extrinsèques superficiels. (Voir l'explication des planches.) — Ils sont au nombre de sept, savoir :

A. — Le muscle *cervico-auriculaire superficiel*; très long faisceau aplati en ruban dirigé obliquement en arrière et en dehors. Ce muscle partant du raphé cervical va s'insérer d'autre part à la face postérieure de la base du pavillon. A ce niveau ses fibres prennent une disposition flabellée. Dans sa marche il longe le bord postérieur du cartilage scutiforme et un certain nombre de ses fibres s'attachent à ce bord.

C'est un releveur puissant de l'oreille qu'il porte en même temps en arrière.

B. — Le muscle *pariéto-auriculaire* est une large et mince lame musculaire située au-dessous du précédent, dont l'insertion fixe est au sommet de la crête pariéto-frontale et dont les fibres se por-

tent transversalement vers la face postérieure de la base du cartilage conchinien. Là, ces fibres forment 2 groupes : l'un antérieur, l'autre postérieur plus profond. Il résulte de ce que nous venons de dire que le muscle pariéto-auriculaire est croisé par le cervico-auriculaire qui passe au-dessus de lui. A la base du pavillon il recouvre l'extrémité supérieure de la glande parotide.

Le m. pariéto-auriculaire relève l'oreille, mais à moitié seulement ; il l'amène dans une direction parallèle au sol. En même temps il la porte en arrière et la fait tourner légèrement sur elle-même.

C. Muscle *temporo-auriculaire*. — Nous désignons ainsi un muscle qu'on voit se dégager au bord interne du pariéto-auriculaire. C'est un plan musculaire qui prend insertion fixe, à la fois à l'aponévrose profonde du muscle pariéto-auriculaire et au temporal sur l'épaisse crête suturale de l'écaille et de la région mastoïdienne. De là, il se porte un peu obliquement en avant et en dehors. Il devient plus épais et moins large, puis traversant la glande parotide il vient se fixer au bord interne de l'extrémité inférieure du cartilage conchinien.

Son action s'ajoute à celle du pariéto-auriculaire, en ce sens qu'il fait pivoter le cartilage conchinien de manière à tourner l'orifice du pavillon en dehors et en arrière.

D. Muscle *fronto-auriculaire*. — Nous désignons ainsi un muscle situé sur le même plan que le pariéto-auriculaire et se dirigeant à peu près parallèlement à son bord antérieur. C'est une lame musculaire dont l'insertion fixe se fait sur la région frontale, immédiatement en arrière de la base de la corne. De là elle se porte transversalement en dehors, passe sous le cartilage scutiforme auquel elle adhère par quelques fibres et se termine en s'irradiant sur la surface interne de la base du cartilage conchinien, au-dessous du cervico-auriculaire, en confondant partiellement ses insertions avec celles de ce dernier muscle.

Le fronto-auriculaire est un releveur de l'oreille qu'il porte directement en haut et en dedans, bien qu'incomplètement.

E. Muscle *fronto-scutien*. — Nous donnons ce nom à une lame musculaire mince et large qui prend insertion : d'une part à la surface du frontal comprise entre le bord supérieur de l'orbite et la base de la corne, d'autre part aux trois quarts antérieurs du bord inférieur du cartilage scutiforme.

Il tire l'oreille en avant et en dedans.

F. Muscle *zygomato-auriculaire* (Pl. V, fig. 6, *n*, *n'*). — C'est une large et très mince bande musculaire qui comprend 2 faisceaux :

1° Un petit faisceau (*n'*) qui se dirige de bas en haut et de dehors en dedans. Il s'insère d'une part à la région zygomatiqne, d'autre part au tiers antérieur du bord inférieur du cartilage scutiforme. Il envoie aussi quelques fibres aux parties immédiatement voisines du cartilage conchinien, en dehors du cartilage scutiforme;

2° Le second faisceau, beaucoup plus large, suit une direction divergente par rapport au précédent. Il se dirige, en effet, presque directement d'avant en arrière, un peu obliquement de bas en haut. Parti de la région zygomatique, il s'insère par son extrémité mobile à la partie antéro-inférieure du cartilage conchinien.

C'est à la fois un abaisseur de l'oreille et un rotateur; il porte le pavillon en avant et en dedans.

G. Muscle *parotido-auriculaire*. — C'est un puissant faisceau (Pl. V, fig. 7, *d*, et fig. 6, *p*), dont les fibres s'insèrent d'une part à la surface de la glande parotide, d'autre part à la surface inférieure du cartilage conchinien. C'est un abaisseur énergique de l'oreille.

Muscles intrinsèques, superficiels. — Ils sont au nombre de deux, savoir :

Un *scuto-auriculaire supérieur*;

Un *scuto-auriculaire inférieur*.

A. *Scuto-auriculaire supérieur* (Pl. V, fig. 6 et 7, *g*). — C'est un faisceau aplati qui s'insère en bas à la marge supérieure du bord inférieur du cartilage scutiforme et qui se portant directement en haut se fixe à la partie antéro-interne du cartilage conchinien.

B. *Scuto-auriculaire inférieur*. — Faisceau grêle ayant les mêmes attaches que le précédent mais croisant obliquement sa direction, et passant au-dessous de lui.

Ces 2 muscles redressent le cartilage conchinien et l'appliquent sur le cartilage scutiforme.

Muscles profonds. — Il existe trois muscles profonds : deux extrinsèques, les *pariéto-auriculaire* et *zygomato-auriculaire profonds*, et un intrinsèque, le *scuto-auriculaire profond*.

A. *Pariéto-auriculaire profond* (Pl. V, fig. 7, *b*, et 9, *d*). — Ce muscle, assez épais à son origine, s'attache à l'aponévrose profonde

du muscle pariéto-auriculaire superficiel et après un court trajet s'insère à la base du cartilage conchinien, à sa face postérieure. A ce niveau les fibres du muscle se disposent en éventail et les plus inférieures vont se fixer au bord postérieur de l'espace membraneux qui unit le cartilage conchinien au cartilage annulaire (Pl. V, fig. 9, *d*). Ce muscle est un redresseur de l'oreille en même temps que rotateur en arrière.

B. *Zygomato-auriculaire profond* (Pl. V, fig. 11, *e*). — C'est un épais cordon musculaire qui se fait remarquer par sa couleur d'un rouge vif. Il s'insère à l'apophyse zygomatique un peu en avant du conduit auditif externe osseux, et de là se porte obliquement en haut et en dedans pour se fixer à la partie inférieure du cartilage conchinien, en arrière de la profonde concavité de son extrémité inférieure. Ce muscle est un antagoniste du précédent; il tire l'oreille en avant et en dedans en même temps qu'il est rétracteur, c'est-à-dire qu'il appuie le fond du cartilage conchinien contre le crâne.

C. *Scuto-auriculaire profond* (Pl. V, fig. 7, *h*). — C'est un épais faisceau qui s'insère d'une part à la moitié inférieure de la face externe du cartilage scutiforme, d'autre part à la base du cartilage conchinien tout à fait à la surface du cul-de-sac arrondi que celui-ci forme en arrière.

C'est un releveur de l'oreille.

De cette description, il résulte que 12 muscles concourent aux divers mouvements de l'oreille, savoir :

Sept muscles extrinsèques superficiels;

Deux muscles intrinsèques superficiels;

Deux muscles extrinsèques profonds;

Un muscle intrinsèque profond.

Les muscles profonds sont exclusivement releveurs ou rotateurs.

Conduit auditif externe osseux. — Nous le décrirons chez le mouton. Sur les individus adultes, pas trop vieux, le conduit auditif externe osseux se présente sous la forme d'un canal cylindrique, légèrement comprimé d'avant en arrière (Pl. VI, fig. 7, *e*). Le contour de son orifice extérieur est irrégulier, assez fortement échancré au bord postérieur. Ce canal osseux, saillant au-dessous de la racine postérieure de l'apophyse zygomatique, se dirige un peu obliquement de bas en haut, de dehors en dedans et d'avant en arrière. Il s'en-

fonce ainsi entre les apophyses post-glénoïde (*h*) et post-auditive (*pa*) et pour suivre le reste de son trajet il est nécessaire d'examiner une coupe frontale passant par son axe. On voit alors que tandis que ses parois supérieure et antérieure restent horizontales et s'arrêtent à l'entrée de la cavité tympanique, ses parois inférieure et postérieure se recourbent fortement en bas en proéminant dans la cavité tympanique. Il en résulte que le contour de l'extrémité profonde du conduit auditif décrit une grande courbe ovale (Pl. V, fig. 4, *b*), sorte d'évasement sur le pourtour duquel est fixée la membrane du tympan, en dedans d'un délicat rebord formé d'une mince lamelle osseuse transparente qui sertit pour ainsi dire la membrane et qui est surtout développée dans la partie inférieure du cercle tympanique.

La configuration ovale et les grandes dimensions de l'orifice profond du conduit auditif externe résultant d'un prolongement avec inflexion en bas de la paroi inférieure de ce conduit, on conçoit que la portion supérieure seulement de la membrane du tympan répond à l'axe du conduit auditif et reçoit librement les ondes sonores. Toute la partie inférieure de la membrane est en contact par sa face extérieure avec la paroi osseuse du conduit, et le contact est encore augmenté par cette circonstance que dans cette région la paroi est relevée d'une crête mousse à quelque distance en dedans de la marge proprement dite formant le cadre tympanique. Nous insistons sur ce point parce que nous avons observé chez les Cétodontes un fait du même ordre et plus accusé encore. Nous y verrons en effet la plus grande partie de la surface extérieure de la membrane tympanique s'appuyer sur une lame osseuse.

Quoi qu'il en soit, la direction du cercle tympanique, tel que nous venons de le décrire chez le mouton, est oblique de bas en haut de dehors en dedans et un peu d'avant en arrière. Il est très oblique par rapport à l'axe du conduit auditif.

Ce qui est très caractéristique c'est que le conduit auditif au lieu de se terminer à l'entrée de la cavité tympanique, y pénètre pour y former une forte saillie à la partie supérieure de sa paroi externe (Pl. V, fig. 4, *b*).

Toute cette description, dans ses parties essentielles, s'applique également au conduit auditif externe du bouc.

VI. — Cétacés.

A. Dauphin (*Eudelphinus delphis*).

Conduit auditif externe. — L'orifice externe de l'oreille du dauphin est assez difficile à découvrir à cause de son petit diamètre et aussi parce qu'il se cache au milieu de dépressions irrégulières de la peau. C'est un orifice large de 1/2 millimètre environ, situé à 5 centimètres en arrière de l'œil (centre de la pupille).

De son orifice au tympan le conduit auditif mesure 6 à 7 centimètres de long, mesure prise en ligne droite; mais sa longueur est en réalité beaucoup plus grande car son trajet est très sinueux. En effet après un parcours de 3 centimètres environ à travers le lard, dans une direction un peu oblique en dedans et en arrière, le conduit auditif s'applique sur la région temporale à la face postérieure de l'apophyse zygomatique et décrit une première courbe à convexité antérieure, puis une seconde en sens inverse; enfin il se continue par une portion rectiligne dans l'espace libre laissé entre l'apophyse zygomatique et l'apophyse paraoccipitale et il arrive au tympan.

Le calibre de ce conduit augmente progressivement de diamètre, de l'orifice cutané au tympan. Réduit à 1/2 millimètre de diamètre dans sa première partie rectiligne, il a près de 1 millimètre de diamètre à l'extrémité inférieure de sa première courbe; puis il se dilate encore et mesure 2 millimètres de large au niveau du tympan.

Malgré son faible diamètre le conduit auditif membraneux est assez facile à suivre au milieu des masses de graisse et de muscles qu'il traverse ou qui le recouvrent, grâce à la couleur noire de sa muqueuse richement pigmentée et grâce aussi à l'existence d'un système cartilagineux qui le protège dans la plus grande partie de son étendue et que nous n'avons vu figuré et bien décrit nulle part.

Ce cartilage (Pl. IV, fig. 1) commence à l'extrémité inférieure de la première portion (portion rectiligne) du conduit auditif; c'est un renflement qui se prolonge en augmentant de volume sur les parties sinueuses du conduit et qui s'atténue ensuite jusqu'au tympan. Il est donc à peu près fusiforme. Dans sa partie moyenne son diamètre est de 1 centimètre environ; il n'est que de 5 mil-

limètres à la partie supérieure et de 4 millimètres à l'extrémité proximale. Le conduit auditif membraneux est renfermé à l'intérieur du cartilage et il est très facile de l'y retrouver parce que le cartilage à partir du début de la première courbure du conduit auditif présente un renforcement en forme de ruban étroit qui suit le trajet sinueux du tube membraneux en le recouvrant en dehors. Ce renforcement dessine donc à la surface du cartilage une longue ligne sinueuse, et il suffit de le détacher sur un de ses bords et de le soulever pour apercevoir le tube membraneux qui se trouve ainsi protégé à la façon de ce que nous avons observé chez les autres mammifères; seulement *chez le Dauphin le cartilage n'est pas divisé en anneaux.* Près du tympan, le ruban cartilagineux enveloppe à peu près complètement le tube membraneux; il ne fait défaut qu'à la face interne du conduit membraneux qui repose à ce niveau sur une masse de tissu fibreux comblant l'espace laissé libre entre le temporal et l'occipital.

Muscles de l'oreille (Pl. IV, fig. 1). — Nous comptons quatre muscles, savoir :

1° Un *auriculaire supérieur* (*a*), faisceau du peaucier qui s'insère à la partie interne du renflement cartilagineux de la première portion rectiligne du conduit auditif.

2° (*b*) Un *auriculaire postérieur* s'insérant au-dessous de l'extrémité distale de l'épaississement cartilagineux rubané. Ses fibres dirigées en dedans et en haut sur un plan profond par rapport au précédent se perdent dans l'aponévrose qui recouvre les muscles de la région temporale.

Ces deux muscles ont une action commune, mais qui n'est pas très facile à définir. Peut-être sont-ils obturateurs du conduit auditif, car ils paraissent agir en attirant en dedans l'extrémité supérieure du conduit auditif.

3° (*c*) Un *auriculaire antérieur*. — C'est un plan de fibres qui s'attachent au cartilage rubané en avant et en dedans et qui se perdent au milieu des muscles de la région temporo-maxillaire.

4° (*d*) Enfin un petit muscle que nous désignerons sous le nom d'*auriculaire externe* s'insère à la face externe du renflement inférieur de la première portion rectiligne du conduit auditif; ce faisceau croise cette face en écharpe et se dirigeant en avant et en dedans se perd dans la face profonde de la peau.

Ces deux derniers muscles semblent jouer le rôle d'antagonistes par rapport aux deux premiers; mais à vrai dire il n'est guère possible de se rendre compte de leur fonction quand on met en regard leur faible développement et le volume et surtout la rigidité considérable des parties qu'ils seraient destinés à mouvoir. En réalité les muscles de l'oreille du dauphin ne paraissent être autre chose que des vestiges des mêmes organes bien développés chez les autres mammifères [1].

B. Cachalot. — Chez un jeune cachalot mâle dont la tête entière a été envoyée des Açores au laboratoire d'anatomie comparée du Muséum par M. le consul Dabney nous avons pu faire une étude à peu près complète de l'oreille externe. Le méat auditif est situé à 9 centimètres en arrière de l'œil [2]; c'est un orifice circulaire dont le pourtour de couleur blanchâtre apparaît assez nettement au milieu des papilles noires du derme (la peau étant, par macération, privée d'épiderme). A son origine, la muqueuse du conduit est relevée de cinq plis longitudinaux.

Le trajet qu'il suit est le suivant : il plonge d'abord perpendiculairement à la surface du crâne et traverse ainsi l'épaisse couche de lard et le tissu fibreux sous-jacent. Arrivé presque au contact des os du crâne, il diminue de diamètre et se courbe à peu près à angle droit. Il se dirige alors d'arrière en avant et de haut en bas en décrivant une courbe un peu sinueuse et il gagne ainsi l'espace qui sépare le squameux de l'occipital.

Pénétrant alors dans cet espace, il se place dans une gouttière osseuse et chemine jusqu'au tympan. Au niveau où le conduit auditif externe se recourbe à angle droit sa paroi extérieure est renforcée de deux épais cartilages. L'un supérieur est en forme de biscuit et mesure 3 centimètres de long sur 1 centimètre dans sa plus grande largeur et 3 millimètres d'épaisseur. L'autre, situé au-dessous et un peu en dedans et en arrière du précédent, a la forme d'un ovoïde aplati. Il mesure 2 cent. 5 de long, 1 cent. 8 de large au milieu et 3 à 4 millimètres d'épaisseur. Ce sont les seuls cartilages que nous ayons rencontrés sur la pièce que nous avons pu disséquer. On remarquera qu'ils répondent assez bien

1. Chez un marsouin nous avons observé une structure de l'oreille externe semblable à celle du Dauphin.
2. Cette tête mesure $0^{m},96$ de long.

aux anneaux cartilagineux du conduit auditif des mammifères terrestres, mais réduits à des disques appliqués sur la face externe de ce conduit. Par contre, comparativement au dauphin et au marsouin l'appareil cartilagineux de l'oreille externe du cachalot est très réduit.

C. Balænoptera rostrata (1889-89). — Chez ce sujet nous n'avons pas disséqué les parties distales du conduit auditif externe. Nous avons noté seulement que ce conduit parvenu dans la gouttière osseuse décrite plus haut, page 201, s'y montre sous la forme d'un conduit dont le diamètre va s'élargissant, comme celui de la gouttière qu'il occupe, jusqu'à l'orifice tympanique.

De ce qui précède il résulte que l'étude de l'oreille externe ne nous fournit qu'un petit nombre de documents relativement à la question qui nous occupe, à savoir les particularités anatomiques qui paraissent être en rapport avec les variations que montre l'acuité de l'audition. Nous avons, dans ce sens, noté (page 191) la différence de forme qui existe entre le pavillon du murin et celui de la roussette. Pour le reste les différences ou les particularités anatomiques que nous avons relevées nous semblent en rapport plutôt avec une adaptation au milieu ou avec un rôle général de protection des parties molles. C'est ainsi que le *tragus* si développé des chauves-souris peut, comme l'a dit Cuvier (*Leçons d'Anatomie comparée*, t. III, p. 551), servir à empêcher l'irruption trop violente de l'air dans l'oreille lorsque l'animal vole; de même l'absence du pavillon chez les cétacés et le diamètre très réduit du conduit auditif externe [1] sont évidemment en relation avec les conditions de l'audition dans l'eau, comme la conformation spéciale du pavillon chez les chauves-souris, le mouton et le bouc est liée à leur mode de vie dans l'air. D'autre part la présence constante de cartilages à la face externe du conduit membraneux montre qu'il n'y a là qu'un système protecteur indépendant de l'acuité plus ou moins grande de l'ouïe.

1. Il paraît logique d'admettre que le conduit auditif externe des cétacés ne fonctionne pas, au moins dans l'eau. Peut-être n'a-t-il pas de fonction et n'est-il que le vestige du conduit auditif des mammifères terrestres. Nous verrons en effet que le tympan des cétacés a une structure si spéciale qu'il y a lieu de penser qu'il fonctionne tout autrement que le tympan des mammifères terrestres.

Notes bibliographiques.

Région temporale osseuse.

1° *Cheiroptères.* — Nous avons signalé dans le texte, page 182, ce qui concerne l'histoire de nos connaissances sur la région temporale des Cheiroptères, nous n'y revenons point.

2° *Ruminants.* — Chauveau et Arloing (*Traité d'anatomie comparée des animaux domestiques*, 1870, p. 61) disent : « *L'apophyse mastoïde* (à peine distincte chez la brebis et la chèvre) *appartient à la portion écailleuse.* » Il y a là évidemment confusion avec l'apophyse margo-tympanique ou post-auditive, comme l'établit notre description, page 192. Les ruminants sont dépourvus d'apophyse mastoïde proprement dite; il n'y a qu'une région mastoïdienne plus ou moins rugueuse. — Les mêmes auteurs, p. 47, à propos du cheval, confondent l'*apophyse vaginale* de l'apophyse styloïde avec cette apophyse, sous le nom de prolongement hyoïdien. En se reportant à notre texte on verra que l'apophyse vaginale est indépendante de l'apophyse styloïde qu'elle enveloppe et dépasse à la façon d'un cornet dont cet os occupe le fond; tout le reste du cornet est rempli par le cartilage qui unit l'apophyse styloïde à l'hyoïde.

En décrivant l'*écaille du temporal* nous avons insisté sur ce fait qu'elle est complètement éliminée de la face interne du crâne. C'est un point important sur lequel peu d'auteurs ont appelé l'attention. Aucun à notre connaissance n'a décrit cette particularité chez le mouton. Nous trouvons seulement dans Owen (*The anatomy of Vertebrates*, vol. II, p. 313), une phrase relative à ce point où il est dit : « The squamosal forms no part of the outer wall of the cranium in Birds, and is equally excluded from that cavity in Cetacea, in most Ruminants and in many Rodents. » Owen renvoie comme exemple des Ruminants à la figure 140 de son ouvrage qui représente un crâne de daim. On y voit que l'espace occupé par l'écaille du temporal est très réduit. Nous avons montré par une description détaillée, page 192, que chez le mouton l'écaille du temporal est même totalement exclue de la face interne du crâne; des pièces tout à fait probantes figurent au cabinet d'Anatomie comparée du Muséum. La réserve de Siebold et Stannius (Anat. comparée) qui écrivent : « surtout chez les Ruminants et les Cétacés l'écaille du temporal ne concourt que pour une faible part à la formation du crâne », doit donc être complétée en ajoutant que chez certains, et particulièrement chez le mouton, l'écaille ne prend aucune part à la limitation de la cavité cérébrale. — Ajoutons enfin que le *conduit pariéto-temporal* des ruminants est décrit par les auteurs comme creusé entièrement dans l'os temporal; nous avons montré, page 193, qu'il est, chez le mouton, un large sinus *produit par l'écartement de l'écaille du temporal* en dehors du pariétal et du rocher.

Artère carotide interne des Cheiroptères et des Ruminants. — Otto (Mémoire sur les vaisseaux céphaliques de quelques animaux qui s'engourdissent pendant l'hiver, *in Nova Acta Acad. Natur. curios.*, 1826, et *in Ann. des*

Sc. natur. zool., 1827) décrit l'artère carotide des chauves-souris mais ne parle pas de celle des Roussettes. Nous n'y trouvons non plus que dans aucun autre mémoire aucune allusion au sillon carotidien transformé plus ou moins complètement en canal que nous avons décrit, pages 188 et suiv.

Il n'est pas question dans ce mémoire des artères carotides du mouton. — J. C. L. Barkow (*Disquisitiones circa originem et decursum arteriarum mammalium*, Leipzig, 1829, p. 87) par contre en parle brièvement, dans les termes suivants : « In Ove canalis carotici ne inuicium quidem apparet arteriæque omnes quæ ad encephalum sanguinem advehere possunt e retibus mirabilibus proveniunt. » D'autre part, Chauveau et Arloing (*loc. cit.*) ont donné une description détaillée de l'origine du plexus carotidien ; nous avons montré, pages 194 et suiv., quelle signification il convient de donner à la branche artérielle qui pénètre dans la cavité tympanique.

3° *Cétacés.* — Nous avons insisté dans nos descriptions de la région temporale des Cétodontes sur ce fait que l'écaille du temporal est complètement éliminée de la cavité cranienne, chez le dauphin et le cachalot. Il n'en est pas de même chez les Balænoptères (B. rostrata et musculus), voir page 199.

Relativement à ces particularités anatomiques nous n'avons trouvé que des indications très succinctes; ainsi Owen (*The Anatomy of Vertebrates*, vol. II, p. 415) dit à propos du marsouin : « The squamosal is excluded, as in Birds and lower Vertebrates from the cranial cavity. » Le même auteur, dans sa description devenue classique du crâne d'un fœtus de cachalot, ne revient pas sur ce fait (Owen, *Descriptive catalogue of the Osteological series of the royal College of Surgeons of England*, 1853, p. 442) que ne fait pas ressortir la description très précise de cette région, qu'il donne en ces termes : « The squamosals enter a groove of the super-occipital posteriorly, and receive the alisphenoïd in a groove anteriorly. » J'insiste sur l'élimination totale de l'écaille du temporal de la cavité cranienne, que j'ai pu constater sur la tête de jeune cachalot longue de 0 m. 96 que possède le cabinet d'Anatomie comparée du Muséum, comme chez le dauphin.

J'ai donné le nom d'*apophyse falciforme*, page 197, à un prolongement osseux du bord interne de la région glénoïdienne du temporal que j'ai décrite chez le Dauphin, le Cachalot et chez Balænoptera rostrata. Cette apophyse avait été signalée chez le cachalot par Owen (*loc. cit.*) de la façon suivante : « The inner border of the glenoïd surface being produced downwards into a slender styliform process. », Flower (*On the osteology of the Sperm Whale, in Transact. of the zool. Soc. of London*, 1868-69) en parle également comme suit : « The petrotympanic is, as in most Dolphins, further steatied in its place by a long, narrow, flat process which runs out from the squamosal downwards and backwards immediately in front of it. »

Nous n'avons pas trouvé d'autres indications sur cette apophyse qui revêt une forme très spéciale chez le cachalot (page 198), toute différente de celle qui caractérise le dauphin (Eudelphinus delphis).

Quant à la même apophyse telle que nous la décrivons page 201, chez Bal. rostrata, elle n'est signalée par aucun anatomiste, à notre connaissance.

Oreille externe.

Ruminants. — ***Muscles de l'oreille.*** — Nous avons décrit les muscles de l'oreille chez le bouc, d'après une dissection faite sur un bouc du Sénégal mort à la ménagerie du Muséum. Nous possédions pour les ruminants une description des muscles de l'oreille du mouton par Cuvier, mais celle-ci n'est pas accompagnée de figures. Il nous a donc paru intéressant de refaire cette description et nous nous sommes servi de la nomenclature usitée aujourd'hui dans les livres classiques pour les muscles de l'oreille du cheval (Chauveau et Arloing, *loc. cit.*).

Cuvier (*Leçons d'Anat. comparée*, t. III, 1845, p. 554) a décrit les muscles de l'oreille du mouton conjointement à ceux du cheval, du lapin et du chien.

Il reconnaît chez le mouton :

1° Un *vertico-scutien*, qui paraît répondre à notre fronto-scutien, car Cuvier dit : « le vertico-scutien vient de la ligne moyenne de tout le sommet de la tête dans le chien... Il se réduit dans le mouton à une bande qui vient de dessus et de derrière l'orbite. » L'insertion mobile serait, d'après Cuvier, au bord supérieur de l'écusson; nous l'avons vue et figurée au bord inférieur de ce cartilage, page 208.

2° Un *vertici-aurien*, qui paraît répondre à notre pariéto-auriculaire et à notre fronto-auriculaire superficiels.

3° Un *cervici-aurien*, notre cervico-auriculaire superficiel.

4° Un *occipiti-aurien*, peut-être notre temporo-auriculaire pour une part?

5° Un *cervici-tubien* profond, notre pariéto-auriculaire profond.

6° Un *occipiti-aurien rotateur*; pour une part, notre temporo-auriculaire.

7° Un *parotido-aurien*, notre parotido-auriculaire.

8° et 9° Un *jugo-aurien* et un *jugo-aurien profond* correspondant à nos zygomato-auriculaires superficiel et profond.

10° Un *scutien antérieur*, notre scuto-auriculaire supérieur.

11° Un *scutien postérieur*, notre scuto-auriculaire.

12° Un *scutien rotateur*, notre auriculaire profond.

Il résulte de cette comparaison que notre description des muscles de l'oreille du bouc en général ne s'écarte que très peu de celle du mouton donnée par Cuvier.

Cétacés. — L'orifice du conduit auditif externe, chez tous les Cétacés que nous avons pu observer, s'est montré dépourvu de toute trace de pavillon. Vainement avons-nous cherché un pli de la peau ou une autre formation qui le représente chez les dauphins, les marsouins, l'hyperoodon, etc., et cinq ou six Balænoptères (B. rostrata, B. musculus) ou Mégaptères que nous avons eu l'occasion d'étudier. Nous n'avons rien trouvé également sur deux têtes de jeunes Cachalots, ainsi que sur un fœtus de 1 m. 50 et sur un plus petit de 0 m. 30 de long. L'examen de nombreux fœtus de Dauphins, de Beluga, etc., de la collection du Muséum ne nous a permis également de trouver aucune trace d'oreille externe. Notre collègue

Bouvier (*Les Cétacés souffleurs*, thèse d'agrégation de l'école de Pharmacie de Paris, 1889) n'a observé également aucune trace de pavillon. Rapp (*die Cetaceen*, 1837) est d'ailleurs très affirmatif à cet égard : « Das aussere Ohr fehlt allen Cetaceen », dit-il. Cependant divers auteurs décrivent des rudiments d'oreille externe. Ainsi Wysman (Description of Beluga borealis, in *Journ. of Nat. history*, Boston, 1853) décrit l'oreille externe comme un orifice très petit, « surrounded by a very slight elevation of the integument ». Il est certain que l'orifice auditif est souvent placé dans une petite fossette très peu déprimée d'ailleurs, mais il n'y a réellement élevure du tégument autour du méat que chez les animaux en mauvais état de conservation ou altérés par le séjour dans l'alcool. Sur les sujets frais, la dépression où siège le méat est à peine apparente. Toutefois, G. Bond Howers (On some points in the Anatomy of the Porpoise (*Phocœna communis*), *in Journ. of Anat. and physiol.*, 1879, t. XIV) signale chez quelques sujets des rudiments de pavillon. Ainsi, chez un fœtus mâle de marsouin il décrit aux deux côtés de la tête un processus filamenteux du tégument qui surmonte le méat auditif et dont la pointe est dirigée en avant. Deux autres spécimens de la même espèce lui montrent une formation semblable, d'un côté seulement. Un filament plus grêle est trouvé par le même auteur chez un fœtus de Beluga. Par contre d'autres spécimens des mêmes Cétacés ne lui ont rien donné.

L'appareil cartilagineux qui soutient le conduit auditif externe chez le Dauphin n'a généralement pas été décrit exactement. Hunter (Structure and Æconomy of Whales, *Philos. Trans. London*, 1787) en donne une description qui ne s'applique évidemment pas au Dauphin, car il le représente comme composé de plusieurs cartilages irréguliers et unis entre eux par une membrane cellulaire. Cette description qui attribue plusieurs cartilages au Dauphin a été reprise par divers auteurs mais elle ne s'applique pas en réalité au Dauphin, et seulement aux Balænoptères et au Cachalot (voir page 213). Owen (*loc. cit.*, vol. III, p. 224) a bien dit que le conduit auditif est renforcé par *un* cartilage longitudinal et notre description, plus détaillée, ne laisse aucun doute sur ce point. La même disposition anatomique s'observe chez le Marsouin.

Muscles de l'oreille des Cétacés. — V. Baer a signalé l'existence de fibres musculaires rudimentaires chez le Marsouin, mais aucun anatomiste n'a décrit des muscles de l'oreille chez cet animal ou chez le Dauphin. Seul J. Murie (On the Organis. of the Caaing Whale (Globiceps melas), *in Trans. zool. Soc. of London*, 1872-74, t. VIII) décrit les muscles de l'oreille chez Globiceps et chez Lagenorynchus albirostris. Il a découvert, dit-il, non des fibres indéterminées, mais 3 faisceaux musculaires bien définis et qu'il désigne sous les noms de M. attollens, attrahens et retrahens (*Soc. Linn. Journ.*, vol. XI, p. 152). Nous avons trouvé 4 muscles chez le Dauphin (voir page 213), nous avons montré leur état rudimentaire et conclu qu'ils paraissent appelés à remplir des fonctions très restreintes.

Explication des planches IV, V et VI.

Planche IV.

Fig. 1. — Tête de Dauphin, dissection du conduit auditif externe et des muscles de l'oreille; *a*, muscle auriculaire supérieur; *b*, muscle auriculaire postérieur; *c*, muscle auriculaire antérieur; *d*, muscle auriculaire externe; *e*, saillie de la bulle; *o*, orifice externe du conduit auditif.

Fig. 2. — Coupe antéro-postérieure d'une tête de fœtus de mouton montrant la carotide interne *c* se rendant au rete *p*; *a*, artère cérébrale; *b*, artère occipitale; *c*, carotide primitive; *r*, rocher.

Fig. 3. — Oreille moyenne de Pteropus medius; *a*, marteau; *b*, artère carotide interne; *c*, corde du tympan; *d*, veine jugulaire; *e*, osselet du canal carotidien; *f*, nerf facial; *g*, artère temporale; *n*, muscle du marteau; *o*, fenêtre ovale; *p*, promontoire; *r*, fenêtre ronde; *s*, étrier.

Fig. 4. — Epomophore de Franquet (A. 6767); *a*, apophyse post-auditive; *r*, fenêtre ronde; *p*, apophyse para-occipitale; *m*, région mastoïdienne; *b*, bord interne saillant de la gouttière carotidienne.

Fig. 5. — Pteropus medius (1874-187), mêmes lettres; *c*, cercle tympanique.

Fig. 6. — Céphalote de Péron (A. 6735), mêmes lettres que ci-dessus; *o*, fenêtre ovale.

Fig. 7. — Pteropus medius (1874-433), mêmes lettres.

Fig. 8. — Pteropus jubatus (1883-1950), mêmes lettres.

Fig. 9. — Pteropus nicobaricus (1869-118), mêmes lettres.

Fig. 10. — Pteropus de Keraudren (A. 6746), mêmes lettres.

Fig. 11. — Injection des artères carotides et de leurs branches chez un jeune métis de mouflon et de chèvre, à la naissance (1891-827); *a*, artère auriculaire postérieure; *b*, artère sphéno-épineuse; *c*, carotide primitive; *d*, artère génératrice du réseau admirable; *e*, rete mirabile; *f*, carotide interne; *g*, artère dentaire supérieure; *h*, artère nasale; *i*, artère temporale superficielle; *o*, artère occipitale; *l*, apophyse styloïde; *m*, artère maxillaire interne; V, nerf maxillaire supérieur; *p*, apophyse para-occipitale; *r*, tympan; *s*, caisse auditive ouverte en-dessus; *t*, branche accessoire de l'artère sphéno-épineuse allant au rete et donnant une branche *v* au muscle du marteau; *x*, promontoire; *z*, étrier; *w*, nerf pneumogastrique.

Planche V.

Fig. 1. — Pteropus medius. Pavillon et conduit auditif externe, face inféro-externe; *a*, extrémité proximale du cartilage conchinien; *b*, *c*, anneaux cartilagineux.

Fig. 2. — Pteropus medius; conduit auditif externe, face inféro-interne; mêmes lettres, et *a'*, union du cartilage conchinien au 1er anneau cartilagineux.

Fig. 3. — Vue latérale d'un crâne de Pteropus medius; *a*, apophyse post-glénoïde; *b*, apophyse post-auditive; *c*, apophyse para-occipitale; *d*, cercle tympanique.

Fig. 4. — Mouton, section frontale du crâne parallèlement à l'axe du conduit auditif externe *a*; *b*, cercle tympanique; *c*, cavité tympanique; *d*, ouverture de la trompe d'Eustache; *e*, bord interne de la bulle restant écarté du promontoire *f*; *g*, méat auditif interne; *h*, section de la partie supérieure du rocher; *i*, sinus temporo-pariétal, et l'orifice *j* qui le fait communiquer en avant avec l'extérieur; *k*, section du pariétal; *l*, section de l'occipital basilaire.

Fig. 5. — Vue latérale d'un crâne de Murin; mêmes lettres que fig. 3.

Fig. 6. — Bouc du Sénégal. Muscles superficiels antéro-inférieurs de l'oreille. — *A*, pavillon; *b*, corne; *g*, *h*, muscles scuto-auriculaires superficiel et profond; *n*, *n'*, muscle zygomato-auriculaire; *o*, muscle fronto-scutien; *p*, muscle parotido-auriculaire.

Fig. 7. — Bouc du Sénégal. Muscles superficiels de l'oreille, le pavillon rabattu pour montrer sa face postérieure; *a*, muscle cervico-auriculaire; *b*, muscle pariéto-auriculaire; *c*, muscle fronto-auriculaire; *d*, muscle parotido-auriculaire; *g*, muscle scuto-auriculaire superficiel (antérieur); *h*, muscle scuto-auriculaire profond (postérieur); *i*, muscle temporo-auriculaire; *l*, artère auriculaire postérieure; *m*, cartilage scutiforme; *o*, muscle fronto-scutien.

Fig. 8. — Vue de la face supérieure de la base du crâne de Pteropus medius; *e*, fosse cérébelleuse; *m*, trou déchiré antérieur; *p*, trou déchiré postérieur; *o*, orifice du conduit auditif interne.

Fig. 9. — Bouc du Sénégal. Muscles de la face postérieure de l'oreille; *a*, face postérieure du cartilage conchinien; *b*, son extrémité proximale; *c*, bord du cartilage scutiforme; *d*, muscle pariéto-auriculaire profond; *f*, muscle scuto-auriculaire inférieur; *g*, muscles occipito- et pariéto-auriculaires superficiels.

Fig. 10. — Vue de la face supérieure de la base du crâne du Murin; mêmes lettres que fig. 3.

Fig. 11. — Muscles de la face antérieure de l'oreille du bouc. Mêmes lettres que fig. 9, et *e*, muscle zygomato-auriculaire profond; *h*, face antérieure du cartilage conchinien; *i*, sa face externe; *k*, anneau cartilagineux proximal.

Planche VI.

Fig. 1. — Tête osseuse de Balænoptera rostrata, section longitudinale. *u*, foliole antérieure de la cavité en forme de trèfle dans laquelle est enfoncé le rocher *r*; *sq*, foliole médiane limitée par la petite partie du squameux visible à l'intérieur du crâne; *o*, foliole postérieure limitée par l'occipital.

Fig. 2. — Tête osseuse de Balænoptera rostrata; vue de sa face inférieure. *b*, bulle tympanique; *d*, gouttière carotidienne; *e*, gouttière pour le conduit auditif externe; *eo*, ex-occipital; *m*, apophyse homologue de la région mastoïdienne; *n*, encoche homologue d'une portion du trou déchiré postérieur; *o*, crête formée par le basi-occipital soudé en avant au sphénoïde; *q*, trou ovale; *x*, apophyse homologue de l'apophyse falciforme du dauphin.

Fig. 3. — Crâne de mouton, section longitudinale. *c*, crête formée par le pariétal *p*; *m*, portion mastoïdienne du rocher; *x*, sa portion cochléenne; *o*, occipital.

Fig. 4. — Crâne de Cachalot (fœtus), face inférieure vue de trois quarts. *b*, bulle tympanique; *o*, occipital; *po*, ex-occipital ou apophyse paraoccipitale; *t*, squameux; *x*, apophyse falciforme.

Fig. 5. — Crâne de Dauphin (*Eudelphinus delphis*), face inférieure vue de trois quarts, mêmes lettres que fig. 4.

Fig. 6. — Vue de l'intérieur du crâne du Dauphin. *f*, fosse qui loge le rocher *r*; *p*, crête formée par le pariétal; *sp*, sphénoïde.

Fig. 7. — Moitié droite d'un crâne de mouton, vue de la face inférieure. *b*, bulle tympanique (on voit à sa surface une petite ouverture accidentelle en forme de fenêtre); *as*, apophyse subuliforme; *e*, conduit auditif externe; *g*, apophyse vaginale styloïdienne; *h*, apophyse post-glénoïde; *m*, région mastoïdienne; *pa*, apophyse post-auditive; *po*, apophyse paraoccipitale; *t*, région articulaire du squameux.

(*A suivre.*)

LES
EMPREINTES DES DOIGTS ET DES ORTEILS

Par Ch. FÉRÉ
Médecin de Bicêtre.

Les empreintes du pouce ont été employées depuis longtemps en Asie, en Assyrie, en Chine, au Bengale comme une sorte de cachet d'identité. M. Bonvalot, dans son *Voyage de Paris au Tonkin à travers le Tibet inconnu* [1], parle d'un chamelier doungane qui avait signé un contrat avec son pouce barbouillé d'encre. C'est qu'en effet ces empreintes présentent une stabilité remarquable.

La disposition des crêtes et des sillons papillaires de la peau qui recouvre la surface palmaire ou plantaire de la dernière phalange des doigts et des orteils a frappé depuis longtemps l'attention des observateurs, et Malpighi en avait déjà remarqué la variété.

Pendant longtemps on a cru que les crêtes étaient formées par les papilles et les sillons par les lignes intermédiaires; d'après Kollmann [2], les sillons correspondraient à la bifurcation des papilles.

C'est à Purkinje [3] que paraît remonter l'étude minutieuse des dessins formés par les lignes papillaires. Alix a montré à grands traits les différences que présentent les lignes papillaires chez l'homme et chez un certain nombre de singes [4].

Depuis longtemps, W. J. Herschel avait, pendant son séjour au Bengale, l'habitude de prendre les empreintes des deux premiers doigts de la main droite, dans le but d'établir l'identité des indi-

1. *Le Tour du Monde*, 1891, t. LXII, p. 324.
2. A. Kollmann, *Der Tastapparat der Hand*, 1883.
3. Purkinje, *Commentatio de examine physiologico organi visûs et systematis cutaneis;* Breslau, 1823.
4. Alix, *Recherches sur la disposition des lignes papillaires de la main et du pied, précédées de considérations sur la forme et les fonctions de ces deux organes* (*Annales des Sciences naturelles*, 1868, t. VIII, p. 295, t. IX, p. 5).

vidus, et, ayant pris ces empreintes chez les mêmes individus et à différents âges, il constata que ces empreintes conservaient les mêmes caractères jusque dans leurs moindres détails.

Ce procédé d'étude constituait un progrès considérable et donnait aux observations une précision beaucoup plus grande, puisque désormais les dessins des lignes papillaires pouvaient être facilement considérés à loisir et comparés.

M. Galton, qui avait relevé ces faits si intéressants au point de vue de l'identification [1], a repris l'étude des empreintes digitales dans un mémoire tout récent et très important [2], dont M. de Varigny a donné une analyse très complète, où on peut trouver les figures les plus intéressantes du mémoire original [3].

Dans le mémoire de M. Galton, il ne s'agissait que des empreintes des pouces qu'il a pris sur 2500 individus. Ce nombre considérable de faits lui a servi à établir une classification qui m'a rendu les plus grands services pour l'étude de ma collection d'empreintes.

La base de la classification naturelle de M. Galton est très simple. Les lignes papillaires de la face palmaire ou plantaire des phalangettes présentent une disposition générale constante : 1° il existe à la base de la phalangette, parallèlement au pli articulaire, des lignes papillaires transversales; 2° tout le pourtour de la phalangette est parcouru par des lignes elliptiques, dont les postérieures présentent graduellement une concavité moins prononcée, de telle sorte que dans quelques cas elles finissent par confondre leur direction avec les lignes parallèles de la base; M. Galton appelle cette dernière disposition forme *primaire* (fig. 1 du tableau I), et nous verrons plus tard qu'elle mérite bien cette qualification. Toutefois cette forme primaire est rare : le plus souvent, les lignes transversales et les lignes elliptiques laissent entre elles un intervalle qui se trouve rempli par des lignes papillaires de formes diverses, et dont il s'agissait précisément d'établir la nomenclature. M. Galton admet que ces

1. F. Galton, *Personal identification and description* (*Nature*, 1888, t. XXXVIII, p. 201).

2. F. Galton, *The patterns in thumb and finger on their arrangement into naturally distinct classes, the permanence of the papillary ridges that make them and the ressemblance of their classes to ordinary genera* (*Philosophical transactions*, 1891, t. CLXXXII, p. 15).

3. H. de Varigny, *les Empreintes digitales d'après M. F. Galton* (*Revue scientifique*, 1891, t. XLVII, p. 557).

dessins surajoutés dans l'interligne se sont formés en raison de la présence de l'ongle; mais ces dessins peuvent manquer quand l'ongle existe sans déformation ni anomalie, et on les retrouve entre les systèmes des lignes courbes et longitudinales de l'éminence hypothénar.

Dans les cas où l'espace est symétrique, il est limité latéralement par deux angles qui répondent au point de rencontre des lignes elliptiques et des lignes transversales (fig. 1). C'est sur l'existence de ces deux angles que repose la classification de M. Galton, que je vais suivre avec quelques altérations ne portant guère que sur des détails. Ma description s'applique aux empreintes du côté droit,

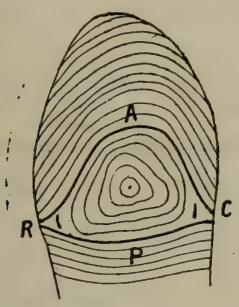

Fig. 1. — Empreinte du pouce droit. A, ligne antérieure limitant en arrière le système elliptique; P, ligne postérieure limitant en avant le système transversal; R, angle radial; C, angle cubital.

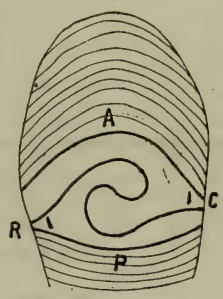

Fig. 2. — Schématisation d'après Galton du *vortex duplicatus* de Purkinje.

tandis que celle de M. Galton s'appliquait aux empreintes du côté gauche.

Notons que les angles en question peuvent manquer et qu'il faut construire leur position symétriquement, relativement à une ligne passant par le centre de la figure qui remplit l'espace (fig. 2).

Appelons C l'angle dont le sommet est dirigé vers le bord cubital de la phalangette et R celui qui se dirige vers le bord radical; appelons A la dernière crête elliptique qui limite l'espace en avant, et P la première ligne transversale qui le limite en arrière. Ces deux lignes peuvent présenter avec C et R des rapports différents (fig. 1 et 2).

I. — Les deux lignes A et P passent toutes deux par les points R et C, elles limitent alors un espace symétrique triangulaire ou arrondi (R A C, R P C) = (W S V, W V B de Galton). Lorsqu'il est

Tableau I.

Schématisation des types et variétés des empreintes des doigts de la main droite.

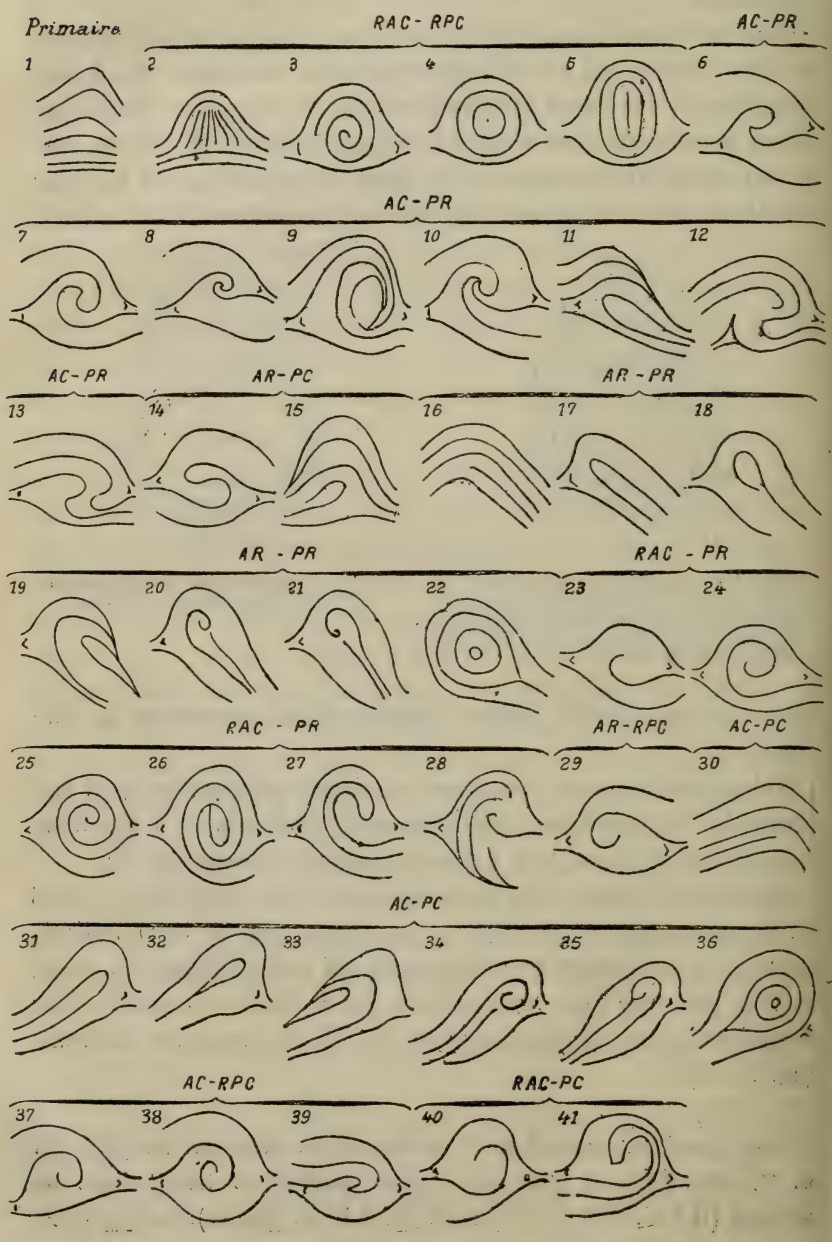

triangulaire (2, tableau I), la figure représente des crêtes droites antéro-postérieures, ou divergentes à partir de l'angle antérieur du triangle. Cette forme qui n'est pas signalée par M. Galton est décrite avec soin par Alix, qui l'a prise comme type chez les anthropoïdes, et que j'ai rencontrée plusieurs fois chez les dégénérés qui ont fait le sujet de mes études. Lorsqu'il est arrondi, la figure est représentée par une crête enroulée en spirale (3, tableau I), ou encore (4) par une série de crêtes circulaires et concentriques. Quelquefois ces courbes s'allongent en ovoïde (amygdale), et il arrive, même chez l'homme, que le centre des courbes concentriques soit formé par une ligne antéro-postérieure, plus ou moins longue comme Alix l'a vu chez le papion (5).

II. — Les deux lignes A et P passent chacune par un angle différent (A C, P R ou A R, P C) = (S W, R V et S V, B W de Galton). Ces deux combinaisons comprennent le *vortex duplicatus* de Purkinje, qui se présente sous des formes variées.

III. — Les deux lignes A et P passent toutes les deux par le même point C ou R. Les deux combinaisons comprises dans cette formule (AR, PR ou AC, PC) = (SW, BW de Galton) comprennent les cas où on trouve la strie oblique de Purkinje, la fronde ou la raquette d'Alix. La fronde est ouverte en sens inverse, suivant que les deux lignes convergent vers le bord cubital ou vers le bord radial du doigt.

IV. — Enfin, l'une des deux lignes A et P passe par les deux points C et R, et l'autre ligne passe par un seul de ces points. La ligne A ou la ligne P peuvent passer l'une ou l'autre par les deux points C et R pendant que l'autre passe par l'un ou par l'autre des deux points. Cette formule comprend donc quatre combinaisons : R A C, R P (W S V, B V de Galton); — R A C, P C (W S V, B W de Galton); — C P R, A R (S W, W S V, de Galton); — R P C, C A (S W, W S V, de Galton). Ces différentes combinaisons répondent à différentes formes de *vortex duplicatus*, qui n'avaient pas été distinguées les unes des autres avant Galton.

En somme, comme le montre M. Galton, il n'y a, et il ne peut y avoir que dix types principaux, comprenant un certain nombre de variétés (tableaux I et II).

Tableau II

Statistique des types et des variétés d'empreintes observées aux doigts des deux mains.

TYPES	VARIÉTÉS	POUCE D.	POUCE G.	INDEX D.	INDEX G.	MÉDIUS D.	MÉDIUS G.	ANNULAIRE D.	ANNULAIRE G.	AURICULAIRE D.	AURICULAIRE G.
Primaire.	1	5	6	19	18	10	11	5	5	2	2
RAC RPC	2			2	3		1				
	3	22	7	6	5	4	2	10	5	2	2
	4	20	6	16	17	15	11	25	15	7	3
AC PR	5							4	2		
	6	2	5				4		1		
	7	13	13	4	1		3	3	3		2
	8	2	1				1		2		
	9	3	5	1	1	2	1	1	1	1	
	10		2							1	
	11	2	6	1				3	1		
	12	5	7	1	2	1	1		1		
	13		2								
AR PR	14		1	1							
	15				1						
AR PR	16		2	1	1	3	3		1	1	1
	17	44	60	32	31	73	78	44	59	105	111
	18	34	41	33	40	41	43	30	37	33	39
	19	4		4	5	7	1	3	12	12	7
	20	5	2	3	7	6	6	9	11	3	4
	21			1	3	3				1	
	22	1		2	7	5	2	32	19	8	6
RAC PR	23	3	1						1		
	24	1		1			1	1	1		1
	25	2									
	26							1	1		
	27	4	2	2	1		2	1		2	2
	28		1				1		1		
AR.RPC	29	1		2					1		
AC PC	30							1			
	31	1		9						1	2
	32			13	8			3	1		
	33		1	8							
	34		1	3	3			1			
	35	1	1	8		1		2	1	1	
	36	3	3	14	13	4	5	3		2	
AC RPC	37	1	4		1						
	38	2	1								
	39	1		1							
RAC PC	40		1	1							
	41		1								
	182	182	182	182	182	182	182	182	182	182	182

Mes recherches personnelles ont porté sur 182 épileptiques de mon service sur lesquels j'ai pris les empreintes, non plus seulement des pouces, comme M. Galton, mais de tous les doigts et des gros orteils [1]. Mes observations ne pouvaient que confirmer l'existence des formes principales décrites par M. Galton. Quant aux variétés, quelques-unes ont manqué et quelques nouvelles se sont présentées.

Les dix types admis par M. Galton sont représentés dans ma statistique par une ou plusieurs variétés (tableau I). Mais ces variétés ne se présentent pas à tous les doigts. Dans ma série, il n'y a que le pouce qui ait présenté tous les types; 1 manque à l'index, 4 manquent au médius et à l'auriculaire, 3 manquent à l'annulaire. Si on considère les variétés, on voit que le pouce en présente 33, l'index 29, le médius 23, l'annulaire 26 et l'auriculaire seulement 18. On voit qu'en somme, à part l'annulaire qui fait une exception peu considérable d'ailleurs, la tendance à la variation morphologique de l'appareil tactile augmente du petit doigt au pouce. Ce fait mérite d'être rapproché de la différenciation nettement plus marquée au point de vue fonctionnel du pouce et de l'index : non seulement ces deux organes sont les plus différenciés, mais ils paraissent encore conserver la plus grande tendance à la variation. Notons encore qu'en général, l'énergie et la rapidité des mouvements décroît du pouce au petit doigt, comme la variété des dispositions des organes tactiles [2].

Quant à la fréquence des variétés et même des types, elle est extrêmement différente, tandis que le type AR-PR se présente sur l'ensemble des doigts 67.15 fois pour 100, quatre autres types ne se rencontrent pas une fois sur 100 (tableau III).

Cette fréquence des différents types ou des différentes variétés est, du reste, variable avec les différents doigts. Tandis qu'au petit doigt, par exemple, la variété 17, la plus fréquente (K^2 de Galton), se présente au petit doigt plus de 59 fois p. 100, elle ne se présente au pouce que dans la proportion de 28,57 p. 100, c'est-à-dire de moitié moins souvent. D'autres formes relativement rares

1. Ch. Féré, *Note sur les empreintes de la pulpe des doigts et du gros orteil* (*C. R. Soc. de Biologie*, 1891, p. 497).

2. Ch. Féré, *la Distribution de la force musculaire dans la main et dans le pied, étudiée au moyen d'un nouveau dynanomètre analytique* (*Comptes rendus de la Société de Biologie*, 1889, p. 399).

Tableau III

Résumé de la statistique précédente et percentages des types et des variétés d'empreintes qui se présentent aux cinq doigts des mains.

TYPES	VARIÉTÉS	MAIN DROITE	MAIN GAUCHE	TOTAUX	PERCENTAGE DES VARIÉTÉS	PERCENTAGE DES TYPES
Primaire.	1	41	42	83	4,56	4,56
RAC RPC	2	2	4	6	0,32	11,62
	3	44	21	65	3,57	
	4	83	52	135	7,44	
	5	4	2	6	0,32	
AC PR	6	2	10	12	0,65	6,10
	7	20	22	42	2,31	
	8	2	4	6	0,32	
	9	8	8	16	0,87	
	10	1	2	3	0,16	
	11	6	7	13	0,71	
	12	7	11	18	0,98	
	13		2	2	0,10	
AR PC	14	1	1	2	0,10	0,15
	15		1	1	0,05	
AR PR	16	5	8	13	0,71	67,15
	17	298	339	637	35	
	18	171	200	371	20,42	
	19	30	25	55	3,02	
	20	26	30	56	3,07	
	21	5	3	8	0,43	
	22	48	34	82	4,50	
RAC PR	23	3	2	5	0,27	1,82
	24	3	3	6	0,32	
	25	2		2	0,10	
	26	1	1	2	0,10	
	27	9	7	16	0,87	
	28		3	3	0,16	
AR.RPC	29	3	1	4	0,21	0,21
AC PC	30	1		1	0,05	7,68
	31	14	12	26	1,42	
	32	20	13	33	1,81	
	33		1	1	0,05	
	34	4	4	8	0,43	
	35	13	7	20	1,09	
	36	26	21	47	2,58	
AC RPC	37	1	5	6	0,32	0,58
	38	2	1	3	0,16	
	39	2		2	0,10	
RAC PC	40	1	1	2	0,10	0,15
	41	1		1	0,05	
		910	910	1820		99,97

aux autres doigts, sont, au contraire, fréquentes au pouce ou à l'index, qui paraissent chercher leur voie de perfectionnement.

Le tableau II montre bien la différence de fréquence des différentes variétés aux différents doigts.

M. Galton me paraît s'être trop avancé en admettant, sans s'appuyer sur l'expérience, la similitude de la disposition des empreintes. Il faut remarquer toutefois que la dissimilitude que j'ai relevée peut tenir en grande partie à ce que les sujets que j'ai observés appartiennent à une classe particulière d'individus : ce sont des dégénérés chez lesquels on est exposé à trouver à la fois des formes régressives et progressives.

D'ailleurs, M. Galton note aussi la constance presque de règle de la symétrie des empreintes des deux pouces; or cette symétrie est loin d'être constante chez mes sujets.

Les chiffres suivants montrent qu'il y a un certain rapport entre la dissymétrie et la variabilité : les doigts dont l'empreinte est la variabilité : doigts dont l'empreinte est la moins variable sont aussi ceux qui présentent le plus souvent la disposition symétrique.

Symétrie.

Pouce	95 ou 52.19	p. 100
Index	75 ou 41.09	—
Médius	103 ou 56.59	—
Annulaire	96 ou 52.74	—
Auriculaire	137 ou 75.27	—

C'est très rarement que la même variété se rencontre symétriquement à plusieurs doigts. La symétrie homologue s'est présentée de la manière suivante :

A 1 doigt	69 fois
A 2 doigts	52 —
A 3 doigts	29 —
A 4 doigts	15 —
A 5 doigts	7 —

La symétrie s'est présentée à plusieurs doigts, mais avec différentes variétés (symétrie hétérologue).

A 2 doigts	33 fois
A 3 doigts	38 —
A 4 doigts	16 —
A 5 doigts	16 —

En somme, la symétrie absolue de dix doigts ne se rencontre guère que 4 fois sur 100.

Le nombre des variétés qui peuvent se rencontrer chez un même individu varie comme la fréquence de la symétrie :

1 variété chez	. . . . .	7 sujets
2 variétés chez	. . . . .	14 —
3 —	. . . . .	24 —
4 —	. . . . .	45 —
5 —	. . . . .	41 —
6 —	. . . . .	25 —
7 —	. . . . .	17 —
8 —	. . . . .	6 —
9 —	. . . . .	3 —
		182 sujets

On voit que, si la symétrie est peu fréquente, la dissymétrie complète est encore plus rare.

Si nous rapprochons les résultats obtenus par M. Galton sur les empreintes du pouce, et ces résultats peuvent être considérés comme l'expression de la vérité, puisque son examen a porté sur plus de 2,000 sujets, nous voyons que l'asymétrie se présente avec une fréquence très considérable chez les sujets que nous avons examinés, puisqu'elle existe dans près de la moitié des cas. C'est un fait intéressant à remarquer, car on sait que l'asymétrie est chez les dégénérés un des caractères physiques les plus fréquents; ce caractère paraît devoir se trouver même dans les détails les plus minuscules de l'organisation.

Depuis la publication de mon travail, M. Galton a repris l'étude des empreintes et a étudié comparativement comme je l'avais fait les empreintes non plus du pouce seul, mais des cinq doigts et il a écrit tout un volume sur ce sujet où il me reproche d'avoir curieusement mal interprété ses vues sur la symétrie [1]. Je n'ai pas du tout interprété les vues de M. Galton, je n'ai fait que traduire ses propres expressions en lui attribuant la croyance à la symétrie presque de règle des empreintes des deux pouces, car il a dit [2] : « Quand par exemple il y a un dessin primaire sur l'un des pouces, il y a bien près de dix chances contre une pour qu'il se retrouve sur l'autre pouce. » Quand à une proportion de 10 p. 100 chez les sujets nor-

1. Galton, *Fingerprints*, 1892, in-8, London, p. 198.
2. Extrait des *Phil. trans.*, p. 21.

maux j'oppose une proportion de 50 p. 100 chez mes malades, j'établis une différence. Je pense d'autre part que M. Galton a « curieusement mal interprété » mon opinion et les faits que j'ai rapportés, après avoir affirmé, sans donner d'ailleurs de statistiques spéciales, que les sujets atteints de défauts intellectuels ne diffèrent pas des sujets normaux au point de vue des empreintes digitales. Je suis d'un avis tout à fait différent, et M. Forgeot[1], qui a fait des observations nombreuses dans un pénitencier, est venu appuyer mon opinion relativement à la fréquence du type primaire chez les dégénérés. Du reste, M. Galton a adopté dans son nouveau travail une classification qui permet à ses tableaux statistiques de défier toute espèce de contrôle (*Arch-Loop-Whorl classification*). Cette classification consiste à diviser l'ensemble des types et variétés en trois groupes, les arches, les anses, les tourbillons, mais parmi les arches nous voyons figurer à côté du type primaire

Tableau IV

Statistique et percentage des divers types et variétés d'empreintes qui se présentent au gros orteil.

TYPES	VARIÉTÉS	ORTEIL DROIT	ORTEIL GAUCHE	TOTAUX	PERCENTAGE DES VARIÉTÉS	PERCENTAGE DES TYPES
Primaire.	1	16	15	31	8,51	8,51
RAC.RPC	3	3	2	5	1,37	3,83
	4	1	2	4	1,09	
	5	2	3	5	1,37	
AC PR	7	1		1	0,27	1,88
	8		1	1	0,27	
	9	2	1	3	0,80	
	12	1	1	2	0,54	
AR.PC	14	1		1	0,27	0,27
AR PR	17	63	65	128	35,16	78,54
	18	77	69	146	40,10	
	20	1	1	2	0,54	
	21	3	1	4	1,09	
	22	2	4	6	1,65	
RAC.PR	27		2	2	0,54	0,54
AC.PC	31	4	7	11	3,02	6,29
	32	3	6	9	2,47	
	36	2	1	3	0,80	
		182	182	364		99,86

1. Forgeot, *Des empreintes digitales étudiées au point de vue médico-judiciaire*, Th. Lyon, 1891, p. 64.

qui méritait bien une distinction spéciale, les variétés 2, 3, 4, 5, 22, 36, c'est-à-dire des formes des plus disparates; et il en est de même dans les autres groupes.

Le gros orteil n'a présenté chez mes 182 sujets que 7 types comprenant 18 variétés (tableau IV). Le type AR-PR et le type primaire qui ont été considérés par Purkinje, par Alix et par Galton comme les seuls qui existent à ces orteils, sont en effet les plus fréquents; le premier est plus fréquent au gros orteil qu'à l'ensemble des doigts, dans la proportion de 79, 36 p. 100, à 67, 15 p. 100; le second est aussi plus fréquent à l'orteil dans la proportion de 8,51 p. 100 à 4,56 p. 100 (tableaux III et IV).

Si les variétés sont moins nombreuses au gros orteil, la symétrie y est plus fréquente, on la trouve 135 fois sur 182, soit 74,12 p. 100, tandis qu'au pouce elle n'existe que 52, 19 p. 100

Cette première série d'observations m'avait fait admettre que le type primaire le plus simple est plus fréquent au gros orteil, qui affecte plus souvent, en général, des formes symétriques. Un examen superficiel m'avait conduit à croire que la fréquence des formes simples et la symétrie étaient plus fréquentes encore aux derniers orteils ; mais les empreintes n'avaient pas été prises. La preuve n'était pas faite. Il n'était pas sans intérêt de donner cette preuve pour établir qu'aussi bien aux orteils qu'aux doigts à une grande simplicité fonctionnelle correspond une plus grande simplicité morphologique. Nous avons repris cette étude avec un de nos élèves, M. Batigne [1].

Nous avons pris les empreintes des dix doigts et des dix orteils chez 34 sujets tous atteints d'épilepsie, d'hystérie ou de dégénérescence (c'est une particularité qui mérite d'être notée).

Le tableau V donne les statistiques des empreintes des pulpes des doigts : on y voit que sur les 10 types et 41 variétés figurés dans le tableau du mémoire cité (2), il manque sur nos 34 sujets 2 types et 11 variétés. En considérant le nombre des variétés à chaque doigt dans la première série (3) comprenant 182 sujets, on trouvait au pouce 33 variétés; à l'index, 29; au médius, 23; à l'annulaire, 26; à l'auriculaire, 18. A part l'exception de l'annulaire, on voyait

1. Ch. Féré et P. Batigne, *Note sur les empreintes de la pulpe des doigts et des orteils* (*C. R. de la Soc. de Biologie*, 1892, p. 802).

Tableau V

Statistique des types et des variétés d'empreintes observés aux doigts des deux mains.

TYPES	VARIÉTÉS	POUCE D.	POUCE G.	INDEX D.	INDEX G.	MÉDIUS D.	MÉDIUS G.	ANNULAIRE D.	ANNULAIRE G.	AURICULAIRE D.	AURICULAIRE G.	TOTAUX
Primaire.	1	1	»	1	1	1	2	1	2	1	»	10
RAC RPC	2	2	»	3	3	»	1	1	»	»	»	9
	3	1	1	»	1	»	1	2	»	1	»	7
	4	1	1	1	»	2	»	2	»	»	»	7
	5	»	1	1	»	»	»	»	»	»	»	2
AC PR	6	1	»	»	»	»	»	»	»	»	»	1
	7	»	1	»	»	»	1	»	»	»	»	2
	8	»	1	»	»	»	»	»	»	»	»	1
	9	1	1	»	»	»	1	»	»	»	»	3
	10	1	1	2	2	»	1	1	3	2	2	15
	11	2	2	»	»	1	»	»	»	»	»	5
	12	»	»	»	1	»	»	»	»	»	»	1
	13	1	1	»	»	»	»	»	»	»	»	2
AR PC	14	2	3	2	1	1	1	»	»	»	»	10
AR PR	17	12	18	19	12	24	19	12	18	24	27	177
	18	1	»	2	3	1	2	2	2	1	1	15
	19	3	»	»	»	1	»	3	»	»	1	8
	20	1	»	»	1	»	1	4	3	1	2	13
	21	»	1	»	»	1	»	1	»	»	»	3
	22	1	»	»	»	»	1	5	3	2	»	12
RAC PR	24	1	»	2	1	»	»	»	»	»	»	4
	25	»	1	»	»	»	»	»	»	»	»	1
	26	1	»	»	»	»	»	»	»	»	»	1
	27	1	»	»	1	»	»	»	1	1	1	5
	31	»	1	3	1	»	1	»	»	1	»	7
AC PC	32	»	»	1	2	1	»	»	»	»	»	4
	33	»	»	3	1	»	»	»	»	»	»	4
	35	»	»	»	1	»	1	»	»	»	»	2
	36	»	»	»	»	»	»	»	2	»	»	2
RAC PC	40	»	»	3	2	1	1	»	»	»	»	7
	34	34	34	34	34	34	34	34	34	34	34	340

que la variation morphologique augmentait de l'auriculaire au pouce. Dans la série actuelle, nous trouvons 24 variétés au pouce, 18 à l'index, 19 au médius, 13 à l'annulaire et 10 seulement à l'auriculaire. On voit qu'à part l'exception encore peu importante du médius, la même variation morphologique se retrouve. On retrouve

aussi dans cette série la même proportion des types et des variétés.

Tableau VI

Statistique des types et variétés d'empreintes observés aux orteils des deux pieds.

TYPES	VARIÉTÉS	I		II		III		IV		V		TOTAUX
		D.	G.	D.	G.	D.	G.	D.	G.	D.	G.	
Primaire.	1	1	2	1	1	»	»	2	3	5	6	21
RAC	2	1	»	»	»	»	»	1	»	1	3	6
RPC	4	»	1	»	»	»	»	»	»	»	»	1
	7	1	»	»	»	»	»	»	»	»	»	1
AC	10	1	1	2	1	9	8	3	3	»	1	29
PR	12	»	1	»	»	»	»	»	»	»	»	1
	13	»	»	»	»	2	2	2	2	»	»	8
RAC RPC	14	2	2	1	2	3	3	1	»	»	»	14
AR	17	25	23	30	29	19	21	24	25	27	23	246
PR	18	1	1	»	1	»	»	»	»	1	1	5
	22	»	1	»	»	»	»	»	»	»	»	1
RAC	24	»	»	»	»	1	»	»	»	»	»	1
PR	27	»	»	»	»	»	»	»	»	»	»	1
AC	31	1	»	»	»	»	»	»	»	»	»	1
PC	32	1	2	»	»	»	»	»	»	1	»	4
		34	34	34	34	34	34	34	34	34	34	340

Le tableau VI, qui donne la statistique des empreintes de la pulpe des orteils, nous montre l'absence de 3 types et de 26 variétés, au lieu de 2 types et de 11 variétés comme à la main : tandis que nous trouvons 12 variétés au gros orteil, il n'y en a plus que 5 au second, au troisième et au cinquième; mais il y en a 8 au quatrième. En somme, d'une manière générale, la différence morphologique entre le premier orteil et les quatre autres se montre aussi en rapport avec la différence fonctionnelle.

Il est intéressant de remarquer que les formes les plus communes (17 et 18), l'anse simple qui n'existe que 56,47 p. 100 aux doigts, se trouve 73,82 p. 100 aux orteils; et que la forme primaire, simienne, qui est à la main dans la proportion de 2.94 p. 100 est au pied dans celle de 6,47 p. 100.

La symétrie se rencontre dans la proportion suivante :

		p. 100
Pouce	11 fois	ou 32,35
Index	12 —	ou 35,29
Médius	16 —	ou 47,05
Annulaire	20 —	ou 58,81
Petit doigt	29 —	ou 85,29
1er orteil	26 —	ou 76,47
2e —	31 —	ou 91,17
3e —	32 —	ou 94,11
4e —	28 —	ou 82,35
5e —	28 —	ou 82,35

La symétrie peut se rencontrer à plusieurs doigts ou à plusieurs orteils, tantôt homologue (même variété), tantôt hétérologue (variétés différentes).

1° *Symétrie homologue.*		2° *Symétrie hétérologue.*	
A 2 doigts	12	A 2 doigts	2
A 3 doigts	8	A 3 doigts	7
A 4 doigts	4	A 4 doigts	5
A 5 doigts	»	A 5 doigts	»
A 2 orteils	8	A 2 orteils	»
A 3 orteils	8	A 3 orteils	1
A 4 orteils	10	A 4 orteils	9
A 5 orteils	7	A 5 orteils	8

Le nombre des variétés observées chez un même sujet varie aussi à la main et au pied et concourt encore à démontrer l'uniformité relative de la disposition des lignes papillaires aux orteils.

Main.			
1 seule variété	»	8 variétés	1
2 variétés	4	9 —	1
3 —	9	*Pied.*	
4 —	7	1 seule variété	7
5 —	2	2 variétés	17
6 —	2	3 —	5
7 —	2	4 —	5

En somme, l'ensemble de ces recherches aboutit à la conclusion que lorsqu'on considère les différents doigts de la main ou lorsque l'on compare les orteils aux doigts on trouve que la variété et la complexité morphologique correspondent à la variété et la complexité des fonctions.

SUR LES RAPPORTS

DE

L'ARTÈRE HÉPATIQUE CHEZ L'HOMME

ET QUELQUES MAMMIFÈRES

Par le Dr Éd. RETTERER

Professeur agrégé d'anatomie et d'histologie à la Faculté de médecine de Paris,
Docteur ès sciences.

J'ai été récemment amené à étudier les rapports que l'artère hépatique affecte avec la veine porte. Une revue rapide montre, en effet, pour ce qui concerne l'homme, que les auteurs sont loin d'être d'accord à ce sujet : la plupart des anthropotomistes disent que l'artère hépatique est placée *en avant*, c'est-à-dire du côté *ventral*, de la veine porte, mais quelques-uns écrivent que l'artère est placée *en arrière*, c'est-à-dire du côté dorsal de la veine porte.

Pour Roux [1], le tronc de la veine porte a au-devant de lui l'artère hépatique, le conduit de même nom et le canal cholédoque, environnés de nerfs, de vaisseaux et de glandes lymphatiques.....

Hippol. Cloquet [2] dit à ce sujet : « L'artère hépatique gagne le sillon du foie en montant à droite devant la veine porte et derrière le canal hépatique, au côté droit du lobule du foie, et là elle se divise en deux branches considérables, l'une droite, l'autre gauche. »

Malgaigne [3] est du même avis : « L'artère hépatique et la veine porte marchent entre les deux feuillets de l'épiploon gastro-hépatique, l'artère en avant, la veine en arrière, séparées par les canaux cystiques et l'origine du cholédoque au milieu. »

J. Cruveilhier [4] écrit, au contraire, en parlant de l'artère hépatique pendant son trajet dans l'épaisseur de l'épiploon gastro-hépatique : elle est « en rapport avec le canal cholédoque et la veine porte, derrière lesquels elle est située ».

H. Luschka [5] donne la description suivante de l'artère hépatique (d'un

1. *Traité d'anatomie descriptive* de Bichat, t. V, p. 86.
2. *Traité d'anatomie descriptive*, t. II, 1822, p. 470.
3. *Traité d'anatomie chirurgicale*, t. II, p. 229.
4. *Anatomie descriptive*, 3e édit., 1851, t. II, p. 593.
5. *Die Anatomie des menschlichen Bauches*, 1863, p. 257.

diamètre de 5 millimètres) : « Elle provient du tronc cœliaque et se dirige vers le sillon transverse du foie où elle se divise, en avant et à gauche de la veine porte, en deux branches principales : l'une va au lobule gauche du foie; l'autre, après avoir donné l'artère cystique, va au lobe droit. »

Bonamy et Broca [1] écrivent : « L'artère hépatique, plus volumineuse que la coronaire, et moins grosse que la splénique, se dirige à droite dans l'épaisseur de l'épiploon gastro-hépatique; la branche droite de l'artère se place derrière le conduit hépatique... Les branches veineuses de l'estomac et de la rate sont en général plus superficielles que les artères correspondantes; mais le tronc de la veine porte est située derrière l'artère hépatique. »

Sappey [2] décrit séparément les rapports des portions transversale et ascendante, mais sans insister sur les plans différents qu'occupent la portion transversale de l'artère, d'une part, et la veine porte, de l'autre : « La portion transversale de l'artère hépatique est située en arrière de l'épiploon gastro-hépatique, immédiatement au-dessous du lobe de Spigel qu'elle embrasse par sa concavité. Sa portion ascendante occupe le bord droit de cet épiploon au niveau duquel elle s'accole au canal cholédoque qui longe son côté droit, et à la veine porte, qui se trouve en arrière. »

La description de Beaunis et Bouchard [3] concorde avec celle de Cruveilhier : « Située entre les deux feuillets de l'épiploon gastro-hépatique, cette artère (hépatique) répond d'abord au lobe de Spigel, et se place ensuite en arrière de la veine porte, du canal hépatique et du canal cholédoque. »

Benjamin Anger [4] dit : « L'artère hépatique est située dans le sillon transverse, en arrière de la veine porte. »

Pour W. Krause [5], l'artère hépatique, dans sa situation entre les deux feuillets de l'épiploon gastro-hépatique, est placée devant la veine porte; puis, dans le sillon transverse du foie, l'artère donne : « 1° un *rameau hépatique* droit qui se place derrière la branche droite de la veine porte... »

Morel et Duval [6], après avoir décrit la veine porte au niveau de l'épiploon gastro-hépatique, ajoutent : « Au-devant d'elle, on rencontre l'artère hépatique, les canaux biliaires.... »

Gray [7] dit, en parlant des rapports de l'artère hépatique le long du bord droit de l'épiploon gastro-hépatique : « Le conduit cholédoque est à droite de l'artère et la veine porte derrière l'artère hépatique. »

Gegenbaur [8] dit : « L'artère hépatique se dirige à droite vers le foie et pénètre dans le ligament hépatico-duodénal, en avant de la veine porte et à gauche du canal cholédoque. »

Ch. Debierre [9] donne les rapports suivants : « Renfermée entre les deux

1. *Atlas d'anatomie descriptive*, 3e partie, 1866, pl. 18.
2. *Traité d'anatomie descriptive*, t. II, p. 553, 3e édit., 1874.
3. *Nouveaux éléments d'anatomie descriptive*, 1re édit., p. 392, et 4e édit., 1885, p. 379.
4. *Nouveaux éléments d'anatomie chirurgicale*, 1869, p. 707.
5. *Anatomie*, 1879, p. 631.
6. *Manuel de l'anatomiste*, p. 620.
7. *Anatomy descriptive and surgical*, 11e édit., 1887, p. 516.
8. *Traité d'anatomie humaine*. Traduction française, p. 823.
9. *Traité élémentaire d'anatomie de l'homme*, t. I, p. 340.

feuillets de l'épiploon gastro-hépatique, cette artère se place en avant de la veine porte et à gauche du canal cholédoque. »

TESTUT [1] dit : « Dans sa portion verticale (du pylore au sillon transverse du foie), l'artère hépatique est située entre les feuillets de l'épiploon gastro-hépatique, en avant de l'hiatus de Winslow, en arrière de la veine porte et du canal cholédoque qui, comme elle, s'élèvent vers le hile du foie. »

Plus loin, TESTUT (t. II, p. 248) ajoute, en parlant des rapports de la veine porte dans l'épiploon gastro-hépatique : « Dans ce trajet, la veine porte est en rapport, *en avant*, avec la tête du pancréas, la deuxième partie du duodénum, l'artère hépatique, les lymphatiques du foie et le canal cholédoque. »

En voyant des anatomistes aussi distingués que ceux que je viens de citer, avancer des opinions diamétralement opposées, il m'a semblé qu'il y avait lieu d'étudier la question de plus près.

A l'École de médecine, M. POIRIER a mis à ma disposition des sujets *jeunes*, que M. FRITEAU a eu l'extrême l'obligeance d'injecter, et, à l'Amphithéâtre des hôpitaux de Clamart, M. SEBILEAU m'a fourni des sujets adultes. Que mes deux collègues et M. FRITEAU veuillent bien recevoir l'expression de mes vifs remerciements pour leur grande obligeance.

Les résultats auxquels je suis arrivé, pour ce qui concerne l'homme, m'ont montré que la plupart des anatomistes précédents ont eu le tort d'être trop concis ou incomplets et de ne pas décrire *séparément* les rapports des portions transversale et ascendante de l'artère hépatique.

A. — Homme.

La figure 1 montre les rapports de l'artère hépatique (*H*) et de la veine porte (*Vp*) chez un fœtus humain long de 40 centimètres (presque à terme). L'estomac a été rabattu et le pancréas enlevé; la face intestinale du foie (*F*) est relevée. L'artère hépatique (*H*), à son origine, se dirige obliquement de gauche à droite, du dos vers le ventre; de plus, elle est légèrement ascendante. La veine porte (*Vp*) se dirige en haut et à droite, dès qu'elle émerge de la face postérieure du pancréas. Les portions initiales de l'artère hépatique et de la veine porte délimitent un espace triangulaire dont la base est occupée par l'aorte et dont les côtés sont représentés par ces deux vaisseaux. Le sommet du triangle répond à leur point de rencontre. Dans cet espace, la veine occupe une posi-

1. *Traité d'anatomie humaine*, t. II, p. 133.

tion ventrale et l'artère est située sur un plan plus dorsal. Après un trajet de 7 millimètres environ, l'artère arrive près de la veine, la contourne du dos vers le ventre et se place sur sa face ventrale. A ce niveau, elle donne une branche, la gastro-épiploïque droite, aussi appelée gastro-duodénale (*ed*), puis elle se dirige vers le sillon transverse du foie, sur la face ventrale de la portion correspondante de la veine porte, à gauche des canaux cholédoque (*ch*), puis hépatique.

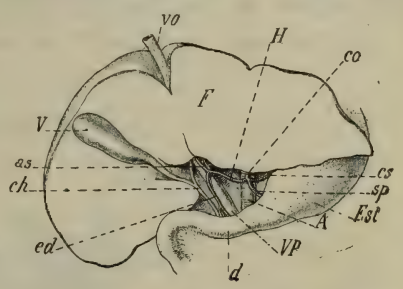

Fig. 1. — *Foie et vaisseaux d'un fœtus humain presque à terme.* — *V*, vésicule biliaire; — F, face intestinale du foie; — *ch*, canal cholédoque; — *Est*, estomac; — *d*, duodénum; *Vp*, veine porte; — *A*, aorte; — *co*, tronc cœliaque; — *cs*, artère coronaire stomachique; — *sp*, artère splénique; — *H*, artère hépatique; — *ed*, artère gastro-épiploïque droite; — *as*, branche ascendante de l'hépatique; — *vo*, veine ombilicale.

Chez le fœtus, il convient, par conséquent, au point de vue de leurs rapports, de distinguer deux portions dans l'artère hépatique et la veine porte : dans leur portion initiale, avant leur rencontre, l'artère est située sur un plan dorsal par rapport à la veine; dès que l'artère a croisé la veine, elle se place, ainsi que la gastro-épiploïque droite et les branches de bifurcation de l'artère hépatique, sur la face ventrale de la veine.

Chez l'homme *adulte* (fig. 2), les portions initiales de l'artère hépatique et de la veine porte sont également séparées par un espace triangulaire dont la base est longue de 14 millimètres environ; les côtés du triangle sont hauts de 3 centimètres environ. A son origine sur le tronc cœliaque (*co*), l'artère est située sur un plan qui se trouve au moins de 1 centimètre à 1 cent. 5 plus près du dos que le plan qui passe par le point où l'artère arrive au contact de la veine porte et la contourne de gauche à droite. En un mot, l'artère se dirige obliquement *de gauche à droite* et *du dos vers le ventre*. Il est à remarquer que la partie terminale de cette première portion est à peu près à la même hauteur que la partie initiale, de sorte que l'artère hépatique n'est plus aussi ascendante que chez le fœtus.

Dès que l'artère a contourné la veine porte elle se place sur sa face ventrale, ainsi que la gastro-épiploïque droite (*ed*), et les branches de bifurcation de l'artère hépatique; celles-ci occupent cette situation jusqu'au hile du foie.

Chez l'adulte, le canal cholédoque présente avec la veine porte et l'artère hépatique des rapports identiques à ceux qu'il a chez le fœtus.

Les faits précédents me semblent expliquer les contradictions qui ressortent de la lecture des auteurs. Ceux qui se sont bornés à sectionner en travers l'épiploon gastro-hépatique près du sillon transverse du foie, ont raison de dire que l'artère hépatique est située *en avant*, c'est-à-dire *du côté ventral*, de la partie corres-

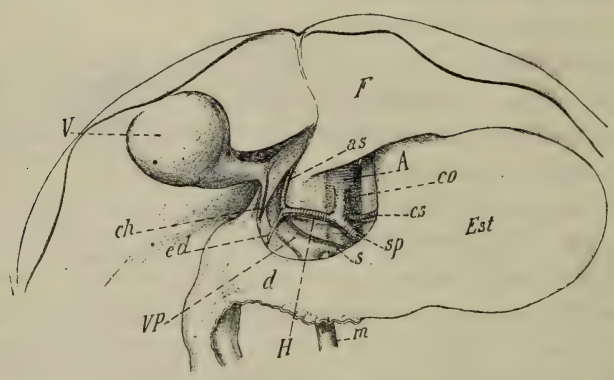

Fig. 2. — *Foie de l'homme adulte.* — *F*, foie vu par sa face intestinale; — *V*, vésicule biliaire; — *ch*, canal cholédoque; — *Est*, estomac (dévié de sa direction); — *d*, duodénum; *Vp*, veine porte; — *A*, aorte; — *co*, tronc cœliaque; — *es*, artère coronaire stomachique; — *sp*, artère splénique; — *H*, artère hépatique; — *ed*, artère gastro-épiploïque droite; — *as*, branche ascendante de l'hépatique; — *m*, *veine mésentérique supérieure.*

pondante de la veine porte. Ceux qui, au contraire, n'ont considéré que les portions initiales de l'artère hépatique et de la veine porte, avant leur point de rencontre, ont bien fait de dire que l'artère est située *en arrière*, c'est-à-dire sur un plan plus dorsal que la veine. Mais les uns et les autres sont incomplets et prêtent à confusion, parce qu'ils décrivent les rapports d'une partie seulement de l'artère hépatique et de la veine porte.

Il faut, en effet, distinguer les rapports des première et seconde portions de ces vaisseaux : *dans leur portion initiale, l'artère est située sur un plan plus dorsal que la veine porte, mais à leur point de rencontre, l'artère hépatique se place sur la face ventrale de la veine porte* [1].

1. Pendant que je faisais ces recherches à Clamart, j'ai eu l'occasion de montrer mes préparations à M. Alexis Julien, professeur libre d'Anatomie. Avec sa complaisance bien connue, M. Alexis Julien a contrôlé mes résultats, et, au moment où je corrige ces épreuves, il m'autorise à ajouter que, sur plusieurs sujets qu'il a disséqués en portant son attention sur ce point particulier, il a retrouvé les mêmes rapports. Je lui adresse tous mes remerciements.

B. — Mammifères quadrupèdes.

Il m'a paru intéressant de vérifier sur quelques-uns de nos mammifères domestiques si les rapports de l'artère hépatique et de la veine porte sont les mêmes que chez l'homme. Je n'ai trouvé à ce sujet que des indications très vagues dans les livres d'anatomie comparée.

1° Carnivores.

Chien. — Chez le *chien* (de taille moyenne), l'artère hépatique (fig. 3, *H*) a une longueur de 4 centimètres environ depuis son origine sur le tronc cœliaque (*co*) jusqu'au point où elle rencontre la veine porte. Cette portion de l'artère se dirige obliquement de gauche à droite, de bas en haut, et de la face dorsale du corps vers la face ventrale. Elle passe sur la face ventrale de la veine cave inférieure (*VC*), à gauche de la partie correspondante de la veine porte (*VP*) qui occupe un plan plus ventral. Au point où elle rencontre la veine porte, elle la contourne de gauche à droite et se place sur sa face ventrale. A partir de ce point, la gastro-épiploïque droite (*ed*) et les branches de bifurcation (*a*) de l'artère hépatique occupent une position ventrale par rapport à la veine.

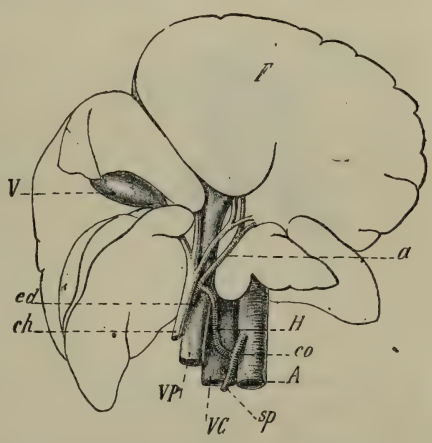

Fig. 3. — *Foie et vaisseaux d'un chien adulte.* — *F*, foie (face intestinale); — *V*, vésicule biliaire; — *ch*, canal cholédoque; — *A*, aorte; — *co*, tronc cœliaque; — *H*, artère hépatique; — *sp*, artère splénique; — *a*, branche gauche de l'artère hépatique; — *ed*, artère gastro-épiploïque droite; — *VC*, veine cave inférieure; — *VP*, veine porte.

Ici, comme chez l'homme, le canal cholédoque est toujours situé à droite de la partie correspondante de l'artère hépatique et sur la face ventrale de la veine porte.

Chat. — Sur une chatte adulte, j'ai trouvé quelques légères différences dans les rapports de ces vaisseaux. L'artère hépatique (fig. 4, *H*) est longue de 2 centimètres; à son origine, elle est située dans un plan qui est de 1 centimètre plus dorsal que celui occupé

par la veine porte (*Vp*) émergeant de la face dorsale du pancréas. Du tronc cœliaque, l'artère hépatique se dirige obliquement vers la tête, à droite et du côté ventral. Après un trajet de 1 cent. 5, elle rencontre la veine porte qui, elle aussi, se dirige vers la tête et un peu à droite. Au point de rencontre de ces deux vaisseaux, l'artère est toujours située sur un plan plus dorsal que celui de la veine porte. Alors elle émet deux branches : l'une, gauche (*bg*), devient ascendante et se place du côté ventral de la portion correspondante de la veine porte jusqu'au sillon transverse du foie. L'autre branche, visible par transparence sur la figure 4, et longue de 3 millimètres seulement, est transversale, et croise la veine porte en passant sur sa face dorsale; à droite de celle-ci, elle se divise : 1° en branche ascendante, la branche droite de l'artère hépatique (*bd*), qui monte vers le sillon transverse entre le canal cholédoque et la veine porte; et 2° en gastro-épiploïque droite (*ed*) qui descend vers le duodénum et le pancréas dans lesquels elle se ramifie. En haut, la branche gastro-épiploïque droite est sur un plan dorsal par rapport à la veine porte, mais en bas elle se place sur sa face ventrale, quand elle se divise en rameaux allant au pancréas et au duodénum.

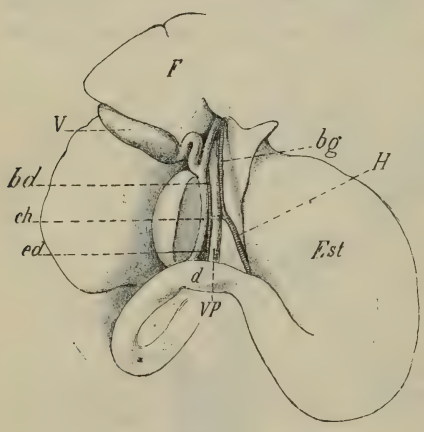

Fig. 4. — *Foie et vaisseaux d'une chatte adulte.* — *F*, foie (face intestinale); — *V*, vésicule biliaire; — *ch*, canal cholédoque; — *Est*, estomac; — *d*, duodénum; — *Vp*, veine porte; — *H*, artère hepatique; — *bg*, *bd*, branches gauche et droite de l'artère hépatique; — *ed*, artère gastro-épiploïque droite.

En résumé, les premières portions de l'artère hépatique et de la veine porte occupent, chez le chat, une situation semblable, et affectent les mêmes rapports que chez l'homme et le chien; mais, à leur point de rencontre, l'artère fournit : 1° une branche hépatique gauche devenant *ventrale* par rapport à la veine; 2° un tronc qui croise celle-ci du côté *dorsal* et se divise, à droite de la veine porte, en gastro-épiploïque droite et en branche hépatique droite.

A première vue, les rapports que je viens de décrire chez le chat semblent être différents de ce que nous avons constaté chez le chien et l'homme; en réalité, c'est la confirmation de la disposition

qui est habituelle chez les autres mammifères. En effet, chez le chat, l'artère hépatique est située sur un plan dorsal à celui de la veine porte, non seulement jusqu'au point de rencontre de ces vaisseaux, mais jusqu'au moment où l'artère hépatique a émis la collatérale (gastro-épiploïque droite) et les branches de bifurcation (branches hépatiques gauche et droite). Le tronc tout entier de l'artère hépatique affecte une position dorsale par rapport à la veine porte; dorsales à leur origine, les collatérales et les branches de bifurcation gagnent bientôt un plan ventral par rapport à la partie correspondante de cette veine [1].

2° Rongeurs.

Lapin. — Chez le lapin, W. Krause [2] se contente de décrire les rapports de l'artère hépatique et de la veine porte au niveau du sillon transverse du foie. « Dès son origine, dit-il, l'artère se dirige en haut, derrière le pancréas et devant la veine porte... Avant son entrée dans le foie, l'artère hépatique est située sur le côté droit et devant la veine porte; elle est placée sur le côté gauche et devant le conduit cholédoque. »

Voici ce que j'ai observé sur le lapin :

L'artère hépatique, après son origine sur le tronc cœliaque, se dirige à droite et vers la face ventrale de l'animal; au bout d'un trajet de 6 millimètres environ, elle rencontre la veine porte qu'elle contourne du dos vers le ventre et se place sur sa face ventrale. Située sur un plan plus dorsal que la veine dans la première portion de son trajet, l'artère occupe, à partir du point de rencontre, une position plus ventrale.

Le *cobaye* m'a présenté, en ce qui concerne ces deux vaisseaux, des rapports semblables à ceux que je viens de décrire sur le lapin.

3° Solipèdes.

Cheval. — J'ai pu examiner les rapports de l'artère hépatique et de la veine porte sur trois fœtus de cheval [3], l'un long de 42 cen-

1. Pendant que je faisais la dissection de la chatte, j'ai eu la bonne fortune de la montrer à M. Devy. Frappé des rapports si intéressants que l'artère et la veine porte affectent chez cet animal, M. Devy, s'est empressé de fixer dans un croquis cette disposition reproduite dans la fig. 4.

2. *Anatomie des Kaninchens*, p. 260, 2e édit., 1884.

3. Cette année nous nous sommes procuré, au laboratoire d'histologie de M. le professeur Mathias-Duval, des utérus de jument et de ruminants à des périodes diverses de gestation et destinés à des études sur le placenta. J'en ai profité pour examiner sur les fœtus les rapports de l'artère hépatique et de la veine porte. Je saisis l'occasion de remercier M. Rabaud, qui m'a aidé à injecter aussi bien la muqueuse utérine que les vaisseaux des fœtus, et M. le Dr Loisel, à qui je dois plusieurs dessins.

timètres (23e semaine de la gestation, qui est de onze mois) et les deux autres longs de 64 centimètres (28e semaine de la gestation).

La figure 5 représente le trajet et les rapports de la veine porte et de l'artère hépatique sur les fœtus longs de 64 centimètres. L'estomac (*Est*) a été relevé et le pancréas a été disséqué et enlevé. En effet, s'étendant du duodénum à l'extrémité gauche de l'estomac, cette glande recouvrait complètement l'artère hépatique.

A son origine sur le tronc cœliaque, l'artère hépatique (*H*) est située, sur une longueur de 1 centimètre environ, sur un plan dorsal par rapport à la veine splénique (*s*) et par suite sur un plan plus dorsal que l'origine de la veine porte. La veine splénique cache complètement, du côté ventral, l'artère splénique qui prend naissance sur le tronc cœliaque, comme l'artère hépatique (*H*) et l'artère coronaire stomachique (*cs*). Dès que l'artère hépatique atteint la veine porte, elle continue son trajet obliquement à droite, vers le plan ventral, et du côté céphalique; puis elle se place sur un plan ventral par rapport à la veine porte, dont elle longe la partie gauche (*H*). Pendant ce trajet, elle croise la face ventrale de la veine cave inférieure (*vc*).

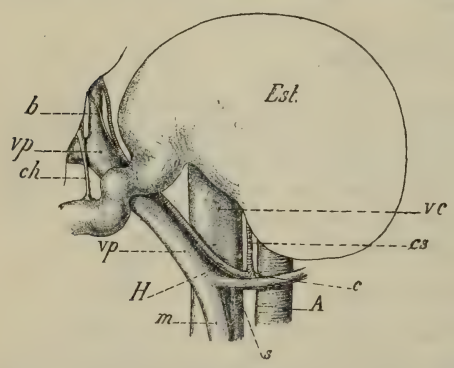

Fig. 5. — *Rapports de l'artère hépatique et de la veine porte chez un fœtus de cheval long de 64 centimètres.* — *Est*, estomac relevé et vu par sa face dorsale; — *Vc*, veine cave inférieure; — *A*, aorte; — *c*, tronc cœliaque; — *cs*, artère coronaire stomachique; — *H*. artère hépatique; — *b*, branches de bifurcation de l'artère hépatique; — *Vp*, veine porte; — *m*, veine mésentérique supérieure; — *s*, veine splénique; — *ch*, canal cholédoque.

En arrivant à la hauteur de la tête du pancréas et du duodénum, elle émet les collatérales pylorique et gastro-épiploïque droite, non visibles sur la figure, et se dirige vers le hile du foie. Dans cet espace, limité d'un côté par le duodénum et de l'autre par le hile du foie, l'artère hépatique, puis ses branches de bifurcation (*b*) occupent la face ventrale et la partie gauche de la veine porte (*vp*), tandis que le canal cholédoque (*ch*) longe la face ventrale du côté droit. A partir du duodénum, artère hépatique et canal cholédoque sont situés sur un plan plus ventral que la veine porte. La veine porte et l'artère hépatique suivent un trajet oblique vers le foie.

Chez le fœtus de 42 centimètres de long, les rapports sont essentiellement les mêmes, sauf une direction générale moins oblique de gauche à droite.

En résumé, l'artère hépatique des fœtus de cheval présente les mêmes rapports avec la veine porte que chez les autres mammifères examinés : bien qu'il soit difficile de lui distinguer une portion transversale et une autre longitudinale, on voit que sa portion initiale est située sur un plan plus dorsal que la portion correspondante de la veine porte. Dès qu'elle arrive au point de rencontre avec la veine porte, elle la contourne du dos vers le ventre et se place sur sa face ventrale, dont elle longe le côté gauche jusqu'au hile du foie.

Il me semble intéressant de faire la remarque suivante : la portion initiale de l'artère hépatique se dirige d'autant plus obliquement à droite et vers la tête que l'animal est plus jeune; la différence est déjà accentuée lorsqu'on compare les fœtus de cheval de 42 centimètres à 64 centimètres. Il est probable que cette différence de direction est liée aux variations de rapports que subissent le duodénum et le foie avec le développement.

4° Ruminants.

Sur un *veau* long de 50 centimètres (26e semaine de la gestation, dont la durée est de neuf mois), le tronc cœliaque, accolé à l'artère grande mésentérique, présente une longueur de 2 centimètres. Il semble se continuer, en se recourbant à gauche et du côté ventral, avec l'artère splénique qui a un calibre presque aussi fort (3 mm.). Sur la convexité du coude, le tronc cœliaque émet l'artère hépatique et les artères qui vont au rumen, au réseau, etc. Les branches artérielles de l'estomac et l'artère splénique sont accompagnées de veines placées sur leur face ventrale. Ces veines se réunissent au niveau de l'origine de l'artère hépatique, entre celle-ci et le pancréas, pour former un tronc veineux volumineux qui s'abouche avec la veine grande mésentérique pour constituer la veine porte.

La description précédente montre suffisamment, sans qu'il soit besoin d'insister davantage, que la première portion de l'artère hépatique, à trajet transversal, quoique légèrement ascendant, est située sur un plan plus dorsal que l'origine de la veine porte. L'artère hépatique, se dirigeant à droite, rencontre, au bout d'un trajet de 2 centimètres, la veine porte; alors elle la contourne du

dos vers le ventre et se place sur sa face ventrale jusqu'au hile du foie. A la hauteur du duodénum, l'artère hépatique émet une branche gastro-duodénale qui fournit des rameaux au duodénum et à la caillette.

Sur un *mouton* long de 43 centimètres (presque à terme), les rapports de l'artère hépatique et de la veine porte sont essentiellement les mêmes que sur le veau, bien que les artères qui prennent naissance sur le tronc cœliaque soient disposées dans un ordre un peu différent.

Conclusions.

Chez les divers mammifères examinés, *la portion initiale de l'artère hépatique est située sur un plan plus dorsal et plus près de l'extrémité céphalique que la portion initiale de la veine porte.* L'artère contourne la veine porte du dos vers le ventre; la gastro-épiploïque droite ainsi que les branches de bifurcation de l'artère se placent du côté ventral de la portion correspondante de la veine. Les conduits cholédoque et hépatique n'ont des rapports immédiats qu'avec la portion terminale de l'artère hépatique, dont ils occupent le côté droit.

Le chat présente une disposition qui confirme tous les faits précédents : *le tronc de l'artère hépatique est situé tout entier sur un plan dorsal par rapport à la veine porte, tandis que la gastro-épiploïque droite et les branches de bifurcation occupent un plan ventral par rapport à la même veine.*

Les résultats auxquels je suis arrivé paraissent d'autant plus conformes à la réalité que la simple réflexion nous les rend très vraisemblables. En effet, la veine porte naît de l'intestin, placé sur un plan ventral par rapport à l'aorte; elle occupe donc une position ventrale par rapport à la portion initiale de l'artère hépatique, qui provient de l'aorte par l'intermédiaire de l'artère cœliaque toujours très courte. Mais encore fallait-il vérifier par l'observation cette disposition si rationnelle [1].

1. Les conclusions de ces recherches ont fait l'objet d'une note à la Société de Biologie (*Comptes rendus de la Soc. de Biologie*, 10 décembre 1892).

Le propriétaire-gérant : Félix Alcan.

Coulommiers. — Imp. P. BRODARD.

LE PLACENTA DES CARNASSIERS

Par Mathias DUVAL

(*Planches VII, VIII et IX*).

INTRODUCTION

A. Technique. — Le présent mémoire sera l'exposé de recherches que nous avons commencées en même temps que celles relatives au placenta des rongeurs; pour ceux-ci, c'est-à-dire pour le lapin, le rat, la souris, le cochon d'Inde, il a été relativement facile de réunir, en peu d'années, les matériaux nécessaires à une étude dont le caractère principal et la valeur essentielle consistent dans l'analyse de la formation placentaire à tous les stades, depuis sa première apparition jusqu'à son complet achèvement. Pour les carnassiers cette collection de pièces sériées est plus difficile, et c'est pourquoi la publication de leur étude n'a pu venir qu'après celle du placenta des Rongeurs.

Comme nous n'étudierons, en fait de carnassiers, que le chien et le chat, il pourra paraître surprenant de voir énoncer ici cette difficulté et ce long temps à réunir les pièces nécessaires. Sans doute il est facile de se procurer des chiennes et des chattes en gestation; avec les ressources de la fourrière, avec la contribution demandée aux personnes qui fournissent d'animaux nos laboratoires, nous avons vu affluer les femelles pleines; mais toujours des femelles aux dernières périodes de la gestation, alors que le volume de leur abdomen signale suffisamment leur état; bientôt même il a fallu mettre un terme à l'abondance débordante de pareils sujets. Mais pour les premières périodes, les plus essentielles, c'est tout autre chose. Alors que rien ne révèle extérieurement l'état de gestation, alors qu'il faut s'en remettre à la parole d'un pourvoyeur qui

affirme que telle femelle a été saillie depuis trois ou quatre semaines, innombrables et désespérantes sont les déceptions qu'on éprouve à l'ouverture d'animaux dont l'utérus se présente parfaitement vide et en pleine période de repos génital. Le seul moyen d'éviter ces déceptions est de conserver des chiennes et des chattes en captivité et de les faire saillir à l'époque du rut. C'est ce que nous avons fait, quoique les installations, encore en partie provisoires, de nos laboratoires ne fussent pas parfaitement favorables à ce genre d'élevage. Pour la chienne, la chose est en somme relativement facile; pour la chatte, le procédé est infiniment long et rarement fructueux, car ces animaux, habitués à ne se livrer à leurs amours que dans la plus large liberté, ne se reproduisent que difficilement s'ils sont tenus captifs dans des cages. Au cours de nos recherches, il fut un moment où nous désespérions tellement de réunir des matériaux bien sériés, sans lacunes, que nous avons pensé à renoncer à la chienne et à la chatte, pour demander au furet les pièces relatives aux premières phases du développement; mais tandis que nous préparions l'installation nécessaire à l'élevage de ces petits carnassiers, quelques hasards favorables dans la récolte des pièces venues de l'extérieur, quelques succès inespérés dans les tentatives de reproduction en captivité vinrent combler les lacunes de notre collection et nous permettre de mener à bien ces études avec les seules ressources fournies par les deux carnassiers domestiques, par la chienne et la chatte. Dans le mémoire de Fleischmann, qui sera souvent cité ci-après, on verra que cet auteur déplore également la difficulté de réunir des matériaux suffisants avec la chienne et la chatte, et qu'il a eu recours aux femelles de renards, dont il a pu, grâce à des conditions particulièrement favorables, obtenir de nombreux individus en état de gestation.

Les pièces que nous avons recueillies ont été fixées et conservées par les mêmes procédés que nous avons employés pour les rongeurs, c'est-à-dire par l'alcool et le liquide de Kleinenberg. Étant donné un utérus présentant de nombreux renflements de gestation, toujours les uns de ces renflements ont été traités par le liquide de Kleinenberg et consécutivement par des alcools de plus en plus forts, selon le procédé classique, et les autres ont été traités directement par l'alcool absolu. Ces deux ordres de pièces se complètent, certains détails histologiques étant plus évidents sur les unes, certains sur les autres. De plus, pour chaque mode de fixation, un renfle-

ment de gestation était placé intact dans le liquide fixateur [1], un autre y était plongé après avoir été ouvert. Nous ne saurions assez nous louer de ce mode de procéder : sur une coupe, l'aspect des parties est bien différent, surtout quant aux vaisseaux, selon que l'action coagulante et constrictive a procédé de dehors en dedans, n'atteignant que tardivement la surface interne du placenta, ou selon que cette action s'est exercée d'emblée sur les couches les plus internes de cet organe, comme dans le cas d'un renflement de gestation ouvert au moment de son immersion. Nous insisterons, au cours de nos descriptions, sur certains aspects ainsi obtenus, et dont l'étude comparative est d'une valeur décisive. Enfin, parallèlement aux pièces précédentes, nous en avons également conservé dans le liquide de Muller. Pour les éléments du placenta, c'est un procédé déplorable, qui ne donne, sur les coupes, qu'images confuses et altérées, sauf pour les vaisseaux et leur contenu; mais comme c'est un procédé de conservation qui a été exclusivement employé par quelques auteurs, dont nous aurons à analyser et critiquer les résultats, il était indispensable de pouvoir, pour chaque stade, comparer les pièces obtenues par ce procédé avec celles dues aux autres moyens de conservation.

Nous avons réuni un nombre réellement immense de préparations, ayant débité les renflements utérins en séries de coupes longitudinales et transversales; ce sont les coupes longitudinales qui nous ont le mieux servi pour l'étude, et ce sont elles surtout que nous avons reproduites dans les figures d'ensemble, pour les stades de début, parce qu'elles permettent de comparer, sur une seule et même préparation, les diverses régions où l'ectoderme a contracté des adhérences, ou bien est demeuré libre; au contraire les coupes transversales présentent presque toujours les mêmes images dans toute leur étendue.

1. Notons en passant la très excellente remarque suivante d'Heinricius : « Il faut placer les renflements utérins, entiers et intacts, dans le liquide fixateur. J'ai en effet remarqué que si, aussitôt après la mort de l'animal, on incise l'utérus, de manière à laisser écouler le liquide amniotique, aussitôt l'utérus se contracte et le placenta se détache. Au contraire si l'utérus entier a été soumis quelque temps à l'action des liquides durcissants, on peut alors enlever des morceaux du placenta et de la paroi utérine, sans que l'une de ces formations se sépare de l'autre, et on peut achever convenablement le durcissement de ces morceaux » (Heinricius, *Ueber die Entwickelung und Structur der Placenta beim Hunde*; *Arch. f. mikr. Anat.*, t. XXXIII, 419; 1889). Malheureusement cet auteur à employé comme réactif presque uniquement le liquide de Müller, et nous verrons par la suite qu'il n'a pu obtenir ainsi des pièces suffisamment démonstratives.

Le lecteur trouvera nos descriptions bien longues, bien minutieuses, nos figures bien nombreuses et répétées à des stades bien rapprochés; et cependant nous avons fait tous nos efforts pour abréger les unes, pour condenser les autres. Mais, comme nous l'avons montré pour le placenta des Rongeurs, notre méthode consiste essentiellement à donner la série des processus évolutifs sans lacune, de manière à n'avoir jamais à faire une hypothèse pour relier deux stades où la concordance des parties ne serait pas évidente au premier coup d'œil. Par suite nos descriptions doivent avoir le même caractère, et ne laisser de côté aucun détail. Cette manière de procéder est longue, laborieuse, mais elle est absolument sûre; elle donne lieu à des détails descriptifs lourds et fatigants, mais dans lesquels l'imagination n'a aucune part, de sorte que l'erreur est difficile avec des collections complètes de coupes; l'interprétation naît d'elle-même, avec certitude et sûreté, à mesure qu'on les passe à plusieurs reprises en revue. La méthode n'a rien de brillant; son seul mérite est la patience, et cette patience a à s'exercer aussi utilement pour réunir les matériaux d'étude que pour les préparer et les interpréter. Au moment même où nous écrivons ces lignes, nous prenons nos mesures pour achever d'accumuler les matériaux nécessaires pour l'étude du placenta des chauves-souris. Jamais nous ne pourrons raconter les démarches de toutes sortes que nous avons dû faire à cet effet : rechercher des localités, trouver des correspondants qui veuillent bien faire des envois périodiques, assurer l'arrivée en bon état de ces envois, etc.; mais nous savons, par nos autres études, que l'effort le plus dur et le plus fructueux est celui qui produira une collection complète de pièces à tous les stades, et nous ne sommes pas étonné d'avoir à redoubler d'effort pour les chauves-souris lorsque déjà nous avons eu tant de peine simplement pour la chienne et la chatte.

Lorsqu'on lit les mémoires originaux qui ont été publiés sur le placenta des carnassiers, on est frappé des contradictions qu'ils renferment. Si dix auteurs se sont occupés du sujet, on est en présence de dix conceptions différentes n'ayant que de rares points communs. Notre intention n'est pas de venir ajouter une onzième manière de voir à la suite de celles qui ont déjà été produites, mais de relier celles-ci entre elles, en montrant quelles ont été les causes des divergences. De ces causes, la plus importante, c'est que peu d'embryologistes ont suivi la formation placentaire dans

toute son évolution; plusieurs ont étudié une certaine période, soit du début, soit de la fin, d'une manière complète, presque sans lacunes; mais, si complètement qu'ait été faite l'analyse de cette période, elle ne peut se suffire à elle-même; on ne peut comprendre la signification d'une partie dont le développement est achevé, que quand on a suivi les premières phases de son apparition; de même, en se bornant à étudier les débuts d'une formation, on se trouvera en présence de petits détails sans importance et qu'on négligera, si l'étude des périodes ultimes n'a pas montré que ces petits détails sont appelés à prendre une grande importance. C'est ainsi que souvent nous décrivons une région en l'appelant *future formation* de tel ou tel ordre; par exemple le lieu où se formera la *bordure verte* du placenta du chien, nous la décrivons, à une certaine époque, sous le nom de *région de la future bordure verte*; elle n'a à cette époque primitive aucun des caractères de la bordure verte, et cependant elle est le siège de transformations qui sont les conditions préparatoires de l'apparition de cette bordure, et sans l'analyse desquelles il est impossible de comprendre la formation ultérieure. C'est grâce à cette étude des petits détails préliminaires et intermédiaires à divers développements, que nous pourrons présenter une critique serrée des travaux publiés avant nous sur le placenta; nous le ferons en reproduisant le plus souvent le texte des auteurs, et même, pour que le lecteur soit à même de juger, en reproduisant leurs figures.

B. Membranes et annexes de l'œuf des carnassiers. — Après ces quelques indications techniques, nous pensons qu'il sera utile de donner ici quelques rapides détails sur le développement de l'œuf de la chatte et de la chienne, c'est-à-dire sur la formation des annexes de l'embryon. C'est ce que, à propos du placenta des Rongeurs, nous avons fait pour le cochon d'Inde, ainsi que pour le type rat-souris. Nous ne l'avions pas fait pour le lapin, parce que cet animal a été la base de toutes les notions classiques sur le développement des mammifères et que nous n'aurions pu que répéter ce qui est dans tous les traités d'embryologie. Le développement des carnassiers est actuellement laissé un peu de côté dans ces traités, de sorte qu'il est nécessaire de préciser à cet égard quelques notions utiles pour l'étude exclusive du placenta. Nous ferons suivre cet exposé, relatif surtout aux annexes, de quelques considérations his-

toriques, montrant par quels tâtonnements divers a passé la science, avant d'arriver à une connaissance exacte des enveloppes de l'œuf de la chienne et de la chatte.

La gestation de la chienne est de 58 à 62 jours, et le nombre des petits varie de 1 à 8. La gestation de la chatte est de 65 jours en moyenne, avec un nombre de petits variant également de 1 à 8.

L'œuf ovarien, l'ovule de ces animaux, présente un diamètre de 150 à 250 μ. Arrivé, après déhiscence de la vésicule de de Graaf, dans l'oviducte, il est encore entouré de cellules provenant du disque proligère; mais ces cellules disparaissent bientôt, et alors l'ovule est complètement nu, c'est-à-dire qu'il n'est pas enveloppé, comme celui de la lapine, par une épaisse couche d'albumine; la membrane vitelline est sa seule enveloppe.

Nous ne décrirons pas sa segmentation pendant son trajet dans l'oviducte, segmentation qui paraît se produire comme dans l'œuf de la lapine.

L'œuf de la chienne met environ 8 à 10 jours pour parcourir l'oviducte et arriver dans la corne utérine. « L'appréciation exacte de ce laps de temps, dit Bischoff [1], est difficile, car on ne peut connaître exactement le moment où l'ovule quitte l'ovaire, le fait de l'accouplement ne donnant aucune indication certaine à cet égard. Lorsque la chienne ne se laisse plus que difficilement couvrir, l'œuf est arrivé vers l'extrémité interne de l'oviducte; s'il est déjà dans l'utérus, la femelle se refuse alors à tout nouvel accouplement. » Ces incertitudes rendent compte des déceptions qu'on éprouve souvent, lorsque, sacrifiant une femelle à l'époque supposée propre à procurer des produits de tel âge voulu, on se trouve en présence d'une gestation de huit jours plus jeune ou plus ancienne, ce qui, pour les premiers stades du placenta, fait une différence très considérable. Mais une autre particularité, cette fois toute à l'avantage de l'observateur, c'est qu'on peut sur un seul et même animal trouver des œufs à des périodes différentes de développement et formant série. « Chez le chien, dit Coste, confirmant à cet égard les observations de Prévost et Dumas [2], il y a cette particularité que la capsule de l'ovaire qui renferme l'œuf ne se déchire que fort tard après l'acte copulateur, et qu'il peut y avoir entre la chute du pre-

1. W. Bischoff, *Entwicklungsgeschichte des Hunde-Eies*, *Braunschweige*, 1845. p. 119.
2. Coste, *Embryogénie comparée; cours sur le développement de l'homme et des animaux*, Paris, 1837 (2e partie : *Ovologie du Chien*, p. 400).

mier ovule et du dernier un intervalle d'un jour et plus. Nous pouvons nous expliquer ainsi l'irrégularité que présentent dans leur développement les œufs pris dans la même heure après l'accouplement, soit sur un même individu, soit sur deux chiennes différentes. Les observations faites jusqu'à ce jour offrent en effet, sur ce point, des irrégularités telles, qu'on serait presque porté à supposer que les hommes qui les ont consignées dans leurs écrits, ont commis une erreur de date, si soi-même on n'était conduit, après des expériences multipliées, à constater toutes ces différences; aussi n'est-ce que d'une manière approximative que nous daterons l'apparition de tel ou tel phénomène. »

Pendant son trajet dans l'oviducte l'œuf a augmenté de volume; arrivé dans l'utérus il se présente comme une vésicule sphérique facilement visible à l'œil nu, mais de volume très variable. La forme de la vésicule change presque aussitôt; de sphérique, elle devient ovoïde, s'allongeant selon l'axe même du canal utérin. Ainsi chez la chatte, où le trajet dans l'oviducte semble se faire un peu plus vite que chez la chienne, on trouve, déjà au neuvième jour, d'après Fleischmann [1], l'ovule dans l'utérus, sous la forme d'un ovoïde long de près de 20 millimètres. Déjà alors, la membrane vitelline, distendue et amincie, est devenue fort mince et près de disparaître; nouvelle différence avec l'œuf de la lapine, où la membrane vitelline subsiste un peu plus longtemps. Sous la membrane vitelline, la paroi de l'œuf est constituée par deux feuillets blastodermiques, l'ectoderme et l'entoderme, celui-ci formé de larges cellules plates; nous le verrons encore tel à un âge plus avancé, en décrivant les coupes sur lesquelles nous rechercherons l'origine du placenta (voir les figures 7, 9, 11, pl. I).

En un point, situé selon l'équateur de l'ovoïde, ces deux feuillets blastodermiques sont soudés et épaissis, en une région qui constitue la tache embryonnaire, à partir de laquelle, vers le douzième jour, se développe le mésoderme qui s'interpose entre les deux feuillets préexistants. Cette apparition du mésoderme coïncide, comme chez les autres vertébrés, avec la formation d'une ligne primitive, dont l'axe est dirigé perpendiculairement au grand axe de l'œuf. Nous ne suivrons pas ici les phénomènes relatifs au développement du corps de l'embryon.

1. A. Fleischsmann, *Mittelblatt und Amnion der Katze.* (*Habilitationschrift*, Erlangen, 1887.)

Comme membranes de l'œuf nous n'avons, dans ce stade primitif, à étudier que le chorion, c'est-à-dire le feuillet ectodermique, qui, par suite de la résorption de la membrane vitelline, forme désormais l'enveloppe la plus externe de l'œuf. Ce chorion se couvre de courtes villosités (voir fig. 23 et 25, pl. II), produites par la prolifération des cellules ectodermiques, et dont nous étudierons ultérieurement les connexions avec grand soin, puisque c'est là la première origine des formations ectoplacentaires des carnassiers. Pour le moment nous ne voulons signaler que la répartition topographique de ces villosités choriales : elles se développent sur toute la surface de l'œuf, excepté aux deux extrémités, aux deux pôles qui restent lisses (fig. 21). La région recouverte de courtes villosités dessine donc une zone, une large ceinture embrassant l'équateur de l'œuf. Comme le placenta ne se formera que dans cette région villeuse, il en résulte que le placenta aura lui-même la forme zonaire, en ceinture, c'est-à-dire figurant une bande qui entoure l'équateur de l'œuf. Les villosités choriales manquent également dans une petite étendue autour du corps de l'embryon, c'est-à-dire dans la portion de l'ectoderme qui va prendre part à la formation des replis amniotiques.

La figure I représente, conformément à la courte description

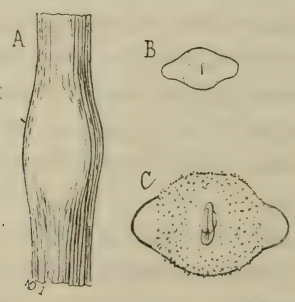

Fig. I. — A, renflement de gestation entre le vingtième et le vingt-troisième jour; B, œu au vingtième; C, œuf au vingt-troisième ou au vingt-quatrième jour (d'après Bischoff).

précédente, l'œuf de la chienne, dans sa grandeur naturelle, vers le vingtième (en B) et vers le vingt-troisième jour (en C). En A est représenté un renflement de gestation, montrant le léger gonflement olivaire du cylindre utérin au niveau où s'est fixé un œuf.

En effet dès ce moment l'œuf n'est plus libre dans l'utérus; son ectoderme s'attache à la surface de la muqueuse utérine, aussi

bien par les courtes villosités qu'il développe, que par les espaces situés entre ces villosités. Seules les deux extrémités, les deux pôles de l'œuf restent libres et sans adhérences.

La première annexe qui se forme est l'amnios; son développement ne diffère pas de ce qu'il est chez le lapin; les fig. 45 et 50 de notre pl. IV suffisent pour en donner une idée. Dans l'étude du mode d'attache de l'œuf à l'utérus, et des rapports entre les cellules ectodermiques et l'épithélium utérin, nous aurons de grands avantages à examiner avec soin, sur les coupes, la région où se forme l'amnios, car là nous verrons le chorion ne contracter que très tardivement des adhérences avec la muqueuse utérine, et nous trouverons, pendant et après l'occlusion de l'amnios, encore présentes, à un stade relativement avancé, les dispositions qui ne se rencon-

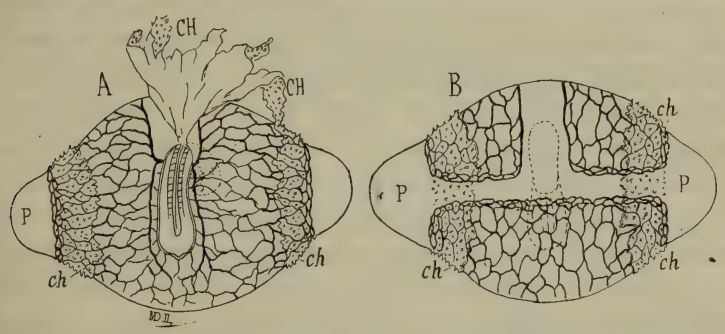

Fig. II. — OEuf de chienne d'environ vingt-huit jours, d'après Bischoff. — En A le chorion, recouvert de courtes villosités, a été arraché sur toute la région moyenne de l'œuf, et a été rejeté en haut sous forme d'un large lambeau (CH, CH) qui adhère encore à l'œuf par un point correspondant à la région d'occlusion de l'amnios. Le chorion a été laissé en place seulement aux deux extrémités de l'œuf (en *ch*, *ch*). L'embryon est vu de dos, sa tête plongeant vers la cavité de l'œuf. On voit se détacher de son corps les artères et veines omphalo-mésentériques, qui donnent naissance au réseau de l'aire vasculaire, lequel se termine par un réseau plus serré (sinus terminal) avant d'atteindre l'extrémité des pôles de l'œuf (en *ch*); au niveau des pôles (P, P), l'œuf est lisse, le chorion n'ayant pas de villosités dans sa partie située au delà du sinus terminal; — en B, ce même œuf, vu par l'hémisphère opposé, pour montrer qu'ici l'aire vasculaire ne ferait pas (d'après Bischoff) le tour complet de l'œuf, et qu'il resterait une bande transversale non vasculaire allant d'un pôle à l'autre. Sur les bords de cette bande l'aire vasculaire dessinerait la partie transversale du sinus terminal. Le contour du corps de l'embryon, situé sur l'autre hémisphère, est aperçu par transparence, à travers l'œuf.

trent sur le reste de l'œuf que dans les stades les plus primitifs.

Avec la formation de l'amnios coïncide l'achèvement de l'aire vasculaire, c'est-à-dire l'établissement de la circulation omphalo-mésentérique, en d'autres termes la circulation de la vésicule ombilicale, puisque dès lors le corps de l'embryon est bien circonscrit, et que par suite toutes les parties de l'entoderme et de sa lame

mésodermique qui n'appartiennent pas à l'embryon représentent désormais la vésicule ombilicale. La disposition de l'aire vasculaire a été diversement décrite. Il est d'abord un fait sur lequel tous les auteurs sont d'accord, c'est que l'aire vasculaire n'atteint pas les deux bouts, les deux pôles de l'œuf, mais qu'elle se termine, au niveau de la portion lisse correspondante du chorion, en dessinant un réseau plus serré, qui représente une sorte de sinus terminal (voir la figure II, A; d'après Bischoff, pl. VIII, fig. 38, B, et 38, C). Mais de plus, d'après Bischoff, l'aire vasculaire manquerait aussi dans une bande longitudinale, située sur l'hémisphère opposé à celui qu'occupe l'embryon, bande qui s'étendrait selon le grand axe de la vésicule ombilicale, de la région d'un pôle, vers celle du pôle opposé, comme le montre la fig. II, B. A ce niveau les bords correspondants de l'aire vasculaire présenteraient aussi un réseau serré dessinant un sinus terminal longitudinal en continuité avec le sinus terminal circulairement disposé à la base des extrémités polaires. Dans nos coupes en totalité de l'œuf et du renflement utérin nous n'avons jamais rien trouvé qui puisse faire penser à une interruption de l'aire vasculaire dans l'hémisphère opposé à l'embryon; mais nous n'avons pas fait de dissection de l'œuf isolé de manière à étudier l'aire vasculaire sur une pièce d'ensemble. Fleischmann a fait avec grand soin des préparations de ce genre, et les résultats qu'il a obtenus sont si nets et si décisifs que nous devons reproduire ici ses figures. Elles sont relatives au chat et au renard, mais il n'est pas probable que, pour une formation aussi typique que l'aire vasculaire, les choses soient disposées autrement chez le chien que chez les autres carnassiers. La figure III, A, montre la vésicule ombilicale, après ablation totale du chorion, c'est-à-dire de l'ectoderme et de sa lame mésodermique; cette ablation est relativement facile, car on voit sur les fig. 13 et 21 de nos pl. I et II que la fente pleuro-péritonéale interannexielle ou cœlome externe est toujours très large et que la vésicule ombilicale se laisse naturellement isoler du chorion. Or sur cette fig. III, A, représentant l'hémisphère opposé à celui qu'occupe l'embryon, l'aire vasculaire est continue, sans bande longitudinale dépourvue de vaisseaux. Un autre œuf de chat est représenté, vu par chacun de ses hémisphères, dans les portions B et C de la fig. III, et on y constate les mêmes dispositions. Enfin Fleischmann donne deux très intéressantes figures de l'œuf, ou, pour mieux dire, de la vésicule ombilicale

(avec son aire vasculaire) chez le renard. En A, fig. IV, est un stade très jeune, dans lequel l'aire vasculaire n'a pas achevé son dévelop-

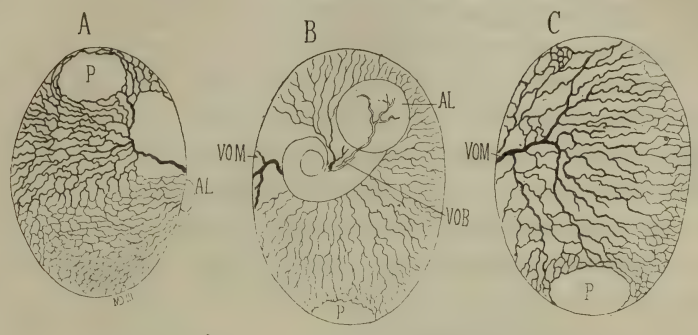

Fig. III. — Dispositions de l'aire vasculaire sur l'œuf du chat, d'après Fleischmann. Le chorion a été enlevé, de manière à mettre à nu la vésicule entodermique avec le feuillet vasculaire qui la double extérieurement.

A, œuf de chat vu par l'hémisphère opposé à celui qu'occupe l'embryon. — AL, allantoïde, dont la saillie apparaît sur le profil de l'œuf. Au-dessus se voit une veine omphalo-mésentérique venant se ramifier dans l'aire vasculaire et se continuant, dans la partie inférieure de la figure, avec le réseau artériel (dessiné par des traits plus fins); — P, un pôle de l'œuf, tourné vers l'observateur, et montrant l'absence de réseau vasculaire aux extrémités de l'œuf.

B et C, autre œuf de chatte, représenté dans ses deux hémisphères (en B, côté de l'embryon, en C, côté opposé à l'embryon); — AL, allantoïde; — VOB, ses vaisseaux (vaisseaux ombilicaux); — VOM, veine omphalo-mésentérique (la veine omphalo-mésentérique droite est déjà atrophiée; la gauche présente un développement d'autant plus considérable). — Sur la fig. B, on ne voit pas la tête de l'embryon, laquelle plonge vers la cavité de l'œuf; la saillie sphérique, dessinée dans la région de la tête, représente le cœur. — P, pôles de l'œuf, que n'atteint pas la zone vasculaire.

pement, pas plus que le mésoderme; c'est pourquoi, dans la partie inférieure de la figure, c'est-à-dire dans l'hémisphère opposé à

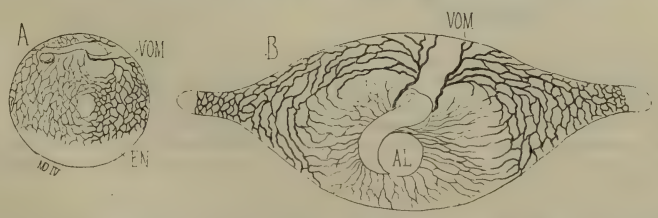

Fig. IV. — Développement et disposition de l'aire vasculaire chez le renard, d'après Fleischmann (*Op. cit.*, pl. IV, fig. 1 et 2). — A, jeune œuf de renard, vu par l'un de ses pôles. L'embryon est disposé perpendiculairement à l'axe de l'œuf; le mésoderme ne s'est pas encore étendu jusqu'à l'hémisphère inférieur, où l'entoderme apparaît à nu, et sans vaisseaux, après l'ablation de l'ectoderme. — B, œuf plus âgé. La tête de l'embryon plonge profondément dans la poche proamniotique; le tronc est étendu sur la vésicule ombilicale, et l'allantoïde apparaît à son extrémité postérieure sous forme d'une vésicule sphérique.

celui qu'occupe l'embryon, l'entoderme, qui n'est pas doublé en cette région d'une lame mésodermique, est également dépourvu de vaisseaux; mais l'aire vasculaire et le mésoderme, dans leur exten-

sion graduelle, vont bientôt envahir aussi cette région. Ce sont sans doute des dispositions de ce genre qui se sont présentées à l'observation de Bischoff, et, lui faisant prendre un état provisoire pour un état définitif, l'ont amené à décrire un sinus terminal longitudinalement étendu entre les deux pôles, alors qu'il n'y a réellement quelque chose qui mérite plus ou moins le nom de sinus terminal qu'au niveau de ces pôles mêmes. Sur l'autre partie, en B, de la fig. IV, est une vésicule ombilicale de renard un peu plus âgée. On voit que l'aire vasculaire s'étend très loin vers les pôles de l'œuf, dont les pointes extrêmes sont seules dépourvues de vaisseaux. Cette figure d'ensemble répond très bien à ce que nous avons constaté sur les coupes, c'est pourquoi nous avons tenu à la reproduire ici.

Quant aux troncs vasculaires qui vont de l'embryon à l'aire vasculaire, ils sont disposés comme chez le lapin, et comme chez le poulet, ainsi que le montre la fig. V, empruntée à Bischoff.

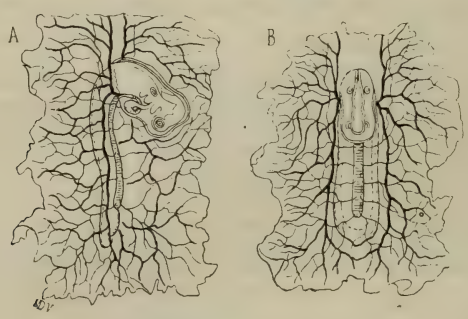

Fig. V. — Les gros vaisseaux de l'aire vasculaire du chien vers le vingt-quatrième jour (Bischoff). — En A, l'embryon est vu un peu de côté par la face ventrale, toute son extrémité postérieure est vue à travers les parois de la vésicule ombilicale, excepté au niveau de la gouttière intestinale, gouttière qu'il ne faut pas prendre pour un vaisseau (soit les aortes, qui en réalité sont au fond de la gouttière, soit la veine omphalo-mésentérique gauche, qui est cachée par le corps de l'embryon). — En B, l'embryon est vu directement par sa face ventrale.

L'allantoïde apparaît de bonne heure, sous forme d'une vésicule creuse, comme chez le poulet; elle se développe en s'étendant dans la cavité cœlomique, entre le chorion et la vésicule ombilicale, et la seule disposition remarquable qu'elle présente, disposition caractéristique de l'œuf des carnassiers, c'est qu'elle n'atteint pas les deux pôles de l'œuf, ne dépassant pas, ou très peu, la limite externe de la zone villeuse du chorion. Comme cette zone villeuse forme une bande en ceinture qui enveloppe largement l'équateur de l'œuf,

l'allantoïde se dispose également en une large ceinture, sur toute l'étendue de laquelle ses vaisseaux ombilicaux vascularisent le chorion. C'est selon cette ceinture que se produira le placenta. Sa forme, caractéristique des carnassiers, a donc une double origine, répond à une double disposition primordiale, à savoir : 1° ce fait que le chorion ne développe de villosités et ne contracte d'adhérence avec l'utérus que selon une bande en ceinture qui laisse libres les deux extrémités de l'œuf; 2° ce fait que l'allantoïde elle-même n'apporte de vaisseaux qu'à la région adhérente du chorion. Nous verrons ultérieurement qu'il faut apporter quelques restrictions à cet énoncé général, qui n'en conserve pas moins sa valeur, les restrictions en

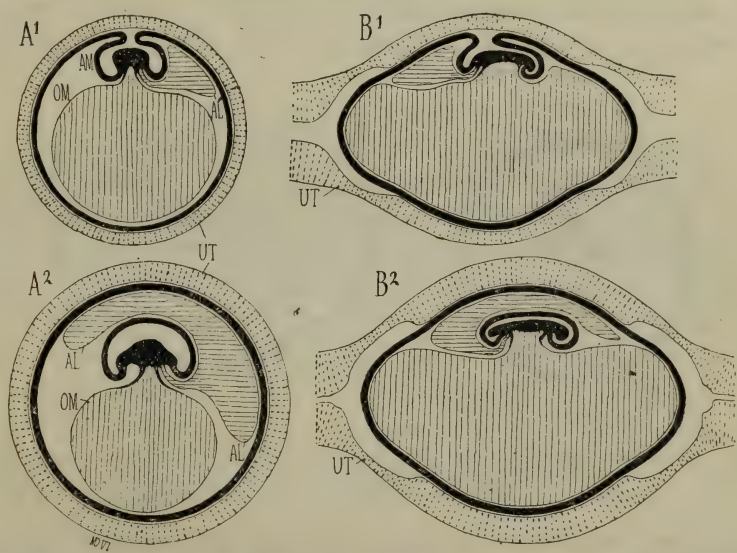

Fig. VI. — Schémas du développement de l'amnios (AM), de l'allantoïde (AL) et réduction de la vésicule ombilicale : coupes transversales (A) et longitudinales (B). — L'ectoderme, l'amnios et l'embryon sont en noir; la vésicule ombilicale est ombrée de lignes verticales; l'allantoïde de lignes horizontales. On n'a pas représenté les lames mésodermiques correspondantes. — UT, paroi utérine.

question se bornant à quelques dispositions abortives et curieuses seulement comme formes de transition. En tout cas cet énoncé général donne une réponse catégorique à la question que Dastre [1] se posait, en 1876, relativement aux conditions qui déterminent la forme du placenta zonaire : « Nous n'avons pas réussi, disait-il (op. cit., p. 77-78), à vérifier si réellement, à cette époque précoce où les villosités apparaissent, elles sont déjà distribuées en ceinture

1. B. Dastre, *L'Allantoïde et le chorion*, Paris, 1876.

ou bien si cette disposition est un phénomène plus tardif résultant du développement de l'allantoïde, à la suite duquel des villosités se conserveraient suivant la ligne équatoriale et s'atrophieraient aux pôles. L'occasion de vérifier ce fait est extrêmement rare; il faut saisir une période très fugace et d'ailleurs de date irrégulière. L'intérêt de cette observation serait pourtant considérable au point de vue de l'appréciation des rapports entre l'allantoïde et le placenta. Si en effet celui-ci est dessiné d'avance, les vaisseaux allantoïdiens n'interviennent pas dans le tracé de sa forme, mais seulement dans l'achèvement de sa structure. La dépendance du placenta et de l'allantoïde ne serait donc pas aussi absolue que les premiers embryogénistes l'avaient pensé. »

Les figures VI et VII, imitées de celles de Bischoff (on verra

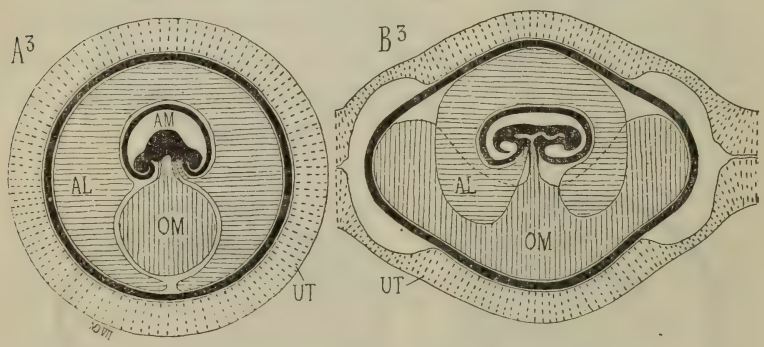

Fig. VII. — Suite du schema précédent : réduction de la vésicule ombilicale (voir spécialement à cet égard la coupe transversale A^3).

dans les considérations historiques qui vont suivre comment il faut corriger les figures de Bischoff, à propos de la membrane vitelline qu'il croyait très longtemps persistante) montrent l'extension de l'allantoïde en coupe transverse et en coupe longitudinale. On voit que la vésicule ombilicale se réduit à mesure que l'allantoïde prend une place plus considérable, mais qu'elle continue à s'étendre d'un bout à l'autre de l'œuf, d'un pôle à l'autre, de sorte qu'elle se réduit dans un sens, en épaisseur, mais qu'elle ne se réduit pas en longueur, car elle augmente au contraire dans cette dernière dimension à mesure de l'accroissement en volume de l'œuf tout entier. La vésicule ombilicale arrive ainsi à former un long boyau cylindrique dont la partie moyenne est enveloppée, comme le sac amniotique, par l'allantoïde, mais dont les deux extré-

mités sont libres, c'est-à-dire recouvertes seulement par le chorion mince et sans villosités qui revêt les deux bouts de l'œuf (fig. VII).

L accroissement général du volume de l'œuf, et spécialement son augmentation en longueur ne se fait pas d'une manière proportionnelle dans ses diverses parties. Au début la zone qui doit former le placenta occupe presque toute la surface de l'œuf, ne laissant libre qu'une petite surface à chaque extrémité polaire de l'œuf; puis c'est surtout par ces régions polaires que se fait l'accroissement, de sorte que bientôt la surface de l'œuf, dont la forme est celle d'un citron, se divise en trois régions de dimensions égales : une bande médiane, la zone placentaire; et de chaque côté de celle-ci une région lisse s'étendant jusqu'à chaque bout de l'œuf. A ce moment le corps de l'embryon, placé au centre de l'œuf, répond à la zone placentaire qu'il ne dépasse pas. Enfin, dans les dernières périodes de la gestation, l'œuf continuant à croître en longueur surtout par ses deux extrémités non placentaires, le placenta ne représente plus qu'une ceinture relativement étroite, embrassant, sous la forme d'une bande épaisse, le milieu de l'œuf, qui sur tout le reste de son étendue est formé extérieurement par un chorion transparent au travers duquel on aperçoit le corps du fœtus occupant actuellement toute l'étendue longitudinale de l'œuf, c'est-à-dire dépassant largement la zone placentaire; celle-ci apparaît alors comme une ceinture disposée autour de la partie moyenne du corps du fœtus [1].

L'objet essentiel de nos études sera le placenta zonaire; mais de plus, dans les parties du chorion qui sont juxtaposées de chaque côté à la ceinture placentaire, nous trouverons à signaler des faits intéressants, propres à contribuer à élucider la structure du placenta lui-même. Il faut donc que nous donnions à ces parties une dénomination brève : en raison de leurs dispositions primitives, nous les appellerons *régions polaires* de la surface de l'œuf (régions ou portions polaires du placenta). Nous avons donc, à la surface de l'œuf, trois régions : une ceinture placentaire médiane, de chaque côté de laquelle est une région polaire. De même, du côté de

1. « Cette zone ou ceinture placentaire présente des dimensions proportionnelles différentes selon les âges. Si, au 24e jour, les pôles de l'œuf apparaissent à peine de chaque côté de cette zone sous forme de cônes arrondis, à une époque plus avancée, lorsque, par l'effet du développement, la vésicule ombilicale et les autres enveloppes du fœtus acquièrent une plus grande dimension, la ceinture placentaire qui, après un certain degré d'extension, est restée comme stationnaire, n'apparait plus alors à la surface de l'œuf que sous l'aspect d'une bande, assez étroite même. » (Coste, *op. cit.*, 1837, p. 412.)

l'utérus (voir figures VI et VII), la cavité de gestation nous présentera une zone médiane placentaire, interposée entre deux régions que nous nommerons également polaires, puisqu'elles correspondent aux mêmes parties de l'œuf. Ces régions polaires de la cavité utérine sont ce que Fleischmann désigne sous le nom de *coupole* de la cavité incubatrice.

Dans ce court résumé de l'ovologie des carnassiers, nous ne parlerons pas de la *bordure verte* qui caractérise les deux bords de la zone placentaire, au niveau de sa continuité avec les régions polaires correspondantes. Nous verrons cette bordure se former par une légère modification du processus qui donne naissance à la substance même du placenta, et c'est seulement après en avoir vu l'origine que nous donnerons quelques détails sur sa disposition d'ensemble en même temps que sur les diverses interprétations qu'elle a reçues.

Nous terminerons donc cette introduction par un coup d'œil sur l'histoire des membranes et annexes de l'œuf des carnassiers, cet historique étant indispensable pour comprendre les interprétations diverses qui ont été données de la nature du placenta.

C. Histoire des membranes et annexes des carnassiers. — L'acquisition successive de nos connaissances sur les membranes et annexes de l'œuf des carnassiers, principalement du chien, a eu pour point de départ la description et la nomenclature donnée par Galien des membranes des ruminants, chez lesquels les parties sont si distinctes et si faciles à reconnaître. Galien décrit chez les ruminants une première enveloppe générale, qu'il appelle *chorion*, une deuxième qui est particulière au fœtus et qu'il appelle *amnios*, et une troisième semblable à un intestin, couchée entre les deux autres, communiquant avec la vessie par l'ouraque et qu'il nomme *allantoïde* [1]. Il ne parle pas de la vésicule ombilicale, qui disparaît en effet de bonne heure chez les ruminants.

Vésale (1543), qui représente les enveloppes du fœtus de chien, voulant leur appliquer les dénominations de Galien, prend le placenta annulaire pour le chorion; le vrai chorion, doublé de l'allantoïde, pour l'allantoïde elle-même, et critique l'observation de Galien, très juste cependant par rapport aux ruminants, que l'al-

1. Galien, *Anat. de la matrice*, et XVe liv., chap. v, de l'*Usage des parties*.

lantoïde n'enveloppe point le fœtus. Vésale ne parle pas de la vésicule ombilicale, si bien visible chez le chien.

Fallope (1561) releva les erreurs de Vésale. A cette partie charnue, annulaire, que Vésale avait crue le chorion, il appliqua le nom de *placenta*, que R. Columbus venait d'employer pour désigner la formation correspondante des annexes de l'embryon humain [1]; mais, tout en reconnaissant bien les dispositions de l'allantoïde chez les ruminants, il nie son existence chez le chien, disant qu'ici l'urine se loge entre le chorion et l'amnios. La difficulté d'isoler l'allantoïde chez le chien a fait que toute une série d'auteurs ont pensé à cet égard comme Fallope : tels furent Eustache, Albinus, Arantius, et Fabrice d'Aquapendente. « In humano et canino duæ tantum membranæ apparent (amnios et chorion); alantoïde autem destituuntur. » (H. Fabricius ab Aquapendante, *De formato fœtu liber. Pars prima*). Cet auteur décrit du reste parfaitement la forme et la situation du placenta du chien : « In canibus, et felibus, carnea hæc substantia quæ *placenta* a Fallopio appellatur, latum cingulum, seu zonam, fasciamque refert, quæ totum ferme spatium circulo complectitur et comprehendit, quod inter anteriores posterioresque artus interponitur, quod est thoracis et abdominis universa in circuitu regio » (Ibid., p. 39).

Jusque-là aucun anatomiste n'avait parlé de la vésicule ombilicale chez les mammifères. C'est Gauthier Needham qui en démontra l'existence, et qui établit son analogie avec la vésicule du jaune de l'œuf d'oiseau (*Desquisitio anatomica de formato fœtu*, 1667). Il retrouve en même temps l'allantoïde, et saisit bien les rapports des parties. « Les chiens, les chats, dit-il, ont quatre tuniques et trois humeurs.... L'allantoïde des chiens et des chats s'écarte pour laisser entre elle et la zone du placenta une cavité destinée à la quatrième membrane (la vésicule ombilicale) ou tunique érythroïde dont les vaisseaux viennent du mésentère », et il décrit bien la manière dont

1. Realdi Columbi, *de Re Anatomica*, Venetiis, 1559, lib. XII, p. 248. Vésale, avant lui, avait employé l'expression de chair orbiculaire (placenta discoïde) et avait été le premier à donner un nom spécial à cette partie des enveloppes fœtales. Comme le fait remarquer Ercolani (*Op. cit.*, tr. fr., Alger, 1869, p. 77), la plupart des auteurs attribuent à Fallope la dénomination de placenta, parce que cet auteur, dans ses « Observationes anatomicæ », a écrit : « Carnem quæ placenta a me dicitur »; mais Noortwyck a très bien montré, dans son livre : *Uteri humani. Fab. et Hist.*, Lugd. Bat., 1743, p. 116, que les observations de Fallope ne furent publiées qu'en 1561, c'est-à-dire deux ans après l'anatomie de R. Columbus. — Placenta est un mot latin qui signifie *gâteau* (chair orbiculaire de Vésale).

la vésicule ombilicale est étendue, longitudinalement, selon le grand axe de l'œuf, dont elle occupe toute l'étendue : « Tunica quarta (erythroïdes) in longum extenditur in cavitate quadam in eum prosus finem a membranis aliis illac coeuntibus facta » (*Op. cit.*, p. 65).

Ainsi, dès l'antiquité, l'examen des fœtus de brebis et de vache avait permis à Galien de connaître l'allantoïde; ce n'est qu'à la fin du XVIIe siècle que l'étude des fœtus de chien a permis à Needham de connaître la vésicule ombilicale des mammifères, et de comparer « les quadrupèdes qui la possèdent avec les ovipares, dont ils sont très voisins », selon ses propres expressions.

Cependant l'histoire de l'œuf de la chienne révèle encore, après Needham, quelques hésitations dans l'interprétation des parties. Ainsi il est facile de se convaincre que Daubenton a décrit et figuré la vésicule ombilicale sous le nom d'allantoïde (voir pl. 4 et p. 277 du tome V, de Buffon Daubenton). Oken [1] signala cette erreur et donna une bonne description de l'ensemble des membranes de l'œuf de la chienne (*op. cit.*, p. 8); comme l'ensemble de ses mémoires était destiné à démontrer l'existence de la vésicule ombilicale chez les mammifères, il insiste sur la description de cette vésicule « qui, dit-il, est placée en dehors de l'amnios, auquel elle adhère au niveau de l'insertion du cordon. De ce point la vésicule s'allonge dans deux directions opposées vers chacune des extrémités de l'œuf... Elle est couverte d'un réseau vasculaire qui provient des vaisseaux intestinaux, ce qui montre bien l'erreur de Daubenton qui a pris cette vésicule pour l'allantoïde » (*Op. cit.*, p. 9). Oken insiste aussi sur l'absence de vaisseaux dans l'amnios, contrairement à ce qu'avait dit Needham : « Les vaisseaux qu'on aperçoit en contact avec l'amnios se dégagent aussitôt de sa surface externe pour se rendre au chorion, et ne donnent aucune ramification propre à l'amnios » (p. 10) [2].

1. Oken et Kieser, *Beitrg. z. Vergleichenden Zoologie,* Wurzburg. 1800 et 1807 (voir 2e partie, 1er mémoire intitulé : *Anatomie de trois embryons de chien âgés de vingt jours chez lesquels l'intestin était depuis peu séparé de la vésicule ombilicale*). Notons en passant que les embryons en question, supposés âgés de vingt jours, étaient évidemment, d'après la seule inspection de la figure donnée par l'auteur (planche IV, fig. 1), beaucoup plus âgés.

2. A propos de ces confusions entre les annexes du fœtus, et de ces premiers tâtonnements dans l'interprétation des parties, rappelons que Oken. à son tour, avait pris, chez le lapin, l'allantoïde pour la vésicule ombilicale (Voy. *Placenta des rongeurs,* p. 190).

En 1817, Dutrochet[1] reconnaît, sans aucune confusion, les diverses parties de l'œuf des carnassiers, quoiqu'il se serve pour les décrire d'une nomenclature un peu bizarre. Pour lui la cavité de l'allantoïde est un espace compris entre une membrane externe dite exo-chorion, et une membrane interne ou endo-chorion. « Chez tous les fœtus des quadrupèdes, dit-il (*loc. cit.*, p. 289), la cavité des enveloppes fœtales qui sert de réservoir à l'urine des fœtus et qui communique avec la vessie, est tapissée intérieurement par une membrane épidermoïde qui, après avoir revêtu la face interne de l'exochorion, se réfléchit sur l'endo-chorion dont elle revêt la face externe. C'est à cette seule membrane épidermoïde qu'on a donné le nom d'allantoïde. Or, chez les carnassiers, il est évident que cette membrane n'existe point d'une manière à part; elle est une dépendance de l'exo-chorion et de l'endo-chorion, qu'elle revêt. Chez les fœtus des ruminants cette membrane épidermoïde, ou cette allantoïde, est lâchement unie aux tissus vasculaires qu'elle recouvre, de sorte qu'il a été possible de la prendre pour un organe à part, ainsi que l'ont fait Galien et tous les zootomistes qui l'ont suivi. » Ceci revient à dire que chez les carnassiers l'allantoïde contracte des adhérences très intimes avec le chorion, et n'est plus facilement isolable, comme chez les ruminants; c'est précisément ce qui a été la cause des longs retards apportés à la connaissance positive d'une allantoïde chez les carnassiers; mais au début de sa formation, l'allantoïde des carnassiers est parfaitement distincte comme vésicule isolable (voir ci-après les études de Bojanus sur un œuf de chien de 24 jours). Du reste Dutrochet, dans la suite de son mémoire, s'applique à montrer l'analogie complète dans la nature et la disposition des enveloppes fœtales des carnassiers et des serpents ou des oiseaux, et décrit bien la vésicule ombilicale du chat, mais à un stade avancé, où cette vésicule est relativement très réduite.

A la suite des recherches de Dutrochet, et à propos d'un rapport sur le mémoire de celui-ci, G. Cuvier étudie spécialement l'œuf de la chienne, et en représente la dissection dans deux bonnes

1. Dutrochet, *Recherches sur les enveloppes du fœtus*; le mémoire, présenté à l'Institut en 1814, a été imprimé dans le t. VIII des Mémoires de la Soc. méd. d'Emulat. de Paris, 1817, p. 760; il a été reproduit, et c'est là que sont empruntées nos citations, dans la collection des œuvres de Dutrochet, publiée sous le titre : *Mémoires pour servir à l'histoire anatomique et physiologique des végétaux et des animaux*. Paris. 1837. t. II, p. 200.

figures. « Le placenta, dit-il [1], entoure le milieu de cet œuf elliptique comme une large ceinture; c'est une substance charnue, dont la surface extérieure est hérissée d'une multitude de petites pointes molles qui pénètrent dans les cavités d'une zone semblable de la matrice. En regardant à travers le chorion, on voit le fœtus dans son amnios, et sous son ventre on aperçoit la membrane ombilicale, en forme d'un long boyau rougeâtre, fixé aux deux bouts du chorion par des chalazes (?). Si l'on ouvre avec précaution le chorion, vis-à-vis cette ligne rouge, on voit qu'il est simple le long de cette ligne, mais que dans tout le reste de sa surface interne il est doublé par une membrane qui se replie ensuite pour former un second feuillet, concave comme le premier, et embrassant sous lui l'amnios et la vésicule ombilicale, en sorte que l'amnios, le fœtus et la vésicule sont affublés, couverts, enveloppés par une grande vessie qui se recourbe sur eux comme une double voûte, et qui remplit avec eux la vessie générale du chorion. Cette vessie recourbée n'est autre chose que l'allantoïde. L'ouraque s'y rend manifestement après avoir parcouru un très court ombilic. »

Mais la meilleure description des annexes de l'embryon du chien, supérieure même à celle de Cuvier, parce qu'elle est faite sur un œuf très jeune (24e jour de la gestation), est celle qu'a donnée et figurée Bojanus [2]. Nous reproduisons ici sa figure 4, dont il donne l'explition suivante : « Si on incise le chorion suivant la longueur de l'œuf et qu'on en récline les deux lambeaux, on aperçoit les autres membranes : c'est d'abord la vésicule ombilicale étendue selon l'axe de l'œuf (MM); puis, dans le centre de l'œuf, l'amnios, qui recouvre immédiatement le fœtus (P); et enfin, l'allantoïde, de forme sphérique, reposant sur un côté de l'amnios. — La vésicule ombilicale, dite aussi tunique érythroïde, est pleine de liquide, turgide, et sur elle se ramifient les vaisseaux omphalo-mésentériques. Avec les progrès du développement, tandis que l'allantoïde augmente, la vésicule ombilicale, dont les fonctions deviennent moins importantes, est comprimée et se flétrit. L'allantoïde commence à l'ouraque et se dilate en une ample vésicule, et, superposée à l'amnios, elle s'étend de tous côtés pour finalement envelopper complètement le fœtus et son amnios, de sorte que plus tard il devient difficile de

1. G. Cuvier, *Mémoire sur les œufs des quadrupèdes* (Mémoires du Muséum, t. III).
2. L. Bojanus, *Observ. Anat. de fetu canino 24 dierum* (Nova Act. Acad. Leopold., t. X, 1re partie, Bonnæ, 1830).

mettre au jour cet amnios, en le dégageant de l'allantoïde. C'est ce qui a fait que les anciens observateurs, examinant des œufs très avancés, n'ont pas eu une connaissance exacte de l'allantoïde, sur l'existence de laquelle il ne saurait plus y avoir aujourd'hui aucun doute. » (*Op. cit.*, p. 145 et 146 [1].)

Dès lors la notion exacte des enveloppes et annexes de l'œuf des carnassiers devint chose classique. Il est vrai qu'en 1834 nous voyons Mayer [2], dans une figure qu'il donne d'un œuf de chatte, confondre encore la vésicule ombilicale et l'allantoïde, c'est-à-dire

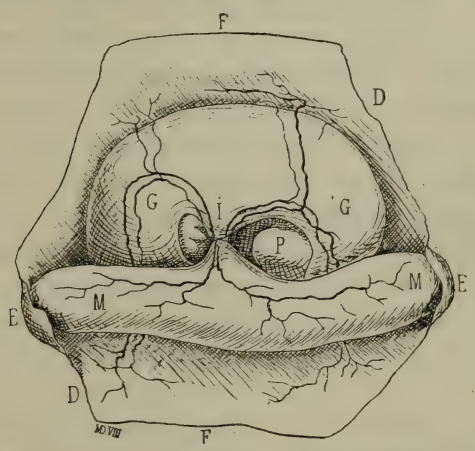

Fig. VIII. — Annexes de l'embryon du chien au vingt-quatrième jour (Bojanus, *Op. cit.*, fig. 4). — Le chorion est incisé (en F, F) et l'œuf ouvert; — D, D, le chorion; — E, E, chorion des deux extrémités de l'œuf; — G, G, allantoïde; — I, son pédicule; — M, M, vésicule ombilicale; — P, tête de l'embryon vue à travers l'amnios.

que l'appendice sphérique, peu volumineux, qu'il désigne, sur cet œuf encore très jeune, comme vésicule ombilicale, est en réalité l'allantoïde. Confusion d'autant plus étonnante que sept ans auparavant, de Baer avait représenté un embryon de chien, à un stade plus jeune encore, et qu'il avait fort bien dit : « Ce très petit sac qui sort de l'extrémité de la queue et qui partage l'enveloppe caudale en deux lames est sans doute la membrane allantoïde que je nommerai sac urinaire [3]. » Mais d'autre part Flourens donne, dans

1. Cette figure de Bojanus est reproduite par R. Wagner, dans ses *Icones physiologicæ* (pl. VI, fig. XVI), Leipzig, 1839.

2. Mayer, *Untersuch. ub. d. Nabelbläschen und die Allantoïs bei Embryonen von Menschen und von den Saugethieren* (*Nov. Act. Acad. Leopold.*, XVII, 2e partie, p. 515, 1835. — Mémoire présenté le 21 avril 1834). — Voir la pl. XI, fig. VI et VII.

3. De Baer, *Epistola de ovi mammalium et hominis genesi*, Leipzick, 1827 (Trad. fr. de Breschet, Paris, 1829, p. 162).

ses leçons, une très exacte description des annexes du chat [1], et de même Coste, qui reconnaît sans confusion toutes les parties de l'œuf de la chienne. Coste est le premier qui ait attiré l'attention sur les rapports qu'il y a entre la forme du placenta et le mode d'extension de l'allantoïde, c'est-à-dire sur ce fait que l'allantoïde s'enroulant autour de l'embryon et laissant libres les deux pôles de l'œuf, donne naissance à un placenta en forme de ceinture ou zonaire. « Chez le chien, dit-il (*Op. cit.*, 1837, p. 413), il y a ceci de spécial que la vésicule allantoïdienne, qui acquiert bientôt des dimensions considérables, au lieu de s'étendre selon le grand axe de l'œuf, c'est-à-dire dans le sens de la vésicule ombilicale, comme chez la brebis, se dirige selon son plus étroit diamètre. Il en résulte alors qu'à mesure qu'elle se développe, elle envahit successivement, et dans des limites qu'elle détermine pour ainsi dire elle-même, toute la circonférence de l'œuf, de manière à envelopper ainsi l'embryon et la vésicule ombilicale [2]. »

Le célèbre mémoire de Bischoff [3] vint confirmer et compléter toutes ces recherches, en donnant une description exacte de l'évolution des parties suivies depuis leur première apparition. Depuis cette époque l'embryologie des carnassiers a été l'objet de peu d'études. On peut dire, avec van Beneden, que « la raison de cet abandon se trouve avant tout dans la perfection même des travaux de l'éminent embryologiste de Munich. Plus je les ai étudiés, plus j'ai admiré comment, avec les moyens matériels dont il disposait alors, à une époque où l'histologie était à peine fondée, Bischoff a pu pousser si loin ses recherches et arriver à des résultats aussi vrais et aussi complets [4]. » Nous avons cependant voulu montrer, par cet historique, que les embryologistes français n'étaient pas restés étrangers aux progrès de cette partie de la science. Nous allons du reste revenir sur les travaux de Bischoff à propos d'une question toute spéciale relative aux enveloppes de l'œuf.

En effet, relativement aux membranes de l'œuf de la chienne, un second point, dont l'histoire présente de nombreuses hésitations dans l'interprétation qui en a été successivement donnée, c'est la

1. *Cours sur la génération, l'ovologie et l'embryologie*, par Flourens, recueilli et publié par Deschamps, Paris, 1836 (voir pl. VI, et p. 148 : *De l'œuf des Carnassiers*).
2. Coste, *Embryogénie comparée*, etc., Paris, 1837.
3. S. W. Bischoff, *Entwicklungsg. des Hunde-Eies*, 1845.
4. V. Beneden, *La maturation de l'œuf, la fécondation et les premières phases du développement*, etc., Bruxelles, 1875.

nature de la membrane la plus externe de l'œuf, du chorion, avant qu'il reçoive des vaisseaux allantoïdiens, mais alors qu'il présente déjà des saillies villeuses creuses (voir les fig. 38 et 45 de nos pl. III et IV). De Baer, qui, dès 1827, s'était occupé spécialement de l'ovologie de la chienne [1], décrit et représente un œuf de chienne (*op. cit.*, fig. VII) âgé environ de trois semaines; « ses deux bouts, dit-il, sont transparents. Hormis ces deux bouts, tout l'œuf est opaque, à cause des villosités qui en garnissent la membrane externe... Il est composé de deux tuniques distinctes et assez distantes l'une de l'autre. L'externe, communément nommée *chorion*, est absolument privée de vaisseaux et supporte les villosités; elle correspond à la tunique corticale ou testacée, ou membrane de la coquille des oiseaux, qui porte également des villosités, lesquelles sont cachées dans l'enveloppe calcaire (?) » (*Op. cit.*, p. 159). Et un peu plus loin il ajoute : « Plus tard ces villosités offrent un fond pourvu de beaucoup de rameaux vasculaires. Je désignerai dorénavant cette membrane sous le nom de membrane corticale, attendu que le terme de chorion est équivoque. Si toutefois on tient à ce dernier terme, il ne doit être employé qu'après l'époque où cette membrane est pourvue de vaisseaux qui lui sont fournis, d'après mes recherches, par l'allantoïde. »

Coste [2] s'insurge avec raison contre ces dénominations de membrane corticale et testacée, c'est-à-dire contre l'idée que cette membrane corresponde à la membrane de la coquille des oiseaux. « Pour qu'une analogie puisse être convenablement établie, il faut que les objets à comparer soient dans les mêmes conditions, et en rapport avec les mêmes circonstances. Or, dans le cas actuel, on a comparé un produit que l'on pouvait en quelque sorte considérer comme pris dans l'ovaire, avec un autre produit jeté dans le monde extérieur, après avoir traversé un organe qui lui a fourni des matériaux propres à sa conservation dans le temps. Si l'on avait étudié l'un et l'autre produit dans l'ovaire, et si on les avait alors comparés, on aurait vu que ce qu'on appelle membrane corticale ou chorion n'est pas plus l'analogue de la membrane de la coque de l'œuf des

1. De Baer, *Epistola de ovi mammalium et hominis genesi*, Leipzick, 1827. (Nous citons d'après la traduction donnée par G. Breschet, sous le titre : *Lettre sur la formation de l'œuf dans l'espèce humaine et dans les mammifères*, Paris, 1829. — Extrait du *Répertoire gén. d'Anat.*, t. IV, pl. VI.)

2. Coste, *Embryogénie comparée, cours sur le développement de l'homme et des animaux*, 1837. (Deuxième partie, ch. XII, *Ovologie du chien*, p. 403.)

oiseaux, que l'albumen n'est l'analogue du vitellus. » C'est pourquoi il considère la membrane en question comme représentant la membrane vitelline, et la désigne sous ce nom. Cette interprétation est aussitôt acceptée par Burdach : « Nous pouvons donc dire que l'exo-chorion est une membrane vitelline sur laquelle ne s'applique pas de blanc, et qui persiste, attendu qu'elle n'est point suppléée dans ses fonctions par une membrane testacée [1]. »

Cette interprétation reçoit ses développements les plus complets dans la monographie de Bischoff sur l'embryologie du chien [2]. Il considère la membrane vitelline comme persistant indéfiniment à la surface de l'œuf, doublée bientôt du feuillet externe du blastoderme avec lequel elle se soude, pénétrée ainsi que lui par les vaisseaux allantoïdiens. « La zone pellucide, dit-il (*op. cit.*, p. 120), ou membrane vitelline, se dilate, s'étend à mesure que l'œuf augmente de volume, de sorte qu'elle perd son double contour et se réduit à une pellicule très mince et anhiste; elle demeure ainsi la seule enveloppe externe de l'œuf, qui, à son arrivée dans l'utérus, n'est pas entouré d'une couche d'albumine.. . Lorsque l'œuf a atteint 3 à 4 millimètres de diamètre, la vésicule blastodermique se divise en deux couches de cellules, dont l'externe est le feuillet animal, l'interne le feuillet végétatif.... La partie périphérique du feuillet animal (celle qui ne prend pas part à la formation du corps de l'embryon) forme à l'embryon le sac amniotique, et le reste de ce feuillet devient l'enveloppe séreuse qui s'applique à la zone pellucide ou membrane vitelline pour former l'enveloppe externe de l'œuf, enveloppe qui présente des villosités creuses pénétrant dans les embouchures des glandes utérines.... L'allantoïde vient s'appliquer à cette enveloppe et y apporte ses vaisseaux. Le chorion résulte ainsi de l'union et de la fusion de la zone pellucide ou membrane vitelline, avec la partie périphérique (extra-embryonnaire) du feuillet animal ou membrane séreuse, et avec l'allantoïde. » Et en effet, dans ses figures schématiques du développement de l'œuf de la chienne, il représente, par un trait bleu, la membrane vitelline persistant indéfiniment, ou du moins jusqu'à l'époque où l'allantoïde a complètement fait le tour de l'équateur de l'œuf.

Cette idée de la persistance de la membrane vitelline a été peu à

1. Burdach, *Traité de physiologie* (trad. fr. par Jourdan, t. II, Paris, 1838, p. 409).
2. L. W. Bischoff, *Entwicklungsgeschichte des Hunde-Eies*. Braunschweig, 1845.

peu abandonnée à la suite des études faites sur l'œuf de la lapine; sur cet œuf, comme sur celui de la chienne, la membrane vitelline disparaît de bonne heure, plutôt encore chez les carnassiers que chez les rongeurs, et les villosités que produit l'ectoderme n'ont pas à se fusionner avec les prétendues villosités anhistes de la membrane vitelline.

Dès 1861, dans la première édition de son embryologie, Kœlliker [1], en traitant des enveloppes de l'œuf des carnassiers, s'exprime nettement à cet égard. « Les villosités primitives ne sont que des épaississements locaux, des excroissances de la membrane vitelline, c'est-à-dire de la membrane de la cellule œuf, excroissances comparables à celles qu'on voit se former sur les membranes cellulaires de divers végétaux; ces villosités n'ont qu'une existence temporaire. Au contraire les villosités définitives du vrai chorion (ectoderme) sont des productions formées par des cellules épithéliales de l'enveloppe séreuse, de véritables végétations épithéliales. »

Enfin les études plus récentes ont montré la véritable signification des prétendues villosités de la membrane vitelline. « Le prochorion (c'est ainsi qu'on tend à nommer aujourd'hui la membrane vitelline), chez une foule de mammifères, présente à sa surface de petits amas d'albumine et des villosités résultant de la précipitation d'un liquide excrété par la muqueuse utérine » [2] (O. Hertwig, *Traité d'Embryol.* Trad. de Ch. Julin, 1891, p. 206). On ne s'étonnera donc pas que nous ne fassions aucune mention de la membrane vitelline dans nos études sur les premières adhérences de l'œuf à l'utérus ; nous n'avons retrouvé en effet aucune trace de cette membrane, pas plus que chez les rongeurs, au début de la formation ectoplacentaire [3]. Et cependant, dans une publication relativement

1. A. Kölliker, *Entwickelungsgeschichte des Menschen und der höheren Thiere*. Leipzig, 1861, p. 161.

2. Chose remarquable, dès 1837, Coste avait dit, en parlant de l'œuf de la chienne à son arrivée dans l'utérus : « On peut voir que la membrane vitelline est parsemée de petites taches qui sont probablement le résultat d'un produit adventif. » (*Op. cit.*, p. 402.)

3. Chez la lapine la membrane vitelline est plus persistante, mais n'en disparaît pas moins complètement, d'abord dans la future région ectoplacentaire. « Des œufs de huit jours, dit Kœlliker (*Embryol.*, 2e édit., trad. fr. par Schneider, 1882, p. 274), avec ligne primitive, m'ont encore montré une *zona* d'une notable épaisseur, bien que d'une structure granuleuse. Tandis que sur des œufs de neuf ou dix jours la *zona* ne constituait plus, sur la face opposée à la région placentaire, qu'une très mince pellicule ne possédant qu'une très faible consistance. Je n'ai pas suivi la *zona* plus loin. Hensen, au contraire, admet que le *prochorion* (membrane vitelline et couche d'albumine) ne se résorbe pas, mais que l'existence de cette partie peut encore être démontrée au

récente, Bischoff a encore soutenu que l'œuf de la chienne, lorsqu'il a atteint un diamètre de 4 à 5 millimètres, commence à adhérer à l'utérus par des villosités qui se développent à la surface de la membrane vitelline (de la *zona*). Plus tard seulement, dit-il (p. 89), la zona disparaît et l'enveloppe externe de l'œuf du chien est formée par la membrane séreuse avec l'allantoïde [1].

PREMIÈRE PARTIE

LE PLACENTA DE LA CHIENNE.

Nos études sur les rongeurs nous ont déjà montré que nombre d'erreurs avaient eu pour origine le fait d'emprunter les éléments de l'histoire du placenta par fragments à des animaux divers, au lieu d'en suivre sans interruption l'évolution sur une seule et même espèce. Ce que nous aurons à dire plus tard du placenta des ruminants et des pachydermes montrera de plus en plus combien est déplorable cette manière de procéder, car nous verrons qu'on a voulu assimiler entre elles, d'un animal à un autre, des parties qui n'ont ensemble aucun rapport, et que de ces rapprochements illégitimes sont résultées des conceptions entièrement erronées. Fidèle à la manière inverse de procéder, nous prendrons ici encore, comme pour les rongeurs, chaque espèce à part, et quoique les analogies les plus complètes, parfois des identités absolues, se rencontrent entre le placenta de la chienne et celui de la chatte, nous ferons une étude distincte de chacun de ces placenta, et nous en présenterons de même séparément l'historique. A ce dernier point de vue seulement nous rapprocherons le placenta du renard de celui du chien, parce que ce qui a été décrit et figuré sur l'embryologie du renard, nous a montré que son placenta devait être absolument semblable à celui de la chienne.

Nous diviserons l'étude de la formation du placenta de la chienne en plusieurs périodes, dont la première comprendra les transformations qui se produisent avant que le chorion contracte des adhérences avec la surface de la muqueuse utérine.

vingtième jour sous forme d'une mince pellicule. Certainement dans cette assertion, Hensen ne vise pas la région placentaire, et il n'est pas le moins du monde douteux que ce qui subsiste du prochorion n'a plus aucun rôle à jouer. »

1. L. W. Bischoff, *Historisch-Kritische Bemerkungen zu den neusten Mittheilungen uber die erste Entwicklung der saügethiereier*, Munchen, 1877, p. 68 et 89.

A. — *De la muqueuse utérine et de l'œuf avant que le chorion contracte des adhérences.*

a. Muqueuse et ses glandes avant la gestation. — Les glandes de la muqueuse utérine jouent un rôle important, non pas, comme on l'a cru généralement, dans la formation du placenta, mais dans les phénomènes qui préparent et accompagnent cette formation; elles se multiplient, s'hypertrophient, et subissent une dégénérescence d'un caractère spécial. Pour suivre ces modifications il faut donc examiner l'état de ces glandes déjà sur l'utérus avant la gestation, puis à l'époque du rut, et enfin après la fécondation, lorsque l'œuf est arrivé dans la cavité utérine.

La coupe d'une corne utérine d'une jeune chienne vierge présente les dispositions reproduites dans la figure 1 (pl. I). D'après la forme de la coupe on voit que la corne utérine est aplatie selon ses faces : en effet, Fleischmann (*op. cit.*, p. 60) a noté que, d'une manière générale, chez les jeunes femelles de carnassiers, le canal utérin est aplati latéralement, tandis que chez les femelles plus âgées, sans doute à la suite de gestations successives, il devient cylindrique. En M est le bord adhérent ou mésomètre; en 1, la couche musculaire longitudinale; en 2, la couche circulaire, et enfin en 3 la muqueuse. On voit que celle-ci possède des glandes en tube, qui, par un trajet plus ou moins contourné, vont de la surface de la muqueuse jusque près de sa couche la plus profonde. Dans la figure 2, nous avons représenté la région de l'embouchure d'une de ces glandes, pour en montrer l'épithélium, formé d'une seule couche de cellules cubiques, moins hautes que celles de la surface de la muqueuse (en E), lesquelles sont nettement cylindriques.

Bien différent est l'aspect d'une coupe de corne utérine chez une chienne adulte à l'époque du rut. Comme le montre la figure 3, dessinée au même grossissement que la figure 1, toutes les couches de l'utérus ont augmenté d'épaisseur, et l'ensemble de l'organe est devenu relativement très volumineux. Mais c'est surtout la muqueuse qui présente une hypertrophie considérable, laquelle se traduit par les plis que forme sa surface et qui donnent à la lumière du canal une forme étoilée. Cette hypertrophie de la muqueuse correspond à un développement énorme de ses glandes. Celles-ci, longues, contournées, et à canaux subdivisés, s'étendent de la surface vers la profondeur, l'ensemble de chacune d'elles dessinant, sur la coupe, une figure triangulaire allongée, dont le sommet est vers la surface

de la muqueuse, et dont la base arrive, dans les couches profondes de la muqueuse, jusqu'au contact de la musculature. La figure 3 rend assez bien cet aspect lobulé de l'ensemble des glandes, chaque lobule, disposé en rayonnant autour de la cavité du canal utérin, répondant à une glande. Mais outre ces *glandes longues*, ramifiées, contournées, occupant toute l'épaisseur de la muqueuse, la zone superficielle de celle-ci est occupée par une rangée de dépressions peu profondes, étroitement disposées les unes contre les autres, et donnant, par leur ensemble, un aspect aréolaire à la surface de la muqueuse; d'après une coupe, on pourrait croire qu'il s'agit là simplement d'un plissement de cette surface; mais par l'étude de coupes se succédant sans lacune, il est facile de se convaincre qu'il s'agit bien de courts culs-de-sac glandulaires, placés côte à côte et indépendants les uns des autres. Ces courtes glandes sont celles qui ont été décrites par Sharpey et par Bischoff sous le nom de cryptes, par opposition aux glandes proprement dites, ou longues glandes qui traversent toute l'épaisseur de la muqueuse.

Il est facile de reconnaître que les longues glandes résultent de l'hypertrophie et de la multiplication des tubes qui existaient déjà chez la jeune chienne (fig. 1), tandis que ces cryptes sont une formation nouvelle. C'est une question au sujet de laquelle nous donnerons bientôt quelques détails historiques, car ces deux ordres de formations glandulaires ont joué un grand rôle dans les théories émises sur l'origine du placenta et ont par suite été l'objet de nombreuses controverses.

Comme il nous est arrivé trop souvent de sacrifier des chiennes supposées dans les premières périodes de la gestation et de ne trouver cependant aucun produit de fécondation, nous avons été en possession d'un très grand nombre d'utérus dont les coupes reproduisaient les dispositions représentées dans la figure 3. L'étude de ces coupes à un fort grossissement, pour examiner l'épithélium des glandes et de la surface muqueuse, nous a le plus souvent montré des éléments épithéliaux tels que ceux représentés dans les figures 2 et 7; mais parfois aussi, plus rarement, nous avons été en présence d'éléments tels que ceux des figures 4 et 5. D'après quelques indications relatées sur nos notes d'observations, nous pensons que dans ces cas il s'est agi de chiennes ayant dépassé le rut sans être fécondées, et chez lesquelles les épithéliums glandulaires de l'utérus, ne subissant pas les évolutions que nous décrirons bientôt comme

caractéristiques de la gestation, offraient une hypertrophie temporaire destinée à s'arrêter bientôt. Sans insister sur cette hypothèse, les formes en question méritent d'être décrites, quitte à déterminer, par de nouvelles observations, la fréquence et la signification de ces formes. Dans la figure 4 est représentée, en GL, l'ouverture d'une longue glande, et en CR, la coupe d'un crypte de Sharpey-Bischoff. On voit que les cellus épithéliales glandulaires sont de longs éléments cylindriques, disposés librement les uns à côté des autres, ne se touchant que par leurs extrémités profondes, au niveau desquelles sont disposés les noyaux. Ces longs éléments, à aspect rubané, se transforment graduellement en cellules cylindriques ordinaires pour se continuer avec l'épithélium (E) qui revêt la surface de la muqueuse. La figure 5 représente les éléments de la partie profonde (voisine de la musculature) d'une longue glande : les cellules cylindriques y sont encore très longues, mais moins longues que dans la partie superficielle de la glande ; de plus elles sont, par leurs limites latérales, en contact direct les unes avec les autres.

b. Utérus et œuf au quatorzième jour. — Après l'utérus de la chienne en rut, nous passons à la description de l'utérus au stade de gestation le plus jeune qui nous ait permis de retrouver l'œuf dans la cavité utérine. Il s'agit d'une chienne au quatorzième jour. Extérieurement la corne utérine présentait déjà de très légers renflements de gestation. Sur les coupes longitudinales d'un de ces renflements (fig. 6), nous trouvons l'œuf (O) libre dans la cavité utérine ; ses parois sont plissées par l'effet des réactifs et sa forme est irrégulière, allongée selon l'axe du canal utérin. La région du canal qui renferme l'œuf est légèrement dilatée. En portant notre attention sur la muqueuse utérine, on remarque les dispositions suivantes : dans les régions non dilatées, interposées à deux renflements de gestation (c'est-à-dire aux extrémités droite et gauche de la fig. 6), la muqueuse est à peu près identique à ce qu'elle était sur la fig. 3, c'est-à-dire que nous voyons ici, en coupe longitudinale, ce que nous avons précédemment décrit sur une coupe transversale ; les *glandes longues* sont bien distinctes, et pareillement la couche superficielle de *cryptes* serrés les uns contre les autres à la surface de la muqueuse. Dans la région dilatée, contenant l'œuf, la muqueuse est plus épaisse, et cette augmentation d'épaisseur porte surtout sur sa zone moyenne, c'est-à-dire sur la zone placée entre la couche des cryptes superficiels et la couche qui contient la partie profonde

des glandes longues. Il semble évident, d'après l'inspection de la figure, que les cryptes superficiels sont devenus de plus en plus nombreux, puisque, malgré l'augmentation en surface de la muqueuse, au niveau du renflement de gestation, ils sont cependant aussi étroitement pressés les uns contre les autres que dans les parties rétrécies du canal utérin. Au contraire les glandes longues n'ont pas augmenté en nombre, elles sont restées ce qu'elles sont dans les parties retrécies, et par suite, comme ici l'étendue de la muqueuse a augmenté, ces glandes longues sont plus clairsemées, plus distantes les unes des autres, et aussi plus distinctes. Cette disposition nouvelle, sensible pour la partie profonde de ces glandes, l'est surtout pour leur canal excréteur dans son trajet à travers la zone moyenne de la muqueuse. Là les canaux excréteurs, tortueux et allongés, n'apparaissent que par places, selon les hasards de la coupe, dans la zone moyenne de la muqueuse; plus vers la superficie, ces canaux excréteurs se mêlent aux cryptes desquels on ne peut les distinguer.

Ainsi, au début de la gestation, dans chaque renflement utérin, la muqueuse présente à considérer trois couches bien distinctes, qui subiront des transformations très différentes par la suite, et qui sont, en allant de la superficie à la profondeur : 1° la *couche des cryptes* (et des embouchures des glandes longues), couche qui nous présentera bientôt une hypertrophie et des transformations très caractéristiques; 2° la couche moyenne, que nous nommerons *couche homogène*, parce que les canaux des glandes longues y deviendront de plus en plus rares, et que par suite cette couche prendra, sur les coupes, un aspect de plus en plus uniforme et homogène (tissu conjonctif embryonnaire); 3° enfin la couche qui renferme les extrémités profondes des glandes longues : comme ces parties profondes des glandes ne seront que peu ou pas modifiées jusque vers la fin de la gestation, et persisteront, nous donnerons à cette couche le nom de *couche des glandes permanentes*. La figure 6 montre d'une façon bien évidente ces trois couches; pour cette figure d'ensemble nous avons choisi une coupe longitudinale, parce qu'elle permet de suivre, en allant des régions rétrécies à la région dilatée (renflement de gestation, chambre incubatrice) du canal utérin, les transformations qui amènent graduellement dans la muqueuse cette disposition en trois couches distinctes. En choisissant également, pour les stades suivants, des coupes longitudinales

pour nos figures d'ensemble, nous rendrons ces transformations de plus en plus évidentes.

On voit, par la description qui précède, qu'au début de la gestation, dans la muqueuse d'un renflement, la couche des cryptes est très distincte. Comme la nature de ces cryptes a été controversée, il importe de bien préciser leur disposition. On a nié leur existence comme formations indépendantes : on a dit qu'il ne s'agissait pas là de courts culs-de-sac glandulaires indépendants, mais simplement de ramifications latérales ayant pris naissance sur les conduits des glandes longues, ramifications terminées par des extrémités aveugles, c'est-à-dire que ces cryptes ne s'ouvriraient pas à la surface de la muqueuse. Il n'en est rien : les cryptes, comme le montrent nos figures d'ensemble, sont bien des formations nouvelles, indépendantes des parties correspondantes des conduits excréteurs des longues glandes entre lesquelles ils sont interposés. Et quant au fait de leur ouverture à la surface de la muqueuse, il est absolument incontestable par l'examen, à un plus fort grossissement, de cette surface. Dans la figure 7 nous avons représenté un de ces cryptes au niveau de son ouverture, et la continuité de son épithélium avec celui de la surface de la muqueuse utérine (en CR); à côté est un autre crypte (en *cr*), coupé perpendiculairement à l'axe de son tube et dont par suite on ne voit pas la communication avec la cavité de l'utérus; mais on retrouvait cette communication en examinant la suite des coupes sériées.

Cette figure 7 nous présente encore à considérer la composition du chorion de la muqueuse dans ses régions les plus superficielles, dans la couche des cryptes. Ce chorion est formé de tissu conjonctif embryonnaire, c'est-à-dire de cellules, fusiformes sur la coupe, entre lesquelles est une abondante substance amorphe; on y voit en même temps la coupe d'un certain nombre de capillaires. Nous constaterons, dans les stades qui vont suivre, que ce chorion se modifiera singulièrement comme composition; les capillaires y deviendront de plus en plus nombreux, et les autres éléments, cellules et substance amorphe, de plus en plus rares.

Enfin cette même figure 7, outre les détails qui nous serviront de point de départ pour l'étude des transformations de la couche des cryptes, dans la muqueuse, représente encore la constitution des parois de l'œuf : le blastoderme, dans la région ici figurée, n'est formé que de deux feuillets : l'externe ou ectoderme (*ex*), de

cellules plus larges que hautes, et l'interne ou entoderme (*in*), de cellules plates, très distantes les unes des autres, et dont le corps protoplasmique est épaissi seulement au niveau du noyau. Ces caractères sont ceux que présentent ces deux feuillets à une certaine distance en dehors de la tache embryonnaire.

c. Utérus et œuf au seizième jour. — Parmi les renflements de gestation d'une chienne au seizième jour, coupés les uns transversalement, les autres longitudinalement, nous avons choisi la coupe longitudinale représentée dans la figure 8. La vésicule blastodermique ne s'était pas rétractée, et ses parois étaient en contact avec la muqueuse utérine, sans avoir contracté encore de connexions avec elle. Nous donnerons d'abord quelques indications sur les parois de l'œuf, qui, en dehors de la tache embryonnaire, ne présentent que peu de modifications; nous aurons à nous étendre davantage sur la muqueuse utérine, et spécialement sur la couche des cryptes.

L'œuf est encore simplement didermique, c'est-à-dire formé uniquement de l'ectoderme et de l'entoderme, sur une grande partie de son étendue; telle est la portion représentée en O dans la figure 11. L'entoderme est toujours constitué par des cellules minces, très écartées les unes des autres; les cellules ectodermiques sont régulièrement cubiques (*ex*, fig. 11), et diffèrent peu, quant à la forme, des cellules épithéliales de la muqueuse utérine, celles-ci étant devenues plus courtes (moins cylindriques) que précédemment (voir fig. 7). Sur certaines parties de la préparation, la paroi de l'œuf s'étant renversée et ayant échappé à la coupe, se présentait sous la forme d'un lambeau, peu étendu, sur lequel on voyait à plat l'ectoderme, et, par transparence, à travers lui, l'entoderme, ou, pour mieux dire, les noyaux de celui-ci. C'est ce que représente la figure 9 : l'ectoderme, vu en surface, forme un carrelage régulier de cellules polyédriques; on ne voit pas les contours des cellules de l'entoderme, mais seulement leurs gros noyaux, qui sont très éloignés les uns des autres, comparativement aux noyaux des cellules ectodermiques.

La muqueuse utérine ne présente pas de modification bien notable dans la couche profonde, dite des glandes permanentes, ni dans sa couche moyenne ou couche homogène. Mais la couche superficielle ou des cryptes est très modifiée; elle commence à prendre un aspect spongieux par le fait de la dilatation de toutes les cavités glandulaires qu'elle renferme, c'est-à-dire aussi bien des

cryptes que des conduits excréteurs des glandes longues. Cet aspect est bien caractérisé à un faible grossissement (fig. 8; grossissement de 8 à 9 fois); à un grossissement de 120 fois (fig. 10) on voit mieux les dilatations glandulaires qui produisent cet aspect spongieux; de ces cavités dilatées, le plus grand nombre correspond évidemment à des cryptes (par exemple en 1, 2, 3, figure 11); mais les conduits excréteurs des glandes longues ont aussi subi cette ampliation puisque on voit (en 4, fig. 10) un de ces conduits venir s'ouvrir dans une de ces cavités, c'est-à-dire lui donner naissance par sa dilatation.

Ces dilatations glandulaires se comportent d'une manière bien différente dans leurs extrémités inférieure et supérieure. Leur extrémité inférieure est brusquement dilatée, selon un plan parallèle à la surface de la muqueuse, de sorte que toutes les cavités ainsi produites se terminent par un fond plat, et que ces fonds plats sont disposés sur un même plan, et par suite, en coupe, sur une même ligne qui marque nettement la limite entre la couche homogène de la muqueuse et la couche des cryptes (au niveau de la partie inférieure de la figure 10). Ces dispositions deviendront de plus en plus marquées dans les stades suivants. Au contraire, au niveau de leur embouchure ou extrémité supérieure, les cryptes ne sont pas dilatés, et leur cavité, suivie de bas en haut, se rétrécit graduellement. A rigoureusement parler, cette embouchure des cryptes ne se rétrécit pas; elle reste à peu près ce qu'elle était antérieurement; elle ne se dilate pas comme le reste de la cavité glandulaire; mais l'épithélium qui revêt cette embouchure non dilatée subit une hypertrophie, que nous décrirons dans un instant, et qui aboutira finalement à oblitérer la lumière de la cavité à ce niveau. Pour en finir avec la forme de ces cavités glandulaires, ajoutons encore qu'elles présentent des diverticules latéraux nombreux et irréguliers, comme on le voit bien en 3 sur la fig. 10, et que sur une coupe ces diverticules ne sont pas toujours vus en connexion avec la cavité principale dont ils sont une dépendance, de sorte qu'ils apparaissent comme autant de cavités en apparence closes et distinctes (en 5 et 6, fig. 10). Est-il besoin, pour compléter cette description de la *couche spongieuse des cryptes*, de dire que les cavités 7, 8, 9 de la fig. 10 sont des cryptes dont la région superficielle a seule été comprise dans le plan de la coupe, sans connexion apparente avec leurs parties inférieures et leurs diverticules latéraux? Telles sont

les dispositions qui, dès le seizième jour, donnent à la couche des cryptes son aspect spongieux si caractéristique.

Si, après l'étude de l'aspect de cette couche et de la forme de ses cavités glandulaires, nous passons à l'examen histologique de ces mêmes parties, nous devons parler du *tissu conjonctif de la muqueuse*, formant des cloisons entre les cavités glandulaires et leurs diverticules, de l'*épithélium de ces cavités glandulaires*, et enfin de l'*épithélium qui revêt la surface de la muqueuse*.

Le *tissu conjonctif* ou *chorion de la muqueuse* n'a pas pris un développement parallèle à celui des cavités des cryptes; comprimé par la dilatation de ceux-ci, et par la production de leurs diverticules latéraux, ce chorion est ainsi réduit à former de minces cloisons entre les dilatations glandulaires (figures 10 et 11). Dans la constitution de ces cloisons les cellules conjonctives prennent une part de plus en plus réduite, et les capillaires sanguins une part de plus en plus considérable : il suffira pour s'en convaincre de comparer les figures 7 et 11. Nulle part, au seizième jour, on ne voit aucune trace de prolifération des cellules conjonctives de ces cloisons; aussi, à mesure que se fait l'ampliation de l'utérus et l'augmentation en épaisseur de la couche des cryptes dilatés, dans les cloisons glandulaires ainsi allongées et amincies les cellules conjonctives deviennent de plus en plus rares; nous verrons qu'elles deviennent bientôt si rares qu'on a peine à en retrouver quelques exemplaires sur les coupes, de sorte qu'alors les cloisons interglandulaires ne renferment que des capillaires sanguins.

Dans l'*épithélium des cavités glandulaires* de la couche des cryptes commence, au seizième jour, un processus d'hypertrophie qui aboutira ultérieurement à des transformations et dégénérescences qui ont exercé la sagacité de divers auteurs. Pour le moment ce processus n'est encore caractérisé que par l'augmentation de volume des éléments, et par leur affinité énergique pour les matières colorantes. Comme le montre la figure 10, et surtout la figure 11, dessinée à un plus fort grossissement, les cellules glandulaires deviennent longues, saillantes dans la cavité glandulaire, munies de deux et trois noyaux; ceux-ci sont déjà remarquablement volumineux, riches en substance chromatique, qui dessine de nombreux nucléoles très foncés. Cette hypertrophie épithéliale ne se produit jamais sur la partie profonde des dilatations glandulaires, sur ce plancher uni, régulièrement disposé sur un même plan (niveau de

la partie inférieure de la figure 10) d'une glande à la glande voisine; elle commence un peu au-dessus de cette partie profonde, et va en augmentant, d'une manière plus ou moins régulière, vers l'embouchure de la glande. Au niveau de cette embouchure l'hypertrophie, au 16e jour, commence sinon à effectuer, du moins à préparer l'oblitération de l'ouverture.

L'*épithélium de la surface utérine* est bien conservé au 16e jour; mais ses cellules (fig. 11) ne sont plus cylindriques; elles sont devenues cubiques, comme nous le signalions plus haut en décrivant l'ectoderme fœtal qui arrive à leur contact. Le noyau de ces cellules épithétiales se colore encore bien par les réactifs, mais leur protoplasma est devenu pâle, homogène et peu colorable. Ce sont les premières indications du processus d'atrophie et de résorption que va subir cet épithélium par un contact plus immédiat avec l'ectoderme.

d. Utérus et œuf au 18e jour. — Sur une chienne au 18e jour nous trouvons les diverses parties constituées à peu près comme au 16e jour, les transformations que nous avons précédemment signalées étant devenues seulement plus accentuées. Nous pouvons donc nous contenter de renvoyer le lecteur à l'inspection des figures 12, 13, 14 (pl. I), 15 et 16 (pl. II) pour constater que la dilatation des cryptes et des canaux excréteurs des glandes longues est devenue plus considérable et que la couche des cryptes a pris un aspect de plus en plus spongieux (fig. 14); que les cloisons interglandulaires de cette couche, devenues de plus en plus minces, renferment essentiellement des capillaires et seulement quelques très rares cellules conjonctives (fig. 12, 15, 16); que l'hypertrophie de l'épithélium glandulaire est devenue plus considérable (mêmes figures) et qu'en même temps un plus grand nombre d'orifices glandulaires sont oblitérés, au moins dans certaines régions. Les seules dispositions qui méritent une description spéciale sont la couche la plus superficielle du chorion de la muqueuse d'une part, et d'autre part l'épithélium utérin qui revêt cette couche.

Par couche la plus superficielle du chorion nous entendons celle qui est placée immédiatement au-dessous de l'épithélium de la surface utérine, au niveau des orifices des cryptes. Les figures 15 et 16 de la planche II nous montrent que cette couche est actuellement composée presque uniquement de capillaires; ils sont moins nombreux dans la figure 16, qui représente une partie prise dans la

région A de la figure 13; ils sont plus nombreux dans la figure 15, répondant à la région B de la figure 13; surtout vers la gauche de cette figure 15 on voit les capillaires, disposés sur deux et même trois rangs, former une couche toute spéciale, qui ne renferme d'autres parties constituantes que ces capillaires, séparés par un peu de substance amorphe et étroitement pressés les uns contre les autres. On dirait la coupe d'un tissu érectile en voie de développement. Ce n'est ici que le début d'une formation qui atteindra bientôt une puissance bien plus considérable, et dont la signification sera de la plus haute importance pour la production du placenta. Nous nous contenterons donc de la signaler pour le moment, et de lui donner un nom qui ne préjuge rien, celui de *couche des capillaires*.

Pour étudier complètement l'*épithélium utérin* au 18e jour, il faut l'examiner successivement dans diverses régions dont la figure 13 nous donnera les rapports topographiques.

Cette figure 13 est une coupe longitudinale d'un renflement de gestation au 18e jour; il faut remarquer que le dessin en a été fait au grossissement de 5 fois seulement, et alors on comprendra, malgré les apparences inverses, que le renflement était plus volumineux et la couche des cryptes plus épaisse qu'au 16e jour (fig. 8). L'œuf sphérique remplit la cavité du renflement et vient s'appliquer étroitement à la surface de la muqueuse. Mais à cet égard il faut distinguer diverses régions. D'abord dans les parties qui répondent aux deux extrémités du renflement, là où la cavité de celui-ci se continue avec les portions rétrécies du canal utérin, les parois de l'œuf (en C et D, fig. 13) sont libres et flottantes; ce sont les régions que nous pouvons déjà nommer les *pôles* ou *extrémités de l'œuf*, en raison de la configuration que prendra ultérieurement celui-ci. D'autre part, à ce moment l'embryon est nettement dessiné sur l'œuf, notamment par sa gouttière médullaire, dont on voit la coupe dans la région A de la figure 13 (voir aussi GM dans la figure 14). Nous pouvons donc parler d'un hémisphère embryonné (portion inférieure sur la figure 13) et d'un hémisphère opposé à l'embryon (supérieur dans la figure 13). L'hémisphère opposé à l'embryon est, par son ectoderme, étroitement appliqué à la surface de la muqueuse utérine; au contraire, l'hémisphère embryonné n'est semblablement en contact avec la muqueuse que dans ses parties périphériques par rapport à l'embryon; ses parties cen-

ales, immédiatement autour de l'embryon (de chaque côté de la gouttière médullaire sur les coupes des figures 13 et 14), étant au contraire libres, c'est-à-dire situées à une certaine distance de la surface de la muqueuse utérine. Cette disposition est en rapport avec la production ultérieure de l'amnios et on peut dire que cette zone péri-embryonnaire, réservée libre de tout contact (plus tard de toute adhérence) avec la muqueuse, est ainsi disposée pour permettre la formation des replis amniotiques.

Or l'état de l'épithélium utérin n'est pas tout à fait le même selon que l'ectoderme fœtal est ou n'est pas arrivé à son contact. Nous avons donc à examiner cet épithélium dans les régions qui réalisent l'une ou l'autre de ces dispositions, et à étudier de plus les zones de transition entre ces diverses régions.

Dans la région de l'embryon (région A de la figure 13, et partie moyenne de la figure 14), le revêtement épithélial de la surface utérine n'est plus formé de cellules distinctes; celles-ci se sont soudées en une couche homogène, hyaline, régulièrement semée de noyaux sphériques (fig. 16, pl. II, en E); ces noyaux se colorent par le carmin aluné, l'hématoxyline, ou la safranine, d'une manière homogène, avec une teinte plus foncée à la périphérie qu'au centre, mais sans indication de réseau ou de grains chromatiques; au niveau de l'embouchure des cryptes, cet épithélium dégénéré pénètre dans cette embouchure, sur une longueur correspondant à deux ou trois cellules, et, que cette embouchure soit encore ouverte ou oblitérée, se continue avec les cellules épithéliales glandulaires hypertrophiées (fig. 16). Remarquons encore que, dans cette région dite de l'embryon, le processus d'oblitération de l'embouchure des cryptes est peu avancé, la plupart d'entre eux s'ouvrant encore nettement à la surface (comparer la région moyenne et l'extrémité gauche de la figure 14).

Dans les régions où l'ectoderme est venu s'appliquer étroitement au contact de la muqueuse utérine, c'est-à-dire au niveau de tout l'hémisphère opposé à l'embryon (partie supérieure de la figure 13) et au niveau des parties périphériques de l'hémisphère embryonné (région B de la figure 13), les ouvertures des glandes sont presque toutes oblitérées par l'hypertrophie de l'épithélium glandulaire (voir l'extrémité gauche de la figure 14). L'épithélium utérin, dans ces régions, est réduit à une couche hyaline, homogène, comme dans la région précédente; mais cette couche est plus mince, et les

noyaux dont elle est semée (fig. 15, pl. II) sont plus petits, ratatinés, légèrement aplatis, de sorte que leur grand axe est dirigé parallèlement à la surface recouverte. Au niveau des cryptes même mode de continuité entre cet épithélium dégénéré et les éléments glandulaires.

Enfin dans une troisième région (région D et C de la figure 13), là où la dilatation de gestation se continue avec les parties rétrécies du canal utérin, l'épithélium de la muqueuse présente sa forme normale, à cellules cylindriques bien distinctes (voir fig. 19, en E).

En ayant égard aux rapports que présentent, avec l'ectoderme fœtal, les régions considérées, on ne peut pas dire d'une façon absolue, que la dégénérescence de l'épithélium utérin soit produite par son contact avec l'ectoderme, puisque cette dégénérescence est déjà très accusée dans une région (celle de l'embryon, A, fig. 13, et G M, fig. 14) où cependant l'ectoderme ne touche pas l'épithélium; mais on voit que cependant le degré de cette dégénérescence est en raison des rapports plus ou moins intimes de l'ectoderme avec l'épithélium; elle est très avancée là où le contact est intime et détermine déjà des adhérences (fig. 15); elle est moins avancée là où ectoderme et épithélium sont très voisins sans se toucher; enfin elle est nulle vers les pôles de l'œuf, là où l'ectoderme s'écarte définitivement de l'épithélium avec lequel il ne contractera pas d'adhérence ultérieurement.

Ceci nous amène à parler de l'ectoderme lui-même. Il est formé d'une couche unique et bien régulière de cellules cubiques, légèrement plus hautes que larges, au moins dans certaines régions (voir fig. 15); mais ce qu'il présente de remarquable c'est que par places il tend à devenir plus épais, les cellules se superposant sur deux rangs. Ces végétations ectodermiques sont les premières indications du mode par lequel l'ectoderme se fixera sur la muqueuse en la pénétrant par une série de prolongements cellulaires; elles seront, comme chez les rongeurs, l'origine de la formation placentaire principale, d'un véritable plasmode ectoplacentaire, différant un peu, nous le verrons, de celui des rongeurs. Au 18e jour ces végétations ectodermiques ne sont encore indiquées que d'une manière très discrète : sur la figure 15 on en voit deux, l'une en A, sur un point quelconque de la surface utérine revêtue de son épithélium dégénéré, l'autre en B, au niveau de l'embouchure d'une glande. Dès que ces végétations deviennent plus considérables,

nous sortons du stade actuellement étudié, pour passer au stade de fixation de l'œuf; nous remettons donc à plus tard l'étude du développement de ces végétations ectodermiques, et pour terminer l'examen du stade actuel nous décrirons la région de transition, où l'ectoderme, suivi vers les pôles de l'œuf, est d'abord appliqué sur la surface utérine, puis s'en éloigne pour former l'extrémité polaire entièrement libre.

Cette région intéressante correspond au point E de la figure 13; elle est représentée à un grossissement de 30 fois dans la figure 18 de la planche II. En suivant cette dernière figure de droite à gauche, on a d'abord une région, de *a* en *b*, où l'ectoderme est appliqué à la surface utérine, où l'épithélium utérin est très dégénéré, où, en un mot, les parties sont constituées comme dans la figure 15; puis en *b*, l'ectoderme se sépare brusquement de la surface utérine. Or en cette région, de *b* à *c*, deux dispositions frappantes sont à signaler : d'une part l'épithélium utérin est dégénéré comme dans la région précédente, d'autre part l'ectoderme est épaissi et présente des végétations notables. Ces deux faits semblent en désaccord avec cet autre fait qu'il n'y a pas ici de contact immédiat entre l'épithélium et l'ectoderme. Or lorsqu'on dispose de très nombreuses pièces, comme nous avons pu en avoir, lorsque ces pièces ont été débitées en nombreuses séries de coupes, et qu'on passe ces séries en revue, on arrive toujours à trouver quelques rares préparations de cette région, dans lesquelles les parties sont disposées comme dans la figure 20. Ici l'ectoderme et l'épithélium dégénéré sont bien écartés l'un de l'autre, mais les épaississements ou végétations cellulaires de l'ectoderme arrivent par leur sommet soit très proche de l'épithélium utérin (en *a*, fig. 20), soit au contact même (en *b*) de cet épithélium. Nous en pouvons conclure que dans cette région ectoderme et épithélium sont réellement en contact, non d'une manière continue, mais par places, c'est-à-dire que, par ses végétations, l'ectoderme forme des arcades, au niveau desquelles il ne touche pas l'épithélium, mais entre lesquelles il donne naissance à des végétations, qui, comme autant de piliers des arcades précédentes, viennent au contact de l'épithélium. Ces contacts, d'abord imparfaits, sont si légers, que, pendant le durcissement des pièces, ils disparaissent pour la plupart, donnant lieu, sur les coupes, aux dispositions représentées par la figure 18, de *b* à *c*; mais plus tard ils se transforment en solides adhérences, tou-

jours disposées de place en place, avec intervalles libres. Une pareille disposition peut paraître au premier abord de peu d'importance, et les détails avec lesquels nous la décrivons peuvent sembler inutiles. Il n'en est rien; nous assistons, avec ces détails, à la première indication d'une formation caractéristique du placenta du chien, à savoir la *bordure verte* de ce placenta zonaire. C'est en effet dans les cavités déterminées par ces arcades que se fera l'accumulation de sang, qui dessine ultérieurement ces cordons goudronnés, pleins de sang altéré, formant une bordure d'un vert sombre sur les limites latérales de la zone placentaire. Nous pouvons donc dès maintenant donner, à la région de transition que nous venons d'étudier, le nom de *région de la bordure verte*, dénomination sous laquelle nous en poursuivrons l'examen dans les études suivantes.

En dehors de la région de la bordure verte (de *c* à *d*, fig. 18), au 18e jour, l'ectoderme, avant de former l'extrémité polaire, entièrement lisse, de l'œuf, présente encore, sur une courte étendue, une certaine tendance à former des épaississements et des végétations cellulaires (fig. 19). A leur niveau l'épithélium utérin, au contact duquel elles n'arrivent pas, est bien conservé, avec cellules cylindriques normales bien distinctes. Mais ce n'est pas à dire que plus tard le contact ne s'établira pas entre ces parties fœtales et maternelles, et que l'épithélium ne subira pas par places la dégénérescence. Nous verrons en effet qu'au début la bordure verte est mal limitée en dehors, qu'elle montre, pour ainsi dire, une certaine hésitation à se circonscrire que ce côté; et qu'en dehors d'elle, au moment où le pôle de l'œuf devient entièrement libre, on trouve comme des tentatives avortées d'adhérence et de pénétration de l'ectoderme dans le terrain maternel. Ces dernières dispositions sont, nous le verrons, très nombreuses et très marquées chez le chat, où leur étude sera très instructive.

En résumé, les processus histologiques qui se passent dans l'utérus depuis l'arrivée de l'œuf jusqu'au moment de sa fixation, consistent essentiellement en une hypertrophie des glandes, soit des cryptes, soit des conduits excréteurs des glandes longues; la muqueuse utérine, par suite des dispositions que présentent les glandes, se divise en trois couches, une profonde, ou couche des glandes permanentes, une moyenne, ou couche homogène, et une superficielle ou couche des cryptes; c'est dans cette dernière

couche que se passent ensuite les transformations les plus importantes, les portions glandulaires qui y sont contenues se dilatant et émettant des diverticules latéraux, de manière que la couche en question prend un aspect spongieux. Les cloisons qui séparent les glandes deviennent très minces, et ne contiennent bientôt plus que des capillaires, les cellules conjonctives y devenant très rares; il en est de même de la partie du chorion immédiatement sous-jacente à l'épithélium, partie qui est bientôt formée uniquement de capillaires (couche des capillaires). En même temps l'épithélium glandulaire s'hypertrophie, surtout vers l'embouchure des glandes, et tend à oblitérer ces embouchures. Quant à l'épithélium utérin, il subit, dans tous les points où il est en contact avec l'ectoderme de l'œuf, une dégénérescence caractéristique qui prélude à sa disparition.

Dans ce résumé sont rappelés deux ordres de faits qui ont donné lieu à de nombreuses controverses et dont l'historique doit être donné par nous. L'un de ces faits c'est la dégénérescence de l'épithélium utérin; nous n'en donnerons l'historique que quand nous aurons constaté sa disparition complète, après fixation de l'œuf; l'autre fait est la présence de cryptes courts, interposés entre les embouchures des glandes longues : l'histoire de ces cryptes joue un rôle important dans celle du placenta; de plus cette histoire nous amènera à compléter nos propres abservations par l'exposé de travaux récents, ceux de Strahl notamment. En effet nous avons bien vu que chez la jeune chienne vierge il n'y a que des glandes longues, qui sont même assez rudimentaires, et que par contre chez la chienne en rut, ou au moins au début de la gestation, il y a très distinctement des glandes longues et des cryptes courts. Mais à quelle époque apparaissent ces cryptes de nouvelle formation? Sont-ils en rapport simplement avec le rut ou avec une gestation commençante? Ces cryptes disparaissent-ils pendant les intervalles de repos sexuels? Nous étions sur le point d'entreprendre des recherches sur ces questions, lorsque nous avons vu qu'elles avaient également préoccupé Strahl, qui a eu à sa disposition les pièces nécessaires pour les résoudre. C'est donc avec l'histoire des glandes, après avoir retracé comment les cryptes de nouvelle formation ont été tour à tour admis ou non, et diversement interprétés, que nous verrons comment leur existence a été définitivement démontrée et comment ont été bien précisées les conditions de leur développement.

e. Historique des glandes de la muqueuse utérine de la chienne. — La connaissance première sur ces glandes chez les carnassiers a été tardive; elle a été précédée de la démonstration de glandes dans la muqueuse utérine de quelques autres mammifères, démonstration qui a été précédée elle-même de diverses interprétations erronées, dont il ne sera pas sans intérêt de retracer ici les phases successives. C'est à Malpighi que nous devons la première découverte des glandes de la muqueuse utérine; il ne vit, il est vrai, que les orifices à la surface et supposa l'existence de corps glandulaires correspondant à ces ouvertures : « An vero his orificiis appendantur glandulæ, licet sensus non attengat, ratio tamen ex perpetuâ operandi normâ probabiliter eas suadet [1] ». Malpighi fit ses observations sur divers mammifères, mais principalement sur la brebis et la vache. Fait très remarquable, et sur lequel nous reviendrons lorsque nous étudierons le placenta diffus de la truie, près de deux siècles plus tard, en 1828, de Baer revit ces glandes, dans les régions non villeuses dites espaces d'Eschricht, mais ne reconnut pas leur nature; il décrit leurs embouchures, les circonvolutions de leurs tubes, puis il les interprète comme des vaisseaux lymphatiques (*Saugeradern*, vaisseaux absorbants) [2]. Non moins malheureux dans ses interprétations fut E. Weber, en 1830, lorsque, décrivant la surface utérine comme criblée d'une multitude d'orifices (*foramina tegumenti cribriformis*), il considère cette disposition comme due à la présence de fines et innombrables villosités juxtaposées (*innumeris admodum tenuibus serpentine flexis cylindricis villis formatum*, op. cit., p. 29); il est vrai qu'il ajoute que ces villosités sont creuses (?), mais qu'il ne faudrait pas pour cela les prendre pour des vaisseaux exhalants (*is erraret, qui villos illos pro arteriis aut venis prolongatis haberet, quæ functionem exhalandi et resorbendi perficerent*, op. cit., p. 31) [3]. En 1837, de Baer reproduit à peu près textuellement la manière de voir de E. Weber [4]. Ces vues erronées, dont Robin a donné plus tard une très précise interprétation critique [5], ne prirent fin qu'avec les recherches des deux frères

1. *Opera posthuma*, Venetiis, 1698, p. 46.

2. K. E. von Baer, *Untersuchungen uber die Gefässverbindungzwischen Mutter und Frucht in den Säugethieren*, Leipzig, 1828, p. 12.

3. E. Weber, *Desquisitio anatomica uteri et ovariorum puellæ septimo a conceptione die defunctæ*, Halis, 1830.

4. K. E. v. Baer, *Uber Entwicklungsgeschichte der Thiere*, 2e partie, Königsberg, 1837, p. 266.

5. « Ce sont certainement les glandes tubuleuses, devenues libres en partie, par

Weber [1], qui enfin décrivirent des tubes sinueux, terminés en cul-de-sac arrondi, et se divisant çà et là en deux branches, ayant des orifices extérieurs visibles à l'œil nu; il n'est pas douteux, disent ces auteurs, que ces glandes tubuleuses se rencontrent dans l'utérus de tous les mammifères. Presque aussitôt cette description fut confirmée par Sharpey [2], par Coste [3], par Richard [4], par Robin [5], et dès lors la connaissance des glandes utérines devint une notion classique. Nous n'en poursuivrons pas ici l'historique général, n'ayant à nous occuper pour le moment que des glandes utérines de la chienne.

C'est Sharpey qui, en 1842, dans les notes citées ci-dessus, attira le premier l'attention sur les deux dispositions que présentent les glandes utérines des carnassiers au début de la gestation. « Elles se présentent, dit-il, sous deux formes : les unes, simples et plus nombreuses, sont courtes, indivises, forment des culs-de-sac; les autres sont composées, pourvues d'un long canal excréteur qui se subdivise en branches contournées. Ces deux espèces de glandes subissent des modifications considérables pendant la gestation. Quand l'œuf de la chienne a atteint les dimensions d'une noix, il est revêtu de nombreuses villosités choriales bientôt vascularisées, qui prennent part à la formation du placenta zonaire. En effet à ces villosités correspond une portion également zonaire de la face interne de l'utérus, portion plus saillante que le reste de la surface muqueuse, et creusée de dépressions dans lesquelles pénètrent les villosités fœtales. Cette formation, dit

altération cadavérique, qu'ont vues et décrites E. Weber et Baer, sous forme de cylindres grêles, flexueux, etc. » (Ch. Robin, *Mémoire sur les mod. de la muqueuse utérine pendant et après la grossesse*, 1861).

1. E. et H. Weber, *Ueber die Schlauchartigen Uterindrusen der Menschen* (*Bericht uber die 19te Versammlung deutscher Naturforscher und Aerzte zu Braunschweig in* 1841; — publié en 1842, p. 86). Les mêmes auteurs ont repris la question en 1846 (*Zusätze zur Lehre vom Baue und Verricht. der Geschlechtorgane*, Leipzig, 1846, *Archives de Müller*, p. 421).

2. Les recherches de Sharpey ont paru d'abord sous forme de notes annexées à la traduction anglaise de Müller (*Elements of Physiology by J. Müller*, trans. by Baly, 1842, t. II, p. 1574, fig. 209), puis elles ont été reproduites, sous le titre : *On the membrana decidua and uterine Glands*, dans le *Monthly Journ.*, Febru. 1842, et dans le *Microscop. Journ.*, vol. II, n° 21, p. 279. — De ces derniers mémoires Wallach a donné, dans le *Canstatt. Jahresb.* (1843, p. 106), une analyse détaillée, presque une traduction.

3. Coste, *Sur la formation de la caduque* (*Compt. rend. Acad. des sciences*, 1842, t. XV, p. 59 et 62).

4. Ad. Richard, *De la muqueuse de l'utérus*, Paris, 1848.

5. C. Robin, *Mémoire sur la membrane muqueuse utérine* (Société philomatique, 18 mars 1848).

Sharpey, représente la *caduque*, et son origine est due simplement à ce que cette partie de la muqueuse est devenue plus épaisse et plus vasculaire; les dépressions qu'elle présente et qui reçoivent les villosités fœtales, ne sont autre chose que les glandes sus-indiquées, dont le volume a augmenté et dont les orifices se sont dilatés. Les glandes simples ne subissent d'autre transformation que cette dilatation; mais les glandes composées présentent des modifications plus complexes. Leur long canal excréteur se dilate, immédiatement au-dessous de son ouverture, et forme ainsi une cavité tapissée d'épithélium et pleine d'un liquide blanchâtre, très granuleux. Ces cavités forment au-dessous de la caduque une couche spéciale, et elles prennent, par compression réciproque, une forme polyédrique; au niveau de leurs embouchures elles sont considérablement rétrécies. » On voit que, sans tenir compte ici de ce que l'auteur dit des villosités fœtales, sa description est remarquablement exacte quant aux glandes longues et aux cryptes, et quant à leurs premières transformations. Presque aussitôt cette description fut confirmée par Bischoff. « La muqueuse utérine de la chienne, dit-il (*op. cit.*, p. 14), présente de nombreuses glandes qui appartiennent à deux catégories distinctes : les unes sont représentées par des canaux qui traversent en serpentant toute l'épaisseur de la muqueuse et qui, en arrivant vers la profondeur de celle-ci, se contournent en nombreux pelotons; pendant leur trajet ces canaux se bifurquent, souvent se trifurquent, mais peuvent aussi ne pas présenter de subdivisions; enfin ils se terminent en cul-de-sac; mais souvent aussi on voit deux canaux s'anastomoser. Les autres glandes sont représentées par d'innombrables cryptes simples, qui occupent toute la couche superficielle de la muqueuse; leur présence donne à cette surface un aspect criblé [1]. » Nous reproduisons ci-contre deux figures que donne Bischoff de ces deux ordres de glandes, pour bien montrer la concordance de ses observations avec les nôtres.

La figure IX (Bischoff, pl. XIV, fig. 46) représente les deux ordres de glandes avant la gestation. La figure X (ibid., fig. 48) représente les mêmes parties alors que la couche des cryptes prend un aspect caverneux; cette seconde figure est moins heureuse que la première; évidemment la technique des coupes, au temps de Bischoff, était encore très primitive, et si les préparations ainsi obtenues

1. Th. Ludw. W. Bischoff, *Entwicklungsgeschichte der Hunde-Eies*, Braunschweig, 1845.

étaient suffisantes pour donner une idée exacte des glandes au début (fig. IX), elles ne l'étaient plus pour permettre de se rendre compte de la disposition exacte de la couche des cryptes lorsqu'elle est devenue spongieuse. Mais on reconnaît en tout cas que

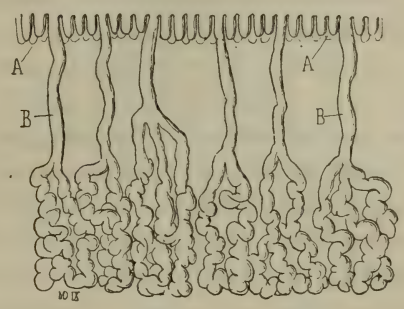

Fig. IX (d'après Bischoff). — A, cryptes glandulaires; B, glandes utriculaires proprement dites.

Bischoff a fort exactement interprété la manière de se comporter de chaque espèce de glande (voir l'explication de la fig. X).

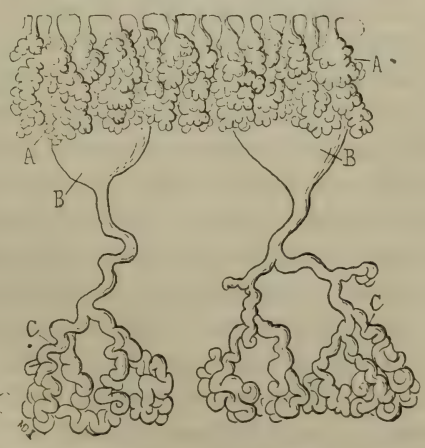

Fig. X (d'après Bischoff). — Muqueuse utérine de la région placentaire au vingt-quatrième jour. On voit, dit Bischoff, que les cryptes (A) se sont dilatés et ont produit des culs-de-sac latéraux, et que les glandes utriculaires proprement dites (C) se sont également dilatées au niveau de leurs embouchures (B).

A partir de ce moment les deux ordres de glandes furent généralement admis, et les glandes courtes désignées dans les traités classiques sous le nom de cryptes de Sharpey et Bischoff. Mais cette notion devait bientôt trouver des contradictions ou des interprétations différentes.

Ce fut d'abord Ercolani, qui, en 1869, nia l'existence des cryptes : « Les anatomistes, dit-il [1], et les physiologistes ont accepté l'opinion de Sharpey, confirmée par Bischoff, que chez les chiennes et les chattes il existe deux espèces de glandes utérines, les simples et les rameuses... Il était fort intéressant pour moi de vérifier une telle observation; mais sur les sections verticales de l'utérus on ne peut obtenir que des portions de glandes coupées en travers. Je pensai donc que pour préparer quelques glandes simples ou cryptes, ou follicules, et des portions suffisantes de rameuses, il fallait peut-être enlever, à l'aide d'un pinceau et par plusieurs lavages, les couches superficielles de l'épithélium de la muqueuse utérine, puis soulever avec une pince l'enveloppe la plus superficielle de la muqueuse ainsi dénudée; alors, je devais découvrir facilement, à l'aide du microscope, dans cette couche mince et superficielle, ce qu'il m'importait d'observer. L'expérience réussit, et par ce moyen j'ai obtenu plusieurs fois des glandes utriculaires entières de l'utérus de la chienne, telles qu'elles sont représentées dans la figure 1 de ma planche II. Mais toutes les recherches que j'ai répétées par ce même procédé n'ont jamais pu me faire observer une seule glande simple ou crypte dans l'utérus de la chienne. » Nous avons tenu à reproduire textuellement ce passage pour montrer à quelle méthode rudimentaire de recherches Ercolani avait eu recours. Mais ceci n'est rien; quand on se reporte à la figure à laquelle il renvoie et à la légende de cette figure, on voit avec étonnement qu'il s'agit de l'utérus d'une chienne à terme : « pli de la muqueuse utérine, dit la légende, d'une chienne à terme, appliqué sur une lame; l'épithélium a été enlevé en grande partie pour faire voir une glande utriculaire ou rameuse de l'utérus et pour montrer qu'il n'y a pas une autre espèce de glandes, dites simples ». Or il ne s'agit pas de retrouver les cryptes de Sharpey et Bischoff sur un utérus à terme; il y a alors longtemps que ces glandes ont subi des transformations qui les ont d'abord rendues méconnaissables, puis en ont amené la disparition, ainsi que nous le verrons par la suite.

Plus digne d'attention est la manière de voir de Turner; il constate l'existence des cryptes en question, mais il nie leur existence indépendante : ces prétendues cryptes ne seraient que des portions

1. Ercolani. *Mémoire sur les glandes utriculaires de l'utérus*, etc. (Trad. fr. par Bruch. Alger, 1869), p. 21.

des glandes longues. « On sait, dit-il [1], que Sharpey a décrit dans la muqueuse utérine de la chienne deux espèces de glandes, les unes courtes, simples, non ramifiées, les autres composées, formées par un long tube se divisant en ramifications tortueuses; ces deux sortes de glandes s'ouvrant du reste côte à côte à la surface de la muqueuse. Cette description, concordant avec celle de Weber et de Bischoff, a été généralement adoptée par les anatomistes et les physiologistes; cependant Ercolani, dans son premier mémoire sur la structure du placenta, déclare qu'il lui a été impossible de constater la présence de deux espèces de glandes. J'ai donc été amené à reprendre avec soin l'étude de la muqueuse utérine de la chienne non fécondée... Sur une coupe verticale, j'ai vu les longs tubes des glandes composées traversant la muqueuse jusque dans ses couches profondes, et entre ces glandes j'ai reconnu la présence de tubes courts et simples, de sorte que cet examen, à un faible grossissement, semblait au premier abord confirmer les observations de Sharpey, Bischoff et Weber, faites à un grossissement de 10 et 12 diamètres. Mais à un plus fort grossissement ces glandes, en apparence courtes et simples, se montraient très diverses dans leur longueur, les unes ne plongeant qu'à très peu de profondeur dans la muqueuse, les autres pénétrant très loin et présentant toutes les formes de transition vers les longues glandes tubulaires ramifiées. D'autre part, dans le tissu connectif sous-jacent aux glandes courtes se montraient des portions de tubes en apparence isolés, mais dont, par une attentive mise au point, on reconnaissait la continuité avec les glandes courtes, quoique cette continuité fût rendue peu visible par la présence du tissu connectif. Je suis donc porté à penser que les glandes utriculaires de la chienne, comme celles de nombre d'autres mammifères, sont disposées dans la muqueuse les unes verticalement, les autres plus ou moins obliquement, de sorte que sur les coupes perpendiculaires à la surface les unes ne se montrent que sur une faible étendue de leur trajet, d'autres sur une plus grande étendue, d'autres enfin sur toute leur longueur. J'en conclus que toutes ces glandes sont de longs tubes ramifiés, et que les différences observées dans leur étendue tient simplement à la manière dont elles sont intéressées par la coupe, et qu'il n'y a pas lieu d'admettre la distinction physiologique pro-

1. Turner, *Lectures on the comparative anatomy of the placenta*, Edinburg, 1876, p. 83.

posée par Bischoff en simples cryptes muqueux et glandes tubulaires proprement dites. »

Cependant, après Turner et Ercolani, de nouvelles recherches de contrôle sont venues confirmer les faits indiqués par Sharpey et Bischoff, en même temps que préciser les conditions et l'époque du développement des cryptes. En 1877, Altmann annonce que[1] : « les petites glandes utérines (cryptes) de Sharpey et Bischoff se rencontrent dès l'époque du premier rut; à partir de ce moment leur présence est constante, et elles ne manquent qu'accidentellement, par exemple dans les régions qui viennent de servir à l'insertion d'un placenta, car alors elles ont été éliminées avec la portion correspondante de la muqueuse. Le détachement du placenta se fait dans la couche des dilatations ampullaires des glandes, c'est-à-dire bien au-dessous de la couche des petites glandes ou cryptes. Les villosités choriales pénètrent jusqu'à ce niveau, et une mince couche conjonctive les sépare seule de l'épithélium des dilatations ampullaires. » Ces derniers détails sont relatifs à la conception qu'Altmann se faisait de la structure du placenta. Nous y reviendrons plus tard, mais nous devions les citer, puisqu'ils peuvent servir de réfutation à Ercolani.

Semblablement à Altmann, Friedlander[2] déclare avoir trouvé chez les chiennes en rut des glandes de deux sortes, des courtes et des longues, ces dernières existant seules en dehors de cette période, et d'autre part Solawjef (Comptes rendus de la Soc. de Marburg, 1877, p. 51) annonce que les petites glandes ne se développent qu'au temps du premier rut, pour ne plus disparaître après cette première apparition. Et cependant nous voyons encore, en 1889, Lombardini mettre en doute l'existence des cryptes de Sharpey et Bischoff : « Au huitième jour après la fécondation, dit-il[3], la muqueuse utérine présente une notable hypertrophie, mais conserve cependant son revêtement épithélial cylindrique, spécialement dans les intervalles entre les chambres incubatrices. Les glandes utriculaires très abondantes, avec prolongements latéraux en forme de bouton vers les extrémités périphériques, sont devenues très volumineuses vers leurs embouchures. Elles n'ont pas

1. Altmann, *Ueber Pigmentbildung in der Uterinschleimhaut* (*Sitzungsberichte der Gesellschaft z. Beforderung der ges. Naturwiss. zu Marburg*, 1877, p. 51-53).

2. Cité par Kœlliker, *Embryologie*, trad. fr., p. 374.

3. L. Lombardini, *Sulla Placenta annotazioni* (Estr. dal. *Giorn di anat. Fis. ec.*, n° 5, Pisa, 1889).

un trajet rectiligne; aussi, dans les coupes verticales de la paroi utérine, cette partie de leur trajet est-elle souvent séparée du reste, de manière à faire croire à une formation distincte, d'où l'erreur de Sharpey, Weber et Bischoff, qui ont attribué à la chienne deux espèces distinctes de glandes. »

C'est à cette même époque que parurent les recherches de Strahl : toutes les questions relatives à l'origine et la signification des cryptes de Bischoff l'ont préoccupé, et il a multiplié à plusieurs reprises les recherches pour arriver à leur solution.

D'abord, dans son premier mémoire sur le placenta [1], il pose nettement le problème : « Sur diverses chiennes, dit-il (*op. cit.*, p. 222), sacrifiées en dehors de la gestation, on trouve que la disposition des glandes utérines est très variable; il y a toujours les longues glandes tubuliformes, assez écartées les unes des autres, et qui pénètrent jusqu'au niveau de la musculature. A côté d'elles on peut trouver les courtes formations glandulaires décrites d'abord par Sharpey, puis par Bischoff, et niées par Ercolani. Ces formations glandulaires ont fixé l'attention d'Altmann qui les considère comme se formant dès l'époque du premier rut, et persistant à partir de cette époque. Friedlander [2] admet aussi que leur formation est en rapport avec le rut, mais Turner ne voit dans les prétendus cryptes que des portions des longues glandes tubulaires, et Kondratowitsch arrive à la même conclusion.

« En réalité l'existence de ces glandes en crypte est incontestable ; mais les conditions dans lesquelles on les rencontre est encore à déterminer. D'abord Altmann se trompe en disant que ces cryptes persistent depuis leur apparition dès le premier rut. En effet je possède des préparations d'une chienne sacrifiée trois mois après avoir mis bas; les régions placentaires sont ici encore reconnaissables, mais ni à leur niveau, ni entre elles on ne voit trace des cryptes de Bischoff [3]. Au contraire, chez une autre chienne sacrifiée six mois après la parturition, je trouve, à côté des longues glandes, un grand nombre de cryptes courts. Il est possible que la présence de celles-ci soit en rapport avec une période de rut commençante.

« Il paraît donc vraisemblable que ces courtes glandes ne se déve-

1. H. Strahl, *Untersuchungen über den Bau der Placenta*; I. die Anlagerung des Eies an die Uterus-wand (*Arch. f. Anat. u. Physiol. Anat. Abtheilg.*, 1889, p. 212).

2. Friedlander, *Physiolog. anat. Untersuch. ub. den Uterus*, Leipzig, 1870.

3. Le dessin (pl. XIV, fig. 7) que donne Strahl d'une coupe de cet utérus est très analogue avec la fig. 1 de notre pl. I.

loppent pas subitement, mais lentement et graduellement. Ainsi chez une chienne âgée d'un an, qui n'avait encore jamais été en rut, à côté des longues glandes en tubes qui n'étaient pas encore très développées, je trouve déjà quelques glandes en crypte, mais en petit nombre. Il n'y a pas à douter de leur abondant développement chez les femelles en rut. Ma figure 8[1], d'une chienne en chaleur, montre la superficie de la muqueuse abondamment pourvue de courtes glandes, entre lesquelles s'ouvrent les longues glandes tubulaires. Après le rut ces glandes courtes persistent un certain temps. comme me le montrent des préparations provenant d'une chienne, qui, n'ayant pas été fécondée, fut sacrifiée environ cinq semaines après la fin de la période de rut. D'autre part on ne saurait partager l'opinion de Turner et de Kondratowitsch, à savoir que les courtes glandes superficielles ne seraient que des portions des longues glandes tubulaires; cette interprétation est inadmissible quand on compare le nombre si considérable de ces cryptes avec les conduits si clairsemés des longues glandes tubulaires.

« La série des faits exposés d'après mes préparations peut s'interpréter tout naturellement, en admettant que les cryptes glandulaires apparaissent avec le premier rut, ne persistent que peu après la parturition, puis se reforment lentement vers l'approche d'une nouvelle période de rut. Malheureusement, pour chercher à vérifier cette hypothèse, il est très difficile, chez la chienne, de reconnaître les périodes qui précèdent un rut probable. C'est pourquoi j'ai pensé à entreprendre ces vérifications sur un carnassier à l'état sauvage, chez lequel le rut arrive à une époque fixe de l'année. Chez le renard, dont le rut se produit vers février, j'ai pu constater seulement que déjà en octobre on trouve quelques cryptes de Sharpey et Bischoff, mais en bien moins grand nombre qu'en pleine période de rut. »

Dans son second mémoire [2] Strahl poursuit l'étude de la question. Il donne deux figures de coupes transversales d'utérus de femelle du renard, tuées l'une en octobre, l'autre au commencement de février. La première ne présente pas de glandes courtes ou cryptes, la seconde en est abondamment pourvue. L'utérus d'une

1. Cette figure est très analogue à la fig. 3 de notre pl. I; les glandes y sont seulement un peu moins développées.

2. H. Strahl, *Untersuch. ub d. Bau der Placenta.* — I. *Die Anlagerung des Eies an die Uteruswand* (*Arch. f. Anat. u. Physiol.* 1889. Supplément Band, p. 197).

autre femelle tuée également au début de février était probablement tout au début de la gestation, car l'ovaire présentait des corps jaunes à leur début (mais les ovules fécondés ne furent trouvés ni dans l'oviducte ni dans l'utérus); on y constatait les mêmes dispositions que chez la femelle en rut, mais d'une manière plus accentuée encore.

Enfin, dans un appendice à la fin de ce mémoire (p. 211) il ajoute : « A la fin de mai j'ai reçu l'utérus d'une femelle de renard qui avait mis bas quelques semaines auparavant. La régénération de la muqueuse utérine était complète... Des coupes transversales ne montrent qu'une seule forme de glandes, les longues. Les dispositions des parties sont ici très évidentes, plus que chez la chienne, et il n'est plus possible de douter que les glandes courtes n'apparaissent qu'avec l'époque d'un nouveau rut. »

Ainsi les recherches de Strahl comblent les lacunes que présentaient les nôtres; elles concordent du reste entièrement. Nous sommes heureux de nous trouver ici d'accord avec un observateur qui a fait tant d'efforts pour élucider l'histologie comparée du placenta; malheureusement cet accord ne subsistera pas quand il s'agira d'interpréter la nature de cet organe chez les carnassiers, pas plus qu'il n'a existé à propos du placenta du lapin.

Le lecteur excusera la longueur de cet historique. Nous avons voulu montrer à combien de contradictions a donné lieu une question aussi simple que celle des glandes en cryptes; aussi ne serons-nous pas étonnés de voir les divergences d'opinion devenir singulièrement plus marquées lorsqu'il s'agira d'interpréter la part qui revient aux tissus maternels et aux tissus fœtaux dans l'édification placentaire.

B. — *Fixation de l'œuf. Disparition de l'épithélium utérin.*

Pour l'étude de ce stade nous nous servirons essentiellement d'une chienne sacrifiée au vingt et unième jour de la gestation; c'est sur elle que nous avons trouvé le mieux caractérisées les dispositions que nous avons à décrire. Nous possédons cependant des pièces intermédiaires entre le dix-huitième et le vingt et unième jour; elles ne nous serviront qu'accessoirement pour décrire quelques états de transition.

Avant d'indiquer les transformations complexes que nous verrons

au vingt et unième jour, décrivons d'abord une coupe longitudinale d'ensemble à cette date. C'est ce que représente la figure 21 (planche II) à un grossissement de trois fois et demie seulement. On voit que le renflement utérin est devenu bien marqué; la couche musculaire (M) est moins épaisse dans le renflement que dans les rétrécissements intermédiaires. Quant à la muqueuse, on voit que la *couche des glandes permanentes* et la *couche homogène* sont restées ce qu'elles étaient auparavant (comparer avec la figure 13), et qu'elles diffèrent peu de ce qu'elles sont au niveau de la partie rétrécie du canal utérin. Au contraire la *couche des cryptes* est devenue très épaisse, et, déjà à un faible grossissement, présente des aspects très divers, de ses parties profondes à ses parties superficielles. Ainsi, tandis que nous n'aurons pas à revenir sur la description de la couche des glandes permanentes et de la couche homogène, celle des cryptes nous arrêtera longtemps, et nous devrons la subdiviser en plusieurs couches nouvelles. Enfin sur cette préparation d'ensemble nous voyons l'œuf, sur l'un des points duquel est la coupe de l'embryon (en A) : au niveau de l'embryon et dans une étroite zone qui l'entoure, l'ectoderme n'est pas au contact de la surface utérine; nous savons (voir ci-dessus les explications données à propos de la figure 13) que cette disposition est en rapport avec la prochaine apparition de l'amnios (voir ci-après la fig. 45, pl. IV), pour la formation duquel cette zone est réservée; nous pourrons donc employer l'expression de *région* ou *zone amniogène* pour étudier les rapports des parties à ce niveau. En dehors de la zone amniogène, l'ectoderme est tellement confondu, sur cette coupe d'ensemble, avec la surface utérine, qu'il semble disparaître, et la paroi de l'œuf n'être constituée que par l'entoderme avec sa couche mésodermique (de *b* à *c*, fig. 21). Mais en arrivant vers les pôles de l'œuf (par exemple en *d*, fig. 21) l'ectoderme redevient libre, et le bout de l'œuf se montre nettement formé de deux membranes, à savoir l'ectoderme et l'entoderme, dont chacun est plus ou moins complètement doublé d'une lame mésodermique.

Cette description d'une vue d'ensemble de l'œuf et du renflement utérin au vingt et unième jour nous permet de tracer le plan à suivre dans l'analyse histologique de ces parties. Nous étudierons d'abord, dans la muqueuse utérine, la couche des cryptes, avec les nombreuses subdivisions qu'elle présente; puis nous examinerons

comment l'ectoderme fœtal se fixe à la surface de la muqueuse, en même temps que disparaît l'épithélium utérin.

a. — Couche des cryptes.

Cette dénomination de *couche des cryptes*, bonne dans la période précédente, où elle répondait à une couche bien définie de la muqueuse, et indiquait bien la signification première de cette couche, doit disparaître maintenant pour être remplacée par une série de dénominations nouvelles correspondant aux subdivisions bien tranchées qui se produisent dans la couche en question. En effet, en suivant, sur une coupe, cette couche de la profondeur vers la surface, nous trouvons d'abord une région où les lumières glandulaires sont très dilatées (de 1 à 2, figure 27), les plus profondes formant de grandes cavités étendues parallèlement à la surface de la muqueuse, les moins profondes formant des cavités irrégulières dont le grand axe est en général perpendiculaire à la direction des cavités précédentes. C'est cette partie inférieure que nous nommerons la *couche spongieuse*, car cet ensemble nous rappelle l'aspect d'une éponge à larges mailles. Au-dessus vient une zone (de 2 à 3, fig. 27) où les cavités glandulaires ont une couche épihéliale hypertrophiée au point de rétrécir considérablement et de faire presque disparaître la lumière de la glande; cette disposition ira en s'accentuant dans les stades ultérieurs, et, par suite de l'épaississement de l'épithélium glandulaire, donnera à cette couche un aspect compacte et foncé, d'où le nom de *couche compacte*, qui marque bien la différence d'aspect d'avec la couche précédente. Enfin plus haut (au-dessus de 3, fig. 27) les lumières des glandes sont, depuis leurs embouchures, complètement oblitérées, non par des cellules glandulaires distinctes, mais par une masse homogène, semée de grains chromatiques, et résultant d'une dégénérescence complète de ces cellules avec fragmentation et émiettement de leurs noyaux; c'est ce que nous appellerons la *couche des détritus glandulaires*. Cette couche est plus ou moins distincte de la *couche des capillaires*, déjà signalée à un stade antérieur (voir la figure 15), laquelle est immédiatement revêtue par l'épithélium utérin, ou, pour mieux dire, parce qui en a pris actuellement la place, c'est-à-dire par l'ectoderme de l'œuf. Nous allons donc être ainsi naturellement amené, après l'étude des couches sus-indiquées, à faire celle de la disparition de l'épithélium utérin et de la fixation de l'ectoderme à l'utérus.

1° *Couche spongieuse.* Formée de cavités glandulaires dilatées (dont la ligne d'ensemble est bien visible sur la figure 21) elle est nettement délimitée du côté de la couche homogène de la muqueuse, et cette délimination résulte d'une accentuation de plus en plus prononcée des dispositions déjà décrites au seizième et dix-huitième jour (figures 8 et 13), c'est-à-dire de la dilatation brusque des glandes, dont les fonds sont disposés à plat, tous suivant une même ligne, un même niveau. Elle est moins nettement limitée du côté de la couche compacte; mais nous verrons que plus tard de ce côté aussi s'établira une démarcation relativement nette. Les cavités de ces glandes dilatées sont revêtues d'une seule couche de cellules épithéliales, cubiques et même aplaties dans les cavités les plus profondes, qui sont les plus larges, cellules devenant graduellement plus hautes, puis cylindres, à mesure qu'on se rapproche de la couche compacte (voir les figures 35 et 37 de la planche III).

2° *Couche compacte.* En arrivant dans cette couche, on voit les cellules épithéliales des glandes, suivant le processus dont nous avons vu la première apparition dès le seizième (fig. 10) et le dix-huitième jour (fig. 14), présenter une hypertrophie considérable. Chacune de ces cellules (fig. 22, 23, 25, 26) forme un gros cylindre, plus ou moins régulier, contenant une rangée de deux, trois, quatre gros noyaux. Ces noyaux se colorent fortement, et montrent dans leur intérieur de gros grains de substance chromatique. Ces énormes cellules épithéliales ne sont pas toujours bien distinctes les unes des autres au niveau de leur base ou extrémité adhérente, mais elles le deviennent mieux vers leur extrémité libre, par laquelle chaque cellule proémine distinctement dans la cavité de la glande. La manière dont les cellules poussent ainsi leur masse vers la lumière glandulaire qu'elles tendent à oblitérer est très variable d'un point à un autre. Tantôt chaque cellule proémine à part; tantôt elles forment à plusieurs un groupe saillant. A cet égard les variétés d'aspect qu'on trouve dans les figures 22, 23, 25, 26 sont plus expressives que toutes les descriptions.

A la partie toute supérieure de cette couche compacte, ces grosses cellules glandulaires prennent un aspect nouveau (voir particulièrement la figure 23). Leur protoplasma devient plus homogène, ou du moins plus finement granuleux; leurs noyaux deviennent aussi plus finement granuleux, mais ils demeurent très foncés, c'est-à-dire très colorés par les réactifs, car ces granulations sont

très serrées les unes contre les autres. En même temps ces noyaux se fragmentent. Nous ne disons pas se divisent ou se segmentent, car on ne voit aucun indice d'une caryokinèse ou d'une division directe; mais, à la place d'un noyau primitif, on voit apparaître deux ou trois masses ovoïdes de granulations chromatiques, masses qui résultent d'une fragmentation évidente du noyau préexistant. Les corps cellulaires se fondent alors en une substance d'aspect uniforme, très finement grenue à un fort grossissement, et parsemée de ces fragments nucléaires. Ainsi prend naissance la substance caractéristique de la couche suivante.

3° *Couche des détritus glandulaires.* Les figures 25 et 26, à un grossissement moyen (74 fois), donnent bien une idée de ce qu'est cette couche, au vingt et unième jour, dans son ensemble. Elle est formée par la série des embouchures des glandes oblitérées par le produit de dégénérescence de leur épithélium. Si nous lui donnons le nom de couche, quoique la série de ces bouchons des glandes ne forment pas un tout continu, c'est que, dans l'étude de ces transformations si multiples, une partie doit recevoir un nom qui répond non seulement à ce qu'elle est lors de son apparition, mais encore à ce qu'elle sera plus tard. Or nous verrons qu'ultérieurement ces bouchons glandulaires cesseront d'être bien circonscrits et se fusionneront réellement en une couche continue.

Pour le moment cette couche de détritus glandulaires présente à étudier les bouchons qui remplissent les ouvertures des glandes et les cloisons qui les séparent.

Les bouchons des glandes présentent, sur les coupes, les conformations les plus diverses : il en est de longs (fig. 22), terminés par deux extrémités concaves; de courts, formant comme un simple diaphragme dans la lumière de la glande (fig. 23, partie droite, en D); il en est qui se prolongent vers la profondeur de la glande en une saillie convexe (fig. 25, en 1). Comme toutes les glandes ne sont pas intéressées par la coupe exactement selon l'axe de leur embouchure retrécie, il est de ces bouchons qui semblent venir se terminer par une extrémité supérieure arrondie au milieu de la couche des capillaires sus-jacents (fig. 25, en 2 et 3). L'inspection détaillée des figures 17, 22, 23, 24, 25, 26 et 27 donnera à ce sujet des notions plus précises que toute description. Quant à la substance que forme ces bouchons, c'est une matière très finement granulée, homogène à un faible grossissement, molle et blanchâtre à l'état

frais, coagulée par les réactifs en une sorte de gelée. Nous avons déjà montré (fig. 23) comment elle résultait d'une dégénérescence, d'une fonte des grandes cellules épithéliales glandulaires. Ce détritus ne se colore que faiblement par le carmin aluné, l'hématoxyline, la safranine; il en résulte qu'on voit ressortir d'une manière relativement très marquée, sur ce fond clair, les fragments nucléaires dont ce détritus est semé, ces débris nucléaires, formés de chromatine, se colorant par contre très fortement par ces mêmes réactifs. Les fragments chromatiques en question sont parfois jetés sans ordre au milieu de cette substance, mais le plus souvent affectent une disposition spéciale, se groupant particulièrement vers la périphérie d'une part, et dessinant d'autre part des amas centraux disposés en couches horizontales stratifiées. En suivant de bas en haut les traînées nucléaires périphériques, on les voit former une série, qui, vers la surface de la muqueuse, se continue avec la série des noyaux de l'épithélium utérin dégénéré, là où ces noyaux sont encore représentés (voir les figures 22 et 26). Nous reviendrons sur cette disposition.

Les cloisons qui séparent les bouchons glandulaires, comme celles qui séparent les glandes de la couche compacte, sont actuellement devenues extrêmement minces, et réduites à une ligne claire interposée à deux glandes ou bouchons voisins; par places cette ligne claire se dilate, par la présence d'un vaisseau capillaire. On ne trouve plus trace de cellules conjonctives ou d'autres éléments du tissu conjonctif dans ces cloisons; nous pouvons donc dire qu'elles sont dès maintenant formées uniquement par des capillaires. Ces petits vaisseaux marchent vers la surface, où ils s'épanouissent et se multiplient, pour former la *couche des capillaires*, qu'il nous reste à étudier.

4° *Couche des capillaires.* Dans la région où l'ectoderme n'est pas appliqué à la surface utérine (région amniogène : en A, fig. 21, et partie moyenne de la figure 27), cette couche des capillaires est encore mince, telle qu'elle était au dix-huitième jour (figures 15 et 16); elle est par contre bien développée dans les régions où l'ectoderme est fixé à la surface utérine (par exemple de *b* à *c*, fig. 21; et parties latérales de la figure 27). Jusqu'à l'époque où l'amnios sera formé et clos, et où dès lors l'ectoderme chorial de la région amniogène viendra également se fixer à l'utérus, nous trouverons ainsi toujours une région dont les transformations seront en

retard sur celles des parties adjacentes; ce sera cette région amniogène, qui, à chaque stade, présentera l'état où étaient les parties voisines au stade antérieur, et nous offrira ainsi une sorte de récapitulation ou de rappel des descriptions antérieurement données. Cette particularité nous a été d'un grand secours pour l'étude des pièces, pour la confirmation des interprétations auxquelles nous arrivions successivement, puisque nous avions ainsi une double source d'information pour chaque état des choses, car ce retard dans la région amniogène se produit non seulement dans les tissus de la surface utérine, mais aussi dans les parois correspondantes de l'œuf (retard dans l'apparition des villosités, etc.). Dans nos descriptions, à part quelques cas particuliers, nous ne saurions reprendre à chaque fois ces détails récapitulatifs, et il nous suffira de rappeler en quelques mots ce retard local. Cependant, en trouvant ainsi juxtaposées, côte à côte, des dispositions appartenant à des stades différents, nous aurons de grands avantages dans leur comparaison, notamment pour comprendre dans quel sens se fait l'accroissement en épaisseur de certaines couches, ainsi que nous allons le voir à l'instant même pour la couche des capillaires en particulier.

Dans les régions où l'ectoderme est appliqué et fixé à l'utérus, la *couche des capillaires* est donc actuellement bien développée; il suffira, pour le voir, de comparer les figures 25 et 26. A un faible grossissement (figure 25) elle forme une couche caverneuse, dont les fines mailles sont remplies de globules sanguins. Pour obtenir des figures plus nettes, nous avons pris le parti, comme dans nos études sur les rongeurs, de ne jamais représenter ces globules dans nos dessins, de sorte que le capillaire se présente comme une cavité vide et béante. Cette couche des capillaires est très importante, car c'est, nous le verrons, la seule qui prenne part à la formation du placenta fœtal. Nous devons donc, pour nous préparer à en comprendre les transformations ultérieures, l'étudier dès maintenant avec soin, d'une part dans sa configuration générale, d'autre part dans sa constitution histologique.

Au point de vue de sa configuration générale, elle présente une limite supérieure, dont il sera question plus tard à propos de la disparition de l'épithélium utérin et de la fixation de l'ectoderme, et une limite inférieure, irrégulière (fig. 25), rendue sinueuse par les extrémités supérieures des bouchons glandulaires, car ceux-ci

ne sont pas tous intéressés par la coupe au niveau même de l'embouchure des glandes. En effet, cette couche des capillaires, interrompue de places en places par l'arrivée des glandes à la surface utérine, est de plus soulevée et repoussée vers le haut par les diverticules latéraux, terminés en cul-de-sac de ces glandes. A cet égard se présente une disposition particulière : quelques-uns de ces culs-de-sac, ceux qui sont situés le plus haut, le plus près de la surface de la muqueuse, se dessinent sur les coupes comme des cavités sphériques qui viennent se loger plus ou moins complètement dans la couche des capillaires (voy., par exemple, fig. 23 et 25, en 4). L'épithélium de ces diverticules glandulaires est plus ou moins hypertrophié en longues cellules cylindriques avec séries de gros noyaux très colorés; mais comme il s'agit ici de culs-de-sac, c'est-à-dire non d'embouchures mais de parties profondes des glandes, la transformation de cet épithélium en détritus glandulaire est tardive, puisque nous verrons que cette transformation marche de l'embouchure vers la partie profonde de la glande et de ses diverticules. Il en résulte que, au stade actuel, dans la partie profonde de la couche des capillaires, au niveau même des bouchons formés de détritus, on trouve des portions de glandes dont l'épithélium, quoique hypertrophié, est relativement bien conservé (comparer 4 et D dans la figure 23); plus tard, lorsque la couche des capillaires sera devenue ce que nous appellerons la *formation angio-plasmodiale*, de pareils fragments glandulaires se retrouveront dans cette formation, et y persisteront encore un certain temps, devenant de plus en plus rares, par le fait de leur dégénérescence en détritus glandulaire et de leur résorption (voir les fig. des pl. V et VI). Prévenues dès maintenant de la signification de ces restes aberrants des glandes, nous n'aurons plus ultérieurement qu'à signaler leur présence en les désignant sous le nom de *restes glandulaires*.

Avant d'étudier les détails histologiques de cette couche des capillaires, un mot encore sur son épaisseur, ou, pour mieux dire, son mode d'épaississement; elle résulte de l'épanouissement et de la subdivision des capillaires qui constituent les cloisons interglandulaires. Ces cloisons, ou ces capillaires, car ici les deux expressions sont synonymes puisque les cloisons n'ont d'autres parties constituantes que les capillaires, en arrivant au niveau et au-dessus de la couche des détritus glandulaires, se dilatent légèrement (voir notamment la figure 25), puis s'étalent en couche des capillaires;

mais ce n'est pas à dire pour cela que l'accroissement en épaisseur de la couche des capillaires se fasse essentiellement vers la profondeur; au contraire elle se fait surtout vers la superficie, comme le montre, sur la figure 27, la comparaison entre la région où cette couche des capillaires est bien développée (parties latérales de cette figure), et la région où ce développement est en retard (partie centrale, correspondant à l'embryon et à la zone amniogène du chorion). On voit que dans cette dernière région la surface utérine est légèrement excavée par rapport aux deux régions voisines dont le niveau est plus élevé. Déjà sur cette figure on entrevoit que cette différence de niveau est due à un soulèvement de la surface produit par le développement de la couche des capillaires dans ce sens, et à un plus fort grossissement, où la couche des capillaires est plus distincte, on peut se convaincre que telle est bien en effet la cause de cette différence de niveau (comparer les figures 25 et 26). On peut donc dire que la couche des capillaires est comme une efflorescence vasculaire qui surgit des parties profondes et marche de la profondeur à la superficie. Cette efflorescence est contenue, nous allons le voir, par l'ectoderme fœtal qui se substitue à l'épithélium utérin et forme une couche de revêtement à la surface de la muqueuse; mais que ce revêtement fasse défaut, que la couche des capillaires prenne son plein développement dans une région où l'ectoderme fœtal n'est qu'incomplètement et irrégulièrement appliqué sur elle, et alors on verra cette couche des capillaires s'élever en débordant, comme un liquide mousseux qui dépasse les bords d'un vase; c'est précisément ce que nous verrons se produire dans la *région de la bordure verte*.

L'étude histologique de la couche des capillaires se réduit à la constatation de deux détails essentiels : 1° cette couche est constituée uniquement par des capillaires placés côte à côte, formant par leur ensemble une substance spongieuse, dont les mailles sont représentées par les lumières des capillaires sectionnés dans les sens les plus divers selon des hasards de la coupe (fig. 23); entre ces capillaires il n'y a aucun des éléments du tissu conjonctif, ni cellules, ni fibres; 2° dans la paroi de ces capillaires, formées de cellules endothéliales, commence à apparaître une disposition qui sera plus tard bien plus accentuée, à savoir que les noyaux de ces cellules endothéliales deviennent plus volumineux, plus saillants dans la lumière du vaisseau.

b. — Fixation de l'ectoderme sur la muqueuse utérine.

Dans le stade précédent nous avons vu l'ectoderme directement appliqué sur l'épithélium utérin, celui-ci étant déjà fortement transformé. Nous allons voir maintenant la disparition complète de cet épithélium, que l'ectoderme remplacera pour ainsi dire, en se greffant et se fixant solidement sur la muqueuse dénudée. Cette fixation se produit par deux processus différents, disposés côte à côte; au niveau des embouchures des glandes, l'ectoderme forme des villosités creuses qui se fixent dans l'ouverture de ces glandes; dans les intervalles entre les embouchures des glandes, l'ectoderme, après disparition de l'épithélium utérin, s'applique directement sur la surface correspondante de la couche des capillaires, et, par une série de saillies, s'engrène avec cette couche, les saillies cellulaires ectodermiques s'insinuant dans des intervalles entre les capillaires les plus superficiels. Nous allons donc étudier successivement les *villosités ectodermiques* (villosités choriales des auteurs) et les *saillies ectodermiques intercapillaires.*

1° *Villosités ectodermiques.* — Avec l'étude de ces formations nous touchons à l'un des points les plus importants de l'histoire du placenta des carnassiers. Forts de leurs connaissances sur le placenta des ruminants et des pachydermes, où en effet tout se borne à la production de villosités fœtales qui pénètrent dans le terrain maternel, les auteurs qui ont constaté la production de villosités sur le chorion du chien, au niveau des ouvertures des glandes, ont pensé que ce simple fait était la clef de toute l'évolution placentaire des carnassiers, et qu'ici aussi tout le processus se réduisait à une pénétration de plus en plus profonde de ces villosités. Nous allons voir au contraire, surtout par l'examen des stades postérieurs à celui que nous étudions en ce moment, que ces villosités ne sont que chose accessoire, que dispositions passagères, et que c'est à côté d'elles, et non en elles-mêmes qu'il faut chercher le processus essentiel qui donne naissance au placenta fœtal.

Les villosités ectodermiques commencent à se former avant le 21e jour. Nous avons représenté, dans les figures 17 et 24, les dispositions que nous avons trouvées chez deux chiennes marquées comme sacrifiées l'une au 19e, l'autre au 20e jour, sans que cependant ces dates fussent bien certaines; mais en tout cas l'état de développement des parties était bien intermédiaire à ce qui a été décrit pour le 18e et ce qui va être indiqué pour le 21e jour.

Nous avons déjà noté (voir la description de la figure 15) comment l'ectoderme, au 18e jour, en passant par-dessus l'ouverture rétrécie des glandes de la couche des cryptes, formait à ce niveau un léger épaississement par superposition d'une ou deux cellules à sa couche d'un seul rang d'éléments (voir fig. 15, en B). Sur les préparations du 19e jour nous trouvons cet épaississement transformé en un pli saillant dans l'embouchure de la glande; l'examen des coupes qui précèdent et qui suivent celle représentée dans la figure 17 montre qu'il ne s'agit pas ici d'un pli longitudinal, mais d'une saillie cylindro-conique, en un mot d'une *villosité*, d'une *villosité creuse*. L'ectoderme (*ex*, fig. 17) qui donne naissance à cette villosité est, sur la partie droite de la figure, assez intimement appliqué à l'épithélium utérin, dont l'état de dégénérescence est ce qu'il était au 18e jour (voir les figures 15 et 16); sur la partie gauche de la figure cet ectoderme est éloigné de l'épithélium, et présente à sa surface libre (celle dirigée vers l'épithélium) de légères saillies disposées en dents de scie. Nous avons très souvent trouvé cette disposition dans les régions où l'ectoderme semblait avoir été mécaniquement détaché de l'épithélium, et ces saillies donnaient l'impression d'une sorte d'étirement de chaque cellule ectodermique au moment où elle avait été arrachée de son contact, de son adhérence à la couche épithéliale. On pourrait peut-être parler ici de prolongements pseudopodiques des cellules ectodermiques pénétrant l'épithélium utérin dégénéré et en produisant la résorption; une semblable supposition n'a rien que de très légitime, mais nous avons assez de détails minutieux à donner rien que pour la description des faits observés sur les coupes, sans nous attarder encore à des hypothèses sur les phénomènes cellulaires intimes qui peuvent correspondre à ces faits. La portion d'ectoderme qui forme la villosité creuse est formée de deux couches de cellules, c'est-à-dire est plus épaisse que le reste de l'ectoderme. La glande au niveau de laquelle se produit cette villosité est oblitérée un peu au-dessous de son embouchure. L'épithélium utérin (E, fig. 17), avec son état de dégénérescence décrit au 18e jour, revêt la partie libre de l'embouchure de la glande, puis, au niveau de l'oblitération, se continue avec l'épithélium glandulaire hypertrophié.

Sur la préparation au 20e jour (fig. 24), les dispositions sont très analogues, avec les seules différences suivantes : la villosité ectodermique creuse est formée par un ectoderme un peu plus épais. Dans la partie oblitérée de la glande est un bouchon de détritus d'épi-

thélium glandulaire, détritus dont la description a été longuement donnée ci-dessus. Enfin, fait plus important, la dégénérescence de l'épithélium utérin commence à donner lieu à la résorption de cet épithélium. En effet cet épithélium forme une couche de plus en plus mince, interposée entre l'ectoderme et la couche des capillaires ; les noyaux placés dans ce liséré épithélial sont aplatis (fusiformes sur la coupe) et tendent à se transformer en minces lamelles nucléaires ratatinés.

Le rappel de ces dispositions aux 19e et 20e jours va nous rendre immédiatement intelligible l'état des parties au 21e, tel qu'il est représenté dans la figure 23. Portons d'abord notre attention sur l'épithélium utérin ; on en retrouve quelques restes méconnaissables à la partie toute supérieure de l'embouchure de la glande, entre la couche des capillaires et les éléments de la base de la villosité ectodermique (en E, E, fig. 23) ; partout ailleurs il a disparu, c'est-à-dire que, dans les régions interglandulaires de la surface utérine, il n'y a plus d'autre revêtement cellulaire que l'ectoderme lui-même qui s'est pour ainsi dire substitué à l'épithélium utérin. A cet égard la différence est un peu brusque entre la figure 24 et la figure 23, et nous manquerions ainsi de formes de transition nous faisant assister graduellement à la disparition de l'épithélium utérin. Or ces états de transition nous allons les trouver chez cette même chienne du 21e jour, à laquelle appartient la figure 23, mais en examinant une région autre que celle à laquelle est empruntée cette figure. Rappelons-nous qu'au niveau de la *zone amniogène* les processus de transformation sont toujours moins avancés que dans les régions où l'ectoderme est appliqué sur la muqueuse utérine. La figure 26 représente une vue d'ensemble des couches superficielles de la muqueuse utérine dans cette région amniogène (partie moyenne de la figure 27) ; et la figure 22 reproduit, à un grossissement de 325, l'embouchure d'une glande de cette région. Or en examinant la surface utérine de chaque côté de cette embouchure (surtout sur le côté droit de la figure) on voit encore une trace de l'épithélium utérin prêt de disparaître ; il n'est plus représenté que par un mince liséré amorphe, encore régulièrement semé de noyaux très petits, aplatis (fusiformes sur la coupe). Encore un degré d'amincissement de ce liséré, d'atrophie de ces noyaux, et le tout aura disparu ; il ne restera plus trace de l'épithélium utérin ; c'est précisément ce que nous avons vu sur la figure 23.

La disparition de l'épithélium est un fait qui a donné lieu à nombre de controverses dont nous présenterons bientôt l'historique. L'importance de ce fait nous a conduit à en poursuivre la démonstration, en perdant un peu de vue la villosité ectodermique creuse dont nous avions commencé l'étude, au 21e jour, d'après la figure 23. Peu de mots nous suffiront pour la terminer. On voit qu'elle est formée de couches multiples de cellules, dont les limites ne sont pas toujours bien marquées; une disposition plasmodiale commence à se produire ici; elle sera plus accentuée plus tard et dans d'autres points. Cette villosité est creuse, ainsi que l'ont depuis longtemps signalé divers auteurs. En effet, la lame mésodermique qui ailleurs (partie gauche de la figure 23) double l'ectoderme en s'appliquant étroitement à sa face profonde, l'abandonne ici, au moment où il se recourbe pour former la villosité; le mésoderme (*m s*, fig. 23) passe alors comme un pont d'une lèvre à l'autre de l'enfoncement, c'est-à-dire qu'il s'étend en lame droite et continue sur la base de la cavité conique de la villosité. Ce n'est que plus tard que nous le verrons envoyer des éléments cellulaires dans cette cavité, puis y accompagner les vaisseaux de l'allantoïde, pour donner à la villosité un axe central, plein et vasculaire.

Nous aurons terminé l'étude des villosités ectodermiques creuses, au 21e jour, en précisant bien la valeur de cette expression, si souvent employée par les auteurs, à savoir que les villosités choriales pénètrent dans la cavité des glandes. En réalité les villosités ectodermiques ne pénètrent nullement les cavités des glandes, puisque les parties correspondantes de ces glandes sont bouchées par les détritus glandulaires (voir la description ci-dessus de la couche dite des détritus glandulaires). Le bouchon de détritus sépare l'extrémité profonde de la villosité d'avec la cavité de la glande, cavité déjà très réduite, et qui s'oblitérera de plus en plus (formation et accentuation de la *couche compacte*). Donc non seulement la villosité ne pénètre pas actuellement dans la glande, mais elle n'y pénétrera jamais. La cavité dans laquelle pénètre la villosité, car de fait elle est reçue dans une excavation, est seulement la partie la plus superficielle de l'embouchure de la glande, la partie située au-dessus du bouchon de détritus glandulaire. La figure 25, dans une vue d'ensemble, représente bien ces rapports, ainsi du reste que les deux parties latérales de la figure 27. Or, par une étude attentive de préparation de ce genre, on arrive à se

convaincre du fait suivant, dont l'énoncé peut au premier abord sembler paradoxal, à savoir que l'excavation dans laquelle pénètre la villosité n'est même pas l'embouchure de la glande, mais est une partie surajoutée, résulte en un mot du soulèvement, de l'épaississement de la couche qui forme les bords de l'ouverture de la glande, couche qui s'est élevée à un niveau supérieur à celui qu'elle occupait tout d'abord.

Cette couche, c'est la *couche des capillaires*; nous avons insisté précédemment, lors de sa description, sur le sens dans lequel se fait son épaississement, qui a lieu surtout de bas en haut; or en examinant les figures 25 et 27, au point de vue des résultats que ce mode d'épaississement doit avoir pour les ouvertures des glandes, on se rend bien compte que les embouchures de celles-ci se trouvent rejetées à un niveau plus profond, c'est-à-dire qu'une nouvelle portion est ajoutée à leur ouverture, nouvelle portion qui représente la plus grande partie de la cavité où pénètre la villosité correspondante. En suivant de l'œil le niveau de la surface libre de la muqueuse sur la figure 27, cette disposition devient évidente, lorsque de la surface utérine qui correspond à la région amniogène de l'œuf, on passe à la surface qui donne attache à l'ectoderme. Dans la première région (voir ses détails reproduits dans la figure 26), le bouchon de détritus glandulaire qui obture l'ouverture de la glande arrive jusqu'à la surface de la muqueuse (en *d*, *d*, *d*), détail qui a été reproduit dans la figure 22 à un grossissement de 325; dans cette région la couche des capillaires est mince. Dans la seconde région (voir ses détails dans la figure 25), les bouchons glandulaires arrivent moins haut et au-dessus d'eux est une excavation peu profonde, où se logent les villosités ectodermiques. Mais on voit en même temps que la couche des capillaires est ici épaisse, et que son épaisseur mesure précisément la profondeur des excavations en question. Ces dispositions sont bien intelligibles par l'étude de la figure 25 et sa comparaison avec la figure 26. Cependant nous ne voudrions pas affirmer que telle soit l'origine exclusive de la cavité dans laquelle pénètre une villosité; il est évident que souvent cette villosité repousse un peu devant elle le bouchon de détritus glandulaire, l'excave à sa partie supérieure, le transforme en un diaphragme bi-concave, comme on le voit par exemple sur la figure 23. Mais nous voulions insister sur la véritable interprétation de cet énoncé classique : « Les villosités choriales pénètrent dans les

glandes utérines. » On voit à quoi se réduit cette pénétration, qui cependant a été le point de départ de toutes les conceptions que nombre d'auteurs ont formulées sur la formation du placenta. Avec les notions précises que nous venons d'acquérir à cet égard nous serons en état d'apprécier à leur juste valeur ces conceptions, et de comprendre aussi les contradictions et controverses des auteurs qui parlent de pénétration dans les glandes, mais avec des restrictions hésitantes, ou en admettant plusieurs modes divers de pénétration et plusieurs espèces de villosités. Il y a bien évidemment quelque chose qui peut être dit pénétration des villosités dans les glandes; c'est ce que nous avons vu au 19e jour (fig. 17) et au 20e jour (fig. 24); mais cette pénétration insignifiante ne se pourrait pas, et en tout cas nous verrons que les dispositions auxquelles elle donne lieu n'ont pas l'importance majeure qui leur a été attribuée.

2° *Saillies ectodermiques intercapillaires.* — Si les villosités creuses ectodermiques, qui ont attiré de bonne heure et exclusivement fixé l'attention des anatomistes, n'ont pour nous qu'une importance secondaire pour l'édification du placenta fœtal, il n'en est pas de même des saillies ectodermiques intercapillaires : celles-ci n'ont été remarquées que par un seul auteur, par Lusebrinck, dont nous analyserons ultérieurement les interprétations en partie erronées; à part ce travail tout récent, elles ne sont mentionnées dans aucun autre mémoire, et cependant ces formations sont les plus importantes à étudier, pour le développement du placenta, car elles représentent la première indication d'un processus qui aboutira à la constitution d'un plasmode particulier (ce que nous appellerons ci-après l'*angio-plasmode*). Elles méritent donc toute notre attention.

Les *saillies ectodermiques intercapillaires* sont de petits épaississements locaux de l'ectoderme, résultant de la production de nœuds formés par deux ou trois cellules dans la lame ectodermique primitivement d'une seule rangée. Déjà au 18e jour (fig. 15, en A), nous avions signalé l'apparition, alors très discrète, de pareils épaississements. A ce moment l'épithélium utérin dégénéré recouvrait encore la surface utérine; ces légères saillies de la superficie de l'ectoderme ne méritaient pas encore la qualification d'intercapillaires. Mais à mesure que le liséré formé par l'épithélium utérin devient de plus en plus mince, puis disparaît complètement, l'ectoderme n'est plus séparé par rien d'avec la couche des capillaires. Alors ses épaississements locaux, plus nombreux, c'est-à-dire plus

rapprochés, se moulent sur les dépressions dessinées entre les capillaires les plus superficiels. Il en résulte une sorte d'engrenage entre la couche des capillaires et l'ectoderme, engrenage qui produit la fixation solide et définitive de l'œuf à la muqueuse utérine. La figure 23 montre les diverses dispositions que peuvent présenter les saillies ectodermiques qui maintenant méritent bien le nom d'intercapillaires. Dans l'intervalle de ces saillies l'ectoderme n'est encore composé que d'un seul rang de cellules; au niveau de ces saillies ses couches se multiplient plus ou moins. Par exemple en *a* (fig. 23) nous avons une saillie intercapillaire rudimentaire, comparable à celle de la figure 15 (en A) : une seule cellule, sortant de la rangée simple de l'ectoderme, insinue son extrémité dans l'interstice de deux capillaires; en *b* la saillie est plus large mais encore très peu accentuée en épaisseur; en *c* la saillie est considérable, l'ectoderme comprenant ici trois rangs de cellules, et la saillie écarte les deux capillaires entre lesquels elle vient se loger; tout près d'elle, en *d*, est une saillie semblable, séparée de la précédente par un seul capillaire, qui se trouve ainsi, sur presque toute son étendue, entouré par les végétations ectodermiques. Nous avons ici la première indication d'un processus qui va bientôt se poursuivre d'une façon très accentuée : l'ectoderme pénétrera graduellement toute la couche des capillaires, en les séparant les uns des autres, en enveloppant chacun d'eux séparément. Il en résultera un tissu singulier, composé d'éléments d'origine maternelle, les capillaires, et d'éléments d'origine fœtale, l'ectoderme interposé. On voit déjà que dans les saillies ectodermiques intercapillaires de la figure 23 les limites des cellules commencent à être moins distinctes; il y a tendance à la fusion en une masse plasmodiale; la disposition plasmodiale deviendra de plus en plus accusée dans l'ectoderme à mesure de sa pénétration plus profonde dans la couche des capillaires, et le mélange des vaisseaux maternels avec le plasmode fœtal constituera la formation *angio-plasmodiale*, qui sera la partie essentielle du placenta. Ces rapides indications font comprendre l'importance que nous attachons aux saillies ectodermiques intercapillaires.

Pour terminer l'étude du stade de fixation de l'œuf et de disparition de l'épithélium utérin il ne nous reste plus qu'à examiner la région de la *bordure verte*. Cette région, nous l'avons vu, se conserve difficilement intacte sur les pièces durcies; les connexions de

l'ectoderme avec l'utérus y sont irrégulières, locales, séparées par des espaces libres, et ces dispositions éminemment fragiles sont facilement disloquées. Sur la chienne qui nous a servi pour les études faites d'après les figures 21 à 27, et dont nous savions avec précision qu'elle était au 21e jour de la gestation, nous n'avons pu avoir une seule coupe où la région de la bordure verte fût conservée d'une manière satisfaisante. Mais nous avons disposé de deux autres utérus, qui paraissent, d'après le développement général et les dimensions des renflements de gestation, l'un du même âge, l'autre âgé environ de deux jours de plus que celui qui nous a servi de type pour la description précédente. Ici la région de la bordure verte était relativement dans un bon état de conservation, et se présentait à deux états de développement un peu différents, moins avancé sur l'une des pièces que nous intitulerons, par approximation, utérus au 22e jour, un peu plus avancé sur l'autre que nous appellerons utérus au 23e jour. Ces deux utérus vont nous servir non seulement à l'examen de la région de la bordure verte, mais l'un d'eux sera d'abord utilisé pour la revision de tout ce que nous venons de décrire dans les autres régions, car nous trouverons ici des formes de transition qui nous prépareront à bien comprendre le stade suivant, dit de la formation de l'angio-plasmode. Nous allons donc faire l'étude de ces deux utérus sous le titre de : appendice au stade de fixation de l'œuf.

c. — Appendice au stade de fixation de l'œuf.

Nous commencerons l'examen de ces deux utérus, dits du 22e et du 23e jour, par l'étude des couches spongieuse, compacte, des détritus glandulaires, des capillaires, et des saillies ectodermiques intercapillaires; puis nous étudierons la région de la bordure verte.

1° *Couches spongieuse, compacte, etc.* — La figure 38 représente, à un grossissement de 74 fois, une vue d'ensemble de toutes les couches en question.

En SP, SP, sont les grandes dilatations glandulaires qui par leur juxtaposition forment la *couche spongieuse*. Ces cavités sont revêtues d'une seule couche de cellules épithéliales, cellules basses, plus larges que hautes (voy. figures 35 et 37, en 1). Les cloisons qui séparent ces cavités sont constituées par un tissu conjonctif jeune, c'est-à-dire formé uniquement de cellules, fusiformes sur la coupe, et présentant une orientation toute spéciale. En effet ces

cellules, superposées en stratifications régulières, s'étendent perpendiculairement au plan de la cloison qu'elles forment, et perpendiculairement aux parois des gros capillaires contenus dans ces cloisons. La figure 37 est destinée à représenter ces dispositions vues à un grossissement de 325 fois. La zone la plus supérieure de la couche spongieuse (en *sp*, *sp*, fig. 38) présente des cavités moins dilatées, à direction disposée perpendiculairement au plan de la muqueuse, et partant des grandes cavités précédentes pour se continuer plus haut avec les portions de glandes qui forment la couche compacte. Ces cavités de moyennes et de petites dimensions sont revêtues d'un épithélium dont les cellules deviennent cubiques, puis cylindriques, marquant ainsi les transitions graduelles vers les cellules hypertrophiées de la couche compacte (voir fig. 35, en 2, 3, 4). Les cloisons qui séparent ces cavités petites et moyennes sont constituées comme celles qui séparent les grandes cavités, mais les cellules conjonctives y sont moins régulièrement disposées, dirigées dans tous les sens, étoilées, et deviennent plus rares à mesure qu'on suit ces cloisons de bas en haut vers la couche compacte (voir la figure 35).

La *couche compacte* (G, G, fig. 38), qui tranche par son aspect foncé, mérite ce nom mieux que dans les préparations précédemment étudiées (comparer avec les figures 25 et 26 de la planche II). Ici en effet l'épithélium est plus hypertrophié; projette davantage ses saillies irrégulières dans la lumière de la glande, de sorte que cette lumière est considérablement réduite. Ainsi dans la moitié supérieure de la figure 35, qui représente cette couche compacte à un grossissement de 325 fois, on voit que la lumière de la glande forme à peine le tiers du diamètre transverse de cette glande, dont les deux autres tiers sont formés de chaque côté par les épaisses couches épithéliales. Les cloisons qui séparent les glandes de la couche compacte sont très minces; dans leurs parties les plus inférieures (fig. 35) elles renferment des capillaires et quelques rares cellules conjonctives; dans leurs parties supérieures (fig. 36), elles ne sont plus formées que par des capillaires.

La *couche des détritus glandulaires* est celle qui va nous montrer les modifications les plus intéressantes. Au 21e jour les parties caractéristiques de cette couche étaient représentées par des bouchons de détritus remplissant la partie correspondante des glandes (voir les figures 22, 23, 25, 26 de la planche II), et ces bouchons,

moulés dans la cavité qu'ils remplissaient, étaient bien circonscrits, ayant des limites latérales nettes, présentant chacun leur individualité distincte, pour ainsi dire. Dès maintenant ces dispositions tendent à disparaître; les limites latérales des bouchons de détritus s'effacent, en commençant par la région supérieure, celle qui confine à la couche des capillaires; les bouchons ne sont plus circonscrits; la masse de détritus glandulaires qui les forme se répand entre les capillaires des cloisons qui précédemment limitaient nettement ces bouchons; les capillaires eux-mêmes, obéissant à un mouvement d'expansion, se logent plus ou moins dans le détritus glandulaire. Ces dispositions sont sensibles sur la figure 38; elles sont plus faciles à observer, à un plus fort grossissement, sur la figure 36. On voit qu'alors la couche des détritus glandulaires tend à former réellement une couche continue, à travers laquelle passent les capillaires venus de la profondeur et allant s'épanouir dans la *couche des capillaires*; ces petits vaisseaux ne forment plus dans la couche des détritus glandulaires des cloisons nettes, mais ils restent cependant encore disposés en groupes, en traînées mal circonscrites, qui segmentent irrégulièrement la couche qu'ils traversent, et où ils marquent encore la division de cette couche en autant d'îlots correspondant aux bouchons glandulaires précédemment bien distincts. (Pour l'aspect caractéristique que présentent plus tard ces dispositions, voir la figure 51 de la planche IV.)

La *couche des capillaires*, au 23e jour, ne diffère pas de ce que nous l'avons vue au 21e, quant à sa disposition générale, si ce n'est le fait que nous venons d'indiquer, à savoir que sa partie profonde se trouve mélangée avec les détritus glandulaires devenus diffus. Sur les figures 38 et 36, on voit que cette couche des capillaires renferme dans sa profondeur de nombreux spécimens de ce que nous avons appelé *restes de glandes*, c'est-à-dire les culs-de-sac des ramifications latérales des glandes, culs-de-sac dans lesquels l'hypertrophie de l'épithélium est plus ou moins marquée, et où rarement est déjà commencé le processus de dégénérescence qui aboutira, ici comme dans les autres parties des glandes, à la formation de détritus glandulaires. On conçoit que lorsque ce processus aura également envahi ces *restes de glandes*, plus nombreux deviendront les îlots diffus de détritus glandulaires de la partie profonde de la couche des capillaires.

Mais au point de vue de sa structure histologique, et de ses

aspects selon les conditions dans lesquelles a été obtenue la préparation, cette couche des capillaires doit nous arrêter un instant. Nous devons remarquer en effet (fig. 36, en *c*) que les noyaux des cellules endothéliales des capillaires sont devenus ici de plus en plus volumineux, bien colorables par les réactifs, qui y font apparaître un gros grain de chromatine. Lorsque les capillaires sont distendus, bourrés de globules rouges, et par cela même bien reconnaissables comme vaisseaux sanguins, il est impossible de se méprendre sur ces noyaux; mais si les capillaires sont vides, revenus sur eux-mêmes, et par suite si les noyaux d'un même vaisseau sont tassés les uns contre les autres, remplissant l'étroite lumière vasculaire, il en résulte des images difficilement compréhensibles, et ce sont certainement les dispositions de ce genre qui ont amené nombre d'auteurs à méconnaître la couche des capillaires et à parler d'une couche sous-épithéliale de cellules conjonctives en voie de multiplication. C'est ici, plus que pour toutes les autres formations utérines ou fœtales, qu'il faut tenir grand compte des conditions dans lesquelles une pièce a été soumise aux réactifs fixateurs. De la chienne que nous étudions en ce moment, le premier renflement que nous avions débité en coupes nous avait donné des préparations semblables à celle représentée dans la figure 41 (pl. IV). La couche des capillaires y est difficilement reconnue; longtemps nous avions cherché en vain à comprendre la nature de ce tissu semé de noyaux d'aspect divers, car alors nous n'avions pas encore assez étudié nos séries de préparations pour être familiarisé avec la distinction à faire entre les noyaux hypertrophiés des capillaires et les grumeaux chromatiques des détritus glandulaires. Même à un fort grossissement, comme le représente la figure 42, nous n'arrivions pas à une interprétation satisfaisante. Or le renflement d'où venaient ces coupes avait été ouvert préalablement à son immersion dans l'alcool, seul employé dans ce cas comme réactif fixateur. Nous possédions cependant d'autres renflements de gestation du même animal, ceux-ci conservés intacts dans l'alcool, ou ouverts seulement après vingt-quatre heures de séjour dans ce liquide. Ayant débité à son tour un de ces renflements en séries de coupes, nous pûmes obtenir des préparations telles que celle qui a été l'objet des figures 36 et 38. Ici les capillaires, distendus et bourrés de globules sanguins, étaient faciles à reconnaître, et par suite l'interprétation des autres éléments était également aisée.

La différence entre ces deux ordres de préparation est facile à expliquer, et si nous y insistons, c'est qu'il ne s'agit pas d'un cas isolé, mais que pour divers stades, surtout au début, nous avons été ainsi en présence de pièces dont l'aspect était très différent, selon les conditions de préparation. Sur le renflement utérin ouvert à l'état frais et plongé aussitôt dans l'alcool, ce réactif, agissant immédiatement sur les couches les plus internes des formations utérines, en a déterminé la rétraction, la condensation, et par suite a vidé les capillaires dont le sang a été chassé vers les parties profondes, vers les couches externes (l'utérus était placé tout frais, encore tiède, dans le liquide fixateur); et la preuve en est donnée par la figure 41, où l'aspect des couches, surtout de la couche compacte, manifeste les effets d'un tassememt de la superficie vers la profondeur, et où l'on voit de plus que les vaisseaux sanguins sont vides dans les couches superficielles (partie supérieure de la figure), tandis qu'ils sont dilatés dans les couches profondes vers lesquelles le sang a reflué. Au contraire, sur le renflement plongé intact dans l'alcool, celui-ci a fait sentir progressivement son action de dehors en dedans, à l'inverse du cas précédent, et a chassé le sang vers les couches les plus internes, vers la couche des capillaires dont les petits vaisseaux ont été dilatés par une sorte d'injection naturelle. Ayant à traverser la musculature, qui, durcie par l'alcool, forme une coque résistante, l'alcool n'est arrivé à la couche des capillaires que lentement, et déjà dilué, de sorte qu'au lieu de corruguer et de tasser les couches les plus internes, il y a exercé une action dissociante, permettant de bien distinguer isolément les éléments placés côte à côte. C'est bien l'impression que produit l'aspect général de la figure 36, comparativement à celui de la figure 42. Puis, lorsque le renflement a été ouvert au bout de vingt-quatre heures et replacé dans de l'alcool pur, celui-ci a fixé les parties internes dans l'état de demi-dissociation où il les a trouvées. Seulement quelques-unes de ces parties étaient devenues plus fragiles, plus facilement dislocables, puisque les éléments en étaient moins adhérents, et ainsi s'explique encore que la région de la bordure verte soit rarement trouvée intacte, à une époque où précisément les adhérences de l'ectoderme et de la muqueuse dans cette région sont incomplètes, extrêmement fragiles, d'une conservation très délicate.

Pour l'aspect si particulier que prenaient, dans la couche dite

des capillaires, les petits vaisseaux vides de sang, et dont la lumière est oblitérée par les noyaux endothéliaux, nous renvoyons encore le lecteur à la figure 43, qui est du même renflement auquel ont été empruntées les figures 41 et 42. Nous allons revenir à l'instant sur cette figure 43.

Au-dessus de la couche des capillaires nous trouvons, au 23e jour comme au 21e, l'*ectoderme fœtal* avec ses *saillies intercapillaires* et ses *villosités creuses*. Les dispositions de ces parties n'ont guère changé; nous trouvons (fig. 36 et 38) les mêmes variétés de saillies intercapillaires, seulement un peu plus accentuées, c'est-à-dire qu'on trouve beaucoup plus fréquemment la disposition signalée comme rare au 21e jour, à savoir que les plus superficiels des capillaires se trouvent entourés presque entièrement par deux saillies ectodermiques voisines, de sorte que le capillaire arrive à être englobé dans l'ectoderme; presque tous les capillaires superficiels de la figure 36 sont dans ce cas. D'autre part la ligne limite des saillies ectodermiques intercapillaires n'est pas toujours bien accentuée. Ces saillies sont formées de substance protoplasmique, sans membrane cellulaire; elles sont même, avons-nous dit, de nature plasmodiale, car, lorsqu'elles sont formées de plusieurs cellules, reconnaissables au nombre de noyaux, il n'y a pas de lignes de séparation entre chacune de ces cellules. Ainsi, quand les zones extérieures de ces poussées plasmodiales sont peu colorées, on ne voit que confusément les limites précises des saillies intercapillaires. Mais les accidents de préparations offrent ici de précieuses ressources; ainsi sur plusieurs points de diverses coupes, empruntées au même renflement qui a servi pour les figures 41 et 42, une sorte de dislocation s'était produite entre l'ectoderme et la couche des capillaires, sans doute parce que l'alcool agissant, comme il a été dit, de dedans en dehors, avait d'abord fixé les éléments de l'ectoderme, puis, arrivant sur les capillaires superficiels, et produisant leur rétraction, les avait amenés à s'énucléer pour ainsi dire des logettes ectodermiques dans lesquelles ils étaient primitivement encastrés. C'est ce que représente la figure 43, qui n'a pas besoin de plus ample explication, après les considérations que nous venons d'exposer.

2° *Région de la bordure verte.* — Après le vingt et unième jour la région de la bordure verte est très facile à définir par sa forme. En effet dès ce moment la portion de muqueuse qui correspondra à

la formation placentaire est devenue très épaisse et s'élève fortement au-dessus du niveau de la muqueuse qui répond aux pôles de l'œuf (voir la fig. 44, page IV). Il en résulte que la continuité de ces deux portions est dessinée, sur les coupes, par une pente plus ou moins rapide, selon laquelle la ligne du niveau supérieur va rejoindre la ligne du niveau inférieur. Cette pente est représentée dans la partie moyenne de la figure 28. C'est cette pente, ou tout au moins ses trois quarts supérieurs, qui est le lieu de formation de la bordure verte. Nous l'étudierons sur les deux renflements que nous avons considérés par approximation comme étant, l'un du vingt-deuxième jour (figures 28 à 34), l'autre du vingt-troisième (figures 39 et 40).

Sur le renflement de 22 jours, nous trouvons, dans la région de la future bordure verte, l'ectoderme libre et détaché de la muqueuse; mais cet ectoderme présente des renflements et saillies par lesquelles il se mettait évidemment en contact, nous ne disons pas encore en connexion (lorsque ces connexions seront bien solidement établies, nous les retrouverons toujours conservées sur les coupes) avec la surface de la muqueuse utérine, dessinant, par ses soulèvements dans les intervalles de ces saillies, les courtes arcades que nous avons précédemment décrites à propos de la figure 18. La constitution de ces saillies, qui sont comme les piliers des arcades en question, est intéressante à étudier. En prenant l'ectoderme au niveau du pôle de l'œuf (en *a*, fig. 28), nous le trouvons formé d'une couche de cellules plus larges que hautes (figure 29); considéré dans un point plus rapproché de la région de la bordure verte (au point *b* de la fig. 28), il se montre plus épais, ses cellules étant cubiques ou même légèrement plus hautes que larges (figure 30). Si alors nous arrivons à la première saillie qu'il présente en allant vers la région de la bordure verte (en *c*, fig. 28), nous le voyons former un pli convexe vers le bas et revêtu de longues cellules cylindriques (fig. 31). Plus en dedans encore (de *c* en *d*, fig. 28), il est épaissi dans toute son étendue, aussi bien dans les parties concaves que dans les parties convexes qu'il dessine, et ses cellules cylindriques sont disposées sur deux rangs. Quelques-unes de ces cellules (figure 32) se dégagent du milieu des autres et proéminent fortement vers le bas, c'est-à-dire vers la surface utérine correspondante. D'après ce que nous décrirons à des stades ultérieurs (d'après ce que nous aurons de plus occasion de voir chez le chat), ces longues cellules proéminentes étaient, dans leur situation natu-

relle, en contact avec la surface utérine et commençaient à établir à ce niveau la fixation de l'ectoderme, fixation qui a lieu ici par points localisés, séparés par des intervalles libres. Un détail remarquable sur ces longues cellules ectodermiques proéminentes, c'est une tache foncée qu'elles présentent à leur extrémité libre; nous serions porté à y voir un lambeau, un petit fragment de l'épithélium utérin dégénéré, que ces cellules auraient emporté en cessant d'être en contact et en adhérence avec cet épithélium. Enfin en suivant plus en dedans (plus à droite sur la figure 28) cet ectoderme, nous le voyons prendre les dispositions qui le caractérisent dans les régions placentaires proprement dites, c'est-à-dire que, à la place de l'épithélium utérin disparu, il recouvre la muqueuse utérine (couche des capillaires) et se fixe solidement à elle et par ses villosités creuses et par ses saillies intercapillaires.

Après l'ectoderme, il nous faut examiner semblablement la surface de la muqueuse utérine dans la future région de la bordure verte. Suivons-la de dedans en dehors (de droite à gauche, figure 28); au dehors de la région placentaire proprement dite nous trouvons, sur une certaine étendue (de E à F), les parties constituées exactement comme dans les régions qui répondent à la surface amniogène de l'œuf, c'est-à-dire que les ouvertures des glandes sont oblitérées par des bouchons de détritus glandulaires, que l'épithélium utérin est réduit à un mince liséré amorphe avec noyaux ratatinés, etc.; une description détaillée de cette région serait une répétition exacte de tout ce que nous avons dit en décrivant les figures 22 et 26. Ainsi, comme dans la région qui répond à la zone amniogène, il y a encore dans la région de la bordure verte une partie où on peut observer les mêmes phénomènes de retard. Nous trouvons même un retard plus considérable encore en allant plus en dehors (en F, et à gauche de F sur la figure 28). Là les glandes ne sont pas encore oblitérées par un bouchon de détritus glandulaires, leur épithélium commence même à peine à être hypertrophié; le seul des processus précédents qui soit manifeste ici, c'est la dégénérescence de l'épithélium utérin. A la surface des intervalles entre les ouvertures des glandes, cet épithélium prend la disposition en liséré mince, amorphe, avec noyaux aplatis et réduits (voir la figure 33); on suit très bien la continuité et la transition graduelle de cet épithélium dégénéré avec l'épithélium normal des glandes (fig. 33). Au-dessous de l'épithélium dégénéré le chorion de la muqueuse n'est repré-

senté que par des capillaires, c'est-à-dire que la couche dite des capillaires commence à se dessiner, parallèlement à l'atrophie et la résorption de l'épithélium. Pour bien montrer les différences avec les parties de la muqueuse utérine qui n'ont subi aucune transformation, nous avons reproduit, dans la figure 34, le dessin d'une partie empruntée à la région G de la fig. 38; c'est, comme pour la fig. 33, la portion de muqueuse située entre deux ouvertures de glandes. On voit l'épithélium utérin normal, et au-dessous de lui le chorion formé de nombreuses cellules conjonctives.

Sans insister sur les nouveaux éléments que l'examen de ces régions apporte à l'étude de la dégénérescence de l'épithélium utérin, nous n'en retiendrons que ce qui est en rapport avec le développement de la future bordure verte. A cet égard, nous voyons qu'ici (en E et F, fig. 28), alors que l'ectoderme n'a que des contacts partiels, incomplets, avec la surface utérin, celle-ci présente cependant les transformations caractéristiques qu'elle subit dans les régions placentaires proprement dites, atrophie de l'épithélium utérin, formation de la couche des capillaires, oblitération des glandes par le bouchon de détritus : ces transformations sont plus ou moins avancées sur les divers étages du plan incliné de la future région verte. Il en résulte que, lorsque l'épithélium utérin aura complètement disparu, la couche des capillaires se trouvera à nu, au moins par places, puisque l'ectoderme fœtal ne vient ici remplacer l'épithélium maternel que par points isolés. Si la couche des capillaires est bien développée, n'étant limitée, maintenue par rien, trouvant le vide devant elle, elle s'épanouira librement; or non seulement la couche des capillaires est bien développée dans cette région, mais elle s'y montre même exubérante. Elle débordera donc le niveau de la surface, et sous la forme d'une masse mousseuse elle viendra remplir les arcades dessinées par les adhérences fragiles de l'ectoderme, adhérences presque toujours détruites, à cette époque, sur les pièces durcies. De plus ces capillaires, minces et que rien ne soutient, se rompront et donneront lieu à une hémorragie locale.

C'est ce que montre la figure 40, empruntée à la chienne que nous avons dite, par approximation, être au vingt-troisième jour. Sur cette figure la pente occupée par la région de la bordure verte n'est pas brusque, soit par suite d'une légère déformation de la pièce pendant le durcissement, soit qu'elle présente déjà le mouvement

de soulèvement qu'elle subira nettement plus tard, mais elle est cependant reconnaissable et facile à suivre de gauche à droite. Comme pour la figure 28, nous avons ici deux parties successives dans la région de la future bordure verte; l'une va de E à F (fig. 40), l'autre est à droite de F. Cette dernière présente une muqueuse utérine encore peu avancée dans ses transformations; les glandes utérines ont leurs ouvertures oblitérées par un bouchon de détritus, la couche des capillaires est bien développée, mais sans exubérance, et l'épithélium utérin est encore représenté par un mince liséré; en d'autres termes, les choses sont ici, dans la partie externe de la région de la bordure verte, comme elles étaient précédemment dans sa partie interne (de E en F, fig. 28). Si maintenant nous examinons la partie interne (de E à F, fig. 40), nous trouvons les processus de transformation très avancés, avec exubérance et débordement de la couche des capillaires, que rien ne vient contenir d'une façon suffisante. Pour l'étude de cette partie nous disposons de deux figures : d'abord la partie moyenne, déjà citée, de la fig. 40 à un très faible grossissement, puis la figure 39, à un grossissement moyen. Sur l'une comme sur l'autre on voit que les diverses couches de la muqueuse sont ici ce qu'elles sont dans les régions placentaires proprement dites (extrémité gauche de la figure 40). De ces couches, une seule doit nous arrêter, la couche des capillaires : dans sa partie profonde elle est envahie par le détritus glandulaire, devenant diffus et infiltré entre les petits vaisseaux; dans sa partie superficielle, elle déborde la surface, se soulevant comme une sorte d'écume vasculaire, pour se répandre dans les espaces laissés libres au-dessous de l'ectoderme. Cet ectoderme présente toujours les épaississements par lesquels il était en contact, sinon en connexion, avec la surface de la muqueuse, c'est-à-dire en définitive avec la couche des capillaires, de laquelle il a été éloigné accidentellement. Nous ne voudrions pas affirmer que cet éloignement de l'ectoderme n'ait pas permis aux capillaires de se répandre en un débordement spumeux plus considérable qu'il ne serait dans le cas où toutes les parties auraient été conservées intactes, dans leurs rapports naturels. Sans doute il y a ici exagération, mais exagération d'un phénomène normal, comme nous le démontrera l'étude des stades ultérieurs. En examinant ces capillaires sur la figure 39, on voit que les plus superficiels sont brisés, incomplets; que du reste les noyaux de leurs parois sont peu colorés; il y a donc

à ce niveau une hémorragie, causée non seulement par la rupture des parois vasculaires, mais encore par leur dégénérescence. Et en effet on trouve toujours, dès ce moment (vingt-troisième jour), du sang accumulé sur les bords de la région placentaire, au-dessous de l'ectoderme. Ces globules rouges arrivent au contact direct de l'ectoderme, et déjà on en trouve qui ont été incorporés dans le protoplasma des cellules ectodermiques. Mais c'est là un fait que nous étudierons mieux ultérieurement, lorsqu'il sera plus accentué; nous verrons aussi alors que la plus grande partie des globules extravasés sont détruits, que leur hémoglobine cristallise sur place, et que les dérivés de cette hémoglobine sont l'origine de la couleur verte caractéristique de cette bordure.

Ainsi, en résumé, la bordure verte a pour origine une hémorragie maternelle, entre la surface utérine et l'ectoderme. A cette époque cette hémorragie est sans doute plus ou moins enkystée par les replis de l'ectoderme à ce niveau, mais il est presque impossible d'obtenir des préparations où ces rapports soient bien conservés; nous verrons que plus tard les connexions sont plus solides, plus faciles à retrouver les coupes, et que finalement le sang entravasé, ou ses produits de décomposition, sont bien réellement enkystés dans des replis godronés de l'ectoderme, et de l'ectoderme seul.

Résumé. — En résumé, le stade que nous venons d'étudier, est caractérisé par les processus qui se passent dans la couche des cryptes, laquelle prend un grand développement et se subdivise en plusieurs couches nouvelles. La partie la plus profonde présente de larges dilatations glandulaires formant une *couche spongieuse*; au-dessus de celle-ci les glandes sont remplies par un épithélium à grosses cellules en stratifications multiples (*couche compacte*); plus haut, vers les embouchures des glandes, ces grosses cellules se fondent en un détritus glandulaire qui en oblitère complètement la lumière (*couche des détritus glandulaires*); en même temps les capillaires débordent des cloisons interglandulaires à la surface de la muqueuse, dont l'épithélium disparaît, de sorte que la limite superficielle de la muqueuse est formée par une *couche des capillaires*. L'ectoderme adhère à cette couche des capillaires par des *saillies ectodermiques intercapillaires*, en même temps qu'il forme des *villosités creuses* qui se logent dans ce qui reste libre de l'ouverture des glandes, au-dessus des bouchons de détritus glan-

dulaire oblitérant ces embouchures. Bientôt ces bouchons de détritus cessent d'être nettement circonscrits, et leur substance se mêle aux parties profondes de la couche des capillaires.

d. — Historique à propos de l'atrophie et de la disparition de l'épithélium utérin.

Il nous a semblé qu'il y avait tout intérêt à ne pas accumuler à la fin de ce mémoire toutes les questions d'histoire et de critique, et, réservant pour ce moment l'histoire des vues d'ensemble, de traiter les questions relatives à un phénomène spécial dès que nous aurions poursuivi jusqu'au bout l'étude de ce phénomène. C'est ainsi que nous avons déjà donné l'histoire des cryptes de Sharpey-Bischoff à la fin du chapitre qui contient l'étude complète de leur développement. Le stade dont nous venons de faire examen présente plusieurs formations dont l'interprétation a été très controversée; telle est la question de la pénétration des villosités ectodermiques creuses dans les glandes; telle la question de la couche de détritus glandulaire (*syncytium* de divers auteurs); mais l'évolution de ces parties aura à être poursuivie dans le stade suivant; nous ne possédons donc pas encore tous les éléments nécessaires pour juger les opinions émises à leur sujet. Au contraire l'épithélium utérin est dès maintenant complètement disparu de toutes les régions placentaires proprement dites; il n'en sera plus question; le moment est donc venu de passer en revue les diverses opinions émises relativement à sa conservation ou à sa non-conservation. C'est du reste une question d'histologie qui n'a été abordée que par des auteurs récents. En exposant leurs opinions, nous serons obligé de faire quelques allusions aux rapports des villosités avec les glandes, aux dispositions générales des glandes, au détritus glandulaire, mais ces allusions se borneront aux états constatés dans ces parties pendant le stade dont nous venons d'achever l'étude.

Fleischmann nous paraît être le premier qui se soit occupé de cette question, d'abord dans une communication à la Société médicale d'Erlangen (1886), puis dans son mémoire sur l'embryologie des carnassiers : « Lorsque, dit-il dans ce dernier travail [1], le chorion de l'œuf vient s'appliquer à la surface de la muqueuse utérine, les éléments anatomiques de celle-ci subissent des modifications

1. Fleischmann, *Embryologische Untersuchungen, Erste Heft*; *Untersuch. uber Einheimische Raubthiere*, Wiesbaden, 1889.

qui aboutissent finalement à la destruction complète de la muqueuse normale » (page 61); et plus loin (page 62) : « L'épithélium utérin, d'après les observations que j'ai faites sur la femelle du renard, disparaît complètement. D'abord il se produit une destruction complète de cet épithélium à la surface libre, et les éléments conjonc-

Fig. XI (Fleischmann, pl. V, fig. 2). — Légende de Fleischmann : WD, parois du sac vitellin; Z, villosités choriales; — D, glandes utérines.

tifs sous-jacents viennent à se trouver en contact direct avec les cellules ectodermiques du chorion. Puis, à mesure que les villosités choriales pénètrent dans les glandes utérines, la destruction de l'épithélium progresse parallèlement à cette pénétration, c'est-à-dire que les cellules glandulaires se détruisent. La fig. 2, pl. V (fig. XI ci-contre), d'après une coupe transversale de l'utérus chez le renard, montre les villosités choriales ayant déjà profondément pénétré dans les glandes. L'épithélium de la muqueuse utérine a disparu, mais l'adhérence de l'ectoderme au tissu conjonctif de l'utérus n'a pas été conservée, par le fait des réactifs employés. Cette

figure montre qu'au niveau des villosités ectodermiques l'épithélium des glandes a également disparu dans la partie qui forme leur embouchure. Ainsi pénétration des villosités et destruction de l'épithélium utérin en rapport avec elles, sont choses qui marchent ensemble, et les glandes arrivent ainsi à disparaître complètement. Les villosités se trouvent ainsi finalement placées dans des cavités de la muqueuse utérine, cavités dépourvues d'épithélium, et qui ne sont limitées que par du tissu conjonctif mis à nu. » Nous avons reproduit (fig. XI ci-contre) la figure de Fleischmann pour montrer qu'elle n'est nullement propre à entraîner la conviction; et évidemment il s'agit d'une pièce altérée, qui n'était plus à l'état de fraîcheur lors de son immersion dans le liquide conservateur. Aussi verrons-nous Strahl lui en faire le reproche. On voit notamment que les détritus glandulaires ne sont représentés que par quelques débris nucléaires, et que par suite Fleischmann n'a pas constaté l'oblitération des embouchures des glandes par ces détritus; il a été ainsi amené à exagérer, du reste comme tous les auteurs, l'importance de la pénétration des villosités choriales dans les glandes. Pour bien comprendre sa figure, c'est-à-dire l'interprétation qui en doit être donnée, il faut tenir compte de ce fait que le tiers supérieur de ce qu'il représente comme muqueuse utérine est déjà la formation angio-plasmodiale que nous étudierons au prochain stade. Le renflement utérin de renard qu'il a figuré est en effet un peu plus avancé dans son développement que ne le sont les mêmes parties chez le chien au vingt-troisième jour, mais nous devions cependant reproduire ici sa figure et sa description, pour montrer que Fleischmann est dans le vrai lorsqu'il signale la disparition de l'épithélium utérin, mais que pourtant il ne donne pas des preuves suffisantes de cette disparition. Aussi allons-nous voir la question reprise par Strahl, et interprétée par lui d'une manière toute différente [1].

Nous avons déjà vu, à propos du placenta du lapin, que Strahl avait pris la lame ectoplacentaire comme une formation dérivant de deux origines bien distinctes, une couche superficielle formée par l'épithélium utérin, et une couche profonde formée de cellules de l'ectoderme fœtal. Tel serait, d'après lui, le mode de fixation de l'œuf sur la muqueuse utérine. Ayant cherché à vérifier ces dispo-

1. H. Strahl, *Untersuchugen uber den Bau der Placenta.* — I. *Die Anlagerung des Eies an die Uteruswand* (*Archiv. f. Anat. und Physiol. Anat. Abth.*, 1889, Heft 3-4, p. 212).

sitions chez d'autres animaux, notamment chez la taupe et la chienne, il a retrouvé les choses semblablement constituées, malgré de grandes différences apparentes. Il s'est donc appliqué à étudier cette question du mode d'adhérence ou de fixation de l'œuf sur la muqueuse utérine, d'autant que, fait-il fort justement remarquer, tandis qu'il a paru d'innombrables travaux sur la constitution du placenta, rien n'a été publié sur cette question de la fixation de l'œuf, sans doute parce que les recherches nécessaires ne peuvent être faites avec succès que sur des pièces fixées par les méthodes récentes de la technique histologique. (*Op. cit.*, p. 212-214.)

Ses études sur la chienne débutent par la question des glandes (longues glandes tubulaires, et courtes glandes dites cryptes de Sharpey-Bischoff), question dont nous avons fait l'historique à part. Puis il passe à l'examen d'un utérus au dix-neuvième jour de la gestation. La vésicule blastodermique était, sur la coupe qu'il figure et décrit, un peu ratatinée et accolée à l'une des parties latérales de la cavité utérine. « Les deux espèces de glandes sont, dit-il p. 224, à peu près dans le même état que sur l'utérus de la chienne en rut, avec cette seule différence que les glandes courtes ou cryptes ne présentent plus toutes une ouverture libre, mais que la plupart d'entre elles, par le fait de l'occlusion de leur embouchure, sont transformées en de petites vésicules closes à parois épithéliales [1]. L'épithélium utérin est formé de cellules cubiques ou presque cylindriques, et cet épithélium est partout parfaitement conservé. » Il donne une autre figure représentant une coupe de l'embryon et de la paroi correspondante de l'utérus à un fort grossissement. Cette figure, dit-il, sans plus d'explication, suffit pour montrer que l'épithélium utérin est conservé [2].

« Le mode d'attache de l'œuf à l'utérus, continue Strahl, se montre environ vers le vingtième jour de la gestation. Pour l'étude de ce processus je dispose d'une série de préparations très démonstratives, car j'ai débité en coupes un renflement utérin de cet âge, renfermant un embryon dont l'amnios était sur le point de se fermer. Comme dans ce cas la région de l'œuf située à l'opposé de l'embryon pré-

1. On voit que Strahl n'a pas fait la distinction entre les embouchures glandulaires et les culs-de-sac latéraux que nous désignons sous le nom de *restes de glandes* : les petites vésicules closes ici décrites sont nos *restes de glandes*, c'est-à-dire correspondent non pas à des embouchures oblitérées, mais à des culs-de-sac terminaux.

2. Cette figure est en effet d'un stade où l'épithélium utérin n'a pas encore disparu, puisqu'il n'y a pas encore fixation du chorion sur la muqueuse utérine.

sentait un ectoderme déjà fortement adhérent à l'utérus, les coupes présentent à étudier à la fois des régions où s'est faite la soudure de l'ectoderme et de l'épithélium utérin, et des régions où cette soudure n'existe pas, et enfin des régions de transition entre les deux dispositions. En considérant la région de l'utérus qui répond à l'ombilic amniotique, on voit que les cryptes de Sharpey-Bischoff sont fermés, du côté de la surface utérine, par une couche de tissu conjonctif, et se présentent par conséquent, avant même que l'ectoderme se fixe à l'utérus, sous la forme de vésicules closes [1], mais

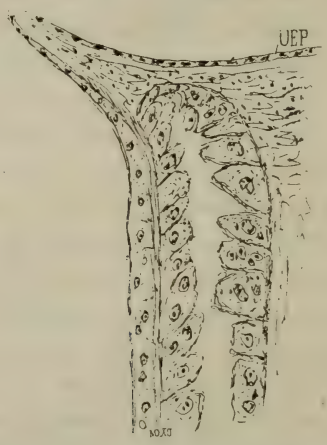

Fig. XII (Strahl, pl. XIV, fig. 12). — Légende de Strahl : Bord de l'ouverture d'une glande à un fort grossissement. UEP, épithélium utérin.

on trouve cependant encore quelques glandes ayant conservé leurs ouvertures; ces glandes demeurées ouvertes se font remarquer par la dilatation de leurs cavités, qu'on distingue déjà avec le faible grossissement d'une loupe. Ces glandes demeurées ouvertes sont, dans leurs parties profondes, revêtues d'un épithélium à longues cellules cylindriques, cellules bien conservées, et qui diminuent graduellement de hauteur à mesure qu'elles se rapprochent de l'ouverture. Tout au-dessous de l'ouverture, la couche épithéliale devient si basse, que ses cellules ne diffèrent presque plus de celles du tissu conjonctif sous-jacent. Cet épithélium à cellules basses et plates passe sur les bords de l'ouverture et se continue en une couche semblable à la surface de la muqueuse. La figure 12 (fig. XII ci-contre) montre

1. Même remarque que ci-dessus; ces vésicules closes sont des culs-de-sac terminaux; l'oblitération des orifices des glandes se fait non par du tissu conjonctif, mais par un bouchon de détritus glandulaire.

la continuité de cet épithélium plat, avec l'épithélium cylindrique de la glande, ce qui suffit pour démontrer que ce revêtement actuel de la surface utérine représente bien l'ancien épithélium utérin, modifié, de cette surface.

« Lorsque l'ectoderme vient adhérer à cette couche de cellules plates, on comprend qu'il est extrêmement difficile, parfois impossible, de distinguer les deux couches ainsi fusionnées. Mais pour se convaincre qu'il s'agit bien alors d'une couche épithéliale jointe à une couche ectodermique, il suffit d'examiner les régions où ces deux couches sont sur le point de s'accoler, c'est ce que la figure 13 (fig. XIII ci-contre) représente à un fort grossisse-

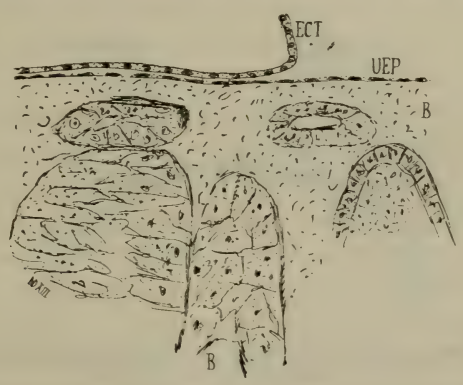

Fig. XIII (Strahl, pl. XIV, fig. 13). — Adhérence de l'ectoderme à l'épithélium utérin aminci. — B, crypte clos.

ment, figure assez démonstrative par elle-même, sans plus d'explication [1].

« A côté de ces régions où l'ectoderme et l'épithélium utérin se sont soudés, il faut encore examiner les régions où, avant l'accolement de l'ectoderme, certaines glandes avaient conservé leurs ouvertures libres. Sur les ouvertures de ces glandes l'ectoderme passe en pont, puis il s'enfonce sous forme de tampon dans leur intérieur. La figure 14 (fig. XIV ci-contre) représente une disposition de ce genre. Ici l'épithélium de la glande, suivi de bas en haut, devient bientôt difficile ou même impossible à distinguer, dès que l'ectoderme, qui vient de haut en bas, arrive à s'accoler à la paroi de la glande.

1. Nous sommes ici parfaitement d'accord avec Strahl : il décrit et figure bien l'atrophie graduelle de l'épithélium utérin. Ses figures ici reproduites concordent bien avec nos figures 15, 16, 24. L'accord va cesser lorsque, ne voyant plus de trace perceptible de cet épithélium, Strahl ne veut cependant pas convenir qu'il a disparu.

Mais je ne saurais cependant admettre que cet épithélium disparaît, alors même que je n'ai d'autre explication à donner de cette apparence que celle qui consiste à dire que ses cellules se sont modifiées au point de devenir si semblables aux cellules voisines, conjonctives, qu'elles ne s'en distinguent plus. En *A* et *A'* sont les deux limites du tampon ectodermique, et en *A* on peut encore, sur une courte étendue, distinguer l'ectoderme d'avec la couche épithéliale[1].

« De ces descriptions on peut, relativement aux premières phases de la formation du placenta chez la chienne, tirer les conclusions suivantes : des deux espèces de glandes de l'utérus de la chienne en rut, on voit, avant l'accollement de l'œuf à l'utérus et lorsque

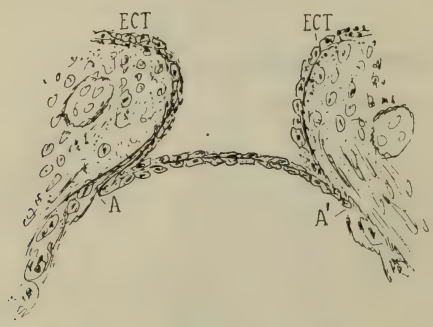

Fig. XIV (Strahl, pl. XIV, fig. 14). — Pénétration de l'ectoderme dans une glande demeurée ouverte[2].

cet accollement est accompli, les unes, à savoir les cryptes de Sharpey-Bischoff, se fermer au niveau de leurs ouvertures (je ne saurais dire si c'est le cas de toutes ces glandes) et se transformer ainsi en petites vésicules épithéliales closes. Les autres, les longues glandes tubuliformes, se dilatent fortement dans leur partie supérieure et moyenne, tandis que leur extrémité profonde se contourne de plus en plus; elles restent ouvertes à la surface de la muqueuse, mais je ne saurais dire non plus si toutes sans exception sont dans

1. C'est ici que nous cessons d'être d'accord avec Strahl; sa fig. 14 répond en partie à notre fig. 25; là aussi nous avons vu que, suivi de bas en haut, l'épithélium devient invisible; et, comme nous en avions suivi graduellement l'atrophie et la disparition, nous en avons conclu qu'il a disparu. Nous verrons bientôt que Fleischmann, avec des éléments moins complets de démonstration, arrive pour la seconde fois à la même conclusion, et ne conçoit pas pourquoi Strahl veut absolument admettre la persistance d'éléments dont on ne voit plus trace.

2. On remarquera que ces trois figures, reproduites d'après Strahl, ne montrent pas nettement les contours des éléments anatomiques. En effet les dessins lithographiés de cet auteur manquent réellement de précision, et nous avons dû essayer de les reproduire avec leurs caractères.

ce cas[1]. Au niveau des cryptes transformés en vésicules closes, l'ectoderme se soude et se fusionne avec l'épithélium utérin, et ces deux couches confondues ont à se creuser des voies nouvelles pour pénétrer dans la profondeur; là où existent les ouvertures libres des autres glandes, l'ectoderme s'enfonce en forme de tampon dans ces ouvertures. Fleischmann, dans une récente communication (*Erlanger Sitzungsberichte*, nov. 1886), a poursuivi la formation du placenta chez les carnassiers et ses recherches sur le renard l'ont amené à admettre que l'épithélium de la surface utérine disparaît avant que l'ectoderme vienne s'attacher à cette surface. Ce que j'ai décrit pour la chienne ne s'accorde pas avec cette manière de voir de Fleischmann. »

Dans un mémoire[2], qui fait suite au précédent, Strahl revient sur cette question, et spécialement sur le désaccord entre lui et Fleischmann : à cet effet il a entrepris lui-même l'étude du placenta du renard. « D'après ce que j'ai observé moi-même chez la femelle du renard, je pense, dit-il (*op. cit.*, p. 201), que l'opposition entre les conclusions de Fleischmann et les miennes provient de ce que les pièces qu'a employées Fleischmann étaient dans un mauvais état de conservation. Pour les études de ce genre il faut disposer de pièces fixées par les réactifs dans leur plus grand état de fraîcheur. Les utérus dont je me suis servi avaient été extraits et placés dans le liquide conservateur aussitôt après la mort de l'animal. Au contraire Fleischmann dit que ses pièces avaient été mises dans l'alcool par une main étrangère et il n'indique pas combien de temps après la mort ces utérus avaient été extraits. En examinant la figure 2 de sa planche V[3] on est amené à supposer qu'en effet ses pièces étaient mal conservées. En comparant mes préparations avec cette figure, je constate que jamais je ne vois les villosités ectodermiques pénétrer sous forme de petits paquets dans de larges cavités glandulaires, comme l'a représenté Fleischmann, mais qu'au contraire les éléments fœtaux et maternels sont toujours si intimement accolés qu'il est difficile de les distinguer les uns des autres.

1. Strahl a raison de n'être pas très affirmatif sur cette manière différente de se comporter des cryptes et des glandes longues; nous avons vu qu'en réalité les embouchures de ces deux ordres de tubes se comportent de même.

2. H. Strahl, *Untersuch. uber den Bau der Placenta* (*Fortsetzung*), *die Anlagerung des Eies an die Uterus-Wand.* (*Archiv. f. Anat. u. Physiol. Anat. Abth.*, 1889, Suppl. Bd, p. 1977).

3. C'est la figure de Fleischmann reproduite ci-dessus dans notre fig. XI.

C'est pourquoi je trouve que Fleischmann n'a pas donné des preuves suffisantes de la prétendue destruction de l'épithélium utérin chez le renard. »

Mais, malgré ces justes critiques à l'adresse de Fleischmann, Strahl n'arrive pas à démontrer la persistance d'épithélium utérin. Dans un dernier mémoire [1], revenant à l'étude du placenta du chien, il déclare (*op. cit.*, p. 194) que, « pour un embryon de vingt et un jours, il n'a pu distinguer que la lame mésodermique qui double l'ectoderme; au-dessous de cette lame sont des cellules à gros noyaux, qui représentent des éléments ectodermiques; mais la limite entre cet ectoderme et l'utérus est impossible à reconnaître; sans doute les éléments fœtaux et maternels sont fusionnés ».

C'est Heinricius [2] qui nous paraît avoir décrit avec le plus de précision les rapports de l'ectoderme et de l'épithélium utérin, dont il a bien constaté la disparition. Nous ne reproduirons pas la figure qui accompagne sa description, car elle est tout à fait semblable à celles de notre planche II, quoique moins nette, parce que toutes ses pièces ont été traitées par le liquide de Muller. « L'ectoderme, dit-il (page 425), est formé de cellules cubiques. Ici se pose avant tout la question suivante : comment se comporte l'ectoderme fœtal relativement à l'épithélium utérin et que devient ce dernier épithélium; disparaît-il, ou bien ses éléments sont-ils conservés? J'ai pu me convaincre que, là où l'ectoderme s'attache à la muqueuse utérine, l'épithélium de celle-ci disparaît. Dans ma figure 6, on voit, sur la moitié droite, la muqueuse utérine ayant conservé son épithélium; mais à gauche, où l'ectoderme adhère à l'utérus, on voit cet ectoderme, en approchant de la surface épithéliale maternelle, présenter des épaississements locaux; par places le protoplasma de ces cellules ectodermiques va s'unir aux cellules maternelles; par places aussi l'épithélium utérin a complètement disparu, et l'ectoderme repose directement sur le tissu conjonctif utérin. De plus il n'y a pas une ligne droite de séparation entre l'ectoderme et ce tissu, *mais par places l'ectoderme pénètre dans son épaisseur, comme pour s'y attacher et y prendre racine par des prolongements analogues à des villosités rudimentaires* [3]. Par quel pro-

1. H. Strahl, *Untersuch. ub den Bau der Placenta*, — III, *der Bau der Hunde-placenta* (*Archiv. f. Anat. u. Physiol. — Anat. Abth.*, 1890, Heft III-IV, p. 185).

2. Heinricius, *Ueber die Entwickelung und Structur der Placenta beim Hunde* (*Archiv. f. mikr. Anat.*, 1889, t. XXXIII, p. 419).

3. Nous soulignons ce passage, dans lequel on saura reconnaître une brève mais bien

cessus l'épithélium utérin arrive-t-il à disparaître, je ne saurais le dire; vraisemblablement les cellules ectodermiques jouent déjà ici le rôle phagocytaire, qui, comme nous le verrons plus loin, leur est très habituel. Strahl, contrairement à mon opinion, a trouvé que l'épithélium utérin persiste, mais fusionné avec l'ectoderme. »

Les critiques adressées par Strahl à la manière de voir de Fleischmann devaient amener une réponse de celui-ci, dont Heinricius venait de confirmer l'opinion. En effet, dans un plus récent travail, Fleischmann [1] revient sur la question de l'épithélium utérin, et en affirme catégoriquement la disparition : « Lorsque la vésicule blastodermique s'attache à la muqueuse utérine, l'épithélium de celle-ci disparaît, comme Heinricius l'a décrit chez le chien, comme je l'ai vu moi-même chez le renard. Précédemment je n'avais pu m'en assurer chez le chat, mais de nouvelles préparations m'ont assuré du fait, et j'ai pu me convaincre que c'est là la règle générale pour tous les carnassiers. Une opinion inverse a été soutenue par Strahl, qui cependant n'a pu, chez le chien, distinguer un épithélium utérin bien séparé de l'ectoderme fœtal. Il n'en pense pas moins que nous avons à tort conclu à la disparition de cet épithélium; il préfère se figurer que la couche épithéliale extraordinairement amincie se souderait à l'ectoderme de façon à ne plus en être distinguée. Je ne puis partager son avis. Lorsque je vois une couche épithéliale, d'abord bien développée, devenir mince, puis invisible, j'en conclus que cette couche disparaît. Naturellement cette conclusion s'appuie sur nos moyens actuels d'observation, et chacun peut concevoir théoriquement que par les progrès de la technique histologique ou le perfectionnement de nos moyens d'observation nous arrivions à voir un jour des détails qui nous échappent actuellement. Mais tant que ces progrès ne sont pas accomplis, je crois qu'Heinricius et moi avons sainement interprété les choses, malgré l'avis contraire de Strahl, dont en réalité les observations viennent confirmer notre manière de voir. »

Après les observations de Heinricius et de Fleischmann, la question semble définitivement résolue; il n'en est rien cependant. Strahl vient, tout récemment, de la faire reprendre par un de ses

nette indication de nos *saillies ectodermiques intercapillaires*. Avec des pièces conservées autrement que par le liquide de Müller l'auteur aurait certainement reconnu les véritables rapports de ces racines ectodermiques.

1. A. Fleischmann, *Entwickelung und Structur der Placenta, bei Raubthieren*. (*Académie des Sciences de Berlin*, 9 juillet 1891, t. XXXV, p. 666).

élèves : nous aurons à analyser avec soin ce travail de Lusebrinck [1] lorsqu'il s'agira de la structure de l'angio-plasmode ; pour le moment nous en extrairons seulement un passage relatif à l'épithélium utérin (page 172) : « Relativement à la manière dont se comporte l'épithélium utérin, quelques auteurs disent qu'il disparaît et qu'il est détruit par l'ectoderme du chorion, tandis que Strahl a montré que, tout au moins au début, cet épithélium est encore présent et facile à reconnaître. Il a montré comment ensuite cet épithélium s'aplatit, devient difficile à voir, mais est cependant conservé. D'après mes préparations je puis non seulement confirmer cette conclusion de Strahl, mais encore l'élargir. Au vingtième jour, dans la région où le chorion amniogène n'est pas encore attaché à la muqueuse utérine, l'épithélium utérin est facilement reconnaissable. Sur les coupes on peut suivre plus loin cet épithélium, jusque dans la région périphérique où le chorion est devenu adhérent. Là l'épithélium utérin est formé de cellules plus épaisses, plus hautes que dans les régions où la surface utérine est libre de toute adhérence avec le chorion, seulement il n'y a pas une ligne de démarcation bien tranchée entre cet épithélium et le tissu conjonctif sous-jacent. » On le voit, l'auteur, à l'instigation de Strahl, veut continuer à croire à la présence de l'épithélium alors même qu'il ne peut le voir sur les préparations. De nouvelles recherches étaient donc nécessaires à cet égard. C'est pourquoi nous avons insisté d'une manière si minutieuse sur l'étude de l'épithélium utérin, dont nous croyons avoir bien définitivement démontré la disparition dans toute l'étendue des régions où se formera le placenta et sa bordure verte.

Explication des Planches VII, VIII et IX.

Planche VII.

Fig. 1. — Coupe de la corne utérine d'une jeune chienne vierge. Grossis. de 10 fois : — 1, musculature longitudinale ; — 2, musculature circulaire ; — 3, muqueuse avec ses glandes.

Fig. 2. — L'embouchure d'une des glandes de la figure précédente à un grossissement de 325 fois : — G L, glande ; — E, épithélium cylindrique de la surface de la muqueuse.

1. F. W. Lüsebrink, *Die erste Entwikelung der Zotten in der Hundplacenta* (*Anat. Heft. von Merkel u. Bonnet.* Heft II, 1892, p. 165).

Fig. 3. — Coupe de la corne utérine d'une chienne en rut. Grossissement de 10 fois.

Fig. 4. — Épithélium de la muqueuse des longues glandes d'une corne utérine, telle que celle de la fig. 3, à un grossissement de 325 fois : — E, épithélium de la surface; — G L, embouchure d'une longue glande; — CR, crypte ou courte glande dont l'embouchure n'est pas dans le plan de la coupe.

Fig. 5. — Partie profonde (voisine de la musculature) d'une longue glande de la figure précédente. Grossissement 325 fois.

Fig. 6. — Coupe longitudinale d'un renflement de gestation vers le 14e jour. — Grossissement de 10 fois. — O, l'œuf contenu dans ce renflement.

Fig. 7. — La surface de la muqueuse utérine et un crypte glandulaire au 14e jour. Grossissement de 325. — CR, crypte s'ouvrant dans la cavité utérine; — *cr*, autre crypte dont l'ouverture n'est pas dans le plan de la coupe. — A la partie supérieure, le blastoderme : *ex*, ectoderme; *in*, entoderme.

Fig. 8. — Coupe longitudinale d'un renflement de gestation au 16e jour; grossissement de 8 à 9 fois. — En O, parois de la vésicule blastodermique.

Fig. 9. — Paroi de l'œuf (feuillets blastodermiques), vue à plat, dans une région située loin du rudiment embryonnaire. Grossissement de 325 fois : *ex*, cellules ectodermiques formant un carrelage régulier, au travers duquel on aperçoit les noyaux (*in*) de l'entoderme.

Fig. 10. — La couche superficielle (couche des cryptes) de la muqueuse utérine du renflement de gestation au 16e jour (fig. 8). Grossissement de 120 fois : — en 1, 2, 3, cryptes dilatés : — en 4, dilatation du canal excréteur d'une glande longue; — 5, 6, diverticules latéraux des dilatations glandulaires; — 7, 8, 9, cryptes dont la partie superficielle seule s'est trouvée dans le plan de la coupe.

Fig. 11. — Région superficielle des cryptes dilatés de la figure précédente : — E, épithélium de la surface de la muqueuse utérine; — O, parois de l'œuf; — *ex*, ectoderme; — *in*, entoderme.

Fig. 12. — Portion de la couche des cryptes au 18e jour, pour montrer la constitution des minces cloisons qui séparent ces cavités glandulaires dilatées (grossissement de 325).

Fig. 13. — Coupe longitudinale d'un renflement de gestation chez une chienne au 18e jour. — Grossissement de 5 fois : — A, région embryonnée de l'œuf; — B, région de l'œuf, en dehors de l'embryon, et où l'ectoderme est appliqué à la surface utérine; — C, D, régions libres de l'œuf (pôles ou extrémités); — E, région de transition étudiée dans la fig. 18 de la planche II.

Fig. 14. — La région A et B de la figure précédente à un grossissement

de 30 fois : — GM, gouttière médullaire; — *in*, entoderme; — *ex*, ectoderme; — M, musculature de l'utérus; — 1, 2, 3, successivement les couches de la muqueuse dites couche des glandes permanentes, couche homogène, couche des cryptes.

Planche VIII.

Fig. 15. — Fragment de la région gauche de la fig. 14 (région où l'ectoderme est au contact de l'épithélium utérin). Grossissement de 325 : — *in*, entoderme; — *ms*, mésoderme représenté dans cette région par une seule couche de cellules; — *ex*, ectoderme, présentant déjà en A et B de légers épaississements où les cellules sont disposées sur deux rangs; — E, épithélium utérin; — au-dessous de cet épithélium la *couche des capillaires* (C, C); — G, G, glandes de la couche des cryptes, avec leur épithélium hypertrophié (18e jour de la gestation).

Fig. 16. — Mêmes parties, mais dans la région médiane de la fig. 14 (région où l'ectoderme n'est pas en contact avec l'épithélium utérin). — Même grossissement.

Fig. 17. — Une villosité ectodermique au 19e jour. Grossissement de 325. — E, épithélium utérin; — *ex*, ectoderme fœtal; — cet ectoderme dessine un repli qui pénètre dans l'ouverture d'une glande (G).

Fig. 18. — La région E de la fig. 14 (18e jour), à un grossissement de 30 fois. C'est la zone de transition entre la région de la muqueuse utérine qui prendra part à la formation du placenta, de *a* en *b*, et la région qui y restera étrangère (de *c* à *d* et à gauche de *d*); — de *b* à *c* est la future *région de la bordure verte*; — *in*, entoderme, doublé de mésoderme seulement dans la partie droite de la figure; — *ex*, ectoderme. — Dans la moitié droite de la figure la couche des cryptes prend l'aspect spongieux par dilatation des cavités glandulaires; dans la moitié gauche elle passe graduellement à la disposition caractéristique du rut, et ici on distingue bien les glandes longues et les cryptes.

Fig. 19. — Épithélium utérin et parois de l'œuf dans la région *cd* de la figure 18 (18e jour). — Grossissement de 325.

Fig. 20. — Épithélium utérin et parois de l'œuf, dans la région *b c* de la figure 18 (future *région de la bordure verte*) : — *a* et *b*, épaississements ectodermiques plus ou moins en contact avec l'épithélium utérin.

Fig. 21. — Coupe longitudinale d'ensemble d'un renflement utérin et de l'œuf au 21e jour, grossissement de 3 fois et demie. — M, couche musculaire; — A, coupe transversale du corps de l'embryon; de chaque côté de l'embryon, jusqu'à *b*, région amniogène de l'œuf; — de *b* à *c*, région où l'ectoderme est adhérent aux tissus utérins; — *d*, pôle de l'œuf où les membranes sont libres.

Fig. 22. — L'embouchure oblitérée d'une glande de la figure 26, à un grossissement de 325 fois. — E, derniers restes de l'épithélium utérin.

Fig. 23. — Villosité choriale creuse, placée à l'embouchure d'une glande. Grossissement de 325. — Cette figure est une partie grossie de la région représentée dans son ensemble par la fig. 25. — 4, ce que nous nommons un *reste glandulaire*; — D, bouchon de débritus glandulaire; — VC, ectoderme de la villosité creuse; — *ms*, lame mésodermique de l'ectoderme; — E, E, derniers restes de l'épithélium utérin. — *a*, *b*, *c*, *d*, diverses dispositions des saillies ectodermiques intercapillaires.

Fig. 24. — Une villosité ectodermique au 20e jour, lettres comme dans la figure 17. — Remarquer l'amincissement, c'est-à-dire la résorption graduelle de l'épithélium utérin dégénéré.

Fig. 25. — Les formations utérines dites *couche compacte* (les glandes G, G), *couche des détritus glandulaires* (D, D) et *couche des capillaires* C, C) au 21e jour. — Grossissement de 74 fois. — Ce fragment est de la région où l'ectoderme est fixé au tissu utérin (fig. 21, de *b* à *c*; ou parties latérales de la figure 27). — VC, VC, villosités ectodermiques.

Fig. 26. — Mêmes parties, mais prises dans la région amniogène de l'œuf (en A, fig. 21, ou partie moyenne de la figure 27), de sorte qu'il n'y a pas d'ectoderme fixé à la surface de ces formations utérines; — en *d*, *d*, *d*, extrémités supérieures des bouchons qui ferment les glandes.

Fig. 27. — Reproduction, à un grossissement de 22 fois, de la partie inférieure de la figure 21, c'est-à-dire muqueuse utérine et parois de l'œuf au niveau de l'embryon : — I, coupe de l'embryon (gouttière intestinale); — de 1 à 2, *couche spongieuse* de la muqueuse utérine; de 2 à 3, *couche compacte*; — au-dessus de 3 est la *couche des détritus glandulaires* qui, à ce faible grossissement, se confond avec la *couche des capillaires*. (Voir les figures 25 et 26.)

Planche IX.

Fig. 28. — Région de la bordure verte (et parties voisines) au 22e jour. — L'extrémité droite de la figure est de la région placentaire proprement dite; la partie moyenne (de chaque côté de F) est la pente sur laquelle se forme la bordure verte; la partie gauche est la muqueuse utérine, non transformée, correspondant au pôle libre de l'œuf. — *in*, entoderme doublé du feuillet vasculaire; — *ex*, ectoderme, dont les points *a*, *b*, *c*, *d*, sont étudiés successivement dans les figures 29 à 32.

Fig. 29. — Éléments de l'ectoderme au niveau du pôle de l'œuf (au niveau du point *a* de la figure 28).

Fig. 30. — Éléments de l'ectoderme au point *b* de la figure 28. Les cellules ectodermiques sont ici plus épaisses, plus hautes.

Fig. 31. — Éléments de l'ectoderme au point *c* de la figure 28; longues cellules cylindriques.

Fig. 32. — Éléments de l'ectoderme au point *d* de la fig. 28; les cellules ectodermiques sont par places sur deux rangs.

Fig. 33. — La surface de la muqueuse utérine dans la région F de la figure 28.

Fig. 34. — La surface de la muqueuse utérine dans la région G de la figure 28.

Fig. 35. — La partie supérieure de la couche spongieuse, et la partie inférieure de la couche compacte, au 23e jour. — Grossissement de 325 : — 1, 1, épithélium des grandes cavités glandulaires de la couche spongieuse ; — 2, 3, 4, l'épithélium des moyennes et petites cavités (*sp*, *sp*) de la partie supérieure de cette couche spongieuse, montrant l'épaississement graduel des cellules, qui deviennent cylindriques à mesure qu'on se rapproche de la couche compacte (G, G).

Fig. 36. — La partie supérieure de la couche compacte, et les couches qui lui sont superposées, au 23e jour. — Grossissement de 325 fois : — G, G, les glandes de la couche compacte ; — D, D, la couche des détritus glandulaires ; — C, couche des capillaires. On voit que la partie inférieure de la couche des capillaires se mêle aux débritus glandulaires — VC, villosités creuses de l'ectoderme.

Fig. 37. — Une des cloisons qui séparent les grandes cavités glandulaires de la couche spongieuse. — Grossissement de 325 : — 1, 1, épithélium de ces grandes cavités.

Fig. 38. — Vue d'ensemble, à un grossissement de 74 fois, des parois de l'œuf et des couches de l'utérus, jusqu'à la couche homogène, environ au 23e jour : — SP, SP, les grandes dilatations glandulaires de la couche spongieuse ; — G, G, les glandes de la couche compacte ; — D, niveau de la couche des détritus glandulaires ; — C, couche des capillaires.

Fig. 39. — La muqueuse utérine dans la région de la future bordure verte, au 23e jour. — Grossissement de 74 fois. — Cette figure est de la région BV de la fig. 40. — C, masse mousseuse, sorte d'écume vasculaire formée par l'efflorescence de la couche des capillaires.

Fig. 40. — L'ensemble de la future région de la bordure verte, au 23e jour. — Grossissement de 22 fois : M, musculature, au-dessus de laquelle est la couche des glandes permanentes, puis la couche homogène ; — SP, couche spongieuse (grandes dilatations profondes des glandes) ; à cette couche succède, en haut, la couche compacte ; — BV, débordement, en masse mousseuse, de la couche des capillaires au niveau de la future bordure verte (de E à F) ; à droite de F le processus est moins avancé ; enfin l'extrémité droite de la figure représente la muqueuse utérine normale de la région qui répond à l'extrémité polaire de l'œuf.

ESSAI
SUR LA TEXTURE DU MUSCLE VÉSICAL

Par A.-H. PILLIET
Chef du laboratoire de clinique chirurgicale de la Pitié.

INTRODUCTION

L'étude de la musculature vésicale n'est pas aisée. Il suffit, pour s'en convaincre, de jeter un coup d'œil sur les nombreuses opinions des auteurs à ce sujet. Cette difficulté s'explique simplement par deux causes; les matériaux d'étude d'une part, la technique employée d'autre part font comprendre, en effet, toutes les variations que l'on rencontre dans les livres. Ce sont surtout les vessies d'adultes et des vieillards, prises à l'amphithéâtre de l'hôpital, qui ont été disséquées; et nous verrons qu'elles peuvent, dans ces circonstances, présenter des modifications considérables. De plus, cette étude a été, jusqu'à ces derniers temps, presque toujours faite au scalpel. Or si le scalpel peut créer des aponévroses, il peut aussi créer, bien plus facilement, des plans musculaires dans une épaisseur de fibres lisses plus ou moins feutrées. Les meilleurs anatomistes, les plus habiles, sont alors les plus dangereux.

Aussi avons-nous pensé qu'il y aurait peut-être intérêt à examiner le muscle vésical avec une autre méthode et une autre technique qui, en nous amenant à conformer en grande partie les travaux de nos devanciers, nous permettrait peut-être de trouver quelques faits nouveaux à glaner.

La méthode c'est celle qui consiste à examiner un organe pendant l'évolution de l'individu auquel il appartient, c'est-à-dire chez le fœtus, le nouveau-né, l'adulte et le vieillard, et à rechercher chez les animaux d'autres espèces que l'on peut se procurer des renseignements complémentaires. L'anatomie comparée fournit

toujours ces renseignements abondants, et quelquefois précieux, car il est rare que l'on ne rencontre pas chez les mammifères une espèce quelconque qui présente à un état plus simple, plus schématique que chez l'homme, l'organe que l'on étudie. Cette méthode est d'ailleurs celle que nous avons déjà employée pour un autre muscle creux, l'utérus, c'est celle que nous avons apprise dans le laboratoire de notre maître M. le professeur Pouchet. Mais l'appliquer d'une façon absolue est impossible, il faudrait, en effet, examiner tous les mammifères à tous les degrés de leur développement. Aussi nous n'avons rempli qu'une toute petite partie du programme; ce travail, comme le porte son titre, n'est qu'un *essai* qui sera, nous l'espérons, complété par d'autres.

La technique consiste à employer les coupes microscopiques, larges et examinées à un faible grossissement. Nous nous proposons d'exposer d'abord la description actuelle des tuniques musculaires de la vessie, puis de donner le détail d'une série de coupes, faites chez l'homme et la femme aux différents âges, et chez les animaux qu'on peut aisément se procurer. Chacune des descriptions de coupes a été faite sous le microscope; et toutes ont été sériées ensuite. Il était donc impossible de suivre une idée préconçue, et les conclusions que nous avons tirées à chaque chapitre se rapprochent autant que possible des faits, de ceux du moins que nous avons observés. Il en résulte que l'examen de chaque coupe en particulier forme un tout, contient fatalement des digressions et des hors-d'œuvre; notre travail y perdra en liaison, mais il y gagnera certainement en sincérité : ce que nous recherchons avant tout.

Après l'historique qui sera fort court, puisqu'il se bornera à l'exposé des faits acquis, nous étudierons le corps de la vessie. Une seconde partie sera consacrée au col de la vessie chez l'homme, une troisième et dernière à la même région chez la femme.

I. — État de la question.

M. le professeur Sappey dont l'opinion fait autorité sur la structure de la vessie, étudiée par les procédés anatomiques, reconnaît au réservoir urinaire les cinq groupes musculaires suivants.

1. *Une couche superficielle*, ou longitudinale, à fibres rouges, distinguée en faisceaux antérieurs, postérieurs ou latéraux. Cette

division était utile à faire à cause des insertions différentes de ces plans musculaires dans le bassin. Les antérieurs forment les ligaments antérieurs de la vessie, les latéraux s'arrêtent sur les parties latérales de la prostate, après un trajet assez compliqué, enfin les postérieurs naissent de la base de la prostate où elles forment un plan très limité, de 4 à 5 centimètres de largeur, qui va s'épanouissant sur le globe vésical.

2. *Une couche moyenne*, ou circulaire, dont les fibres, au lieu de rester parallèles, s'inclinent les unes sur les autres et se fusionnent en partie sur les faces latérales avec celles de la couche superficielle. Sur la face postérieure, les faisceaux de la couche moyenne se confondent avec ceux de la couche profonde.

3. *Une couche profonde* ou plexiforme, qui donne à la surface interne de la vessie son aspect réticulé, constituée par des faisceaux rubanés et anastomosés qui se continuèrent en haut avec les fibres musculaires de l'ouraque, en bas avec celle de l'urètre. On peut établir des subdivisions dans les faisceaux de cette couche.

3. *Les fibres musculaires de l'ouraque*. Ce cordon ne présente que des fibres longitudinales, qui pénètrent sous les deux premières couches et se fusionnent, comme nous venons de le voir, avec la troisième.

4. *Les fibres musculaires des uretères*, qui deviennent toutes longitudinales à leur entrée dans la vessie. Au niveau de la couche profonde elles se divisent en deux faisceaux, l'un qui rejoint le faisceau semblable du côté opposé pour former le muscle des uretères, l'autre qui se confond avec la couche plexiforme.

5. *Un sphincter vésical des fibres musculaires lisses*, « revêtant la forme d'un large anneau qui embrasse tout le tiers postérieur de la portion prostatique de l'urètre. Il est recouvert en haut par les fibres musculaires antérieures de la vessie qui le croisent à angle droit, et un peu par le muscle constricteur de la portion prostatique de l'urètre. Sa surface interne répond aux fibres musculaires longitudinales de l'urètre et à la muqueuse urétrale; son extrémité postérieure s'applique aux fibres transversales les plus inférieures de la vessie, son extrémité antérieure est contiguë en bas au montanum, en haut au constricteur précédemment nommé (Sappey). « Ce muscle est d'un blanc bleuâtre, couleur semblable à celle de la prostate, et une consistance ferme identique aussi avec celle de ce corps glanduleux dont rien ne le distingue en apparence. »

Ajoutons, toujours d'après M. le professeur Sappey, que les trois principales couches ne présentent pas partout la même épaisseur et qu'elles s'envoient de fréquentes anastomoses.

On voit, d'après cette description abrégée, quelles difficultés doit présenter l'étude de la vessie par la dissection, surtout pour le sphincter interne, et combien il est nécessaire de contrôler ces résultats avec une autre méthode.

Quelques faits ont été rajoutés ces temps derniers à la description de M. le professeur Sappey. M. Albarran (*Tumeurs de la vessie*, Paris, 1891) signale dans le bas-fond de la vessie la présence de faisceaux épars, de fibres musculaires lisses s'avançant jusque sous le derme muqueux. D'après M. Bohdanowicz, dans un travail fait sous l'inspiration de M. le professeur Guyon, le bas-fond de la vessie aurait une structure assez variable suivant les individus. Il aurait trouvé jusqu'à cinq couches à ce niveau chez un homme de cinquante-deux ans, tandis que chez un autre de cinquante-quatre ans et une petite fille de cinq mois, le bas-fond vésical ne présentait que deux plans musculaires. (*Contribution à l'étude de la pathologie du muscle vésical*, thèse, Paris, 1892, p. 12.) L'auteur attribue cette disposition à des cloisons fibreuses qui séparent en deux et plus les couches fondamentales, à l'entrelacement des différentes couches et aux variations individuelles, qui seraient fréquentes.

Au trigone, la couche moyenne se perdrait et serait remplacée par deux couches de faisceaux très petits, situés dans la sous-muqueuse et se continuant vers l'urètre. Ce plan musculaire forme des arcs musculaires à concavité antérieure et pour M. Charpy, qui a décrit ce muscle, c'est un sphincter; le sphincter interne de M. Sappey sans doute. (Charpy, *Leçons sur les organes génitaux urinaires*, Toulouse, 1890.) M. Bohdanowicz admet que, dans certains cas, ces muscles se confondent avec le sphincter, que dans d'autres ce dernier en est distinct. Il serait d'ailleurs sujet lui-même à des variations, tantôt large et plat, tantôt étroit et épais.

On voit, d'après cet exposé, que le schème de la musculature vésicale est assez élastique; tout le monde admet des variations, mais personne ne les explique, parce que, comme nous l'avons déjà dit, on n'a pas remonté dans cette étude au développement, ni à l'étude de l'anatomie comparée.

Pourtant ce schème a eu ses contradicteurs; il n'est pas admis

par tout le monde; et nous noterons à propos de chacun des chapitres suivants les principales opinions qui se sont fait jour; sans entrer dans les détails d'un historique trop détaillé, qui serait inutile puisque, partant d'une méthode différente, nous n'avons pas à reprendre tous les résultats obtenus par la méthode ancienne, mais seulement à en retenir les principes généraux.

II. — Corps de la vessie dans l'espèce humaine.

Le réservoir vésical est interrompu à sa base, chez l'homme, par l'interposition de la prostate, sur laquelle se fixe une partie de ses tuniques. Chez la femme, une interruption moins évidente, mais réelle, résulte de la présence de l'utérus, qui arrête aussi une partie des tuniques vésicales au point où les deux viscères se rencontrent. De cette disposition anatomique résulte la nécessité d'étudier d'abord le corps de la vessie, relativement plus simple, ensuite la région compliquée et remaniée, qui comprend à peu près pour nous ce que l'on désigne en anatomie descriptive sous le nom de col de la vessie, avec des limites plus larges toutefois.

La vessie est un muscle creux, un réservoir, d'abord longitudinal, comme un segment d'intestin, qui se transforme rapidement en ovoïde chez le fœtus et le nouveau-né, et arrive rapidement à former chez l'adulte une poche que l'on s'accorde à décrire cubique pour faciliter la description de ses rapports. Il est clair que ces transformations ne peuvent se faire sans que la texture même de l'organe subisse des changements parallèles; et que si nous voulons trouver le type le plus pur, le moins influencé par les modifications résultant de l'âge, c'est chez le fœtus et le nouveau-né que nous devons le chercher.

Du reste, pour cette question du corps vésical, les airs sont assez peu partagés. Il faut excepter d'abord quelques outranciers du scalpel. Ainsi Thompson, connu par ses descriptions si complexes des aponévroses de l'abdomen, donne dans l'anatomie chirurgicale de Velpeau une description de la musculeuse vésicale que nous laisserons de côté. Il nous suffira de dire qu'il fait venir en partie les fibres lisses de la vessie des muscles droits de l'abdomen, et leur décrit ensuite six faisceaux dont l'étude est assez ardue. James Bell Pettigrew (*Procedings Royal Society*, vol. XV, 1866-1867) a conclu, de la préparation d'une quantité considérable

de vessies, puisqu'il en a déposé 60 au musée du Collège médical royal d'Édimbourg, a tenté de prouver que, contrairement aux idées admises avant lui, les fibres de la vessie, en général, sont disposées en spirales et forment une série de 8 de chiffre, dont l'étalement varie suivant que l'on considère les couches superficielles ou profondes de l'organe. L'occlusion de l'urètre serait déterminée par la portion inférieure d'une de ces spires, plus développée, c'est-à-dire par des fibres obliques, presque circulaires. Il suit ces fibres jusque dans la portion membraneuse de l'urètre, et compare la disposition générale du muscle vésical à celle du muscle cardiaque.

Les auteurs modernes, June, de Vienne, qui publia, en 1873, une étude sur le muscle vésical, Charpy, Debierre, etc., admettent en général les idées que nous avons résumées au précédent chapitre. Il existe à peine quelques légères différences. C'est ainsi que Kölliker reconnaît à la vessie une couche longitudinale externe se continuant avec l'ouraque, d'après Luschka, et une couche plexiforme. Il cite le faisceau transverse qui relie les deux uretères sous le nom de musculaire sous-muqueux d'Ellis. Frey n'admet également que deux couches, dont l'interne en lacis. La cinquième édition de Cruveilhier indique deux couches dont l'interne se dédouble; ce qui se rapproche beaucoup de l'opinion de M. Sappey rappelée plus haut.

Pour étudier avec fruit cette question, il faut faire d'abord des recherches sur la portion de la vessie restée longitudinale, c'est-à-dire sur l'ouraque. Là, les avis sont absolument discordants, car l'ouraque s'atrophie très vite. Certains auteurs lui refusent toute musculature contrairement à d'autres qui lui décernent des muscles abondants, et tous ont raison, car ils ont examiné des pièces où les fibres lisses étaient à différents degrés d'atrophie. Wutz, dans un travail sur l'ouraque et ses kystes (*Virchow's Archiv*, 1883, vol. XCII, p. 395), nous paraît avoir bien étudié ce détail. Il décrit un muscle annulaire épais, des faisceaux longitudinaux moins abondants, moins rassemblés, et il note que ces fibres sont d'autant plus abondantes qu'on se rapproche davantage de la vessie. En effet, l'atrophie du système de l'ouraque et des vaisseaux ombilicaux se fait à partir de l'ombilic, comme l'a montré Ch. Robin (*Rétraction des vaisseaux ombilicaux*, *Gazette médicale de Paris*, 1858).

Nous avons trouvé chez le nouveau-né des états différents que

l'on peut ramener à trois types : 1° Le sujet est faible, amaigri, mort d'athrepsie (on sait qu'en clinique un enfant est dit nouveau-né pendant deux mois environ, d'après Parrot). Alors il n'y a pas de fibres musculaires dans l'ouraque. 2° L'enfant est un peu plus vigoureux; il subsiste des anneaux circulaires et, parfois, des faisceaux longitudinaux plus ou moins nombreux. 3° L'enfant était vigoureux, il a succombé à une mauvaise présentation, à un travail prolongé, l'ouraque montre alors deux couches musculaires typiques, disposées comme celles de l'intestin, l'interne, annulaire, plus épaisse et plus serrée, l'externe longitudinale plus dispersée.

Les animaux montrent tous ce troisième type, nous devons donc en conclure que c'est lui qui est normal et véritable.

A mesure que l'on pratique des coupes de l'ouraque se rapprochant de plus en plus de la vessie, on voit ces deux tuniques augmenter, et former les deux tuniques fondamentales de la vessie, qui gardent chez l'homme comme chez l'animal leur allure normale, modifiée seulement par les changements de forme du réservoir qu'elles enserrent. Il n'y a que chez les nouveau-nés très musclés que des faisceaux plexiformes, mais à direction plutôt longitudinale, se détachent de la face profonde de la tunique interne, et forment un troisième plan, beaucoup plus grêle, inconstant, bien qu'on le retrouve chez quelques animaux, c'est la couche plexiforme des auteurs, qui se développe de plus en plus avec l'âge; en sorte que nous le constaterons surtout nettement sur des vessies d'adultes.

Enfin, à ces trois couches contractiles, il en faut ajouter une quatrième, beaucoup plus inconstante, mais que nous avons vu régner dans toute la hauteur du corps de la vessie. C'est une véritable musculaire muqueuse, s'enfonçant dans les papilles, plus ou moins fournie en fibres lisses, mais distincte, chez les jeunes sujets du moins, de la couche précédente, dont la sépare la couche celluleuse de glissement de la muqueuse vésicale dont elle occupe le chorion.

Ainsi, deux couches fondamentales constantes, orientées comme celles de l'intestin, avec une couche dérivée de la circulaire, fréquente, mais inconstante et très variable comme épaisseur, une musculaire muqueuse, rare à l'état complet, voilà ce que nous présente le corps de la vessie chez l'homme comme chez les animaux. On verra d'ailleurs, par les observations qui vont suivre, combien peuvent être variables les tuniques vésicales, même dans des espèces très rapprochées.

Obs. I. — Sur un fœtus très jeune de mouton, la musculature du rectum est indiquée déjà sous la forme d'un anneau circulaire, alors que celle des voies génitales, au niveau du veru-montanum, n'existe pas encore, sur la plupart des coupes, et ne se rencontre sur les coupes passant un peu au-dessus, comprenant par exemple les canaux différents, que comme un mince croissant à concavité postérieure. Le corps du croissant répond en effet par son sommet à l'union des deux cartilages qui formera plus tard la symphyse pubienne.

Obs. II. — Chez un très jeune fœtus humain, les coupes totales dans la même région montrent que la musculature de la vessie présente aussi un retard marqué sur l'intestin, qui forme déjà un cercle complet autour du rectum. Le col de la vessie au contraire n'offre sous la symphyse qu'un croissant incomplet au niveau des canaux déférents dépourvus eux-mêmes de muscles. Le corps de ce croissant à concavité postérieure occupe également la partie antérieure, sous-symphysienne, de la vessie. Le chorion vésical est d'une épaisseur extraordinaire, presque entièrement composé de cellules tassées, la muqueuse est composée de cellules prismatiques sur un seul rang, avec un segment périphérique plus ou moins étroit, sécrétant une mince cuticule de mucus, comme dans l'intestin. Pourtant, dans le rectum voisin, il existe déjà des cellules caliciformes différenciées. On voit, sur les coupes obliques pratiquées chez le même fœtus, et passant au niveau du corps même de la vessie, l'anneau musculaire vésical extrêmement net, quoique mince. De son pourtour se détachent deux coulées de fibres musculaires lisses, qui vont à droite et à gauche s'attacher au périchondre des branches pubiennes formant la symphyse. Ce sont les fibres longitudinales, déjà distinctes.

Obs. III. — Un mort-né robuste, recueilli à la Maternité où nous étions interne en 1889, nous a permis d'étudier sur des pièces très fraîches la disposition du système contractile de l'ouraque et de la vessie. L'ouraque n'est pas collé à la paroi abdominale, il lui est réuni par un méso-péritonéal très mince qui enveloppe également les deux artères. Ces deux artères sont presque oblitérées. Le canal de l'ouraque, très petit, l'est entièrement par suite de la desquamation épithéliale de sa paroi. Mais si ce canal est étroit, son enveloppe musculo-conjonctive est fort épaisse. Elle est séparée des deux vaisseaux voisins par un tissu cellulaire lâche qui contient de nombreuses veinules. Les muscles n'y sont pas disposés en nappe serrée, comme dans les artères voisines, mais en faisceaux isolés, sauf au pourtour même du canal où se trouve une couche de fibres annulaires assez étroites. C'est la couche interne, circulaire. Les autres faisceaux, épars dans un tissu conjonctif hyalin, en voie de transformation fibreuse, occupent un bien plus grand espace en apparence que cette première couche, mais en réalité ils sont peu abondants; leur direction est longitudinale ou légèrement oblique. Sur certaines coupes ils offrent même l'aspect de spires circonscrivant le canal. Inutile de dire que les coupes ont été faites perpendiculairement à la direction de l'ouraque, et qu'il ne s'agit pas de faisceaux tranchés obliquement par le rasoir.

La vessie du même enfant, coupée transversalement à son tiers supérieur, et toujours flanquée de deux artères ombilicales, montre une musculature peu serrée. Le tissu conjonctif lâche est très abondant et les fibres lisses se distinguent à merveille. On constate d'abord la présence d'une tunique musculaire longitudinale, sans faisceaux obliques, qui double le péritoine. Elle est continue sur tout le pourtour de la vessie, et parfaitement isolée de la couche suivante. Celle-ci, d'une épaisseur à peu près égale à celle de la précédente, est formée par des faisceaux musculaires. Les saillies papillaires de la muqueuse dont le nombre ne dépasse pas cinq à six sont énormes comme chez tous les fœtus. Elles sont remplies d'un chorion lâche à cellules étoilées, qui ne contient pas de muscle.

Notons cependant que quelques faisceaux se détachent de la face interne de la couche annulaire et se dirigent obliquement vers le chorion comme pour esquisser une tunique plexiforme, mais ils sont très grêles et peu abondants.

Obs. IV. — La vessie d'un nouveau-né mâle, robuste, étant vide et rétractée, est coupée par son milieu. Elle montre avec la plus grande netteté la couche longitudinale externe des muscles. Elle est mince, parfaitement régulière et égale, sauf sur les parties latérales, au contact des artères ombilicales comprises dans la coupe. Il existe là des vaisseaux abondants, artères et veines, et des nerfs qui disjoignent le plan musculaire pour pénétrer dans l'épaisseur de la paroi vésicale. La couche circulaire peut et doit se décomposer en deux plans, d'abord l'externe composé de fibres musculaires, qui forment une opposition marquée avec les fibres verticales de la couche externe. Le plan est partout régulier et d'une épaisseur égale. Puis l'interne est composé de faisceaux plus dispersés, très volumineux toutefois, mais isolés par petits groupes au milieu d'un tissu conjonctif fort abondant. La direction des faisceaux est plexiforme, on rencontre en effet des fibres musculaires coupées suivant toutes les incidences.

Ces fibres n'arrivent pas jusqu'aux festons de la muqueuse rétractée, elles en sont séparées par une nappe fort épaisse de tissu conjonctif de glissement dans laquelle on ne voit presque aucun élément musculaire. Mais en revanche il existe d'autres faisceaux, ceux-là très petits, qui se retrouvent sous l'épithélium vésical, de l'autre côté de la couche de glissement, et qui auraient tout à fait l'aspect de la *Muscularis mucosæ* de l'intestin si les fibres-cellules y étaient disposées sur deux plans. Mais leur direction est surtout longitudinale.

Sur cette pièce on rencontre séparées les différentes couches qui sont plus ou moins fusionnées chez le vieillard; et l'on sait que cette fusion s'opère surtout à la partie la plus interne de la paroi vésicale. Nous trouvons là les deux plans primordiaux, la couche plexiforme émanée de la couche circulaire, et enfin le réseau sous-épithélial si nettement dessiné sur certaines vessies pathologique mais qui se confond alors avec les plans profonds par suite de la sclérose plus ou moins avancée de la couche de glissement.

Obs. V. — Au niveau du cordon ombilical, chez un autre nouveau-né,

voici comment se présentait sur une coupe perpendiculaire à la surface de l'abdomen l'aspect de l'ouraque [1]. Il est entouré par une masse épaisse de tissu connectif à cellules étoilées, masse qui le noie et l'isole des gros faisceaux striés des muscles de l'abdomen qui l'enveloppent. Il est circonscrit par des vaisseaux, injectés naturellement de globules rouges coagulés par les réactifs. Il présente une couche musculaire peu distincte, où les fibres circulaires prédominent d'une façon évidente. L'épithélium est polymorphe, abondant, desquamé en grandes masses. On peut pourtant distinguer que les cellules sont polygonales, tassées, avec un noyau irrégulier tantôt rond, tantôt en croissant, plein de granules et réservant une vacuole entre la masse chromophile et la membrane nucléaire. Le protoplasma de ces cellules n'est pas en général muqueux. On le trouve divisé en deux zones, l'interne, autour du noyau, est claire, transparente, à peine granulée. Cette zone de cytoplasma pronucléaire est entourée d'une autre zone qui confine aux bords de la cellule et se montre remplie de fines granules d'une coloration indistincte, mais dont l'ensemble donne, aux cellules, sur les préparations très faiblement colorées, l'aspect d'un gris perle un peu opaque. C'est la couche annulaire qui était la plus nette dans ces cas, nous allons rencontrer une autre disposition dans le fait suivant.

Obs. VI. — Si l'on pratique une coupe sur un nouveau-né de bon aspect et de bonne conservation un peu au-dessous de l'ombilic, voici ce que l'on voit. Sur les coupes transverses comprenant la peau, perpendiculaire au plan de la surface cutanée abdominale, on rencontre les deux artères ombilicales, déjà épaissies par le travail de sclérose physiologique qui les oblitère, puis le canal de l'ouraque, dont la lumière est étroite, la paroi interne très festonnée, comme papillaire. Mais les papilles sont élargies, carrées, recouvertes d'un épithélium composé de cellules sur deux ou trois couches, les plus superficielles présentant une partie périphérique gonflée de mucus et une surface réticulée, denticulée quand elle est vue de profil. Cet aspect est dû, ainsi qu'il est facile de le voir, aux filaments protoplasmiques, ou rétinacles, qui contiennent et limitent les vésicules muqueuses que sécrète le plasma cellulaire des éléments du revêtement superficiel. Le tissu papillaire est constitué par des faisceaux conjonctifs lâches, à grandes cellules étoilées, sans grandes cavités lymphatiques distinctes, sans groupements vasculaires répondant très nettement aux papilles; en résumé, nous n'avons là que l'état atrophique d'un conduit qui ne doit pas se développer.

La couche de fibres musculaires, qui nous intéresse le plus, est là, unique, composée de faisceaux obliques et spiroïdes, dans lesquels les deux plans sont fusionnés.

Obs. VII. — Sur un mort-né avant terme, provenant de la maternité de Port-Royal où j'étais interne, la paroi abdominale coupée juste au-dessous

1. Nous ne décrivons pas dans ce mémoire des coupes successives se rapportant à la même vie du même individu, mais des coupes prises sur des individus différents et récoltées pendant nos années d'internat. Nous espérons augmenter la valeur de ce travail au point de vue de la moyenne ; car les variations individuelles sont considérables.

du cordon ombilical laisse voir les deux artères ombilicales très épaissies, leur paroi interne présentant les saillies irrégulières de l'endocarde qui caractérisent l'endartérite oblitérante; et, en avant de ces deux vaisseaux, l'ouraque noyé complètement dans du tissu fibreux qui lui dessine une zone annulaire, plus petite d'un tiers environ que celle qui compose les artères. Il est séparé par un tissu conjonctif lâche des feuillets fibreux antérieurs. Sa lumière est étroite, réduite, les cellules qui la tapissent sont larges et aplaties, comme dans le type endothélial; le tube est rempli d'éléments desquamés. Il n'existe pas d'éléments musculaires visibles dans la paroi. A mesure que les artères deviennent fibreuses et s'éloignent de l'ombilic, l'ouraque devient donc fibreux comme elles, quoiqu'il soit tapissé par une muqueuse.

C'est là un type de régression, le plus courant de tous, celui qu'a étudié notre maître Ch. Robin dans son Mémoire sur la rétraction des vaisseaux ombilicaux et le système ligamenteux qui leur succède. (*Gazette médicale de Paris*, 1858.) Il faut donc s'adresser à des stades antérieurs pour retrouver la disposition véritable des fibres lisses dans l'ouraque, et ne pas conclure à leur absence quand, en bonne logique et avec la méthode des observations sériées, on ne devrait que constater leur disparition.

Obs. VIII. — Sur un enfant du sexe masculin, mort à la Maternité au bout de quinze jours, l'ouraque ne s'aperçoit plus que comme un mince cordon fibreux oblitéré, en avant des deux artères ombilicales restées très volumineuses. Il en est de même sur plusieurs autres pièces de même provenance.

Les tuniques du corps de la vessie dans ces cas sont assez variables suivant l'épaisseur de la paroi vésicale, qui dépendait elle-même de l'état de santé de l'enfant. Les nouveau-nés très vigoureux qui succombent à la suite de rupture des sinus veineux de la dure-mère, cas fort fréquent, ne donnant pas du tout les mêmes préparations que les enfants chétifs et maigres qui ne sont pas nés viables. Ainsi sur une petite fille mort-née, la paroi vésicale, très mince, ne présente pas de musculaire muqueuse et les deux tuniques contractiles ne se présentent pas nettement isolées parce que leurs faisceaux sont dispersés au milieu d'une gangue connective épaisse. Chez un garçon vigoureux, les deux plans musculaires principaux sont si nets qu'ils se distinguent sur les coupes à l'œil nu et par transparence; et, de plus, il existe une musculaire muqueuse à faisceaux discontinus, il est vrai, mais nombreux, orientés en différents sens, et qui montent en se partageant et en s'effilant dans les saillies papillaires du chorion.

Obs. IX et X. — Dans deux vessies de gens d'un certain âge, quarante-cinq et soixante ans, nous avons retrouvé une disposition qui peut servir d'intermédiaire entre la couche plexiforme interne et la musculaire muqueuse. C'est la présence en dedans des deux tuniques fondamentales de faisceaux minces, à direction générale longitudinale ou oblique en bas. Ces faisceaux rappellent la disposition de la musculaire muqueuse, par suite de l'âge des sujets, car il n'est pas douteux pour nous que, quand le chorion de la muqueuse a perdu ses cellules étoilées et qu'il est devenu scléreux, quand la couche de glissement est elle-même solidifiée, ces faisceaux n'arrivent à

dessiner sous la muqueuse le réseau plexiforme fixe, à plis inextensibles, que décrivent les auteurs, mais qui n'apparaît qu'à un certain âge, et confiné à l'état pathologique, puisqu'il n'est que le premier degré de la vessie à colonnes. On voit par cet exemple, que quand la couche de glissement de la muqueuse vésicale a disparu, il est à peu près impossible de décider si tel plan musculaire sous-muqueux appartient à la couche plexiforme ou à la musculaire muqueuse véritable, bien que l'étude des vessies de jeunes sujets montre nettement l'existence indépendante et parfois simultanée de ces deux tuniques.

III. — Vessie des animaux.

Les animaux que l'on peut ordinairement se procurer sont en général jeunes ; aussi les préparations de vessie que l'on en tire se rapprochent-elles beaucoup de celles de l'enfant. Aussi les préparations de l'ouraque et du corps de la vessie que nous allons passer en revue nous donneront-elles exactement les mêmes renseignements que les coupes précédentes.

Nous trouverons des formes simples où les deux tuniques fondamentales de la vessie sont seules représentées (cobaye). Nous verrons, chez le chien par exemple, l'apparition des plans internes qui viennent se surajouter aux premiers; et, en général, à part les dissemblances inévitables pour chaque organe quand on passe d'une espèce à une autre, nous retrouverons, je le répète, les mêmes caractères que nous venons d'étudier, les mêmes traits généraux et la même variabilité individuelle.

Il est à remarquer que les papilles de la muqueuse vésicale, qui sont si nettes chez le fœtus humain et le nouveau-né, et s'aplatissent si vite chez l'adulte, se montrent au contraire admirablement découpées chez les animaux. Ce détail n'intéresse pas l'étude des couches contractiles de la vessie, mais nous avons pourtant cru devoir le mentionner en passant.

Obs. I. — La vessie du chat nouveau-né présente un sujet d'étude très favorable. Sur un chat d'un certain volume, et âgé déjà d'une huitaine de jours, on peut, après durcissement par le liquide de Muller, obtenir des coupes de la vessie à toutes les hauteurs. Cet animal a d'ailleurs servi à M. Quenu pour les belles recherches qu'il a consignées dans le dictionnaire de Dechambre. Nous avons fait cette recherche sur plusieurs animaux, car la vessie d'un animal bien portant ne ressemble pas toujours à celle d'un animal malade et amaigri.

Un peu au-dessous de l'ouraque, il n'existe qu'une couche annulaire très

épaisse, formant un cercle parfaitement net, et doublée en dehors d'une couche longitudinale beaucoup plus mince; des deux tiers environ, dont les faisceaux externes sont seuls bien isolés, les internes se mélangeant un peu aux fibres annulaires. Ils restent pourtant très faciles à distinguer, car les deux plans sont rigoureusement perpendiculaires. La lumière de la vessie est presque complètement oblitérée par les franges du chorion recouvertes d'un épithélium dont les cellules superficielles sont énormes et renflées en massue à leur extrémité libre. Il n'existe pas de fibres lisses dans ce chorion, pourtant très épais.

Après avoir examiné cette coupe, on peut même se rendre compte de la disposition des muscles dans l'ouraque. En effet, les fibres s'y trouvent en faisceaux grêles et dispersés que l'on pourrait méconnaître si l'on n'avait constaté d'ailleurs un dessin plus net. L'ouraque, plus étroit, aplati, avec un chorion très peu épais et sans papilles, est vêtu du même épithélium que la vessie. Les deux mêmes plans de fibres lisses s'y retrouvent, et occupent même une assez grande largeur, mais ils sont épars, isolés presque fibre par fibre au milieu du tissu conjonctif à cellules étoilées. On a donc affaire aux mêmes couches musculaires, disposées dans le même ordre, mais diffusées, et rendues par conséquent plus difficiles à voir. C'est la couche longitudinale externe qui est le moins distincte, car elle se perd en dehors dans le tissu conjonctif, l'interne se montre beaucoup mieux. Les descriptions sont faites d'après des coupes colorées à l'hématoxyline pure et montées à la glycérine. Dans ces conditions, il est impossible de ne pas reconnaître les noyaux en bâtonnets des fibres lisses; et la coloration gris de lin permet même de suivre leurs faisceaux avec un faible grossissement.

Au tiers supérieur de la vessie, nos deux plans musculaires se sont naturellement accentués. Ils sont plus distincts, plus isolés l'un de l'autre. L'interne l'emporte toujours en épaisseur. Il n'y a toujours pas de musculaire muqueuse.

Il en est de même sur une coupe passant par le milieu de la vessie, qui est naturellement encore allongé et fusiforme. La rétraction du péritoine festonne le bord externe de la coupe et accuse ainsi très nettement la couche longitudinale qui remplit le plein de ces festons.

Chez les animaux maigres et affaiblis, les faisceaux musculaires affectent exactement la même disposition, mais, au lieu de venir au contact les uns des autres, et de former une masse homogène, ils sont épars au milieu d'un tissu conjonctif très abondant, comme chez le fœtus. Ce n'est pas de la sclérose, mais bien du retard du développement, car ce tissu conjonctif a gardé les caractères fœtaux et les muscles sont composés de fibres très petites et peu développées.

Voilà quels renseignements nous fournit le chat nouveau-né pour l'étude du corps de la vessie. Nous allons maintenant passer en revue quelques autres types de la série animale.

Obs. II. — La vessie du chien est un des organes les plus faciles à se procurer et à étudier. Nous ne l'avons pas trouvée semblable chez différents animaux, et la différence portait uniquement sur l'importance de la

musculaire muqueuse. En revanche, les deux plans musculaires de la vessie s'y distinguent de la façon la plus nette, parfaitement isolés l'un de l'autre, sur les coupes soit longitudinales, soit transversales. Sur un griffon du poids de cinq kilos environ, la vessie présente une couche longitudinale interne et une couche annulaire externe, d'égale épaisseur, isolée l'une de l'autre par une nappe épaisse de tissu conjonctif. La face profonde de la couche circulaire est aussi doublée par du tissu connectif abondant; enfin le chorion fort épais présente par places, quelques faisceaux épars de fibres lisses qui sont situés presque sous la muqueuse, extrêmement loin de la couche musculaire interne.

Obs. III. — Sur un chien plus gros, la vessie offre une paroi épaisse à muscles serrés. Les deux couches que nous connaissons déjà forment une masse homogène où le tissu conjonctif est très rare. La couche interne l'emporte sur l'autre en épaisseur. Le tissu cellulaire de glissement de la muqueuse est si lâche qu'il faut employer de grandes précautions pour conserver cette muqueuse sur les coupes. On la voit alors présenter au-dessous de l'épithélium à cellules caractéristiques un chorion à éléments étoilés que parcourt une musculaire muqueuse continue, à direction générale annulaire; qui paraît entièrement indépendante des autres plans musculaires d'où la sépare la couche cellulaire de glissement.

Ainsi donc, dans une même espèce animale, on peut rencontrer une musculaire muqueuse à toit rudimentaire, ou complètement développée.

Obs. IV. — Une coupe longitudinale de la vessie du *cobaye* montre une muqueuse pourvue d'un chorion très épais et de saillies papillaires énormes. Dans ce chorion existent en assez grande abondance des fibres musculaires lisses qui constituent une musculaire muqueuse véritable. Elles forment un plan profond, régulier, à fibres circulaires, d'où se détachent des fibres qui montent dans les papilles, et s'insinuent entre les cryptes très découpées qui séparent ces papilles à leur base.

Cette première couche est séparée de la façon la plus nette, par la couche cellulaire lâche de glissement, des plans profonds. De ces derniers, l'interne, des deux tiers plus épais que l'externe, est circulaire. Le second est longitudinal. Il envoie des faisceaux dans l'épaisseur du premier. Néanmoins leur direction générale est parfaitement reconnaissable.

Sur la coupe transverse de la vessie d'un fœtus de lapin de 8 centimètres, c'est au contraire la couche longitudinale qui est très développée, la circulaire est composée d'un certain nombre de faisceaux épars, les papilles de la vessie ne se sont pas encore déplissées et ne présentent pas de fibres musculaires dans leur épaisseur.

Obs. V. — Sur un fœtus de brebis proche de son terme, l'ouraque est encore entouré de faisceaux musculaires fort épais et fort abondants, qui contrastent avec ses faibles dimensions. Mais, fait assez curieux, ce sont ici les fibres longitudinales qui l'emportent de beaucoup comme nombre. On retrouve la même disposition sur les coupes du corps de la vessie à sa partie moyenne et à sa partie inférieure.

Cette disposition est peut-être spéciale aux ruminants, car la vessie d'un cerf nouveau-né que nous avons pu examiner au laboratoire d'anatomie comparée du Muséum, où nous avons puisé beaucoup pour ce travail [1], montre la même disposition plus accentuée encore. Les faisceaux longitudinaux se mêlent aux fibres transverses, les dépassent, et envahissent le chorion de la muqueuse, de telle sorte que la couche transverse réduite à des faisceaux annulaires ou obliques, rejetée en dehors, paraît tout à fait accessoire comme s'il y avait disparition de la couche longitudinale externe et hypertrophie de la couche plexiforme.

Il est d'ailleurs probable que, sans sortir des mammifères, on pourrait trouver chez les Types un peu aberrants et métamorphosés par le milieu comme les cétacés, des dispositions s'éloignant du type le plus commun. C'est même pour garder la réserve sur ce point, et ne pas proclamer trop tôt une loi générale, que nous citons ces deux vessies de ruminants.

IV. — Vessies pathologiques.

A mesure que l'on avance en âge, les tuniques de la vessie tendent à se brouiller, à se confondre, sous l'influence de la sénilité seule ou des diverses affections des voies urinaires si fréquentes chez les vieillards du sexe masculin. Nous renverrons pour l'étude de ces processus pathologiques au travail de M. Launois (*Appareil urinaire des vieillards*, thèse, Paris, 1885). Mais nous allons rapporter des exemples montrant quelle peut être la complexité de la musculature dans ces cas et combien on aurait tort d'y chercher un type bien distinct d'anatomie normale. Nous avons constaté, non plus chez le vieillard, mais chez les enfants, des différences considérables dans l'état du muscle vésical étudié chez des sujets sains ou chez des sujets débilités. La fonte plus ou moins rapide du muscle vésical en dehors de la vieillesse et sous l'influence d'états généraux graves est pour nous hors de doute.

Ces faits viennent confirmer les notions d'anatomie normale qui nous montrent une grande variabilité dans la structure de la vessie suivant les sujets examinés.

Obs. I. — Un vieillard de l'hospice de Bicêtre, atteint depuis longtemps d'un rétrécissement de l'urètre, se sondait lui-même. Un jour il se fit une rupture de l'urètre. Il était paraplégique; la mort survint bientôt et à l'autopsie la vessie fut trouvée rétractée; l'urine s'écoulait librement dans une énorme poche, car la rupture avait été presque complète. Les

1. Que notre maître, M. le professeur Georges Pouchet, nous permette de le remercier sincèrement de sa gracieuseté à ce sujet.

coupes de cette vessie rétractée montrent les villosites très enflammées, très augmentées de volume. Au-dessous, les muscles sont groupés par faisceaux épais, entourés chacun d'une gangue séreuse. Il est impossible de débrouiller l'intrication de ces faisceaux; pourtant les fibres circulaires sont les plus abondantes; mais on les voit mêlées aux fibres longitudinales et obliques sur tous les points de la paroi.

Obs. II. — La vessie à colonnes d'un vieux calculeux nous montre également une sclérose peu musculaire extrêmement étendue. Elle gagne même le centre des faisceaux, surtout à la périphérie de la vessie, où les fibres s'atrophiant laissent à leur place des nodules de tissu fibreux. Mais, quand on a constaté que la direction générale des muscles formant les colonnes était longitudinale, c'est à peu près tout ce qu'il est permis de faire. En effet, les muscles sont là tout à fait intriqués et remaniés par la sclérose, et ces vessies ne peuvent pas plus servir à établir des données d'anatomie normale qu'un foie cirrhotique à reconstituer l'histologie vraie de la glande hépatique.

Nous n'insisterons pas sur ces détails de la pathologie vésicale, qui sont si bien connus aujourd'hui grâce aux travaux du professeur Guyon et de ses élèves; nous en prendrons que ce qu'il nous faut pour suivre jusqu'au bout l'évolution de notre appareil contractile de la vessie.

Obs. III. — Les conditions de vie, l'état pathologique peuvent d'ailleurs changer à ce point les dispositions naturelles du muscle vésical, telles que nous les montrent l'anatomie comparée et le développement, que les enfants eux-mêmes en dehors des lésions vésicales qui sont l'apanage de la vieillesse, peuvent présenter des modifications assez importantes de ces dispositions. Chez un enfant de six ans, idiot par lésions cérébrales, extrêmement chétif et réduit à l'étisie, que nous avons eu l'occasion d'autopsier, alors que nous étions interne du docteur Bourneville à Bicêtre, la vessie, coupée en travers au milieu de sa hauteur, montre sur les coupes colorées au picro-carmin l'aspect suivant : une muqueuse encore revêtue de son épithélium; les papilles sont effacées, le chorion est très mince, ce qui est rare chez l'enfant, sans musculaire muqueuse. La couche circulaire interne est très nette, bien isolée, elle n'est pas mêlée d'autres fibres. Mais la couche externe, considérablement épaissie, présente un aspect tout particulier. Les fibres musculaires y sont toutes groupées en tourbillons autour de larges nodules fibreux, hyalins, extrêmement nombreux, disposés par groupes, et qui contiennent chacun en leur centre un vaisseau sanguin, veineux et artériel, considérablement dilaté. Ces fibres sont mêlées d'éléments élastiques qui n'envahissent pas l'espace fibreux, dû à la prolifération de la tunique interne des vaisseaux. Voici donc une des couches de la vessie totalement remaniée chez un sujet très jeune. L'enfant urinait, sous lui, comme beaucoup de ses semblables du service, mais ni son urine ni sa vessie ne contenaient de pus.

Ajoutons que, sur les vessies de nouveau-nés que nous avons examinées à la Maternité, on constate de grandes différences dans l'épaisseur, l'homogénéité des plans musculaires, suivant que le sujet était vigoureux ou débile.

V. — Col de la vessie chez l'homme.

Tous les auteurs admettent que la question de la musculature de la vessie chez l'homme au niveau du col est une des plus embrouillées de l'anatomie. Cela tient aux discussions nombreuses qui ont eu lieu sur le sphincter interne de la vessie, ce muscle annulaire, à texture fibreuse, à couleur blanchâtre, dont nous avons résumé la description plus haut d'après les auteurs classiques. Que vient faire cet anneau musculaire dans les couches logiquement orientées que nous venons de passer en revue, comment se comporte-t-il à leur égard, et surtout quelle est son importance réelle? Voilà les questions qu'il nous faut résoudre.

Commençant par la dernière, nous déclarerons que son importance est très faible ou nulle, et que son existence même peut être fortement discutée.

En effet ce sphincter décrit par Lauth en 1838 est nié dix ans après par Mercier (*Recherches sur les valvules du col de la vessie*, 1848). Pour lui, il n'existe pas de muscle spécial au trigone ni au-dessous; les lobes prostatiques peuvent être resserrés, mais par la contraction des fibres inférieures des plans musculaires de la vessie et non par l'action d'un muscle indépendant. Haucock et Wiss ne reconnaissent pas non plus ce sphincter. Il en est de même de Pettigrew dont nous avons rapporté l'avis. En 1862, la question fut posée à la Société de Chirurgie, le sphincter interne nié par Broca, Giraldès, fut défendu par Dolbeau qui le reconnut même chez la femme. Il déclarait pourtant que le muscle était chez l'homme en connexion intime avec la prostate; depuis, Kolliker, Ludwig, Cruveilhier, Sappey, Quenu (ce dernier à la suite de recherches histologiques sur le chat) se rangent plus ou moins à l'avis de Dolbeau. Mais il est curieux de noter que plusieurs physiologistes, Budge, Kupressou, trouvent le rôle du sphincter faible ou nul, et que d'autres constatent expérimentalement l'inexcitabilité de la région où il devrait se trouver. (Mosso, *Arch. italiennes de Biol.*, 1882; F. Guyon, *C. rend. Ac. Sc.*, 1887.) Pourtant, il est à peu près généralement admis que le sphincter interne n'existe pas ou n'est que très peu développé chez la femme; aussi, laissant pour le moment cette question de côté, nous étudierons le col de la vessie chez le

mâle. Encore faut-il distinguer dans cette étude le nouveau-né, l'adulte et le vieillard si l'on ne veut confondre les résultats.

Pour toutes les dispositions réciproques des parties, il faut employer surtout les coupes longitudinales, les transversales ne montrant pas les rapports des différentes couches avec la même netteté.

Les coupes longitudinales du col de la vessie chez le nouveau-né montrent que les deux couches fondamentales existent seules immédiatement au-dessus de la prostate : il est même rare que chez l'adulte on y rencontre des fragments de la couche plexiforme interne. La couche longitudinale s'insinue entre la prostate et les vésicules séminales en arrière, et elle s'insère là, sur le centre prostatique, sur la glande maintenue par ses aponévroses, comme elle s'insère en avant à la ceinture pubienne. Chez l'adulte, elle ne change pas; chez le vieillard, on peut la voir dissociée plus ou moins par le travail de formation scléro-adipeuse si fréquent chez les urinaires; et certains auteurs attribuent la formation du bas-fond vésical à cet affaiblissement du muscle. (Bodanovitch, l. c., p. 13.) Les insertions inférieures de cette couche longitudinale sont secondaires, d'après le développement, et résultent du remaniement de la région pelvienne causé par l'interposition des organes génitaux entre la vessie et le rectum.

La couche annulaire est brusquement interrompue au niveau de la prostate. Elle s'étale un peu en largeur sur les coupes, ses faisceaux deviennent plus grêles, moins tassés et paraissent occuper plus de place. Mais il est impossible de voir là un muscle particulier. Nous avons pu montrer à la Société anatomique des préparations démonstratives à cet égard. Il semblerait que la prostate en se développant a absorbé à son profit toute la couche circulaire de la vessie : et nous verrons plus tard que cette apparence est conforme aux faits.

Aussi donc, chez le nouveau-né, la couche circulaire interne se termine net au-dessus de la prostate avec ou sans un léger renflement qui ne va pas jusqu'à former un bourrelet distinct. Les autres couches font en général défaut.

Chez l'adulte, la prostate a grandi ; elle n'a pu refouler la tunique longitudinale, maintenue en arrière, mais elle repousse en haut la tunique circulaire dont elle tend à se coiffer.

Ce processus se continue chez le vieillard, et il est surtout mani-

feste chez les prostatiques. Quand on ouvre la vessie d'un individu porteur d'une grosse prostate, la glande fait une saillie plus ou moins marquée, lisse et régulière. Si l'on incise la muqueuse qui la recouvre, on tombe directement sur les acini prostatiques. Ce n'est qu'au-dessus de la prostate et souvent en arrière d'elle qu'apparaissent les plis dus au muscle vésical.

Qu'est devenu le prétendu sphincter dans ces cas? C'est ce que les coupes longitudinales de la région vont nous apprendre. A un degré moyen d'adénome prostatique, ce qui existe chez presque tous les vieillards et peut être presque considéré comme philosophique, la couche circulaire interne, refoulée en haut par la prostate et tassée par elle, la coiffe comme un bonnet de coton (sur les coupes, bien entendu). Il se forme ainsi un bourrelet musculaire que pénètrent les culs-de-sac prostatiques. C'est probablement sur des pièces présentant cette disposition que l'on a pu isoler un anneau musculaire distinct; mais il faut se rendre compte de son apparition avant de le considérer comme un sphincter préformé.

Si l'on prend une vessie à prostate plus développée, une vessie de prostatique à bas-fond, ce bourrelet sera naturellement plus accentué; mais son siège va changer. En effet la glande, et surtout son lobe moyen se développant toujours en avant, refoulera en arrière notre bourrelet; il ne coiffera plus la prostate, il glissera derrière elle et bientôt se trouvera dans le fond lui-même. Il est très facile de vérifier ces détails sur des coupes longitudinales microscopiques de la région; on les peut aussi voir à l'œil nu en fendant une de ces vessies de vieillards, dans l'axe du lobe médian de la prostate, avec un couteau très affilé ou un rasoir. On pourra distinguer aisément la prostate, blanche, nacrée, ne contenant aucun anneau musculaire dans son épaisseur, des tuniques vésicales glissées en arrière d'elle.

C'est donc en se plaçant dans des conditions pathologiques que l'on peut voir un bourrelet musculaire, où les auteurs décrivent un sphincter, et ce bourrelet n'est jamais si accusé que lorsqu'il y a hyperthrophie de la prostate, c'est-à-dire lorsqu'il ne peut servir à rien, rejeté qu'il est en arrière de la glande. Ce n'est donc point un sphincter vrai, c'est un incident dans l'évolution de la vessie. Ce bourrelet est lié à l'accroissement de la prostate, puisqu'il est créé par elle; voilà pourquoi il n'existe pas chez l'enfant mâle ni chez la femme. Il faut en conclure que c'est du sphincter de fibres mus-

culaires striées, qui, lui, est constant, que dépend l'occlusion de la vessie.

Obs. I. — Les couches longitudinales du col de la vessie incisé et étalé, pris sur un nouveau-né choisi robuste et bien conservé, ont donné des résultats intéressants, qui peuvent servir de point de départ à notre étude. En réservant pour l'étude celles de ces coupes qui comprennent la région postérieure du col et qui contiennent par conséquent l'origine des vésicules séminales, on peut voir que la couche longitudinale externe de la vessie est absolument distincte de la couche interne, annulaire. La première forme des faisceaux parallèles qui sont groupés d'une façon bien nette jusqu'au niveau des canaux éjaculateurs. Là elles cessent d'être parallèles sur les coupes, et leurs faisceaux apparaissent obliques, puis transverses, parce qu'ils divergent en ce point pour laisser place aux canaux et aux organes génitaux accessoires du réservoir urinaire et pour se fixer aux plans résistants voisins.

La couche interne est d'abord formée de faisceaux très volumineux, isolés, ne s'éparpillant pas dans le chorion de la vessie et constituant au contraire une couche bien distincte. Puis un peu au-dessus de la prostate, ces faisceaux se morcellent, se divisent en s'éparpillant et fournissent par leur division une grande quantité de petits groupes très grêles ne contenant chacun qu'un nombre restreint de fibres musculaires. La couche musculaire ainsi diffusée arrive jusqu'au contact de l'épithélium vésical. Elle paraît élargie en ce point, mais il est extrêmement facile de constater que cet élargissement n'est dû qu'à l'éparpillement des gros faisceaux dont elle dérive, et avec laquelle elle se continue sans ligne de démarcation. Il n'y a donc point de faisceau sphinctérien distinct. Plus bas encore, cette couche musculaire est pénétrée par les prolongements de la prostate; elle n'est plus alors éparpillée, mais disposée en groupes feutrés autour des lobules glandulaires.

Obs. II. — La vessie d'un condamné à mort très jeune, vigoureusement musclé, et particulièrement remarquable au point de vue des organes génito-urinaires, présente sur une coupe transverse du col de la vessie les dispositions suivantes : la coupe passe au-dessus de la prostate. La muqueuse présente en grand nombre ces petites cryptes ou glandules vésicales, qui sont beaucoup moins fréquentes chez l'homme que chez la femme. Ce fait montre en passant, ce que l'on savait déjà, que ces glandules ne peuvent représenter la prostate. Pour nous elles représentent simplement les saillies papillaires qui couvrent la vessie chez le fœtus, et qui ne s'effacent pas en cet endroit précisément, parce que c'est un point fixe et peu extensible.

Au-dessous existe une musculaire muqueuse à faisceaux longitudinaux, montant jusque dans les intervalles papillaires qui séparent les cryptes, puis la couche annulaire, qui est large d'environ 4 millimètres, composée seulement de fibres circulaires. Ce n'est qu'après cette épaisseur qu'elle fait place aux faisceaux longitudinaux.

Il est évident que dans les coupes longitudinales du col, les préparations transverses provenant d'un individu fortement musclé peuvent faire croire que l'on a sous les yeux un véritable sphincter interne, alors qu'il s'agit seulement de la couche circulaire de la vessie et non pas d'un muscle distinct, à développement isolé, à fonctions spéciales.

Cette observation nous présente de plus le fait assez exceptionnel de la présence d'une musculaire muqueuse en cette région. C'est à ajouter au chapitre des variations individuelles du muscle vésical.

Obs. III. — Sur un vieillard mort de phlébite de jambe et ne présentant pas de lésions vésicales manifestes, j'ai pratiqué des coupes longitudinales comprenant toute la hauteur du col vésical et les dépassant même, car la hauteur des coupes après coloration et moulage au baume de Canada dépasse quatre centimètres. Les coupes que je décris correspondent à la région postérieure du col; la prostate et les canaux déférents compris dans la coupe servant de point de repère. La tunique longitudinale, externe, est assez mince, composée de faisceaux que réunit mal un tissu conjonctif lâche. Elle s'engage entre la couche interne de la vessie et le sommet de la prostate, puis au niveau des canaux déférents, ses faisceaux divergent et se perdent. Il ne reste plus là que le tissu prostatique et la couche musculaire interne. Notons qu'un grand nombre des faisceaux longitudinaux vont s'insérer sur un tissu conjonctif fibreux très dense qui recouvre la prostate et dont nous allons indiquer la place exacte.

La couche annulaire interne est composée de deux plans : le profond que forment de gros faisceaux, tous à peu près d'égal volume, séparés par des anneaux conjonctifs bien nets; le superficiel qui est constitué par des faisceaux beaucoup plus petits et qui diminuent de diamètre à mesure que l'on se rapproche de la surface de la muqueuse vésicale. Le chorion est formé dans ce point d'un tissu conjonctif très ferme. Au niveau de la prostate, la couche musculaire interne est réduite à ses faisceaux éparpillés, mais elle est fort large à cause de cet éparpillement même. Son stroma est composé d'un tissu conjonctif serré, et c'est là que viennent se perdre les faisceaux longitudinaux que nous avons mentionnés.

Plus bas la prostate répond directement à la muqueuse; il n'existe plus de muscle distinct entre elle et la paroi vésicale interne. Il en résulte que la couche musculaire interne se termine brusquement en s'éparpillant et en s'épaississant, juste au niveau de la prostate, et qu'elle forme là un renflement évident, mais qu'on ne peut confondre avec un faisceau sphinctérien distinct.

Obs. IV. — Sur la vessie d'un homme âgé, ayant une prostate volumineuse et très adénomateuse, les coupes longitudinales de la face profonde de la vessie montrent une masse charnue assez considérable qui surmonte la prostate, au point où les auteurs placent le sphincter interne. En observant de plus près, on se rend facilement compte que la prostate forme à elle seule la paroi postérieure de la région du col pendant un assez long trajet; puis, toujours en remontant, on voit ses acini bourgeonnants pénétrer

entre les faisceaux musculaires; s'en coiffer, les refouler; en sorte que les fibres contractiles repoussées enveloppent cette portion proliférante de la base prostatique. Les fibres des différentes couches sont feutrées, c'est-à-dire que les faisceaux de la couche transverse, isolés sous la muqueuse vésicale, pendant un court trajet, se trouvent ensuite entourés d'autres faisceaux à mesure que l'on s'éloigne de cette muqueuse. Ces fibres sont très notablement hypertrophiées, comme celles de l'utérus gravide. Ce détail, joint à l'adénome prostatique, à la dilatation considérable des sinus veineux, à la sclérose presque totale des artères, montre que la pièce est pathologique et que le bourrelet musculaire qui surplombe la prostate est une formation récente et acquise.

Obs. V. — J'ai pratiqué sur un sujet adulte, ne présentant pas de cystite, des coupes longitudinales de la vessie, dépassant les limites du col, et je me suis efforcé de les obtenir entières non pas dans la région postérieure du col, mais dans sa région antérieure située sous la symphyse. La portion de glande prostatique représentée dans ces coupes est fort minime et ne consiste qu'en une mince couche de lobules dilatés échelonnés juste sous la muqueuse. On n'observe pas plus de sphincter interne que sur les coupes de la région postérieure, on voit seulement les fibres musculaires lisses de la tunique circulaire venir jusqu'au contact du sphincter de fibres striées qui est fort épais et constitue la véritable fermeture du réservoir urinaire.

VI. — Prostate.

A la suite des observations concernant le col de la vessie, on nous permettra de rapporter quelques descriptions de prostate à différents états de développement. Ce n'est pas que nous voulions refaire l'histoire de la prostate, très complètement étudiée par beaucoup d'observateurs; et, tout récemment par le Dr Regnault, dans ce journal même. Notre but est seulement de montrer que les lobules prostatiques, dès leur apparition, morcellent et transforment le plan musculaire dans lequel ils s'enfoncent, à tel point qu'il est impossible de reconnaître la disposition primitive des faisceaux lisses devenus des annexes du système glandulaire, et disposés uniquement, comme l'a montré Griffith (*Journal of anatomie and phys.*, vol. XVIII, p. 374, 1889), de façon à expulser le contenu muqueux des glandes. Toute la région occupée par la prostate, malgré sa richesse en muscle, ne peut donc fournir aucune contraction utile soit pour fermer la vessie, soit pour chasser son contenu. La prostate est un point mort, pour la contractilité du réservoir vésical.

Elle fournit appui aux tuniques de la vessie, car, grâce à ses aponévroses, elle est solidement fixée, mais c'est la portion la moins contractile de toute la vessie. C'est ce qui résulte de l'étude de son développement. C'est là que la tunique musculaire qui part de l'ombilic est interrompue ; et ce fait anatomique n'est pas vérifiable seulement chez l'homme, mais chez une série d'animaux. S'il existait un sphincter épais de fibres musculaires lisses, il ne pourrait donc être compris dans l'épaisseur de la prostate, ni « se continuer au dehors sans ligne de démarcation avec elle ». (Cruveilhier, *Anatomie*, 3e éd., t. II, p. 348.)

Obs. I. — Une coupe pratiquée perpendiculairement à l'axe du canal de l'urètre, au niveau du veru-montanum chez un nouveau-né mort à la Maternité, nous montre le même feutrage de fibres musculaires lisses autour des glandes de la prostate, des canaux éjaculateurs et déférents, que nous avons déjà mentionné. Dans ces carrefours, aboutissant des conduits d'organes multiples, les plans musculaires sont déviés de leur ordination normale. Ils le sont davantage quand des glandes annexes se développent, suivant les nécessités physiologiques, aux dépens des muscles annexés aux muqueuses. Sur le nouveau-né que nous examinons, il est facile de voir que les canaux prostatiques, aboutissant dans les deux replis latéraux du veru-montanum et dans les canaux éjaculateurs eux-mêmes, sont très nombreux, très abondants, tous entourés de la trame feutrée, composée d'éléments musculaires, conjonctifs et élastiques, que leur fournit le stroma ambiant.

Obs. II. — Une coupe au niveau du veru-montanum pratiquée sur la prostate d'un *enfant* de quatre à six ans recueillie à l'hôpital Trousseau, nous montre que les glandules sont encore très peu avancées dans la profondeur des muscles sous-jacents.

Obs. III. — Une prostate de *porc*, coupée au niveau du veru-montanum et perpendiculaire à la surface de la muqueuse, nous montre les canaux déférents et éjaculateurs enveloppés dans un même anneau de fibres musculaires lisses, qui les isole, surtout en avant, des glandules prostatiques. Ces fibres forment des faisceaux lâches, feutrés, leur direction prédominante est circulaire, mais ce détail est peu marqué ; en effet il existe des faisceaux obliques en très grande quantité et même des faisceaux verticaux. Cette espèce d'anneau, très incomplet en arrière, est formée par la réunion des fibres propres des canaux ; car chacun d'eux est dépourvu de ses fibres musculaires. Les lobules prostatiqnes sont tous entourés par des faisceaux grêles, qui les circonscrivent comme un panier circonscrit son contenu, suivant une comparaison que le prof. Ranvier a appliquée à d'autres glandes. Chacun de ces lobules est d'ailleurs composé d'une série de culs-de-sac, avec un canal excréteur central. La disposition est d'une netteté schématique lorsqu'on examine à un faible grossissement les coupes

colorées au picro-carmin et montées dans la glycérine formique. L'animal était très jeune et la glande est peu développée. Aussi la coupe comprend-elle une partie des plans musculaires profonds; ils sont à direction horizontale, et appartiennent par conséquent à la couche annulaire de la vessie. Il existe à la partie interne de ce corps musculaire, au contact de la prostate, une zone mixte dans laquelle on se rend bien compte du mécanisme de la pénétration des plans musculaires par les ramifications de la glande prostatique. On voit, dans l'épaisseur du muscle, des canaux excréteurs entourés de deux à trois bourgeons pleins. Le tout occupe une fente allongée. A côté on trouve des formes plus avancées de rugelation glandulaire; les bourgeons accessoires du canal excréteur se sont développés et tout le petit système occupe une cavité ovalaire. A un degré plus avancé, le lobule prostatique est complètement développé, il forme un nodule sphérique et sa coupe présente un cercle entouré par les fibres musculaires lisses refoulées. Comme les lobules se développent liés près les uns des autres, les faisceaux musculaires finissent par ne plus représenter qu'un réseau; mais dans la plupart des points on retrouve distinctement leur disposition primitive autour des lobules.

Obs. IV. — Sur un jeune singe observé au Muséum dans le laboratoire de notre maître le professeur Pouchet les coupes du veru-montanum ont donné les résultats suivants :

Sous l'épithélium on rencontre une première couche de fibres lisses feutrées, très peu serrées, mélangées de fibres élastiques, puis viennent les canaux excréteurs de la prostate entourés chacun d'un cercle clair d'un tissu conjonctif lâche qui paraît être là pour favoriser les mouvements de distension de ces canaux. En dehors de ce cercle existe une couche feutrée de fibres musculaires feutrées et de fibres élastiques. Les deux canaux éjaculateurs et l'utricule prostatique forment un ensemble circonscrit de la même façon par une atmosphère celluleuse et par une charpente musculo-élastique. Sur les coudes du veru-montanum les canaux que nous décrivons au nombre de 10 à 12 forment une couronne autour de l'utricule et de ses canaux efférents, mais ils ne sont pas tous de même volume, ceux qui se rapprochent de la muqueuse urétrale sont beaucoup plus petits que ceux qui correspondent aux groupes glandulaires de la prostate qui sont situés en arrière et forment le groupe de la glande. Si l'on étudie ce corps lui-même, on constate qu'il est formé de globules glandulaires très développées rappelant par la disposition de leurs tubes enroulés celles que l'on observe sur le poumon des fœtus humains vers le sixième ou septième mois. Chacun d'eux est plongé dans une atmosphère épaisse, dans une véritable gangue de tissu conjonctif extrêmement riche en fibres musculaires feutrées. Les culs-de-sac sont d'ailleurs presque en contact du stroma et ne présentent pas l'atmosphère celluleuse si évidente sur les canaux.

L'animal était jeune, il n'y a pas de sympexion ou de dilatation kystique des conduits. La glande est encore à l'état bourgeonnant, ses cavités ne se sont pas élargies et ne peuvent par conséquent pas montrer les saillies

villeuses destinées à multiplier les surfaces sécrétantes qu'elles présentent à un état plus avancé du développement.

Obs. V. — La prostate d'un *chameau* adulte nous donne des figures tout à fait comparables à celle que l'on trouve consacrée à la prostate dans le Manuel de Stricker. Les lobules glandulaires sont très volumineux, leur intérieur est découpé par des crêtes villeuses développées, souvent anastomosées; les muscles lisses n'apparaissent plus qu'à l'état d'accessoires dans un stroma conjonctif qui est lui-même fort réduit. C'est là un développement glandulaire très avancé, qui ne pourrait que faire dévier les recherches relatives à la structure du muscle vésical en ce point, si l'on n'avait d'autres pièces moins avancées, qui nous expliquent celle-ci.

VII. — Vessie chez la femme.

Le muscle vésical chez la femme ne mérite une description spéciale que pour la région du col; le corps présente en effet les mêmes caractères que chez l'homme. Mais il est difficile de préciser les limites de cette région sur les coupes histologiques. Aussi avons-nous dû prendre un point de repère. Chez l'homme, notre étude se limite au sphincter à fibres striées de l'urètre. Chez la femme, nous sommes descendu jusqu'à ce même sphincter, ce qui nous a entraîné à faire en partie l'étude de la cloison vésico-vaginale et d'une portion de la vessie, qu'en anatomie à l'œil nu on désigne sous le nom d'urètre.

Comme travail spécial sur la question, nous mentionnerons celui de E. Paulin (Th. Nancy, 1880). Par l'étude de coupes de cadavres congelés et de quelques préparations de structure il pense que l'urètre de la femme est l'analogue de la portion membraneuse de l'homme, moins la prostate, et avec un muscle orbiculaire plus fort et plus complet.

En ouvrant largement par la face antérieure l'urètre et le col de la vessie et en fixant avec soin la pièce dans le bichromate de potasse, on peut obtenir toute la région que nous voulons étudier bien durcie et facile à tronçonner en autant de segments que le nécessite la technique. Les coupes longitudinales de chacun de ces segments, repérées de façon à ce qu'on puisse obtenir des préparations de coupes dont chaque série porte sur le même plan, permettent d'étudier aisément la disposition des muscles lisses.

La couche longitudinale externe manque ou se trouve réduite à quelques faisceaux grêles; ce qui ne saurait nous étonner, puisque

nous connaissons son rôle de fixation chez l'homme : elle s'arrête là en avant au pubis, en arrière et sur les côtés, à la prostate fixée par ses aponévroses. Chez la femme, c'est la partie antérieure du col utérin qui remplace la prostate comme point de fixation.

Il reste donc la couche annulaire et une couche plexiforme. L'annulaire est partout épaisse, bien nette et bien isolée. Elle est limitée en dehors par une bande connective qui la sépare d'un autre muscle dont l'aspect est tout différent et tel qu'on ne saurait le confondre avec un plan musculaire vésical. Les faisceaux en sont en effet disposés autour de grandes cavités vasculaires, et occupent une large surface, jusqu'aux papilles du vagin. C'est le tissu musculo-érectile de la colonne antérieure du vagin, qui remonte très haut vers le col utérin. En dedans de la couche annulaire se trouve une couche plexiforme composée de faisceaux beaucoup moins tassés, éparpillés dans le chorion vésical très épais à cet endroit.

La texture du muscle vésical se continue avec les mêmes caractères jusqu'au voisinage immédiat du méat. C'est en effet à une distance de ce méat qui ne dépasse pas 1 centimètre chez la femme adulte qu'apparaissent les premières fibres striées, mêlées aux fibres lisses. L'anneau strié est lui-même d'une épaisseur extrêmement faible. Il continue directement la couche annulaire qu'il épaissit à peine. Sur les coupes montées dans la glycérine, et par conséquent assez faiblement rétractées de l'urètre d'une femme de quarante-cinq ans, la longueur de la bande striée ne dépassait pas un quart de centimètre. La faiblesse du sphincter urétral chez la femme est d'ailleurs bien connue.

Les glandules vésicales, qui sont surtout fréquentes chez la femme au niveau de la cloison vésico-vaginale, occupent la place qui correspond chez l'homme aux glandes de la prostate. Nous mentionnons le fait sans en vouloir tirer d'analogies forcées.

Obs. I. — La coupe transverse de la cloison vésico-vaginale chez une femme adulte nous montre d'abord, du côté vésical, les enfoncements de la muqueuse que l'on a désignées sous le nom de cryptes, et de glandules de la vessie débris des plans papillaires de l'organe fœtal; le chorion est très épais, et occupé par une couche musculaire plexiforme à faisceaux épars dans le tissu conjonctif. Le centre de la cloison est occupé par un plan résistant composé au contraire de fibres musculaires serrées, à disposition annulaire. Nous pouvons donc dire que la couche musculaire interne de la vessie reste seule en ce point, décomposée en ses deux plans,

le plexiforme superficiel, l'annulaire profond. Tout le reste de l'épaisseur de la cloison, au point où passe la coupe, est en effet occupé par le tissu érectile du vagin, les fibres musculaires y sont extrêmement abondantes; mais leur disposition autour des vaisseaux caverneux rend ici toute orientation impossible, et les deux plans sont isolés l'un de l'autre par une couche conjonctive de glissement.

Les fibres longitudinales ont donc dû venir en grande partie s'insérer au point d'union de la vessie et de l'utérus, à ce centre fibreux qui remplit pour elles le rôle que le centre fibreux rétro-prostatique remplit chez l'homme. Néanmoins une partie d'entre elles descend sur l'urètre. Nous n'avons pu faire de coupes comprenant la symphyse pubienne, mais il est pour nous probable qu'un certain nombre des fibres longitudinales s'attachent en avant aux portions fibreuses qui recouvrent l'arcade osseuse.

Chez une enfant mort-née, le tissu érectile du vagin est encore tout à fait rudimentaire. Pourtant la séparation entre les plans musculaires de la vessie et du vagin est très nette, et elle est constituée par une bande conjonctive assez large, la même que celle que nous retrouvons à l'état adulte. C'est d'ailleurs cette nappe connective qui permet au vagin de se déplisser indépendamment de la vessie, c'est elle qui joue un rôle si important dans la cure des fistules vésico-vaginales par la méthode américaine, en permettant d'isoler la muqueuse vaginale et son chorion.

Obs. II. — Sur une autre femme adulte, les coupes de la vessie au niveau du col présentent en gros les mêmes dispositions. La muqueuse montre ses cryptes et dépressions glanduliformes tapissées d'un épithélium dont les cellules ne diffèrent pas sensiblement d'aspect avec celles du revêtement vésical dans les autres points de l'organe. Au-dessous existe un chorion abondant parsemé de veines dilatées et de lymphatiques. Puis viennent deux plans musculaires perpendiculaires l'un à l'autre, comme dans tout le reste de la vessie. Enfin, plus profondément, on trouve suivant la hauteur à laquelle a porté la coupe, soit un tissu doux, épais, presque fibreux, mais présentant un très riche réseau élastique, soit des vaisseaux érectiles parfaitement caractérisés. Dans le premier cas, on est au point d'union de la vessie et du col utérin; dans le second, les coupes passent plus bas, au niveau de la couche diffuse de tissu érectile qui double la paroi antérieure du vagin. Disons à propos de tissu érectile que nous n'avons pu en trouver dans ce cas sous la muqueuse vésicale, ni au niveau du col, ni au niveau de l'urètre.

Obs. III. — Les coupes totales de l'urètre, dans sa longueur, sur une pièce provenant d'une femme de quarante-cinq ans, montrent que le tissu érectile du vagin se continue fort près du méat, et jusque sous la muqueuse urétrale. On trouve de plus, à partir du méat, et jusqu'à un centimètre environ de son origine, les culs-de-sac des glandes urétrales, qui sont souvent distendus par des amas de cellules épithéliales desquamées, car il est à remarquer qu'elles restent à l'état cryptique, comme les glandes du trigone vésical et ne prennent pas plus que ces dernières les caractères de

glandes nettement sécrétoires. Comme celles du trigone auxquelles nous venons de faire allusion, ces glandules s'enfoncent parfois très profondément entre les plans musculaires. Pourtant elles sont multilobées et les cellules desquamées qui les remplissent forment, sur la pièce que nous décrivons, des conglomérats qui ne sont pas sans quelque analogie avec les sympexions de la prostate. La distribution du muscle est assez simple. Il existe d'abord, en dedans, un premier réseau grêle, sous-muqueux, plexiforme, mais à direction surtout longitudinale. Il est d'une importance très faible. Vient ensuite un sphincter annulaire, mixte, composé tout d'abord de fibres lisses, auxquelles s'adjoignent, à un demi-centimètre environ du méat, des faisceaux striés. Ces faisceaux occupent une région fort peu étendue, 1/4 de centimètre au plus ; ils déterminent un léger renflement de la couche annulaire qui reprend au delà, vers l'utérus, composée de fibres lisses, et se montre plutôt plexiforme.

Il existe de plus une couche externe ou longitudinale, qui est manifeste encore au voisinage du méat. Elle est réduite au contact de l'anneau musculaire strié, mais elle reprend ensuite. Elle est beaucoup plus mince que la précédente; elle enserre le plan des gros vaisseaux fournissant à la muqueuse, enfin elle est doublée par le tissu érectile lâche du vagin, dont il est difficile de préciser les limites, puisqu'il n'est pas enfermé dans une gaine aponévrotique résistante, comparable à celle des corps caverneux.

L'espace compris entre l'urètre au méat urinaire et le vagin n'est occupé que par des muscles lisses peu abondants, appartenant aux systèmes supérieurs, qui diminuent et disparaissent en ce point. Le tissu conjonctif y est lâche, quoique avec un réseau élastique abondant, et les dilatations vasculaires y sont nombreuses et larges. Elles forment une dépendance du système érectile du vagin, mais s'avancent jusque sous le méat, sans être toutefois ordonnées en systèmes réguliers, c'est la queue d'un organe érectile, les vaisseaux y sont dilatés et anguleux sur leur coupe comme dans le tissu caverneux. Mais leur paroi est moins épaisse que dans ce tissu et se rapproche plutôt par son aspect de celles des veines. Du reste ces vaisseaux qui doivent correspondre à ce que Kobelt a nommé le réseau intermédiaire, entre le réseau clitoridien et le bulbe du vagin, ne remontent pas le long de l'urètre.

Il n'existe chez la femme rien d'analogue au corps spongieux de l'urètre, quoi qu'en aient dit les anciens auteurs, et cela s'explique facilement puisque la portion féminine de l'urètre n'existe pas chez elle. Les réseaux veineux qui ont été décrits comme tissu érectile au col de la vessie, à la prostate, sur l'urètre feminin, à la suite d'injections solidifiables par Kobelt, Jarjavay, Rouget, etc., ne montrent pas de véritables vaisseaux érectiles sur les coupes microscopiques. Nous ne nous attarderons donc pas sur les opinions de ces auteurs.

Conclusions.

1. — La vessie présente normalement deux tuniques musculaires, l'une externe, longitudinale, l'autre interne, annulaire, qui sont le

prolongement des deux tuniques semblables que présente l'ouraque.

2. — Il peut se surajouter à ces tuniques : 1° un plan musculaire interne à direction longitudinale ou plexiforme, qui est une émananation de la tunique circulaire interne; il est toujours beaucoup plus mince que cette dernière; 2° une musculaire muqueuse moins constante et souvent incomplète séparée des couches précédentes par la couche de glissement de la muqueuse vésicule, et suivant les papilles de cette muqueuse.

De ces deux plans surajoutés, le premier est de beaucoup le plus fréquent. Quand, par suite de l'âge ou d'affections urinaires, le chorion de la muqueuse se sclérose et que la couche celluleuse de glissement disparaît, il devient sous-muqueux et ne peut plus être distingué de la musculaire muqueuse véritable.

3. — Le sphincter interne de la vessie n'existe ni chez l'enfant mâle, ni chez la femme. Quand on le rencontre chez l'adulte ou le vieillard, on peut se rendre compte que ce n'est pas un sphincter préformé, mais un bourrelet créé par la prostate, qui refoule en se développant la tunique de fibres circulaires située au-dessus d'elle.

4. — Le mode de formation de la prostate explique d'ailleurs ce processus, tant chez l'homme que chez les animaux.

5. — Le corps de la vessie chez la femme ne diffère pas du même organe chez l'homme. A partir du col jusqu'au sphincter strié qui est très faible, et situé très près du méat, la couche circulaire de la vessie se continue, doublée en dedans d'une couche plexiforme constante, en dehors de faisceaux longitudinaux inconstants.

6. — L'étude du développement de la vessie, de ses caractères embryonnaires et de son histologie comparée rendent suffisamment compte de ses particularités de structure dans l'âge adulte, on peut la comparer à une poche intestinale, incomplète comme structure puisqu'elle n'absorbe pas, et variable comme morphologie puisqu'elle est soumise à de considérables variations de volume.

CONTRIBUTION A L'ÉTUDE

DE LA

PHYSIOLOGIE DE L'ESTOMAC

Par Ch. CONTEJEAN

Docteur ès sciences naturelles.

(*Suite et fin* [1].)

IV. — Innervation de l'estomac chez les batraciens.

Tout d'abord, j'ai étudié l'innervation de l'estomac en prenant les Batraciens comme sujets d'expérience, à cause de la grande résistance de ces animaux aux vivisections, et tenté surtout par la nouveauté de ces recherches, car, à part M. Brown-Séquard, Ravitsch et Goltz, aucun physiologiste, à ma connaissance du moins, n'avait encore employé la grenouille pour déterminer l'influence du système nerveux sur l'estomac.

Innervation motrice. — L'innervation motrice de l'estomac chez la grenouille a été l'objet d'une intéressante étude faite par Goltz [2]. Voici comment opérait le savant professeur de Strasbourg :

Deux grenouilles étaient profondément curarisées. Le tube digestif était largement mis à nu par l'ablation du membre antérieur gauche, des parois de la région gauche du tronc et du cœur. Les deux animaux étaient ensuite suspendus par les narines. On détruisait totalement le système nerveux cérébro-spinal sur l'un d'eux, puis avec une pipette on versait dans la bouche jusqu'à dégorgement de l'eau salée physiologique. Tandis que, sur la grenouille dont le système nerveux était intact, l'œsophage et l'estomac se laissaient distendre par le liquide et restaient parfaitement immobiles, l'eau salée remplissait seulement l'œsophage de la grenouille dont l'encéphale et

1. Stœhr, *Arch. f. mikros. Anat.*, XX.
2. Goltz, *Arch. f. die ges. Physiol.*, Bd VI, S. 616, 1872.

la moelle étaient détruits, et l'estomac de cette dernière fortement contracturé au cardia devenait le siège de mouvements péristaltiques désordonnés persistant pendant plusieurs jours.

Le même phénomène se produit, d'après Goltz, si au lieu de détruire l'axe cérébro-spinal on sectionne les nerfs pneumogastriques. La section du pneumogastrique produirait alors sur la grenouille le même effet que l'excitation électrique déterminant comme chez les mammifères des mouvements péristaltiques dans l'estomac.

J'ai répété plusieurs fois l'expérience de Goltz en me plaçant dans les mêmes conditions, ou en variant légèrement de la manière suivante :

L'animal était fixé sur le ventre sur une planchette de liège, position préférable à la suspension au point de vue de la commodité lorsqu'on voudra exciter les pneumogastriques. Une incision sur le flanc gauche maintenu ouvert par des érignes permettait d'observer le tube digestif plus ou moins distendu par du liquide physiologique injecté dans l'œsophage. Pour cela on fixait dans l'œsophage une canule analogue à celle employée par Holmgren pour insuffler le poumon de la grenouille, mais plus volumineuse; cette canule était en relation par un tube de caoutchouc avec un petit entonnoir plein du liquide salé. On pouvait de cette manière faire varier la pression interne que supportait l'intestin antérieur.

J'ai aussi opéré simplement sur des grenouilles dont l'intestin était laissé absolument vide. Le plus souvent je me suis contenté aussi de les curariser très légèrement, avec cinq ou six gouttes d'une solution de curare à un millième.

Mise à nu du nerf pneumogastrique. — Lorsque je voulais agir sur le nerf pneumogastrique, au lieu de le mettre à nu par la face ventrale comme on le fait généralement, il m'a semblé plus commode de le découvrir à la sortie du crâne par une incision dorsale.

On pratique cette incision de 3 à 4 millimètres de long suivant une ligne tangente à la partie inférieure des deux tympans. On prendra garde à l'artère cutanée dans le voisinage du tympan. On incisera ensuite suivant la même direction le *fascia dorsalis*, et l'abaisseur de la mâchoire inférieure si on ne peut l'écarter. On aperçoit l'omoplate que l'on tire en arrière avec une fine érigne. Entre le sterno-cléido-mastoïdien d'une part, l'angulaire de l'omoplate et le pétro-hyoïdien de l'autre, on voit dans une gaine lymphatique la veine innominée, l'artère carotide, l'artère pulmo-cutanée et le nerf vague en dessous. On déchire la veine lymphatique avec des pinces, et avec une érigne très fine on saisit le nerf vague qu'on attire au dehors par des tractions ménagées. L'avantage de cette méthode réside dans la petitesse de

la plaie, et dans sa situation dorsale, qui l'expose moins à des infections, les Batraciens rampant constamment sur le sol.

Action des nerfs vagues sur les mouvements de l'estomac. — Bien que les résultats annoncés par Goltz ne soient pas absolument constants en ce qui concerne l'immobilité du tube digestif de l'animal dont les vagues sont intacts, il n'en est pas moins parfaitement visible que la section des deux pneumogastriques, ou leur électrisation, ou enfin la destruction de l'axe cérébro-spinal, exagère les mouvements de l'estomac [1]. Quant au cardia, il se resserre énergiquement si du liquide a été injecté dans le tube digestif, mais si ce dernier est vide, il exécute une foule de mouvements rythmiques pendant des heures entières au nombre de deux environ par minute. Des ondes péristaltiques se déplaçant très lentement sur l'estomac donnent à ce viscère un aspect moniliforme.

Il suffit, comme l'a constaté Goltz, de détruire la moelle allongée pour produire le même résultat.

Ce phénomène pourtant *ne se produit pas si l'on sectionne les vagues sur un animal intact, ni intoxiqué, ni éventré.*

Dans ce cas, les muscles de l'œsophage et de l'estomac sont relâchés à tel point que l'air, ne pouvant pénétrer dans les poumons (les muscles dilatateurs de la glotte étant paralysés), se précipite dans le tube digestif à chaque mouvement respiratoire. Il est facile de s'assurer de ce fait sur un sujet très maigre, permettant de voir à travers les téguments le ballonnement de l'estomac à chaque mouvement inspirateur. Si l'individu en expérience porte une fistule gastrique, on peut déposer une goutte d'eau dans le tube de verre lié sur le pylore. Cette goutte maintenue par capillarité oscille à chaque mouvement respiratoire, et se trouve projetée au dehors par les inspirations violentes. En tuant un animal peu après la section des deux pneumogastriques, l'estomac est prodigieusement ballonné de gaz; le cardia s'est resserré et les mouvements péristaltiques apparaissent.

Comme ces mouvements péristaltiques donnant à l'estomac l'aspect d'un chapelet mouvant se produisent sur le viscère détaché du corps, ils sont probablement sous la dépendance des centres nerveux du plexus myentérique, et il me semble que l'expérience de Goltz peut recevoir l'interprétation suivante :

1. Dans un travail antérieur à celui de Goltz, Ravitsch (*Arch. f. Anat. u. Phys.*, 1861. S. 770) prétend que la double vagotomie paralyse l'estomac chez la grenouille. Il observait le viscère mis à nu. Jamais, dans ces conditions, je n'ai vu, pas plus que Goltz, l'estomac demeurer immobile.

Après la section des nerfs pneumogastriques fournissant à l'estomac chez la grenouille, *des filets moteurs et des filets modérateurs des mouvements*, la douleur de la plaie et le contact de l'air irritant directement ou par voie réflexe (par l'intermédiaire des ganglions intra-stomacaux) les muscles de l'estomac sur un animal éventré provoquent l'apparition de mouvements péristaltiques. Ces mouvements n'ont pas lieu sur l'animal éventré si les pneumogastriques et par suite leur action inhibitrice sont conservés ; ils ne se produisent pas non plus si les viscères ne sont pas mis à nu, l'excitation extérieure faisant alors défaut, et l'opération détermine dans ce cas, par la suppression des nerfs moteurs, une diminution de tonicité dans les parois musculaires de l'estomac.

Cette irritabilité exagérée de l'intestin antérieur après la vagotomie bilatérale rend alors la déglutition très difficile. Aussitôt que le bol pénètre dans l'œsophage, il se produit une contraction ataxique de tous les muscles de ce conduit, analogue à celle que M. Chauveau [1] a parfois observée dans des circonstances identiques chez le Cheval et surtout chez l'Ane. Le bol met alors plusieurs heures à pénétrer dans l'estomac quand il n'est pas rejeté au dehors. *Le pneumogastrique exerce donc une action régulatrice sur les mouvements de la partie antérieure du tube digestif.*

Cette crampe ataxique de l'œsophage cesse de se produire deux ou trois jours après l'opération; la déglutition paraît s'effectuer alors sans grande difficulté, et l'on voit cesser de même la pénétration de l'air dans l'estomac.

Tous ces faits ont été observés aussi point pour point sur le Crapaud et sur la Salamandre Terrestre. Ils sont donc généraux chez les Batraciens.

Des lésions par piqûre de différentes régions du système nerveux central : cerveau, lobes optiques, bulbe et moelle, ne produisent pas grand effet sur les mouvements de l'estomac. Cependant les piqûres des lobes optiques et surtout du bulbe déterminent un peu de paralysie, car l'air pénètre en quantité plus ou moins grande dans l'estomac lors des mouvements d'inspiration.

Etudions maintenant les effets de l'*excitation électrique du nerf pneumogastrique*. Je les ai observés sur des animaux intacts ou légèrement curarisés, et le plus souvent sans leur injecter de l'eau

1. A. Chauveau, *Journal de la physiol. de Brown-Séquard*, V, p. 337, 1862.

dans le tube digestif. Si l'on tient à préserver l'estomac du contact de l'air, ce qui parfois peut être utile, on se bornera pour l'observer à ouvrir la citerne rétro-péritonéale en faisant une incision dorsale le long des apophyses costiformes; on verra l'estomac par transparence à travers le péritoine. Le plus souvent cette précaution est inutile, parfois même gênante, car elle restreint le champ d'observation.

L'électrisation du nerf pneumogastrique ou de son bout périphérique, avec un courant induit de moyenne intensité, sensible à la langue, produit la contraction énergique du cardia et du pylore, puis des *fibres longitudinales* de tout l'estomac, dont la longueur diminue manifestement. La séreuse présente alors une fine striation circulaire, due à des plis serrés du péritoine viscéral, qui ne peut accompagner l'estomac dans sa rétraction en longueur. Cette contraction des fibres longitudinales est souvent de la plus grande netteté. Des mouvements péristaltiques apparaissent ensuite, et se maintiennent tant que dure la faradisation du nerf.

L'excitation du bout central d'un pneumogastrique, l'autre étant intact, provoque quelques mouvements péristaltiques. Celle du glosso-pharyngien, du sciatique, et toute excitation d'un nerf sensible un peu énergique (pincement de la peau, acide sulfurique dans le voisinage de l'anus) est en général suivie du même résultat. C'est une contraction réflexe de l'estomac. Lorsque les pneumogastriques sont coupés, ces mouvements réflexes paraissent se produire encore, mais ici les expériences sont peu nettes; même lorsque l'estomac est observé à travers le péritoine, il est presque toujours en locomotion, et il est difficile de juger si ces mouvements s'exagèrent ou non. Ces mouvements de l'estomac sont probablement causés dans ce cas par la douleur que la plaie ouverte pour l'observation cause à l'animal.

Si l'on électrise le nerf pneumogastrique sans le couper, avec un courant très faible, à peine sensible à la pointe de la langue, l'effet obtenu est tout autre. On voit au début apparaître quelques mouvements dans la région cardiaque, et, si l'on prolonge cette excitation, tout mouvement cesse bientôt. L'estomac est flasque. On reconnaît alors que les excitations des nerfs sensibles *restent en général sans effet*; les mouvements réflexes de l'estomac sont suspendus; les muscles de ce viscère sont relâchés; si l'animal n'est pas curarisé, de l'air pénètre parfois dans le tube digestif pendant les inspirations. On n'est pas en présence d'un phénomène de fatigue, car sur une grenouille à pneumogastriques coupés, ou dont on excite un des vagues par un courant plus intense, les mouvements s'observent pendant des heures entières. Du reste l'excitation forte du nerf est alors efficace. Ce sont probablement les fibres inhibitrices du pneumogastrique que cette excitation faible met en suractivité, déterminant ainsi le relâchement de l'estomac et la suspension de ses mouvements réflexes. D'ailleurs quelque temps après la cessation de l'excitation, on voit réapparaître ces réflexes, et la section des vagues produit leur effet habituel.

Nous citerons à ce sujet l'expérience suivante, une des plus nette que nous ayons obtenue :

9 mai 1891, 2 h. 30′. — Sur une grenouille femelle vigoureuse, on met à nu le pneumogastrique gauche et le nerf sciatique, puis l'estomac en n'ouvrant que la citerne rétropéritonéale.

L'excitation électrique du sciatique provoque des ondulations de l'estomac.

On galvanise d'une façon continue le pneumogastrique gauche sans le sectionner, la bobine secondaire (R = 2107 ohms) étant à la division 50 du chariot de Du Bois-Reymond actionné par une pile au bichromate de deux litres. Ce courant est à peine sensible à la langue. On observe quelques mouvements, puis l'excitation continuant, au bout d'un quart d'heure l'estomac est au repos. A ce moment, l'excitation simultanée du sciatique par l'extracourant de la bobine primaire reste sans effet. L'excitation directe de l'estomac (choc) est encore efficace.

3 heures. — Le relâchement des fibres musculaires de l'estomac est considérable. De l'air pénètre dans le tube digestif à chaque mouvement respiratoire. L'excitation électrique du sciatique ne donne rien, et l'excitation de l'estomac n'est efficace qu'au bout d'un temps assez long. On cesse l'électrisation du pneumogastrique.

3 h. 10′. — Les mouvements de l'estomac reprennent spontanément. L'excitation du sciatique en provoque alors de superbes.

3 h. 20′. — Section du pneumogastrique gauche. Mouvements péristaltiques très accentués et prolongés.

Tous ces faits nous autorisent donc à dire : chez la grenouille, *le nerf pneumogastrique est le nerf coordinateur des mouvements de l'intestin antérieur. Il renferme des filets moteurs commandant surtout aux fibres longitudinales et aux sphincters cardiaque et pylorique. Il renferme en outre des filets inhibiteurs pouvant suspendre les mouvements réflexes de l'estomac.* L'excitation forte du nerf met la première catégorie de filets en évidence ; l'excitation faible et la section du nerf permettent de démontrer l'existence des autres.

Action du grand sympathique. — L'*extirpation du plexus cœliaque* ne paraît pas avoir grande influence sur les mouvements de l'estomac. Pourtant, après cette opération, j'ai vu quelquefois l'estomac exécuter de véritables mouvements de diastole et de systole lorsque j'injectais de l'eau par le pylore dans le but de laver la muqueuse. Je n'ai jamais remarqué de mouvements analogues dans des circonstances semblables lorsque les ganglions cœliaques étaient intacts.

L'*excitation électrique du sympathique* derrière l'aorte gauche ou au niveau du rein, ou plus particulièrement du plexus cœliaque, détermine toujours *une crampe tétanique* de tous les muscles de l'estomac; mais tandis que le pneumogastrique commande surtout aux fibres longitudinales, *le sympathique exerce une action prédominante sur les fibres circulaires.* La contraction débute au pylore, puis elle se propage jusqu'au cardia, où elle s'arrête; l'œsophage ne prend aucune part à ce mouvement. L'estomac reste ainsi énergiquement contracturé si l'on prolonge l'excitation, et si elle est suffisamment forte (à peine sensible au bout du doigt humide); il n'exécute aucun mouvement péristaltique, c'est un véritable tétanos. On voit souvent la séreuse se froncer longitudinalement montrant l'action prédominante des fibres circulaires.

On observe constamment ces faits, que l'animal en expérience ait été légèrement curarisé ou non, et même si on lui a sectionné les pneumogastriques ou détruit complètement l'axe cérébro-spinal. Dans ces derniers cas, l'aspect moniliforme présenté par l'estomac disparaît aussitôt à cause de la tétanisation des fibres circulaires faisant prendre à ce viscère une forme régulière.

Centres cérébro-spinaux. — Voyons maintenant l'effet de l'*excitation des centres nerveux.* Comme les précédentes, j'ai exécuté ces expériences sur des grenouilles intactes ou légèrement curarisées. Voici les faits que j'ai observés.

On met à nu l'axe cérébro-spinal et l'estomac. On laisse reposer l'animal et on attend que tout mouvement cesse du côté de l'estomac. On excite alors en les touchant avec la pince électrique le cerveau, les lobes optiques, le bulbe et la moelle. On provoque chaque fois des mouvements de l'estomac. Mais on reconnaît bientôt que la moelle et particulièrement le bulbe sont très actifs. Si le courant est faible, l'excitation du bulbe détermine seule des ondes péristaltiques du côté de l'estomac.

Dans une expérience faite sur une grenouille immobilisée par 5 gouttes de curare au millième, l'excitation du bulbe était efficace lorsque la bobine secondaire se trouvait à la division 50 de la règle; en excitant les lobes optiques, il fallait placer cette bobine entre les divisions 50 et 100, pour les hémisphères cérébraux, entre 100 et 200. Ceci n'a rien de surprenant. L'excitation du bulbe porte dans le voisinage des noyaux d'origine des pneumogastriques, et l'électrisation des lobes, de la moelle et du cerveau n'agit probablement que par réflexe sur ces centres bulbaires.

Si l'on sectionne la moelle au-dessous du bulbe, au niveau de la 4e vertèbre, l'effet produit diffère suivant que l'on excite le tronçon supérieur ou le tronçon inférieur.

L'*électrisation du bout central* de cette moelle sectionnée produit le même résultat sensiblement que l'*électrisation du pneumogastrique* : ondes péristaltiques et contraction du cardia et du pylore et des fibres longitudinales. Si l'*électrisation* porte sur la *portion lombaire*, elle détermine comme *celle du sympathique* le tétanos des fibres circulaires.

Est-on dans ce dernier cas en présence de l'action de centres médullaires, ou d'un réflexe ayant pour centre les ganglions du plexus cœliaque? L'excitation du sympathique agit-elle par elle-même ou seulement parce qu'on excite des filets venant de la moelle? C'est ce que je ne saurais dire, des expériences que j'ai tenté de faire en employant des courants d'intensité variable ne m'ayant pas donné de résultats satisfaisants.

Innervation vaso-motrice. — Si l'on sacrifie une grenouille à jeun depuis plusieurs semaines, on trouve que la circulation stomacale est fort réduite. Les petites artères se rendant à l'estomac sont très resserrées, et celles qui rampent sur les parois mêmes de l'organe sont extrêmement fines. Des coupes histologiques d'un estomac fixé en cet état permettent de constater que les vaisseaux du réseau sous-muqueux et les capillaires, eux aussi, ont un faible diamètre.

Au contraire, après avoir excité quelque temps le nerf pneumogastrique, par son bout périphérique ou même sans sectionner ce nerf, en employant un courant insuffisant pour arrêter le cœur, l'autopsie montre les vaisseaux stomacaux fort dilatés, la muqueuse, habituellement jaune, présente des plages rosées, et sur des coupes histologiques, on voit le réseau sous-muqueux distendu. Ce résultat est encore plus net si l'on a expérimenté sur une grenouille femelle au moment de la période active de l'ovaire. Nous avons dit plus haut que ces animaux, à cette époque, avaient une circulation gastrique rudimentaire. En excitant alors un des vagues, on détermine la vasodilatation habituelle, moins fortement que sur un mâle, mais le contraste est plus frappant.

Ces effets se montrent aussi sur le Crapaud et sur la Salamandre Terrestre, et en particulier sur des animaux auxquels on a extirpé les ganglions cœliaques quelques jours auparavant. Ce dernier fait n'a pas, il faut l'avouer, toute la rigueur désirable, car, comme on le verra plus tard, la destruction du plexus solaire détermine une dilatation plus ou moins durable des vaisseaux stomacaux.

Le nerf pneumogastrique fournit donc à l'estomac, chez les Batraciens, *des filets vaso-dilatateurs* agissant directement ou par l'intermédiaire des plexus intra-stomacaux.

J'ai essayé de saisir directement cette vaso-dilatation en observant la circulation de l'estomac mis à nu pendant la galvanisation du pneumogastrique. Ce procédé ne m'a généralement pas donné de bons résultats. L'estomac se congestionne lorsqu'il est mis à l'air, et ce que l'on peut voir alors n'a pas grande signification. Je citerai pourtant une expérience, la seule peut-être qui m'ait donné un résultat bien net :

Le flanc gauche d'une grenouille est ouvert au fer rouge. L'animal est ensuite fixé sur le ventre sur un appareil semblable à celui décrit par M. Ranvier (*Traité technique d'hist.*, 2e éd., p. 460) pour observer la circulation du péritoine. On met à nu le pneumogastrique gauche et on dispose tout ce qu'il faut pour l'exciter pendant qu'on observera au microscope la circulation du mésentère stomacal. L'appareil est placé sur un microscope de Vérick (tube non tiré, objectif 2 Vérick, ocul. 3 Zeiss à micromètre).

Une artériole mesure depuis quelque temps 4 divisions du micromètre oculaire. On excite; le courant trop fort arrête le cœur et la circulation. On le diminue jusqu'à ce qu'il soit sans effet sur la circulation. Après 5 minutes d'excitation, cette artériole mesure 5 divisions. On cesse l'excitation; quelques minutes après, le diamètre de l'artériole est tombé à 3 divisions 1/2. On répète trois fois la même observation avec des résultats de même sens.

En tout cas, les expériences de cette nature, peu concluantes, n'enlèvent rien aux résultats des expériences faites sur des animaux intacts, et qui sont suffisamment démonstratives.

Indépendamment de ces filets vaso-dilatateurs, *le nerf pneumogastrique doit contenir aussi des filets vaso-constricteurs*, car la section des vagues produit toujours une légère dilatation des vaisseaux de l'estomac, et cet effet persiste pendant deux ou trois jours. Nous avons constaté ces résultats comme les précédents en tuant des animaux à des époques variables après leur avoir fait subir la vagotomie bilatérale. Ici encore, comme plus haut, nous sommes obligés de faire les mêmes réserves relativement à l'action directe ou réflexe de ce nerf.

J'ai vu quelquefois aussi l'excitation forte du pneumogastrique faire resserrer les vaisseaux d'un estomac mis à nu et congestionné; mais je n'ose rien conclure d'une expérience faite dans des conditions semblables, où le cœur et la circulation sont si fortement troublés. L'excitation forte et prolongée du pneumogastrique sur un animal intact ne produit pas non plus une dilatation des vaisseaux aussi marquée que celle que déterminerait l'excitation faible.

Pour étudier l'effet sur la circulation produit par la galvanisation du sympathique, j'ai pris toujours la précaution de n'ouvrir que la citerne rétro-péritonéale. Le sympathique était alors chargé sur une fine pince électrique à crochets, avec le tronc cœliaque ou l'aorte gauche ou l'aorte abdominale suivant les cas. J'avais grand soin de m'assurer qu'il touchait bien les électrodes; il était donc certainement excité. Du reste l'effet moteur se produisait immédiatement. On ne pouvait du reste agir autrement; ces filets si fins se seraient desséchés ou rompus, pour peu que l'expérience se fût prolongée. J'observais la circulation de l'estomac à travers le péritoine; l'effet irritant du contact de l'air est ainsi un peu diminué, mais pas d'une façon absolument complète.

Voici ce que l'on peut observer dans ces conditions :

En employant un courant d'intensité moyenne, très sensible à la langue, la crampe tétanique de l'estomac déjà décrite se produit aussitôt, et ce viscère paraît exsangue. Les vaisseaux du mésentère gastrique sont aussi resserrés. Il est vrai que la contraction tétanique des muscles lisses du ventricule doit y gêner notablement la circulation, mais je crois pourtant que l'on est bien ici en présence d'un phénomène de vaso-constriction, car on voit souvent, comme je viens de le dire, les vaisseaux du mésentère et ceux qui rampent à la surface de l'estomac se resserrer notablement, malgré l'irritation de l'estomac presque mis à nu. De plus, la destruction du plexus cœliaque détermine une vaso-dilatation considérable, persistante, exagérant la congestion produite par le contact de l'air. Cette vaso-dilatation s'observe plusieurs jours après l'opération. Elle cesse cependant en moins d'une semaine, si l'on peut conclure quelque chose d'autopsies faites sur des animaux mourants.

Si l'on prolonge l'excitation du sympathique jusqu'à cessation de la contraction tétanique de l'estomac, les vaisseaux sanguins se dilatent alors peu à peu sans atteindre cependant le volume qu'ils ont après la galvanisation du pneumogastrique. Mais on est peut-être ici en présence d'un phénomène de fatigue ou d'un effet réflexe dû à l'irritation de la plaie, le plus souvent faite au fer rouge, ou au contact de l'air avec la face postérieure du péritoine; ou enfin le réflexe peut être causé par l'excitation des filets sensibles du sympathique.

Nous voyons donc, en résumé, que *le sympathique fournit des filets nerveux vaso-constricteurs à l'estomac*, chez la grenouille.

Pour terminer, je dirai encore que l'excitation du bout central du sciatique, du radial, du glosso-pharyngien, en général d'un nerf de sentiment, détermine toujours une légère vaso-dilatation des vaisseaux stomacaux, réflexe dont la voie centrifuge est bien probablement le nerf vague.

Toutes ces expériences relatives à l'étude de la vaso-dilatation ont été faites sur des individus non curarisés.

Innervation glandulaire. — Fonctions du nerf vague. — La *section des deux pneumogastriques sur la grenouille* n'entraîne pas forcément la mort. On peut conserver la moitié des animaux opérés. La survie est surtout marquée si l'expérience est faite en hiver. En été, la majeure partie des grenouilles meurent après avoir subi la section des deux vagues. A cette époque de l'année, la respiration pulmonaire est active, et elle est supprimée par l'opération. L'espèce *Temporaria* supporte aussi mieux que l'espèce *Esculenta* ce genre de mutilation. Du reste, il m'a semblé que la grenouille rousse est plus résistante que la verte, et se prête mieux à des opérations compliquées [1].

Dans la première semaine qui suit l'opération, l'animal prend une couleur pâle, la lymphe s'accumule dans la cavité péritonéale et dans les sacs, surtout dans ceux des cuisses, puis ces symptômes disparaissent peu à peu.

Souvent il présente aussi une miction abondante. Quelques heures après l'expérience, on trouve dans l'estomac une sécrétion plus ou moins abondante, riche en mucus, faiblement acide ou même alcaline; elle peut être provoquée par l'air arrivant dans le viscère. Malgré cela, même pendant les premiers jours qui suivent la vagotomie, la digestion ne présente pas de troubles remarquables. Quelquefois, il y a régurgitation du contenu stomacal, mais ces accidents disparaissent bientôt, et les animaux opérés digèrent de la viande et de l'albumine coagulée; leur digestion ne paraît guère plus lente que celle d'animaux témoins. Un gastrocnémien de grenouille est digéré souvent en moins de deux jours. Je n'ai pas remarqué non plus que leur suc gastrique fût bien moins abondant que celui d'une grenouille normale.

Il est vrai que la grenouille n'en sécrète jamais beaucoup. Comme le suc normal, le suc des grenouilles opérées est acide, et je me suis assuré qu'il contenait de l'acide chlorhydrique.

Des infusions acides d'estomac et d'œsophage, faites un mois après l'opération, se sont montrées aussi actives que des infusions témoins; enfin la structure histologique de l'œsophage et de l'estomac ne présente aucune modification appréciable.

Rappelons ici que M. Brown-Séquard [2], en 1852, avait déjà

1. A l'altitude de 800 mètres, sur le Jura, là où les hivers sont très rigoureux, on ne trouve jamais que l'espèce *Temporaria*.

2. Brown-Séquard, *The Medical Examiner*, 1852, p. 486, Philadelphia. — *Experimental Researches applied to Physiology and Pathology*, New-York, 1853, p. 10.

annoncé que la sécrétion du suc gastrique peut continuer chez les grenouilles, après la section des nerfs vagues.

J'ai observé des faits analogues sur le Crapaud et sur la Salamandre Terrestre, mais il m'a été impossible de conserver les animaux opérés (aux mois de juin et de juillet 1891) plus d'une dizaine de jours au maximum. Et encore, pour le Crapaud, est-il nécessaire de lui dilater artificiellement la glotte, ou de lui réséquer les cartilages glottiques, sinon, après la section des deux vagues, l'animal meurt asphyxié en deux ou trois jours. C'est là du moins ce que j'ai constaté sur le *Bufo vulgaris* Laur.

L'*excitation prolongée du bout périphérique du nerf pneumogastrique* par un courant électrique d'intensité insuffisante pour provoquer l'arrêt du cœur, détermine, chez la grenouille, une abondante sécrétion de mucus et d'un suc alcalin, et l'épithélium se desquame parfois, comme on le peut constater sur des coupes de pièces fixées par l'acide osmique à 1 p. 300, avec les précautions habituelles. Cette sécrétion se produit même si on pratique l'expérience sur un animal en pleine digestion.

Cependant ce suc alcalin, additionné d'acide chlorhydrique à 1 p. 500, est capable de transformer l'albumine en peptones. Il renferme donc de la pepsine. Cette pepsine était-elle déjà renfermée dans l'estomac, ou a-t-elle été excrétée sous l'influence de la galvanisation du pneumogastrique? Pour décider cette question, j'ai exécuté à plusieurs reprises l'expérience suivante, qui m'a toujours donné le même résultat :

On choisit deux grenouilles aussi semblables que possible et toutes deux à jeun depuis quelques semaines et on les fixe avec des épingles sur des plaques de liège. Sur l'une d'elles, on galvanise le pneumogastrique gauche pendant au moins une heure. On tue les deux grenouilles, et on exprime leurs contenus stomacaux dans deux verres de montre. Celui de la grenouille témoin est moins abondant. On les dilue dans 30 centimètres cubes d'acide chlorhydrique à 0,2 p. 100 et on les place à l'étuve à 30°, après avoir ajouté à chaque infusion l'un des gastrocnémiens d'une même grenouille.

Le lendemain, on sature les liqueurs de sel marin; on fait bouillir et on filtre. On laisse refroidir, et on verse dans chaque digestion la même quantité d'empois d'amidon ioduré, en s'arrangeant de manière qu'il y en ait un excès dans chaque flacon. Les peptones décolorent plus ou moins l'empois ioduré; cette décoloration est bien plus accentuée dans le flacon qui renferme la sécrétion provoquée par l'excitation du pneumogastrique.

Souvent même, il n'est pas nécessaire de faire cette épreuve; la diges-

tion est complète dans le vase renfermant la sécrétion provoquée, et le vase témoin a laissé un résidu de viande encore inattaquée.

L'excitation du nerf pneumogastrique détermine donc la sécrétion de la pepsine [1].

Lors de la galvanisation du vague, *il y a eu aussi sécrétion d'acide* quoique non manifeste; car, si une ligature lâche a été placée sur le cardia quelques jours avant l'expérience, la sécrétion provoquée par l'excitation du pneumogastrique dans l'œsophage est riche en mucus et alcaline; mais celle de l'estomac est alors faiblement acide et contient peu de mucus.

Il y a alors, dans le cas général de l'excitation du nerf vague sur une grenouille intacte, sécrétion de suc gastrique vrai, et l'acidité de ce suc est neutralisée en excès par les sécrétions alcalines simultanées des glandes œsophagiennes et des cellules caliciformes de l'épithélium de l'intestin antérieur.

Chez le Crapaud et la Salamandre Terrestre, où les glandes œsophagiennes proprement dites font défaut, le suc du pneumogastrique est d'une acidité faible.

L'*excitation mécanique* prolongée (signal de Deprez frappant le nerf soulevé sur deux petits crochets de platine) donne le même résultat.

Le pneumogastrique exerce donc une influence excitante sur toutes les sécrétions gastriques; mais la sécrétion du mucus prédomine à tel point qu'elle peut, par son alcalinité, masquer la sécrétion acide.

Le pneumogastrique conserve encore son action sécrétoire sur les animaux saignés à blanc ou salés. L'activité des filets gandulaires du vague est donc *indépendante de la circulation.*

J'ai examiné comparativement un grand nombre de préparations d'œsophage et d'estomac de grenouilles normales ou dont le pneumogastrique avait été excité pendant deux ou trois heures [2], et je n'ai pas relevé de différences bien notables. Les pièces avaient été

1. J'ai fait quelques digestions artificielles de viande et d'albumine coagulée avec des infusions de muqueuses œsophagienne et stomacale d'animaux à pneumogastrique excité. Elles étaient aussi actives que des digestions servant de témoins. Il y a donc bien sécrétion et non évacuation pure et simple du contenu des glandes.

2. Lorsqu'on cesse l'excitation du pneumogastrique longtemps prolongée, j'ai souvent vu apparaître des convulsions tétaniques de courte durée dans les membres postérieurs. J'ai constaté le même fait une seule fois sur un chien dans des circonstances analogues.

fixées par l'acide osmique à $\frac{1}{300}$, puis colorées directement au picro-carmin, durcies et coupées après inclusion dans la paraffine; ou bien, après la fixation, elles avaient été durcies, débitées en coupes et colorées sur les lames de verre avec de l'hématoxyline nouvelle. En général, voici ce qu'on peut remarquer sur ces préparations.

Les cellules caliciformes de l'œsophage et de l'estomac ont en partie expulsé le mucus qu'elles contenaient. L'épithélium même se desquame par places. Les vaisseaux sanguins sont dilatés. Les vacuoles des glandes œsophagiennes et gastriques ont augmenté de nombre et de dimensions. Peut-être aussi ces glandes et celles de l'œsophage sont-elles moins turgides que celles de l'animal témoin; en tout cas, les noyaux occupent toujours les mêmes positions dans l'intérieur des cellules. Ceux des cellules claires des glandes œsophagiennes sont toujours situés du côté de l'extérieur et n'ont pas émigré vers le centre de la cellule. Partsch [1] aurait observé cette émigration sur des préparations d'œsophage de grenouille en pleine digestion; j'ai exécuté aussi ces préparations, mais je n'ai pu constater ce phénomène. Il est possible que Partsch ait été induit en erreur par des coupes rencontrant tangentiellement des glandes œsophagiennes; le noyau dans ces conditions se trouve au centre de la cellule. Toutes les préparations d'œsophage de grenouille à jeun, en pleine digestion ou après l'excitation du vague, montrent des glandes présentant cet aspect très semblable à celui qui a été figuré par Partsch et qu'il considère comme marquant la phase d'activité de ces glandes.

En somme, je n'ai pas vu de différence nette et frappante entre la structure histologique de la muqueuse œsophagienne ou stomacale de l'animal à jeun, ou de l'animal en digestion, ou ayant subi l'électrisation prolongée du pneumogastrique, quoique j'aie fait et examiné des centaines de coupes. C'est pourquoi je n'ai pas cru devoir figurer ces préparations.

Sécrétion réflexe. — Si l'on pratique l'électrisation du nerf pneumogastrique sans le sectionner, on obtient naturellement le même effet que lorsqu'on pratique l'excitation du bout périphérique. Mais on obtient très souvent la même sécrétion alcaline généralisée dans l'œsophage et l'estomac en faradisant le bout central d'un des

1. C. Partsch, *Arch. f. mkr. Anat.*, XIV, S. 199, 1877.

pneumogastriques, l'autre étant intact, ou le bout central du nerf lingual ou de l'hypoglosse, ou encore la muqueuse buccale. Cette sécrétion réflexe ne se produit pas, si l'animal en expérience a subi quelques jours auparavant la vagotomie bilatérale. On peut observer des sécrétions analogues, généralement peu abondantes et faiblement acides, à la suite de l'électrisation du bout central du sciatique, du nerf cubital, etc.

Fonctions du plexus cœliaque. — L'*excitation électrique du plexus cœliaque* ne m'a jamais donné grand résultat. Cette excitation était pratiquée comme il a été dit plus haut. Même prolongée pendant une ou deux heures [1], elle ne provoque qu'une sécrétion insignifiante; souvent même elle est stérile.

L'*extirpation de ce plexus* est aussi à peu près sans effet. Peut-être y a-t-il une légère sécrétion paralytique le jour même de l'opération. En tout cas, cette mutilation n'entrave nullement les digestions suivantes, et la sécrétion stomacale n'est pas troublée.

Dans une expérience nous avons excité pendant une heure un quart le pneumogastrique gauche non sectionné d'une grenouille mâle vigoureuse, avec un courant incapable d'arrêter le cœur. En même temps, le plexus solaire était faradisé par l'extra-courant de rupture de la bobine primaire. Dans l'œsophage se trouvait une sécrétion alcaline de mucus; rien dans l'estomac, dont la muqueuse était acide.

Il est donc probable que le sympathique se conduit surtout, au point de vue de l'innervation glandulaire de l'estomac, comme antagoniste du pneumogastrique; ce nerf n'agirait sur les sécrétions de l'estomac qu'en produisant des phénomènes d'arrêt.

La section des peumogastriques et l'extirpation du plexus cœliaque n'entravant pas la digestion stomacale et la sécrétion du suc gastrique, il est à présumer que l'on peut faire exécuter des digestions à des estomacs totalement énervés. Nous y sommes parvenus effectivement. Voici le procédé opératoire que nous avons suivi :

Énervation de l'estomac. — On fixe la grenouille sur le ventre, et on empêche l'animal de respirer en lui maintenant la bouche ouverte. S'il est nécessaire, on vide les poumons dont l'expansion serait gênante en écartant

1. Pendant cette électrisation, même pratiquée avec des courants très faibles, les grenouilles ont des convulsions épileptiformes plus ou moins généralisées.

les lèvres de la glotte. Ensuite on incise la peau et les muscles sous-jacents dans le voisinage des apophyses transverses. On écarte les lèvres de la plaie avec des érignes. Les érignes fixées du côté de la colonne vertébrale doivent être disposées de façon à tirer en haut et à droite. Pour cela, on les accroche au sommet d'un grand bouchon cloué sur la planchette de liège à droite de l'animal.

On a ainsi ouvert la citerne rétro-péritonéale. On attire du côté gauche avec des érignes très fines, la crosse gauche de l'aorte, et l'aorte abdominale. On fera attention de ne pas léser les artérioles allant de l'aorte à la moelle, ce qui serait répéter sous une autre forme l'expérience de Sténon, et amènerait des troubles graves en deux ou trois jours, comme l'a montré Claude Bernard. On peut alors disséquer le tronc cœliaque, et enlever, avec des pinces fines, les homologues des ganglions semi-lunaires et du plexus solaire des mammifères, qui accompagnent ce vaisseau. On pourra souvent tout enlever en exerçant de légères tractions à partir des ganglions semi-lunaires. L'opération est beaucoup plus facile sur le crapaud, dont les nerfs sympathiques et les ganglions sont relativement volumineux.

On sectionne ensuite l'estomac au pylore, et on le lave par injection d'eau salée à 7 p. 1000; on place deux ligatures voisines et serrées sur l'œsophage, et on sectionne ce dernier entre les deux ligatures. On pourra aussi se dispenser de pratiquer la section de l'œsophage, mais dans ce cas on arrachera les deux pneumogastriques à leur sortie du crâne. On ne supprime pas ainsi la totalité des filets du sympathique comme précédemment.

On pourra introduire alors un morceau d'albumine ou de viande par le pylore ou l'œsophage s'il n'a pas été ligaturé et coupé; on liera le pylore et suturera la plaie; ou bien encore, on fixe sur le pylore une canule de verre qu'on laisse sortir au dehors et qu'on bouche avec un tampon de moelle de sureau. Cette fistule stomacale permettra d'étudier la sécrétion paralytique.

J'ai pu conserver des animaux ainsi préparés jusqu'à 5 et 6 jours, quelquefois plus. Un grand nombre, surtout des grenouilles, sont morts rapidement. Ce sont ceux qui ont subi la section de l'œsophage qui meurent le plus vite.

Lorsque l'on tue, trois ou quatre jours après l'opération, les grenouilles ou crapauds dont on avait lié aux deux extrémités l'estomac énervé, après y avoir enfermé un petit morceau de viande ou d'albumine coagulée, le contenu stomacal est *acide*. La digestion est plus ou moins avancée, souvent même totale, et le contenu de l'estomac ne répand aucune odeur de putréfaction. Si, pendant le même laps de temps, on a abandonné dans l'abdomen d'une grenouille, l'estomac d'une autre grenouille détaché de l'animal qui l'a fourni, lié aux deux extrémités et rempli de viande ou d'albumine, il se trouve alors distendu par un liquide alcalin, et les matières sont en pleine putréfaction.

Enfin, les animaux à estomac énervé et porteurs d'une fistule gastrique

fournissent un suc acide comme le suc normal. Ce suc a permis de faire des digestions artificielles, et ces animaux ont digéré de l'albumine coagulée à plusieurs reprises, en quantité moindre, il est vrai, que des animaux témoins porteurs d'une fistule au pylore.

Je citerai une expérience :

25 juin 1891. — On prépare deux crapauds à fistule gastrique et à estomac énervé par l'extirpation du plexus cœliaque, et la section des deux pneumogastriques. On leur réséque les cartilages glottiques, et on s'assure que la respiration s'effectue tant bien que mal.

26 juin. — Sécrétion abondante et acide sur tous les deux. On lave l'estomac en injectant de l'eau salée par la fistule: cette eau sort difficilement par la bouche à cause du spasme de l'œsophage. On introduit avec l'œsophage un morceau d'albumine gros comme un pois dans l'estomac de chacun d'eux.

27 juin. — Lavage de l'estomac à chaque crapaud. L'eau entraîne par la bouche des fragments d'albumine en pulpe à demi digérée. Dans l'après-midi, on recueille du suc gastrique sur tous deux. Il est franchement acide, et on constate qu'il doit son acidité à de l'acide chlorhydrique en formant le sel de cobalt.

28 juin. — Lavage des deux estomacs et on place encore un fragment d'albumine dans chacun d'eux.

29 juin. — L'un des crapauds est moins vif qu'auparavant.

30 juin. — Le crapaud malade est mort. Il a digéré son albumine. On lave l'estomac de l'autre. Le lavage n'entraîne rien. Ces animaux n'ont pas vomi; ils étaient dans une cloche de verre, enveloppés dans une serviette humide, que l'on inspectait soigneusement.

1er juillet. — Le crapaud survivant est malade. On recueille 1/2 centimètre cube de son suc gastrique, on l'additionne d'eau acidulée. Il dissout en quatre heures à l'étuve un petit fragment d'albumine.

2 juillet. — L'animal est mort.

On remarque dans cette expérience une sécrétion abondante le lendemain de l'opération. On ne peut la considérer comme résultant de l'énervation, car des crapauds intacts à fistule la présentent et même plus abondante. Leur suc s'écoule parfois par la bouche et les narines. La canule agit probablement comme excitant. La digestion est ralentie sur les animaux opérés, car les crapauds témoins digèrent en un jour des fragments d'albumine aussi considérables.

Voici encore une expérience venant à l'appui des précédentes :

On détache complètement l'estomac d'une grenouille, on lave la muqueuse, on introduit un morceau de viande dans son intérieur, et l'on place cet estomac lié à ses deux extrémités dans l'abdomen de l'animal qui l'a fourni. Quelques heures après, on trouve un peu de suc gastrique acide

imprégnant la viande, et celle-ci se dissout complètement, en donnant des peptones, dans de l'acide chlorhydrique au millième.

On voit donc que la sécrétion du suc gastrique ne se trouve point sous la dépendance directe du pneumogastrique et du sympathique. *Les centres des réflexes présidant à la sécrétion des glandes gastriques se trouvent dans les plexus nerveux intrastomacaux.*

Il est donc probable que les nerfs cérébro-spinaux se rendant à l'estomac se bornent à exercer une influence régulatrice sur l'acte glandulaire, le nerf vague, par son action excitante et le sympathique par son action inhibitrice.

Centres nerveux. — L'excitation électrique des différentes régions de l'axe cérébro-spinal, pratiquée en faisant passer un courant électrique par deux épingles enfoncées dans les lieux d'élection, ou en touchant avec la pince électrique les centres mis à nu dans la région choisie, ne m'a pas donné de résultats nets. En général, il y a sécrétion de mucus, et d'un peu de suc acide ou alcalin.

L'électrisation du bulbe produit le même effet que l'excitation des pneumogastriques.

La destruction des différents centres nerveux par piqûre, ou par cautérisation, ne m'a guère mieux renseigné. Un seul fait est net.

Des lésions des lobes optiques ou de la moelle allongée déterminent, avec une paralysie plus ou moins considérable des muscles de l'estomac, une sécrétion faiblement acide et abondante, catarrhale, qui, avec de l'air pénétrant lors des inspirations, distend la cavité du ventricule dilaté.

Il faut pratiquer des lésions assez étendues pour obtenir ce résultat, lésions qui agissent par voie réflexe sur les origines des pneumogastriques ou les atteignent directement. L'effet de cette lésion n'est pas durable; il peut cesser même en un ou deux jours. En somme, il me semble que ces lésions n'ont agi qu'en déterminant pendant un temps plus ou moins long l'irritation des nerfs pneumogastriques.

Je rappellerai, à ce sujet, des expériences anciennes de M. Brown-Séquard [1] dans lesquelles ce physiologiste nous apprend que la digestion n'est pas troublée en hiver, chez la grenouille, par l'extirpation du bulbe rachidien.

1. Brown-Séquard, *Comptes rendus de l'Ac. des Sc. de Paris*, XXIV, 1847, p. 363. — *Comptes rendus et mém. de la Soc. de Biol.*, t. I, 1849. — *Experimental Researches applied to Physiology and Pathology*, New-York, 1853, p. 10.

Nous ne croyons pas utile de récapituler ici les conclusions des expériences rapportées dans ce chapitre. Elles ont été exposées au fur et à mesure des besoins, et elles sont rassemblées avec d'autres dans le résumé qui se trouve à la fin de ce travail [1].

V. — Innervation de l'estomac chez les mammifères.

Après avoir terminé les recherches sur l'innervation de l'estomac des Batraciens, dont l'exposé a été l'objet du précédent chapitre, j'ai entrepris l'étude de l'innervation de l'estomac chez les Mammifères, en prenant le Chien pour sujet d'expérience. Ces dernières recherches n'ont pu être approfondies comme les précédentes; les opérations étaient beaucoup plus difficiles; souvent, les résultats étaient moins nets; et des circonstances fâcheuses m'ont trop souvent obligé d'interrompre mes travaux.

La plupart du temps, je ne pourrai ici me conformer à un plan analogue à celui que j'ai suivi dans le quatrième chapitre relatif aux Batraciens; je me bornerai le plus souvent à exposer mes expériences avec le plus d'ordre possible, et à dégager peu à peu les conclusions auxquelles elles peuvent conduire.

Influence du système nerveux périphérique sur les mouvements de l'estomac. — On sait depuis longtemps que l'excitation du bout périphérique du pneumogastrique fait naître des mouvements dans l'estomac ou les exagère s'ils existent déjà. M. Chauveau [2] en excitant ce nerf dans le crâne a montré que, dès son origine, il contient des filets moteurs pour l'œsophage et l'estomac. Pour quelques physiologistes, le nerf vague ne serait pas la voie exclusive que suivraient les filets moteurs de l'estomac émanant de l'axe cérébro-spinal. Schiff [3] et Adrian [4] par l'excitation du grand sympathique et

1. Bien que je n'aie point fait d'expériences sur l'estomac des oiseaux, je crois devoir noter ici un fait que j'ai observé à deux reprises, le 27 août et le 17 septembre 1890, en faisant des recherches sur un autre sujet. L'excitation prolongée du pneumogastrique sur le pigeon détermine, durant une heure ou deux, une abondante sécrétion de suc gastrique franchement acide s'écoulant par le bec de l'animal. A l'autopsie, le jabot, le ventricule succenturié et le gésier sont remplis de suc gastrique. Axenfeld (*L'azione del nervo vago sulla secrezione gastrica degli uccelli*, in *Atti e rendiconti di Acad. med.chir. di Perugia*, II, 3, p. 142) a publié des observations analogues.

2. Chauveau, *Journal de la Physiol. de Brown-Séquard*, V, p. 337, 1862.

3. Schiff, *Molesch. Untersuch. zur Naturlehre*, VIII, S. 523, 1862.

4. Adrian, *Eckhard's Beitr. z. Anat. u. Physiol.*, III, S. 59.

du plexus cœliaque ont réussi à provoquer des mouvements des parois stomacales, Pflüger[1] et v. Braam Houckgeest[2] ont vu au contraire l'électrisation des splanchniques arrêter les mouvements de l'estomac et de l'intestin provoqués par le contact de l'air ou la galvanisation du pneumogastrique. Récemment Bastianelli [3] a constaté de son côté l'arrêt des mouvements du pylore à la suite de l'excitation des splanchniques dans le thorax; rarement cependant, cet arrêt était précédé par une contraction.

En tout cas, ces nerfs moteurs et inhibiteurs agiraient probablement par l'intermédiaire des centres intrastomacaux, centres qui commandent aux mouvements de l'estomac lorsque ce viscère est extrait de l'organisme. Ces mouvements persistent en effet fort longtemps si le ventricule isolé est suspendu dans une étuve humide chauffée à la température du corps (Hofmeister et Schütz [4]).

Enfin d'après les travaux de Openchowski [5] et de ses élèves, principalement von Knaut [6], Hlasko [7] et Dobbert [8], le nerf vague renfermerait des filets moteurs et des filets dilatateurs pour le cardia, avec des filets moteurs pour les parois de l'estomac et pour le pylore. Les deux splanchniques fourniraient des filets moteurs au cardia; en outre, le sympathique thoracique et le petit splanchnique renfermeraient des filets dilatateurs pour cette région de l'estomac. Les nerfs d'arrêt pour les parois stomacales sont contenus dans le sympathique et les splanchniques. D'après Openchowski et surtout Oser [9], le sympathique et les splanchniques envoient des nerfs moteurs et inhibiteurs au pylore. Chez le lapin, les nerfs moteurs dominent dans les splanchniques; l'inverse a lieu chez le chien. Ces auteurs

1. Pflüger, *Ueber d. Hemmungsnervensystem f. d. peristaltischen Bewegungen der Gedärme*, Berlin, 1857.

2. V. Braam-Houckgeest, *Arch. f. die ges. Physiol.*, VI, S. 266, 1872, et VIII, S. 163, 1874.

3. Bastianelli, *Atti della reale Acad. di Med. di Roma*, anno XV, vol. IV, ser. II, p. 65. — *Moleschott's Untersuch. z. Naturlehre*, XIV, 1, S. 59.

4. Hofmeister u. Schütz, *Arch. f. exp. Path. u. Pharmak*, XX, S. 1, 1885.

5. Openchowski, *Du Bois-Reymond's Archiv.*, 1889, S. 149. — *Centralblatt f. Physiol.*, III, S. 1, 13 April 1889.

6. A von Knaut, *Innervation des Magens*. Inaug. Diss. Dorpat, 1886. — *Centralbl. f. d. Med. Wissensch.*, 1888, n° 50, S. 930.

7. B. Hlasko, *Beiträge zur Beziehung des Gehirns zum Magen*. In. Dissert. Dorpat, 1886. — *Centralbl. f. d. Med. Wissensch.*, 1888, n° 50, S. 930.

8. Th. Dobbert, *Beiträge zur Innervation des Pylorus*. In. Diss. Dorpat, 1886. — *Centralbl. f. d. Med. Wissench.*, 1888, n° 50, S. 930.

9. L. Oser, *Med. Jahrb. Wien.*, 1884, S. 385. — *Centralblatt f. die Med. Wissensch.*, Berlin, 1884, n° 22, S. 449.

ont déterminé ensuite les centres nerveux d'où émanent ces différents rameaux; dans cette partie de leurs travaux je ne noterai que ce point curieux : le centre dilatateur du cardia (région moyenne du sillon crucial) est en même temps constricteur du pylore; les filets qui y prennent naissance passent par les nerfs vagues.

Bechterew et Mislawski [1] ont confirmé la plupart des résultats auxquels est arrivé Openchowski. Pour ces derniers auteurs, les splanchniques sont les nerfs modérateurs des mouvements du pylore; mais, en même temps, leur excitation provoque une contraction durable et faible de l'estomac.

En somme, on voit que les opinions varient sur le rôle du sympathique et des splanchniques, bien que généralement on les envisage comme des nerfs d'arrêt.

J'ai fait quelques expériences pour m'éclairer sur leurs fonctions. L'excitation des nerfs a été pratiquée avec des courants juste suffisants pour obtenir un effet, toujours très faibles, et sur des animaux récemment tués par hémorragie ou encore immobilisés par le curare et la section du bulbe. Comme il fallait s'y attendre, les résultats sont souvent peu satisfaisants. Je citerai pourtant deux de ces expériences :

23 novembre 1891. — Chien-mouton très vigoureux. On place une canule dans la trachée, on sectionne le bulbe et on pratique l'insufflation pulmonaire.

L'abdomen est ouvert par une vaste incision cruciale. L'animal était à jeun depuis vingt-quatre heures. L'estomac et les intestins vides exécutent de faibles mouvements.

On met à nu le ganglion solaire droit, et on l'excite avec un courant à peine sensible au bout du doigt. La région pylorique se contracte en bloc à plusieurs reprises et les mouvements de la masse intestinale ne sont nullement suspendus.

L'excitation du grand splanchnique droit donne le même résultat. A ce moment, les phréniques, excités par la variation négative du cœur, font tressaillir le diaphragme à chaque pulsation cardiaque. Ces secousses provoquent des contractions de l'estomac troublant l'observation.

On ouvre la cage thoracique et on sectionne les deux phréniques, puis, quand tout est rentré dans le repos, on excite le ganglion solaire gauche. On observe une contraction du pylore et des mouvements dans la région pylorique de l'estomac.

L'excitation du sympathique thoracique produit le même effet.

Tous les mouvements observés dans cette expérience n'avaient pas l'in-

1. Bechterew et Mislawski, *Neurol. Centralblatt*, n° 6, S. 195, 1890.

tensité de ceux que détermine l'excitation du pneumogastrique pratiquée avec le même courant, comme je m'en suis assuré.

4 janvier 1892. — Chien-loup maigre, mais vigoureux. Canule dans la trachée. Section du bulbe. Respiration artificielle. Incision cruciale de l'abdomen.

On découvre le ganglion solaire droit, et on l'électrise avec des courants variant de 200 au maximum (divisions du grand chariot de Du Bois-Reymond). Toujours on observe de faibles mouvements dans la région pylorique.

On met à nu le pneumogastrique gauche, et on l'excite, en mettant la bobine secondaire à 200, à 500 et à 700. L'estomac exécute de superbes mouvements péristaltiques, tandis que la masse intestinale reste parfaitement immobile.

On excite alors le ganglion solaire droit avec l'extra-courant de la bobine primaire, et le pneumogastrique avec le courant de la bobine secondaire mise à 200.

En électrisant d'abord le ganglion d'une façon continue, puis, au bout de 15 secondes environ, le pneumogastrique pendant quelques secondes, l'excitation de ce dernier reste sans effet, et des mouvements obscurs s'observent seulement du côté du pylore comme si l'on excitait le ganglion solaire seul.

Si l'on excite d'abord le pneumogastrique, puis, cessant l'excitation, le ganglion solaire, les mouvements stomacaux sont peut-être un peu diminués, mais persistent fort nettement.

Ces expériences ont été répétées deux fois avec le même résultat.

On excite simultanément le pneumogastrique et le ganglion cœliaque. Mouvements péristaltiques fort nets.

On répète les expériences précédentes en électrisant le pneumogastrique, la bobine secondaire étant placée aux divisions 500 et 700. Toujours on provoque d'intenses mouvements péristaltiques.

On recommence encore une série d'expériences en ramenant la bobine secondaire à 200 pour exciter le pneumogastrique. Cette fois l'excitation du pneumogastrique reste toujours effective [1].

Ces expériences montrent que l'électrisation du plexus cœliaque ou des splanchniques peut déterminer des mouvements faibles dans la région de l'antre du pylore, et qu'elle peut empêcher l'excitation du pneumogastrique de produire son action motrice habituelle, si le courant excitant ce nerf est faible et de courte durée et si l'électrisation prolongée du ganglion cœliaque a débuté avant celle du

1. J'ai tenté d'inscrire les mouvements du pylore dans des expériences analogues; mais j'ai dû y renoncer, l'introduction d'une ampoule sphygmographique par le duodénum provoquant des mouvements continus dans l'antre du pylore; les phénomènes observés dans ce cas n'avaient aucune netteté et perdaient toute signification.

vague. Le sympathique est en outre dans une faible mesure modérateur des mouvements provoqués par le pneumogastrique.

Il semble donc que *chacun de ces deux nerfs sympathique et pneumogastrique, à des degrés d'intensité respectifs, agit différemment sur l'estomac suivant que ce viscère est au repos ou en mouvement*, c'est-à-dire suivant l'état de réceptivité de l'organe.

L'estomac est-il en mouvement sous l'influence du pneumogastrique, le sympathique agit comme inhibiteur; l'estomac est-il au repos, le sympathique peut manifester son action motrice. Si l'estomac est en mouvement sous l'influence du sympathique, l'électrisation faible et de courte durée du pneumogastriqne est inefficace. Ainsi pourraient peut-être s'expliquer les divergences que l'on constate entre les résultats auxquels sont parvenus les différents expérimentateurs.

Section des deux pneumogastriques. — Nous allons étudier maintenant l'effet produit sur la physiologie générale de l'estomac par la section des deux pneumogastriques.

L'*historique de cette question* est traité d'une façon complète dans le *Handbuch* de Hermann (t. V, 1re partie, p. 116 et suiv.). Je vais le tracer en quelques mots, en y ajoutant les recherches récentes.

Je diviserai tout d'abord les travaux en deux catégories : ceux où la section des pneumogastriques a été pratiquée sous le diaphragme, et ceux où cette opération a été faite au cou.

Dans la première catégorie, il faut éliminer les expériences de Pincus [1], dont les animaux sont morts en peu de temps et qui aurait observé la sécrétion d'un suc alcalin inapte à la digestion. Kritzler [2], Schiff [3] et récemment Duron [4], ont observé dans ces conditions la sécrétion d'un suc acide permettant aux animaux opérés d'effectuer leur digestion stomacale [5]. Pour Schiff, l'opération ainsi pratiquée n'amène aucun trouble du côté de l'estomac, dont les mouvements

1. Pincus, *Experimenta de vi nervi vagi et sympathici.* Inaug. Diss. Breslau, 1856.
2. Kritzler, *Ueber den Einfluss des N. vagus auf die Beschaffenheit der Secretion der Magendrüsen.* Giessen, 1860.
3. Schiff, *Leçons sur la physiologie de la digestion*, Florence, 1867, t. II, p. 336 et suiv.
4. E. Duron, *Influence de la section sous-diaphragmatique des nerfs pneumogastriques sur la digestion stomacale*, Thèse de Nancy, 1890.
5. Magendie (*Précis élém. de physiol.*, Paris, 1833, p. 103 et suiv.) a pratiqué la section des pneumogastriques dans le thorax, et la digestion n'était pas entravée. Il cite des expériences de Wilson Philipp, où, par la faradisation de l'estomac, on réveillait les facultés digestives après la vagotomie.

ne sont pas abolis et dont la sécrétion reste normale. Seule la sensibilité est abolie. Duron confirme ces observations. Cependant il constate une diminution de la pepsine renfermée dans la muqueuse stomacale.

Toutes ces expériences sont sujettes à une même critique. La section des pneumogastriques sous le diaphragme, même pratiquée comme le conseille Schiff, en incisant circulairement la gaine celluleuse péri-œsophagienne, n'est pas une section complète. Plusieurs filets sous-muqueux sont épargnés; Schiff le remarque lui-même; mais, dit-il, ces nerfs sont destinés uniquement à l'œsophage et ne pénètrent pas jusqu'aux parois stomacales. Cela est bien difficile à constater et n'est nullement démontré.

Dans les expériences où la section est pratiquée au cou et par suite est complète, les résultats observés sont différents. Tous les auteurs s'accordent sur ces points : les mouvements de l'estomac sont notablement diminués, et la digestion stomacale est plus ou moins troublée.

Pour les uns (Frerichs [1], Cl. Bernard [2], Lussana [3]), le suc gastrique est profondément altéré. Il est alcalin et ne peut agir sur les aliments qui se putréfient. Cl. Bernard considère le pneumogastrique comme le nerf moteur des glandes de l'estomac; c'est l'analogue de la corde du tympan pour la glande sous-maxillaire (*Phys. opér.*, p. 573); la section fait pâlir la muqueuse gastrique et la sécrétion cesse; lorsqu'il trouve un suc acide dans l'estomac des animaux opérés, il attribue la présence de cet acide à la fermentation lactique subie par les aliments. Cependant il a conservé pendant dix-sept jours un chien ayant subi la double vagotomie et il reconnaît que sur cet animal les fonctions digestives de l'estomac s'étaient en partie rétablies [4].

Pour d'autres (Breschet et Milne Edwards [5], J. Müller [6], Longet [7],

1. Frerichs, Art. Verdauung in *Wagner's Handwörterbuch*, 1846.

2. Claude Bernard, *Leçons sur la physiol. et la pathol. du système nerveux*, II, p. 417 et suiv. Paris, 1858. — *Physiologie opératoire*, p. 552 et suiv. Paris, 1879.

3. Dans des recherches sur la sécrétion biliaire, Ph. Lussana (*Riv. di clinica med. e farmac.*, I, p. 455, *Arch. ital. de Biol.*, V, 1884, p. 26) constata sur un chien, qui survécut vingt-quatre jours à la double vagotomie, que les matières vomies, et les résidus alimentaires trouvés dans l'estomac à l'examen nécroscopique, ne présentèrent jamais la moindre acidité; et l'auteur en conclut que la sécrétion de l'acide gastrique dépend particulièrement des nerfs vagues.

4. Claude Bernard, *Leçons sur la physiol.*, etc., II, p. 453.

5. Breschet et Milne Edwards, *Ann. des Sc. nat.*, IV, p. 257, 1825.

6. J. Müller, *Handbuch der Physiologie*, 4 Aufl. S. 459. Coblenz, 1844.

7. Longet, *Traité de physiologie*, I, p. 274. Paris, 1868.

Bouchardat et Sandras [1], etc.), la digestion stomacale est considérablement ralentie par l'abolition plus ou moins grande des mouvements de l'estomac. La sécrétion du suc gastrique se fait à peu près normalement, quoique en quantité moindre que sur un animal intact. D'après Müller et Dieckhoff, l'acidité du suc gastrique serait aussi diminuée (Expér. faites sur des oies).

Enfin pour Bidder et Schmidt [2], Panum [3], la sécrétion du suc gastrique est indirectement troublée par l'état d'inanition aqueuse dans lequel l'opération place l'animal en expérience, qui, en général, ne pourrait plus ni boire ni manger. L'injection d'eau dans l'estomac par une fistule provoquerait après résorption la sécrétion abondante d'un suc normal. Cette dernière hypothèse n'a pas grand fondement, car bien des chiens boivent beaucoup et mangent après avoir subi la section des deux vagues.

A ces troubles moteurs et sécrétoires de l'estomac viendraient encore s'ajouter des troubles de l'absorption gastrique. L'absorption stomacale est diminuée, d'après les observations de Dupuy d'Alfort et de Bouley [4]. Cl. Bernard (*Leçons*, etc., p. 429) aurait remarqué que les chiens à pneumogastriques coupés s'empoisonneraient plus lentement que les animaux intacts quand on leur place du cyanure de mercure dans l'estomac. Dans une autre expérience, il fait pénétrer dans l'estomac d'un chien de l'émulsine et une demi-heure après, de l'amygdaline. L'animal meurt, s'il a les pneumogastriques coupés [5]. D'après B. Baculo [6], l'absorption stomacale serait au contraire plus rapide après la section des deux pneumogastriques. Colin [7], de son côté, n'a constaté aucune influence de ces nerfs sur le phénomène en question. Enfin, d'après Schiff (*Leçons*, t. II, p. 369), la section des pneumogastriques abolirait totalement la sensibilité de l'estomac.

D'après l'ensemble de tous ces faits, on ne peut guère refuser avec Schiff une importance considérable au nerf pneumogastrique dans l'acte de la digestion stomacale. Ce qui contribue encore à

1. Bouchardat et Sandras, *Comptes rend. de l'Acad. des Sc.*, XXIV, p. 58, 1847.
2. F. Bidder u. C. Schmidt, *Die Verdauungssäfte und der Stoffwechsel*, etc. S. 90, Mitau u. Leipzig, 1852.
3. Panum, *Schmidt's Jahrbücher*, XCIII, S. 156.
4. Dupuy, *Bull. de la Soc. méd. d'émul.*, I, 1816, p. 592. — Bouley, *Bull. de l'Acad. de Méd.*, XVII, 1852.
5. Cl. Bernard, *Comptes rend. de l'Acad. des Sc.*, XVIII, p. 995, 1844.
6. B. Baculo, *Arch. ital. de Biol.*, IX, p. 52, 1888. — *Gaz. med. ital.*, 1888, n° 1, p. 9.
7. Colin, *Traité de physiol. comp. des anim.*, Paris, 1888, II, p. 96 et suiv.

faire accorder une influence prépondérante à ce nerf sur la sécrétion du suc gastrique : ce sont les expériences de Milne Edwards et Breschet montrant que l'excitation du bout périphérique des vagues après leur section atténue les troubles de la digestion; ce sont les expériences de Claude Bernard (*locis citatis*), nous apprenant que la galvanisation du bout périphérique d'un pneumogastrique après la vagotomie bilatérale rend à la muqueuse anémiée sa coloration rouge, détermine la turgescence de ses replis comme sur un animal en pleine digestion, et la sécrétion abondante du suc gastrique. (Voir *Leçons de physiol. opératoire*, 1879, p. 573.) Pawlow et Schumova Simanowskaja [1] ont aussi publié des faits analogues.

Tout récemment encore, Couvreur, [2] opérant sur des oiseaux, a reconnu que la section des vagues trouble notablement la digestion gastrique. La tunique musculaire est paralysée; la muqueuse est chargée de pepsine, mais le suc gastrique est excrété en très faible quantité. Il se produirait en réalité autant de suc qu'à l'état normal, mais ce suc stagnerait dans les canaux glandulaires, les muscles paralysés de la *muscularis mucosae* ne l'exprimant plus dans le tube digestif. Rien de semblable ne se passe sûrement chez le chien qui, à l'état normal, produit en une digestion beaucoup plus de suc que la muqueuse stomacale n'en pourrait contenir.

Expériences personnelles. — Je vais exposer maintenant les expériences que j'ai exécutées dans le but de m'éclairer sur le rôle que joue le pneumogastrique sur la digestion stomacale. Il est à remarquer que la plupart des observations des auteurs précédemment cités ont porté sur des animaux qui avaient subi le même jour la section des deux vagues au cou. J'ai essayé d'atténuer les désordres graves qu'entraîne cette opération en pratiquant la section de ces deux nerfs à des époques différentes. En coupant au cou les deux pneumogastriques, on est absolument sûr d'avoir supprimé tous les filets destinés à l'estomac. Si, opérant sur le chien, on laisse écouler une quinzaine de jours au moins entre les deux sections, les animaux sont moins affectés; on peut les conserver quelquefois une semaine, et l'état de leur santé générale n'est pas considérablement atteint pendant les premiers jours suivant l'opération. Par-

1. Simanowskaja, *Riforma medica*, aprile 1889. — J. Pawlow u. E. Schumova Simanowskaja, *Centralblatt für Physiol.* Original Mittheil., 1889, S. 113.
2. Couvreur, Thèse de doctorat ès sciences, Masson à Paris, 1892, p. 64 et suiv.

fois même les chiens ainsi vagotomisés sont vigoureux, mangent et boivent comme de coutume; ils présentent, il est vrai, quelques difficultés de déglutition. L'œsophage paralysé plus ou moins complètement [1] se laisse distendre par les aliments s'accumulant au-dessus du cardia fermé par le pilier droit du diaphragme. Aussi les régurgitations sont-elles fréquentes; mais ces animaux reprennent les aliments qu'ils ont rejetés, enveloppés d'un abondant mucus. Après plusieurs essais infructueux, ils finissent ordinairement par leur faire franchir le détroit cardiaque, et les tolèrent alors très bien.

Je crois devoir faire remarquer à ce sujet, qu'*un chien en très mauvais état de santé peut exécuter de fort bonnes digestions gastriques*. J'ai eu en effet l'occasion de constater ce fait sur un chien atteint de pleurésie purulente. L'animal était abattu et refusait toute nourriture. Matin et soir, je lui remplissais son estomac de viande par une fistule gastrique. Pendant une huitaine de jours, l'estomac de ce chien malade a parfaitement digéré; il sécrétait un suc abondant et absolument normal. Ce n'est que le matin du jour où il est mort que j'ai vu l'estomac considérablement dilaté, presque paralysé et rempli d'un liquide spumeux sans réaction sur le tournesol. Schiff, de son côté, a observé des faits semblables.

Je recommanderai de pratiquer la section du pneumogastrique gauche après celle du droit, pour pouvoir couper ce nerf en-dessous du récurrent, si l'on prévoit, le cornage étant très prononcé, que l'on serait obligé de trachéotomiser l'animal en opérant autrement. Un chien ayant une canule dans la trachée est assez difficile à conserver, et les lésions pulmonaires peuvent se manifester plus vite. C'est du moins ce que j'ai observé dans un seul cas, m'étant gardé plus tard de recourir à ce procédé.

Je citerai maintenant complètement deux expériences, dans lesquelles la section des vagues a été faite comme il vient d'être dit :

30 septembre 1891. — Chienne à fistule gastrique métis de dogue et de chien de chasse. On lui résèque un pouce environ du pneumogastrique gauche. On observe les symptômes classiques de la section du sympathique au cou. Le jour même, l'animal fait un repas abondant et le digère sans difficulté.

1. Chez le chien, l'œsophage reçoit de nombreux filets du laryngé supérieur, signalés pour la première fois par M. Chauveau, *Journ. de la Physiol. de Brown-Séquard*, 1862, t. V, et *Traité d'anat. comp.*, Paris, J.-B. Baillière, 1890, 4e édit., p. 849 et 850.

Les jours suivants, le suc gastrique est abondamment sécrété, et des digestions s'effectuent normalement [1].

16 octobre. — Les effets de la section du sympathique gauche sur l'œil du même côté, voire même sur la pupille, sont considérablement atténués ce qui fait craindre une régénération partielle du nerf coupé. On sectionne le vagosympathique droit. Les effets habituels de la section du sympathique au cou se manifestent alors des deux côtés, et, en particulier, ils recouvrent toute leur intensité du côté de l'œil gauche. Il s'était donc établi une suppléance partielle du sympathique gauche par le droit. Du reste l'autopsie a montré que le nerf gauche n'était pas régénéré. L'estomac de l'animal est rempli de viande bouillie.

17 octobre. — La viande est à demi digérée. Sans être putréfié, le contenu stomacal répand une *odeur fort désagréable sui generis.* La sécrétion gastrique peu abondante est franchement acide. L'estomac est *paralysé, insensible et très dilaté.* On le vide et on le lave par un courant d'eau. L'animal mange de la soupe dans la journée. Il déglutit avec peine et ne vomit pas.

18 octobre. — L'estomac est toujours dilaté. La *bile reflue* dans son intérieur avec des ascarides. La muqueuse est très rouge.

19 octobre. — La bile reflue toujours abondamment dans l'estomac. La dilatation stomacale est moins marquée; on lave l'estomac et à dix heures du matin on le remplit de viande cuite. A deux heures, la digestion est avancée, le suc est franchement acide, très peu abondant, il répand toujours une odeur désagréable, peut-être moins marquée que les jours précédents. A quatre heures, la digestion est finie, on remet alors de la viande en grande quantité dans l'estomac, jusqu'à complète réplétion.

20 octobre. — La viande est totalement digérée. L'estomac est vide et la bile reflue. On lave l'estomac pour la chasser; puis on obture le pylore avec un bouchon de caoutchouc maintenu par une bougie en gomme. On découvre le canal de Wharton et on y place un tube pour recueillir la salive. On verse 8 grammes d'iodure de potassium en solution aqueuse dans l'estomac. Toutes les cinq minutes, on électrise le nerf tympanico-lingual, et dans la salive sous-maxillaire qui s'écoule on recherche l'iodure par l'eau oxygénée et l'empois d'amidon. Il apparaît dans la salive au bout de quarante-cinq minutes. On a vu plus haut que l'absorption stomacale sur un chien intact demande quelquefois un temps plus considérable. A midi, on remplit l'estomac de viande.

A quatre heures, *la viande est digérée contre les parois de la muqueuse; au centre, elle est intacte;* il y a très peu de suc gastrique. La muqueuse est rouge.

21 octobre. — A neuf heures du matin, il y a encore quelques tendons non digérés dans l'estomac et très peu de suc gastrique sans mélange de

1. MM. Arloing et Tripier (Voir *Arch. de Brown-Séquard*, V, 1873, p. 157 et suiv.) ont déjà reconnu que la section d'un pneumogastrique n'était ordinairement pas mortelle et n'entravait nullement la digestion. Ils ont toutefois observé chez l'Ane des lésions mortelles du côté du poumon en même temps qu'une paralysie plus ou moins grande de l'intestin antérieur et en particulier du sac gauche de l'estomac.

bile. Ce suc est franchement acide. On en recueille ce qu'on peut pour l'analyse, et on y trouve de l'acide chlorhydrique en formant le sel de cobalt. On lave l'estomac, on bouche le pylore avec une éponge serrée à la ficelle et fixée à l'extrémité d'une sonde et on verse dans l'estomac 3 centigrammes d'atropine dissous dans 15 grammes d'eau. Au bout d'une demi-heure, on observe la dilatation pupillaire.

A deux heures, on tue l'animal par la section du bulbe. Il est fort maigre, le poil du dos est hérissé; ce chien répand une odeur désagréable. La muqueuse de l'estomac est enlevée, lavée à grande eau, coupée en morceaux, et mise à digérer dans 3 litres d'eau acidulée à la température de 38°. On a obtenu ainsi un *suc artificiel très énergique*, digérant bien l'albumine coagulée, et la transformant totalement en peptones avec des traces de propeptones.

Des coupes de cette muqueuse durcie dans l'alcool ne nous ont rien montré de particulier à l'examen microscopique.

Ce chien est le seul sur lequel j'ai observé une dilatation de l'estomac aussi considérable et aussi durable après la section des pneumogastriques. En général, les mouvements de l'estomac sont seulement affaiblis, et non abolis, comme en fait foi l'expérience suivante :

4 février 1892. — Chien à fistule, ayant déjà servi à la plupart des expériences faites sur l'absorption stomacale. Il est à jeun depuis vingt-quatre heures. La muqueuse de l'estomac est rose lavé de gris; les replis de la muqueuse sont faibles et affaissés.

On met à nu le pneumogastrique gauche, on le sectionne. L'estomac est toujours dans le même état. On excite le bout périphérique plaçant la bobine secondaire à la division 100. L'animal fait des efforts pour vomir, et la muqueuse se renverse au dehors par la fistule. On diminue le courant pourtant faible, on excite à partir de la division 50 en augmentant progressivement jusqu'à 100. La respiration de l'animal est fort gênée, et, bien qu'il soit peu sensible, il manifeste souvent de la douleur. L'excitation est fréquemment interrompue pour examiner l'état de l'estomac. Ce viscère se contracte pendant toute la durée des excitations, les replis de la muqueuse sont rapidement devenus rouges et turgescents, comme pendant la pleine digestion; il ne se produit pas de sécrétion véritable. L'excitation est prolongée pendant une demi-heure; finalement il y a eu une faible sécrétion acide riche en mucus; cette sécrétion est si peu considérable qu'elle s'écoule à peine par la fistule quand l'estomac se contracte sous l'influence de l'électrisation du vague. On cesse l'expérience, la bile apparaissant dans l'estomac.

3 mars (soir). — L'animal n'a nullement souffert de l'opération du 4 février. Il a engraissé et est devenu fort hargneux. Sa sécrétion gastrique n'a présenté aucun trouble.

On vide et on lave l'estomac, dont on essuie la muqueuse avec une fine éponge. On met à nu le pneumogastrique droit et on le coupe. L'animal

asphyxie, et se débat violemment. On pratique la trachéotomie. La muqueuse stomacale qui se rejetait au dehors et était devenue violette pendant l'asphyxie, est maintenant *rose pâle*; les replis de la muqueuse sont peu saillants comme sur un animal à jeun.

On excite le bout périphérique du pneumogastrique droit. L'estomac se contracte violemment. L'excitation est prolongée avec quelques courtes interruptions pendant un quart d'heure au moins. La muqueuse est actuellement *rouge vif*, les replis sont turgescents, et *l'estomac a sécrété* en faible quantité un suc acide très riche en mucus.

On détermine alors comme il a été dit plus haut le temps nécessaire pour l'absorption stomacale du ferrocyanure. Ce sel apparaît en vingt minutes dans les urines. On remarque que la sécrétion urinaire *est fort ralentie.*

4 mars (matin). — L'animal est très vif. La muqueuse de l'estomac est congestionnée. L'estomac ne contient pas d'aliments. On en extrait 50 centimètres cubes environ d'un liquide acide, qui répand une odeur assez sensible. *L'acidité* de ce liquide *est due à de l'acide chlorhydrique*, dont on a préparé le sel de cobalt. *On n'y trouve pas* d'acide lactique. Ce suc bouilli avec de la potasse dégage une *odeur ammoniacale* très semblable à celle de la triméthylammine.

L'estomac n'est pas dilaté. En introduisant le doigt dans l'antre du pylore, je le sens fortement serré par une contraction énergique, et l'animal ne manifeste pas de douleur quand on irrite cette région. Il s'agite, lorsqu'on pince la muqueuse, qui par suite n'a pas perdu toute sensibilité.

On excite pendant quelque temps le pneumogastrique droit après avoir essuyé la muqueuse; on avait laissé la veille un fil attaché au bout périphérique de ce nerf pour le retrouver aisément. Au bout de quelque temps, on constate la production d'une sécrétion toujours très peu abondante, acide et riche en mucus. L'estomac se contractait fortement pendant l'électrisation du vague.

On prépare ensuite l'expérience pour étudier l'absorption de l'estomac. La sonde placée dans la vessie livre passage à quelques centimètres cubes d'une urine trouble, riche en phosphates et très colorée, puis une fois la vessie vidée, plus une seule goutte d'urine ne s'écoule. Cette urine, fortement alcaline, ne contenait pas de sucre, mais l'ébullition avec la liqueur de Fehling ou avec de la potasse dégageait une forte odeur alliacée analogue à celle du phosphure d'hydrogène. Il y avait encore du ferrocyanure dans cette urine; *jamais* auparavant je n'en avais trouvé dans l'urine de ce chien le lendemain d'une expérience sur l'absorption.

On place alors dans l'estomac 3 grammes de salicylate de soude dissous dans l'eau, l'expérience étant impossible avec le ferrocyanure. L'urine se refusant à couler, on injecte un peu d'eau dans la vessie, et on recueille quelques gouttes de cette eau de cinq en cinq minutes. Au bout de vingt-cinq minutes, on obtient la réaction nette du salicylate par le perchlorure de fer.

On donne de la viande à l'animal qui la mange avidement. Il déglutit avec quelque difficulté, mais ne vomit pas.

5 mars (matin). — Ce chien est mort. A l'autopsie, on trouve dans l'estomac un peu de viande et de la soupe non digérée; l'estomac est rempli de bile jaune. La congestion pulmonaire est intense. On se rappelle que l'animal avait été trachéotomisé; il a fortement gelé pendant la nuit, et les fenêtres de la cave où ce chien avait été renfermé étaient restées ouvertes.

Deux autres chiens ayant subi la section des deux pneumogastriques (sur l'un d'eux le pneumogastrique droit avait été sectionné en dessous du récurrent), m'ont permis d'observer des faits semblables.

L'estomac était légèrement paralysé, surtout le pylore; les animaux mangeaient et digéraient bien la soupe, mais la viande séjournait parfois longtemps dans l'estomac.

Le suc gastrique sécrété en très faible quantité et d'une façon presque continue, même pendant les intervalles des digestions était acide, répandait toujours une odeur de poisson gâté, surtout quand on le faisait bouillir avec de la potasse. Cette odeur ammoniacale n'est pas due à une putréfaction des aliments, car le suc recueilli sur un animal à jeun après lavage de l'estomac la répand très nettement. La sécrétion urinaire étant ralentie, des produits azotés s'élimineraient-ils par le tube digestif, comme cela a lieu après la double néphrectomie?

En excitant le pylore avec le doigt on détermine encore sur les chiens vagotomisés des contractions de l'estomac, et le pincement de la muqueuse est généralement ressenti par l'animal. La sensibilité de l'estomac n'est donc pas absolument abolie.

Pendant la pleine digestion, la muqueuse est souvent pâle; parfois cependant, elle est très rouge : il y a donc des troubles vaso-moteurs.

Par suite de la faible quantité du suc gastrique sécrété, et de l'affaiblissement des mouvements de l'estomac, on observe souvent, pendant les digestions de viande, que la chymification est avancée contre les parois de la muqueuse, tandis que les morceaux de viande situés au centre sont intacts. Ce fait a été vu aussi par Brachet et Longet [1].

Enfin la bile reflue fréquemment dans l'estomac, peut-être parce que le pylore relâché laisse passer de temps en temps un peu de suc gastrique dans le duodénum, suc qui va exciter la région où débouche le canal cholédoque, et provoque les contractions réflexes de la vésicule biliaire observées par Claude Bernard. Celle-ci à tout moment déverse son contenu dans l'intestin, et la bile pénètre facilement dans l'estomac dont le pylore a perdu sa tonicité. Couvreur (*Thèse*, p. 66) a observé le même fait sur les oiseaux. D'après lui et d'après Vulpian [2], la section des vagues déterminerait une suractivité de la sécrétion biliaire.

1. Longet, *Traité de physiologie*, 3e édit., t. I, p. 259. — Brachet est cité par J. Müller (*Manuel de physiol.*, trad. franç., Paris, 1845, t. I, p. 452).
2. Vulpian, *Leçons sur l'appareil vaso-moteur*, Paris, 1875, t. I.

Le suc gastrique d'un chien vagotomisé doit son acidité à de l'acide chlorhydrique. J'ai trouvé une fois des traces d'acide lactique. J'aurais voulu pouvoir doser l'acidité du suc recueilli après la section des deux pneumogastriques, mais la chose m'était impossible, n'ayant pas à ma disposition de balance suffisamment sensible pour me permettre de déterminer la valeur d'une eau de baryte en acide oxalique.

J'ai été réduit à comparer, par des dosages faits au même instant avec la même eau de baryte, le suc d'un chien normal et le suc d'un animal vagotomisé, au même moment de la digestion sur ces deux animaux. J'ai trouvé ainsi les rapports 10/8 et 10/9 dans deux expériences, 10 représentant l'acidité du suc de l'animal intact. Dans la deuxième expérience, le chien à pneumogastriques coupés avait refusé de manger, on lui avait rempli l'estomac par une fistule; le chien témoin avait mangé, et par suite son suc était un peu dilué de salive.

Faut-il conclure de ces deux expériences que l'acidité du suc gastrique soit diminuée par la section des vagues? Je ne le pense pas, parce que sur les animaux opérés, le suc gastrique est très peu abondant comparé à celui de l'animal intact; les peptones produites saturent au fur et à mesure l'acide du suc gastrique, faisant baisser le titre en acide, comme l'a montré M. A. Gautier [1]; il en résulte que le suc d'un animal opéré peut être plus vite affaibli que celui d'un chien intact. Si en outre l'animal a dégluti la viande qui se trouve dans son estomac, la sécrétion salivaire, à peu près normale, peut diminuer plus fortement par dilution l'acidité du suc gastrique sur le chien opéré que sur le témoin dont la sécrétion stomacale est abondante.

En résumé, la *section des deux pneumogastriques* pratiquée en deux temps n'abolit pas la digestion stomacale mais la trouble profondément; on constate en effet les désordres suivants :

1° La tunique musculaire a perdu de sa tonicité, et les mouvements de l'estomac sont notablement diminués.

2° Le suc gastrique est sécrété en très faible quantité et d'une façon presque continue. En revanche la sécrétion du mucus paraît exagérée.

3° Il apparaît dans la sécrétion stomacale des corps nouveaux, qui lui communiquent une odeur désagréable, et qui paraissent être des sels d'ammoniaques composées? (triméthylamine?)

1. A. Gautier, *Traité de chimie biologique*, Paris, 1892.

4° La bile reflue fréquemment dans l'estomac, en quantité très suffisante pour neutraliser le suc gastrique si peu abondant [1].

5° Il y a en outre des troubles vaso-moteurs; la muqueuse stomacale étant quelquefois pâle pendant la digestion et rouge lorsque l'estomac est vide.

Les altérations qualitatives et la diminution quantitative du suc gastrique sécrété me semblent être les phénomènes stomacaux les plus graves provoqués par l'opération.

En revanche, la quantité de propepsine contenue dans la muqueuse stomacale ne paraît pas diminuée notablement, les infusions acides étant très actives [2]; la structure elle-même de la muqueuse n'est pas modifiée [3]. La section des pneumogastriques en diminuant la sécrétion diminuerait par ce fait la transformation de la propepsine en pepsine. En quelque sorte, on peut dire que le pneumogastrique n'est pas le nerf de *charge* de l'estomac; mais il est un des nerfs de *décharge* de cet organe, son intégrité étant indispensable pour que la sécrétion gastrique reste normalement abondante.

L'acidité du suc gastrique n'est pas notablement diminuée, et la sensibilité ne paraît pas absolument abolie. L'absorption stomacale, elle aussi, n'est pas troublée. Les expériences de Cl. Bernard citées plus haut (voir p. 394) peuvent en effet s'interpréter par la diminution de la sécrétion gastrique, déterminant plus tardivement sur un animal vagotomisé la décomposition du cyanure de mercure, ou, dans le deuxième cas, ne pouvant plus *digérer* assez vite l'émulsine avant l'arrivée de l'amygdaline.

Comment se fait-il cependant que Schiff et Duron n'aient constaté aucun des troubles précédents en pratiquant la *section des pneu-*

1. On sait par les expériences de M. Dastre (*Soc. de Biol.*, 1880, 1883; *Arch. de Brown-Séquard*, V^e^ sér., t. II, p. 316 et suiv., 1889) et de Ruggero Oddi (*Annali dell' Università libera di Perugia*, 1887; *Arch. ital.*, IX, 1888, p. 138) que la pénétration de la bile dans l'estomac normal sécrétant un suc abondant, ne trouble pas la digestion gastrique. Je dirai à ce propos que j'ai constaté souvent ce fait sur moi-même par méricysme. La bile reflue très souvent dans mon estomac, et en abondance. Le chyme que je rejette est fort jaune, d'une saveur très amère et acide, et mes digestions me paraissent s'effectuer fort régulièrement. M. Debove enseigne aussi que le reflux de la bile dans l'estomac est normal chez l'homme.

2. Fait constaté aussi par Couvreur sur les oiseaux (Thèse, p. 64).

3. M. Chauveau, qui a conservé quelques chiens fort longtemps après la section des deux pneumogastriques, m'a dit avoir constaté à plusieurs reprises, une dégénérescence très marquée de la tunique musculaire œsophagienne dans la région cardiaque avec formation d'une poche au-dessus du diaphragme. Cette dégénérescence des muscles était visible à l'œil nu en examinant par transparence l'œsophage ouvert et étalé. La poche était due à l'accumulation temporaire dans la portion terminale de l'œsophage des aliments arrêtés par le pilier droit du diaphragme fermant le cardia.

mogastriques sous le diaphragme? Il est vrai que cette section peut ne pas être aussi complète que le pensent leurs auteurs. C'est surtout le cas des expériences de Duron, qui s'est borné à arracher les troncs nerveux sans inciser circulairement la séreuse, et certainement bien des filets lui ont échappé.

J'ai tenté sur un chien à fistule de pratiquer la section totale de l'œsophage sous le diaphragme, et de fermer l'ouverture stomacale et l'ouverture œsophagienne par des sutures de Czerny. La suture de la plaie stomacale est aisée, mais celle de l'œsophage, qui tend toujours à fuir dans le thorax, est très difficile; je l'ai mal faite, étant obligé d'opérer sans aide, et ce chien est rapidement mort de péritonite, la salive arrivant dans l'abdomen.

Ce procédé m'ayant paru peu pratique, j'ai alors effectué, en opérant comme le conseille Schiff, la section des pneumogastriques sous le diaphragme.

Après avoir tordu tous les vaisseaux sanguins et arraché les gros troncs nerveux au point où l'œsophage pénètre dans l'estomac, j'ai fait l'incision circulaire de la séreuse, et je n'ai pas craint d'entamer, parfois jusqu'à la muqueuse, la couche musculaire sous-jacente, afin d'être plus sûr de ma section. J'ai ensuite retroussé de chaque côté la séreuse en l'attirant avec des pinces. L'ouverture de l'abdomen était refermée par une suture en étages. Il va sans dire que cette opération était faite avec une asepsie suffisante.

Les animaux que j'ai ainsi opérés, au nombre de deux, se sont rapidement rétablis. Ils mangeaient beaucoup de soupe dans les jours qui ont suivi l'opération, et pourtant ils maigrissaient au début. Ils ont présenté quelques troubles de déglutition, surtout dans les jours qui ont suivi la section des pneumogastriques, et ont quelquefois vomi. Je les ai sacrifiés lorsqu'ils commençaient à diminuer de maigreur, l'un sept jours, l'autre onze jours après l'opération. Leurs plaies étaient cicatrisées. Une heure avant de leur sectionner le bulbe, je leur avais fait faire un repas de viande.

A l'autopsie, les aliments étaient imbibés d'un suc franchement acide, très peu abondant, et enveloppés de mucus. Dans les mêmes conditions, un chien intact, de taille semblable aux animaux opérés, eût fourni au moins de 60 à 70 cent. cubes de suc. Je n'ai pas pu en recueillir 10 sur ces deux animaux, pas plus que sur un troisième dont il sera fait mention plus tard et qui avait en même temps subi l'extirpation des ganglions cœliaques. Ce suc répandait l'odeur sui generis déjà signalée, mais moins franchement que lorsque la section a été faite au cou. Il m'a semblé aussi que la sec-

tion sous le diaphragme ralentissait la sécrétion urinaire. Les vaisseaux de l'estomac *n'étaient pas dilatés* comme ils le sont sur un animal en pleine digestion. La muqueuse *était pâle*, comme elle se présente habituellement quand l'estomac est vide. Il y avait un peu de chyme dans le duodénum; peut-être provenait-il d'une digestion antérieure; on ne voyait pas les chylifères. Il n'y avait pas de bile dans l'estomac.

Duron a trouvé quelquefois de la bile dans l'estomac des chiens qu'il avait opérés, mais il considère cela comme un accident opératoire. Je ne le pense pas, étant donnés les faits que j'ai observés lorsque la section est pratiquée au cou. Il a remarqué aussi l'absence de vaso-dilatation.

On voit donc que, à la suite de la *section sous-diaphragmatique des vagues*, on observe du côté de l'estomac les faits suivants :

Les animaux peuvent digérer de la soupe régulièrement et en grande quantité; mais la digestion de la viande est ralentie, parce que la quantité du suc gastrique sécrété est notablement diminuée. Sa qualité est un peu altérée, car il répand une odeur désagréable quoique à un degré moins intense que lorsque la section a été pratiquée au cou. On observe également des troubles vaso-moteurs, et probablement des troubles moteurs, Duron ayant vu quelquefois le reflux de la bile dans l'estomac.

Comment se fait-il que Schiff n'ait rien constaté du côté de la sécrétion gastrique? C'est ce que je ne puis expliquer. Comme il ne donne pas grand détail à ce sujet, il est possible qu'il ait observé la grande voracité des chiens qu'il avait opérés et qu'il leur ait vu digérer de grandes quantités de soupe. Il a constaté ensuite que les infusions de muqueuse étaient fort actives, ce que j'ai vu aussi pour les animaux qui avaient subi la section au cou, et il aura conclu de tout cela que l'estomac se comportait normalement. En tout cas, ce qui me paraît ressortir des faits exposés précédemment c'est que sur les chiens ayant subi la section des vagues sous le diaphragme, on peut démontrer l'existence de troubles dans la sécrétion gastrique en leur faisant ingérer de la viande, qui est beaucoup plus difficile à digérer qu'une bouillie de pain, et qui ne peut nous induire en erreur sur la quantité de la sécrétion stomacale, puisqu'on n'introduit pas dans l'estomac d'autre liquide que la propre salive du sujet en expérience.

Je citerai plus tard une troisième expérience venant encore à l'appui de celles que je viens de rapporter.

Extirpation du plexus cœliaque. — Le nombre des physiologistes ayant pratiqué l'extirpation du plexus cœliaque est assez considérable. Nous trouvons : Volkmann [1], Pincus [2], Samuel [3], Cl. Bernard [4], Budge [5], Adrian [6], Lamansky [7], Schiff [8], Klebs [9], et récemment Lustig [10], Oddi [11], Peiper [12], Viola [13]. Tous ces physiologistes s'accordent à reconnaître que la sécrétion gastrique n'est pas notablement troublée, souvent même pas du tout. Leurs opinions ne diffèrent que pour des points de détail. Je ne noterai que les particularités suivantes :

Adrian est le premier qui ait réussi à conserver les animaux qu'il avait opérés; l'extirpation du plexus cœliaque ne lui a donné aucun résultat. Schiff a pleinement confirmé ces faits négatifs. Lamansky dit que la lésion du plexus cœliaque détermine la maigreur et le dépérissement des animaux pour des raisons qui lui échappent. Klebs a observé en même temps l'atrophie du pancréas. Enfin Lustig et Oddi, qui se sont fort peu occupés de la digestion, ont constaté l'apparition de l'acétone dans les urines. Ce dernier point est contredit purement et simplement par Peiper en Allemagne et par Viola en Italie.

Braun [14], à la suite de la section des splanchniques, a vu quelquefois augmenter la sécrétion du suc gastrique.

Pour ma part, j'ai fait un grand nombre d'expériences sur le plexus cœliaque, et la plupart ne m'ont rien appris. J'ai rapporté plus haut ce que j'avais pu voir relativement à l'influence de ce plexus sur les mouvements de l'estomac; j'ajouterai que dans le cours de ces expé-

1. Volkmann, *Müller's Archiv*, 1842 et 1845.
2. Pincus, *Dissert. inaug.*, Breslau, 1856.
3. Samuel, *Wiener med. Wochens.*, n° 30, 1856.
4. Cl. Bernard, *Leçons sur la phys. et la path. du syst. nerveux*, t. II, 1858.
5. Budge, *Schriften der K. K. Carol. Akad. d. Naturforscher*, Bd XIX, 1860.
6. Adrian, *Eckhard's Beiträge z. Anat. u. Phys.*, III, S. 59, 1863.
7. Lamansky, *Zeitschr. f. rat. Med.*, XXVIII, S. 59, 1866.
8. Schiff, *Leçons sur la physiol. de la digest.*, t. II, chap. XXXIV, p. 392, 1867.
9. Klebs, *Handbuch der path. Anat.*, Berlin, 1870, S. 547.
10. A. Lustig, *Archivio per le scienze mediche*, XIII, n° 6, et XIV, n° 1. — *Lo Sperimentale*, XLV, 1891, p. 435, et XLVI, 1892, p. 247. — *Ziegler's Beiträge zur pathol. Anat.*, VII, S. 433. — *Arch. ital. de Biol.*, vol. XI et XII, 1889, XIII et XIV, 1890, XVII, 1892.
11. Oddi, *Lo Sperimentale*, XLV, p. 458, 475, 1891, et XLVI, p. 306, 1892.
12. Peiper, *Zeitschr. f. klin. Med.*, XVII, S. 498, 1890.
13. Viola, *Atti della Acad. med. chirurg. di Perugia*, vol. III, fasc. 4. — *Rivista gen. ital. di clin. med.*, n°s 12 et 13, 21 juillet 1891. — Pour les travaux de Lustig, Oddi et Viola, voir les *Arch. ital. de Biol.*, de 1889 à 1892.
14. Braun, *Eckhard's Beiträge*, VII, S. 59, 1876.

riences et de beaucoup d'autres pratiquées sur des chiens curarisés ou à moelle coupée à la sortie du crâne, je n'ai jamais pu voir nettement de phénomènes de vaso-constriction par la galvanisation des ganglions semi-lunaires ou de vaso-dilatation résultant de la destruction de ces ganglions. Le contact de l'air congestionnait rapidement les viscères abdominaux; et si promptement que l'on conduise l'expérience, au moment où l'on agit sur le plexus solaire, il est bien difficile de constater quelque chose de certain.

Claude Bernard [1] pourtant aurait vu nettement la galvanisation du ganglion solaire gauche déterminer la vaso-constriction des vaisseaux splanchniques, et l'extirpation du plexus déterminer la dilatation de ces mêmes vaisseaux.

Peut-être les ganglions solaires renfermeraient-ils des filets vaso-dilatateurs en même temps que vaso-constricteurs? Les expériences de MM. Dastre et Morat [2] sur le sympathique cervical nous ont appris à ne plus considérer le sympathique que comme un nerf exclusivement vaso-constricteur. Quoi qu'il en soit, dans les conditions où je me suis placé, et ces conditions ont été variées, je n'ai jamais observé de phénomène vaso-moteur positif ou négatif pas plus que d'effet sur la sécrétion stomacale.

J'ai tenté alors de détruire le plexus cœliaque sur des chiens porteurs d'une fistule gastrique. J'ai fait beaucoup de ces opérations, une trentaine au moins, j'ai rarement réussi l'extirpation totale, et je n'ai vu se rétablir que trois chiens bien opérés.

Je pratiquais l'opération comme le conseille Schiff, mais en ayant recours bien entendu à une asepsie aussi rigoureuse que possible. Les instruments avaient séjourné une heure dans le four à flamber à 150°. Les compresses et les serviettes employées pour caler les viscères avaient été stérilisées à l'autoclave; elles étaient imprégnées d'eau salée à 7 p. 1000. La peau de l'animal, soigneusement rasée, et les mains de l'opérateur étaient lavées à l'alcool, au sublimé et à l'eau stérilisée. Malheureusement, j'étais obligé de pratiquer ces opérations dans un local où les germes étaient abondants, et de recourir à l'aide du garçon de laboratoire, qui soignait les animaux et était d'une propreté douteuse. J'insiste sur ces détails, car ils auront leur importance tout à l'heure.

Je faisais sur le flanc gauche de l'animal une incision allant de la dernière côte à l'épine iliaque antérieure et supérieure, sur le bord externe de l'ilio-spinal, dans l'épaisseur des obliques de l'abdomen et du transverse.

1. Cl. Bernard, *Leçons sur la phys. et la path. du s. nerveux*, II, 1858.
2. Dastre et Morat, *Recherches sur le système vaso-moteur*, Paris, Masson, 1884.

On incise le péritoine, et pendant que l'aide attire la dernière côte vers le thorax avec un écarteur, on fait descendre le rein, et on voit la capsule surrénale gauche. On met à nu l'artère grande mésentérique et le tronc cœliaque, et on découvre le ganglion semi-lunaire gauche et quelques petits ganglions accessoires, entre ces deux artères et la capsule surrénale gauche. On arrache ce ganglion avec précaution à l'aide de pinces à griffes; on détruit les ganglions accessoires, et on dissèque autant que possible les filets qui accompagnent le tronc cœliaque et la mésentérique. On attire alors du côté gauche ces deux artères avec une aiguille de Cooper, et on arrache le ganglion droit qui occupe une position presque symétrique de celle du gauche. On l'attirera avec ménagement, pour tâcher de voir le splanchnique droit. Alors seulement on est sûr que l'extirpation est totale. Cette dernière partie présente une certaine difficulté. Souvent on blesse une artère importante, souvent aussi on constate à l'autopsie que l'extirpation n'a pas été complète comme on le croyait.

Je recousais ensuite le péritoine au catgut, puis les muscles avec des crins et fermais la peau par une suture entortillée.

Que l'extirpation du plexus ait été *totale ou non*, on constate presque invariablement les mêmes résultats.

Les animaux sont généralement très abattus; ils maigrissent rapidement. Le lendemain de l'opération la muqueuse stomacale est rouge violacé, les replis sont turgescents, il s'écoule par la fistule un liquide brun clair et acide avec des débris d'épithélium. Puis l'animal mange peu à peu et en petite quantité; la sécrétion gastrique, d'abord très faible, humectant à peine les bords de l'orifice fistuleux, peut devenir plus abondante vers le quatrième et le cinquième jour, et la muqueuse paraît alors absolument normale. La plupart de mes chiens sont morts considérablement amaigris entre le cinquième et le huitième jour après l'opération. A l'autopsie, les viscères de l'abdomen sont enflammés, et l'animal paraît être mort d'une péritonite. Parmi les chiens qui ont été tués en voie de rétablissement, l'un d'eux, sacrifié le huitième jour, avait le plexus cœliaque complètement enlevé; un autre, sacrifié onze jours après l'opération, avait conservé un fragment important du ganglion droit, mais le tronc cœliaque était bien énervé; les autres étaient mal opérés. Sur ces deux animaux tués à jeun, l'irrigation des viscères abdominaux m'a paru normale, et je n'ai pas remarqué de vaso-dilatation exagérée. Les vaisseaux étaient fort nettement accusés, mais souvent, à l'ouverture de l'abdomen sur des chiens intacts, j'en ai vu de semblablement dilatés.

En somme, tous les troubles très passagers observés du côté de l'estomac : anorexie et diminution de sécrétion, amaigrissement considérable de l'animal, état de la vascularisation des viscères suivant que l'animal est mort ou tué en voie de rétablissement peuvent s'interpréter, en admettant, ce qui est plus que vraisemblable,

que tous les animaux avaient contracté à la suite de l'opération une péritonite plus ou moins violente. Comme je l'ai dit plus haut, il m'était *impossible* d'opérer avec une asepsie absolue. Des chiens atteints de péritonite présentent souvent les mêmes symptômes; j'en ai vu dans plusieurs cas montrer au début de la maladie cet écoulement catarrhal brunâtre, souvent même très abondant par leur fistule gastrique; j'ai constaté la coloration très rouge de la muqueuse, puis l'animal mangeait un peu et digérait sans vomir après quelques jours de diète.

Les troubles observés pouvaient donc fort bien provenir, non pas de la destruction du plexus solaire, mais surtout d'une péritonite que l'opération aurait communiquée à l'animal, et dont elle aurait favorisé l'évolution.

Il y avait lieu de se demander aussi si ces troubles n'étaient pas le résultat secondaire de l'opération déterminant une intoxication de l'organisme par suite d'altérations trophiques, altérations probables étant donné l'amaigrissement très rapide des animaux opérés.

J'ai tout d'abord songé à l'*acétone* qui, d'après les travaux de Lustig et de Oddi, apparaît dans le sang et les urines à la suite de la destruction du plexus cœliaque, déterminant la mort de l'animal dans un état de coma acétonique. Mais avant d'étudier l'action de l'acétone sur l'organisme et en particulier sur la digestion gastrique, il fallait s'assurer de l'exactitude de l'observation de Lustig et de Oddi, contredite par Peiper et par Viola.

J'ai commencé alors une série de recherches que je vais relater ici, bien que, comme on le verra, elles ont été inutiles, car elles me semblent présenter quelque intérêt au sujet de cette question actuellement débattue de l'acétonurie expérimentale.

J'ai recherché l'acétone par la réaction de Lieben [1] en employant les précautions recommandées par Salkowski et Ken Taniguti [2]. J'ai cru devoir rejeter les réactions plus commodes mais incertaines de Legal [3], Le Nobel [4] et de Chautard [5], et ne les employer que comme réactions de contrôle.

L'urine était recueillie dans la vessie par le cathétérisme; acidulée par l'acide sulfurique et distillée aussi loin que possible. Le produit de la dis-

1. Lieben, *Annal. d. Chemie u. Pharmakie,* VII, 1870.
2. Salkowski u. Ken Taniguti, *Zeitschr. f. physiol. Chemie,* XIV, S. 471.
3. Legal, *Zeitschr. f. analyt. Chemie,* XXII, 1883.
4. Le Nobel, *Arch. f. exp. Path.*, XVIII, 1884.
5. Chautard, *Bull. de la Soc. chimique,* 1886, XLV, p. 83.

tillation était additionné d'une solution d'iode dans l'iodure de potassium, puis d'une lessive de soude jusqu'à décoloration totale. On recherchait au microscope le précipité iodoformique que l'on attendait au besoin vingt-quatre heures.

Tout d'abord, j'ai fait un grand nombre d'analyses d'urine normale, d'homme et de chien.

Cette urine normale ne donne jamais qu'un précipité très faible d'iodoforme ou un résultat négatif. A peine trouve-t-on deux ou trois étoiles d'iodoforme dans le champ du microscope (Vérick, obj. 7, oc. 3, tube tiré). Je n'ai pas constaté non plus, comme l'aurait vu Baginsky [1], comme l'ont annoncé J. de Bœck et A. Slosse [2], d'augmentation de ce précipité à la suite d'un jeûne prolongé ou d'une alimentation exclusivement carnée.

J'ai trouvé, au contraire, une augmentation considérable de ce précipité iodoformique dans l'urine de deux chiens ayant subi l'extirpation du plexus cœliaque. Ce précipité s'est montré le lendemain de l'opération jusqu'à leur mort survenue le sixième et le huitième jour après le début de l'expérience.

Ce résultat était-il bien le fait de la destruction des ganglions semi-lunaires? Peiper [3] qui le nie l'attribue à l'usage du sublimé employé pour désinfecter le champ opératoire. J'avais évité cette cause d'erreur, et d'ailleurs Lustig n'y était pas tombé, mais on sait par les travaux de Markownikoff [4] et de Jaksch [5] que l'acétone apparaît dans l'urine, au cours de plusieurs maladies : diabète, pleurésie, pneumothorax, etc. Cette apparition de l'acétone ou plutôt cette exagération de la production journalière d'acétone pouvait être en quelque sorte un épiphénomène se présentant toutes les fois que l'on pratique un traumatisme plus ou moins grave.

Lustig a en effet vu apparaître ce corps dans l'urine à la suite de diverses opérations intéressant le système nerveux : lésions du sympathique abdominal, du sympathique thoracique, du cervelet, du cerveau, etc. Moi-même je l'ai vu apparaître pendant 4 jours dans l'urine d'un chien ayant subi la section sous-diaphragmatique des vagues, pendant trois jours dans l'urine d'une femme opérée d'une

1. Baginsky, *Du Bois-Reymond's Arch.*, 1887, S. 349. Congrès de Berlin, 11 mars.
2. J. de Bœck et A. Slosse, *De la présence de l'acétone dans l'urine des aliénés*, Gand, 1891.
3. Peiper, *Zeitschr. f. Klin. Med.*, XVII, S. 498, 1890.
4. Markownikoff, *Deutsch. chem. Gesellsch.*, VIII, S. 1683, u. IX, S. 1604.
5. Jaksch, *Zeitschr, f. phys. Ch.*, IV, 1883. — *Zeitschr. f. klin. Med.*, VIII, 1884, u. X, 1886.

salpingite. Enfin pendant plus de deux semaines, j'ai obtenu un précipité iodoformique très abondant en analysant l'urine d'une chienne qui avait reçu à huit jours d'intervalle, dans la cavité péritonéale, deux injections de 15 grammes chacune d'une solution de nitrate d'argent à 1 p. 300.

Devant ces faits, il me semble que l'on peut dire que l'apparition de l'acétone dans l'urine après l'extirpation du plexus cœliaque n'a rien de spécifique. Ce corps se produit dans l'organisme de tout animal auquel on fait subir une lésion grave; peut-être même serait-ce la conséquence d'une inflammation ou d'une infection microbienne résultant d'une asepsie insuffisante pendant l'opération. En effet, j'ai vainement cherché plusieurs fois l'acétone dans l'urine du jeune chien auquel j'avais lié les vaisseaux de l'estomac en opérant *sans le secours* du garçon du laboratoire.

Quoi qu'il en soit, j'avais alors constaté, avec Lustig et Oddi, dans l'urine des chiens ayant subi la destruction du plexus cœliaque la présence d'un corps donnant abondamment le précipité iodoformique. Mais ce corps était-il bien l'acétone ordinaire? L'alcool, différents éthers, l'acide éthyldiacétique, différentes acétones ou aldéhydes, corps tous volatils et distillables, peuvent donner la réaction de Lieben.

Viola [1], du reste, nie que le corps en question, qu'il ne trouve du reste que dans l'urine normale, soit de l'acétone, parce que, dit-il, ce corps ne donne pas la réaction de Reynold [2], et ne donne qu'incomplètement celle de Legal.

On peut répondre aux affirmations de Viola que la réaction de Reynold est insuffisante lorsque l'acétone est en faible quantité dans une liqueur, comme l'ont constaté Strache [3] et Jolles [4]. Quant à la réaction de Legal, c'est une réaction colorée qui a déjà été fortement critiquée et qui n'est nullement caractéristique de l'acétone. Des urines qui ne donnent pas la réaction de Lieben donnent celle de Legal qui, du reste, comme l'a montré Jaksch, réussit bien avec le paracrésol, corps que l'on trouve souvent dans l'urine.

Pour m'éclairer à ce sujet, j'ai fait les recherches suivantes avec l'urine de la chienne citée plus haut, qui avait reçu des injections de nitrate d'argent dans la cavité abdominale :

1. Viola, *Atti dell' Acad. medico-chirurg. di Perugia*, III, 1891.
2. Reynold, *Deutsch. chem. Gesellsch.*, IV, S. 483.
3. Strache, *Sitzungb. der Kais. Akad. der Wissensch. in Wien*. C, S. 424, 1891.
4. Jolles, *Wiener Medizinische Wochenschr.*, 1892, n° 17 u 18.

1° On sature l'urine de bisulfite de soude, et on distille. Le produit distillé ne donne pas la réaction de Lieben. On ajoute au résidu de la distillation une lessive de soude en excès et on continue la distillation interrompue. Le produit passant à la distillation donne la réaction de Lieben.

Le corps qui se trouve dans l'urine est donc une aldéhyde ou une acétone puisqu'il se combine au bisulfite de soude.

Réaction de vérification : Ce corps se combine à la phénylhydrazine en donnant une hydrazone qui ne réduit pas la liqueur de Fehling (Fischer [1]). On titre une solution de chlorhydrate de phénylhydrazine par la liqueur de Fehling; on répète l'opération sur le même volume de la même solution de chlorhydrate de phénylhydrazine additionnée d'urine distillée. Le titre a diminué.

2° Le corps en question (urine distillée) ne réduit pas à froid les sels d'argent même au bout de vingt-quatre heures. Il est donc probable que ce n'est pas une aldéhyde.

Les aldéhydes, comme l'a montré Hugo Schiff [2], sont détruites par l'aniline ; il s'élimine de l'eau et il se forme une diammine diphénylique, suivant l'équation :

$$2C_2H_4O + 2NH_2C_6H_5 = 2H_2O + N_2 \begin{cases} 2C_6H_5 \\ 2C_2H_4 \end{cases}$$

Cette réaction ne se produit pas avec les acétones [3], qui ne sont pas attaquées par l'aniline à la température de 100°. Elle est caractéristique, d'après H. Schiff, de la fonction aldéhyde.

De l'urine est alors agitée avec de l'aniline; on sépare ensuite, par filtration sur du papier mouillé, l'excès d'aniline. On neutralise en excès par l'acide sulfurique. Le produit distillé donne la réaction de Lieben.

Donc le corps qui apparaît dans l'urine dans les conditions indiquées ci-dessus est une *acétone*. Mais laquelle? Il est probable en effet que le diméthylkétone n'est pas le seul à donner la réaction de Lieben que l'on doit pouvoir obtenir avec le méthyléthylkétone et le diéthylkétone.

Je me disposais à terminer cette recherche en tâchant de combiner l'acétone en question avec l'hydroxylamine et en déterminant la température de fusion du produit obtenu.

Connaissant alors l'acétone, il ne me restait plus qu'à étudier son action sur la digestion stomacale, afin de voir si les troubles que l'extirpation du plexus cœliaque produit au début sur les fonctions

1. E. Fischer, *Berl. Berichte*, XVII, S. 572.

2. Hugo Schiff, *Erdmann's u. Werthe's Jahresb. f. praktische Chemie*, CV, S. 184. *Comptes rendus de l'Acad. des Sc.*, LX, p. 32, 1865; LXV, p. 320, 1867. — *Annale d. Chemie u. Pharmakie*, V Supplem. Bd, S. 329, 1867, et CXLVIII, S. 330, 1868.

3. L'acétone du commerce est un résidu de la préparation de l'aniline. Elle distille sans altération avec ce corps.

de l'estomac proviennent du fait même de l'opération ou de la réaction de l'organisme, encore insuffisamment acclimaté à la présence de cet excès d'acétone.

Ces recherches et celles qui précèdent ont été rendues inutiles par l'expérience suivante :

Je me proposais d'*énerver autant que possible* l'estomac d'un chien, afin de voir si la digestion pourrait s'effectuer dans ces conditions. L'expérience avait déjà été faite avec succès par Schiff, qui n'avait constaté aucun trouble du côté de l'estomac. Je ne pouvais sectionner les pneumogastriques au cou, et extirper le plexus cœliaque : l'animal aurait promptement succombé; d'ailleurs, quelques filets du sympathique doivent arriver dans l'estomac avec l'œsophage. J'ai donc opéré comme il suit, avec une asepsie aussi rigoureuse que possible, et avec l'aide de M. Henri de Varigny, qui a bien voulu me prêter son concours, afin d'écarter autant que faire se pouvait toute cause d'infection :

17 mai 1892. — Chien terrier, très jeune et très vif. On l'anesthésie profondément par la morphine et le chloroforme, puis on pratique, sur la ligne blanche, une incision allant de l'appendice xiphoïde jusqu'au-dessous de l'ombilic. On extrait les viscères que l'on développe dans des serviettes chaudes et stérilisées à l'autoclave dans l'eau salée à 7,5 p. 1000. On dissèque le tronc cœliaque et l'artère grande mésentérique, et on arrache les ganglions cœliaques. On replace les viscères; puis on fait l'incision circulaire de la séreuse œsophagienne comme il a été dit plus haut. On recoud la plaie.

Le lendemain, l'animal va fort bien, et a bu avec avidité 1 litre de lait.

19 mai. — L'animal ne reçoit encore que du lait pour toute nourriture. On le sonde dans l'après-midi, et on cherche l'acétone dans son urine. On n'en trouve que des traces imperceptibles, comme dans une urine normale.

20 mai. — Ce chien mange de la soupe en abondance et se comporte très bien. Il accourt quand on entre au chenil, et ne paraît pas malade. Il maigrit pourtant. On ne trouve que des traces d'acétone dans l'urine, comme peut en présenter un individu sain.

21 mai. — Le ventre est ballonné; il présente de la fluctuation. L'animal a une ascite légère. On le sonde, pas une goutte d'urine ne s'écoule. On le garde au laboratoire ; on le sonde encore deux heures après, sans pouvoir obtenir de l'urine.

22 mai. — Le ballonnement du ventre a diminué. L'animal est maigre, on voit saillir les vertèbres. On ne trouve encore que des traces insignifiantes d'acétone.

23 mai. — Tout ballonnement de l'abdomen a disparu. Ce chien mange toujours beaucoup de soupe. On ne trouve pas d'acétone dans l'urine.

26 mai. — L'animal va fort bien; il est très maigre, quoiqu'il mange en abondance. En entrant au laboratoire, il joue avec un tube de caoutchouc. On ne trouve pas d'acétone dans son urine.

27 mai (après-midi). — On a fait jeûner ce chien depuis la veille au soir; on lui fait faire un repas de 200 ou 300 grammes de viande environ. Une heure après, on le fixe sur la gouttière, et on lui fait dans la jugulaire droite une prise de 25 centimètres cubes de sang, pour des essais étrangers à ce sujet. On lui sectionne ensuite le bulbe, et on pratique rapidement l'autopsie.

Les vaisseaux de l'estomac ne sont pas dilatés comme ils le devraient être sur un animal en pleine digestion. Les chylifères sont parfaitement visibles. Les vaisseaux de l'intestin ne présentent rien de particulier. On place deux pinces à forcipressure sur l'œsophage et sur le duodénum et on enlève l'estomac. La muqueuse est pâle, les aliments sont humectés d'une faible quantité de suc gastrique à odeur désagréable. Il y a du chyme dans l'intestin, mais en très faible quantité, et pas de liquides.

Les ganglions cœliaques ont été bien détruits.

Cette expérience nous renseigne encore une fois de plus sur les troubles que la section des vagues apporte dans la physiologie de l'estomac, diminution et altération du suc gastrique, troubles vasomoteurs, etc. Elle nous montre que les ganglions solaires n'ont pas grande importance pour la digestion stomacale; mais elle nous apprend en outre que quand l'opération est pratiquée avec une asepsie rigoureuse, l'animal se rétablit très vite, et la quantité d'acétone que contient l'urine reste normale; et il est fort probable que, lorsqu'à la suite des opérations précédentes, on la voyait augmenter notablement, c'est que ces opérations avaient déterminé des accidents de péritonite, causant cette acétonurie exagérée.

Il nous semble donc qu'au sujet de l'acétonurie nous pouvons dire :

L'acétone apparaît dans les urines en quantité notable à la suite d'une foule de lésions inflammatoires. Elle n'est nullement un caractère spécifique des lésions du plexus cœliaque. Quand la production journalière d'acétone augmente notablement à la suite d'un traumatisme chirurgical, c'est probablement *un indice d'infection plus ou moins grande.*

On s'expliquerait ainsi les contradictions existant entre Lustig et Oddi d'une part, trouvant constamment de l'acétonurie à la suite de l'extirpation du plexus cœliaque, et de Peiper et Viola, d'autre part, qui n'en ont jamais rencontré en quantité plus que normale.

Les premiers ont peut-être opéré avec une asepsie insuffisante, et les seconds, avec une asepsie rigoureuse.

Quoi qu'il en soit, je ne donne ces conclusions que sous toute réserve, me proposant de revenir plus tard sur ces recherches et de tâcher d'approfondir la question.

Pour revenir à la digestion gastrique, il me semble pouvoir conclure à la suite des expériences qui viennent d'être rapportées, et qui ne font que confirmer celles de mes nombreux devanciers :

L'extirpation du plexus cœliaque ne trouble que d'une façon passagère les fonctions de l'estomac, qui peuvent se rétablir promptement. Ces troubles non persistants sont inhérents à l'opération même, et ne sont pas le fait de la destruction de *ces ganglions du sympathique, qui ne paraissent pas avoir une influence notable sur la sécrétion de l'estomac, ni même sur la circulation de cet organe.*

Résumé. — Les faits relatés dans ce chapitre relativement à la sécrétion du suc gastrique nous autorisent à dire :

1° *Les centres nerveux présidant à la sécrétion réflexe des glandes gastriques se trouvent dans les parois mêmes de l'estomac.*

2° Néanmoins *le nerf pneumogastrique joue un rôle très important dans cette sécrétion.* Chez les Mammifères, l'estomac est loin d'avoir vis-à-vis de ce nerf l'indépendance que nous avons constatée chez les Batraciens.

3° *Le plexus cœliaque est sans effet sur la sécrétion gastrique.*

VI. — Conclusions.

Voici en quelques mots les principaux résultats auxquels nous ont conduit ces recherches; quelques-uns ne sont pas entièrement neufs, mais alors nous en avons donné une démonstration nouvelle ou nous avons tranché des questions controversées.

Chapitre I. — L'acide principal du suc gastrique, chez les mammifères et les batraciens, est l'acide chlorhydrique, comme il est aisé de le démontrer en préparant son sel de cobalt.

Le suc gastrique du chien ne renferme jamais d'acide chlorhydrique libre, en dehors des cas pathologiques.

Il y a toujours des traces d'acide lactique dans le suc gastrique du chien, même absolument pur et exempt d'aliments.

Quoique faiblement combiné, l'acide chlorhydrique du suc gastrique est capable, avec le temps, de déplacer partiellement des acides énergiques, vis-à-vis des bases alcalines. Nous l'avons démontré par l'acide nitrique.

La muqueuse stomacale peut sécréter un acide différent de l'acide chlorhydrique si l'on sature l'organisme d'un sel autre que le chlorure de sodium.

Dans le cas de la digestion de l'albumine coagulée, la parapeptone de Meissner est identique à la syntonine de l'œuf.

La propeptone est bien une individualité réelle et ne peut être considérée comme un mélange ou une combinaison de syntonine et de peptones.

En déshydratant de la peptone pure, on peut obtenir des traces de propeptone.

Il est fort difficile, sinon impossible, de transformer totalement dans une digestion *in vitro* la propeptone en peptone. Une des causes principales de la difficulté de cette transformation est due à ce fait que la pepsine est affaiblie et gênée dans son activité par l'acidité du milieu où l'on est obligé de la placer pour qu'elle puisse peptoniser les albuminoïdes.

La propeptone résiste à trois jours de congélation, tandis que la pepsine en infusion acide est presque totalement détruite par ce froid prolongé.

La pepsine transforme totalement l'albumine coagulée en syntonine, la syntonine en propeptone, et enfin la propeptone presque complètement en peptone.

L'antialbumose de Kühne et Chittenden n'existe pas dans les digestions artificielles. Ce corps est une production artificielle, c'est de la syntonine modifiée par les précipitations successives que nécessite sa préparation, et rendue ainsi plus ou moins réfractaire à l'action ultérieure du suc gastrique.

Chapitre II. — Contrairement aux recherches de H. von Swiecicki, les glandes stomacales de la grenouille, tout en sécrétant des acides, fabriquent aussi des ferments digestifs.

La pepsine sécrétée par les glandes œsophagiennes de la grenouille est plus abondante ou plus active que la pepsine stomacale.

Les glandes œsophagiennes de la grenouille présentent des croissants de Gianuzzi.

La sécrétion pylorique du chien, recueillie par un procédé différent de celui qui a été employé par Klemensiewicz et Heidenhain, est acide.

Les glandes gastriques des chats nouveau-nés renferment des cellules principales, alors qu'elles ne sécrètent pas encore de pepsine. Le développement des cellules principales paraît être en rapport avec la quantité du suc gastrique sécrété.

Tous ces faits montrent que la production des acides ne saurait être localisée dans les cellules de bordure, pas plus que celle des ferments dans les cellules principales, et il me semble nécessaire de modifier comme il suit la théorie de Heidenhain :

Toutes les cellules des glandes de l'estomac concourent à l'élaboration du produit donnant naissance aux acides du suc gastrique ; les cellules principales sécrètent les éléments liquides de ce suc et renferment de la propepsine soluble ; les cellules de bordure fabriquent surtout de la propepsine insoluble.

Chapitre III. — Je n'ai trouvé ni chymosine ni ferment saccharifiant l'amidon dans la muqueuse œsophagienne et dans la muqueuse stomacale de la grenouille.

En réduisant la circulation stomacale chez la grenouille, on peut rendre la sécrétion gastrique alcaline. Un fait semblable peut s'observer sur la femelle, lorsque, pendant la gestation, la circulation stomacale est réduite au profit de celle de l'ovaire hypertrophié.

Il n'en est pas de même si l'on réduit la circulation sanguine en salant un individu, parce qu'alors on fournit aux glandes stomacales le chlorure de sodium nécessaire pour l'élaboration de l'acide chlorhydrique.

La réduction de la circulation sanguine chez le chien donne des résultats analogues : alcalinité du suc ou diminution de son acidité, et sécrétion abondante de mucus.

La région pylorique de l'estomac est plus sensible que la région du fundus. Ce fait a été aussi constaté sur l'homme. Par suite de cette sensibilité, grande chez le chien, les corps étrangers séjournent longtemps dans l'estomac, et tout ce qui sort de ce viscère pour passer dans le duodénum doit être liquéfié ou porphyrisé.

L'estomac résiste à l'autodigestion parce que les parois de cet organe, même après la mort, fixent la pepsine avec très peu d'affinité ; par suite, les petites quantités de ferment qui peuvent impré-

gner la muqueuse vivante sont aussitôt balayées par la circulation sanguine.

La cravate de Suisse ne joue aucun rôle dans la déglutition des liquides.

L'estomac du chien absorbe avec une énergie assez considérable. Du ferrocyanure de potassium placé dans l'estomac apparaît dans l'urine au bout de 35 ou 40 minutes.

Chapitre IV (*Batraciens*). — Le nerf pneumogastrique est, chez les Batraciens, le nerf coordinateur des mouvements de l'intestin antérieur. Il renferme des filets moteurs commandant surtout aux fibres longitudinales, et aux sphincters cardiaque et pylorique. Il renferme en outre des filets inhibiteurs pouvant suspendre les mouvements réflexes de l'estomac.

Le sympathique fournit aussi, chez la grenouille, des filets moteurs à l'estomac. Son action est limitée à l'estomac, et elle s'exerce spécialement sur les fibres circulaires.

Le pneumogastrique fournit à l'estomac des filets vaso-dilatateurs et vaso-constricteurs.

Le sympathique agit principalement comme vaso-constricteur sur la circulation stomacale.

Le pneumogastrique exerce, chez la grenouille, une influence excitante sur toutes les sécrétions gastriques, la sécrétion du mucus prédominant à tel point qu'elle peut masquer, par son alcalinité, la sécrétion acide.

Le plexus cœliaque paraît sans effet sur les sécrétions. Il agirait plutôt comme inhibiteur; par suite :

Le nerf vague et le sympathique, l'un par son action excitante, l'autre par son action inhibitrice, constituent dans leur ensemble un appareil régulateur des sécrétions des glandes gastriques.

Le centre du réflexe présidant à la sécrétion des glandes gastriques se trouve dans les plexus nerveux intra-stomacaux.

Des lésions des lobes optiques et de la moelle allongée déterminent un catarrhe temporaire de l'estomac, avec une paralysie plus ou moins considérable de la tunique musculaire entraînant la dilatation de l'organe. Ces effets produits sur l'estomac cessent en quelques jours.

Chapitre V (*Mammifères*). — A des degrés d'intensité respectivement différents, chacun des deux nerfs pneumogastrique et sym-

pathique agit différemment sur les mouvements de l'estomac, suivant l'état de réceptivité de l'organe. Ils tendent à provoquer un état de repos ou de mouvement suivant que, lors de l'excitation nerveuse, le ventricule se trouve lui-même en état de mouvement ou de repos.

Après la section des deux pneumogastriques au cou, on constate du côté de l'estomac les désordres suivants :

1° La tunique musculeuse a perdu de sa tonicité, et les mouvements de l'estomac sont notablement diminués ;

2° Le suc gastrique est sécrété en très faible quantité et d'une façon presque continue ;

3° Le suc gastrique est altéré dans sa composition. Il paraît renfermer des sels d'ammoniaques composées ;

4° La bile reflue fréquemment et en abondance dans l'estomac, en quantité suffisante pour neutraliser le suc gastrique peu abondant ;

5° Il y a des troubles vaso-moteurs que la coloration variable de la muqueuse met en évidence.

En revanche, l'absorption ne semble pas entravée, et la sensibilité n'est pas totalement abolie, au moins dans la région pylorique.

La propepsine s'accumule toujours dans la muqueuse gastrique. Quant à la sécrétion du mucus, elle paraît exagérée.

Ces troubles se présentent aussi, mais à un degré moindre, sauf peut-être pour la diminution de la sécrétion gastrique et les désordres vaso-moteurs, lorsque la vagotomie a été pratiquée sous le diaphragme.

L'excitation électrique du pneumogastrique montre, en outre, que ce nerf fournit des filets sécrétoires et vaso-dilatateurs à l'estomac.

L'extirpation du plexus cœliaque ou son excitation électrique paraît ne pas avoir grande influence sur l'état de l'estomac et sur ses fonctions. Quand on observe des troubles, ils sont passagers, et sont probablement l'effet direct du traumatisme et non de la destruction de ces ganglions du sympathique.

Lorsqu'on pratique cette opération, il apparaît fréquemment dans l'urine une acétone, comme l'a annoncé Lustig. Mais comme le fait n'est pas constant, comme, d'autre part, l'acétone apparaît dans les urines au cours d'une foule de maladies, je crois devoir rejeter encore ce désordre organique sur l'opération elle-même exécutée avec une asepsie insuffisante, probablement.

L'énervation de l'estomac, pratiquée aussi complètement que possible, ne détermine pas des troubles plus considérables sur la digestion gastrique que ne l'aurait fait la section sous-diaphragmatique des pneumogastriques.

Cette opération, comme la section des vagues dans l'abdomen, ne détermine pas la mort à bref délai de l'individu qui l'a subie.

On voit donc que, chez les Mammifères comme chez les Batraciens, les centres nerveux commandant par voie réflexe à la sécrétion du suc gastrique se trouvent dans les plexus myentériques. Mais chez les Mammifères, la sécrétion stomacale est loin d'avoir la même indépendance que chez les Batraciens vis-à-vis du nerf pneumogastrique.

ADDENDA

M. Henry de Varigny et moi avons eu l'occasion d'observer quelque temps, au laboratoire de M. le professeur Richet, un homme porteur d'une fistule gastrique. Ce sujet, nommé Lemarchand, âgé de cinquante-huit ans et alcoolique invétéré, avait été opéré par M. le chirurgien Le Bec, à la suite d'un rétrécissement du cardia ayant déterminé la formation d'une poche œsophagienne et ne permettant plus que le passage d'aliments semi-liquides.

L'estomac de ce malade était en fort mauvais état. La muqueuse, constamment rouge et congestionnée, présentait des replis volumineux. Le suc gastrique était sécrété en très faible quantité et peu acide; la bile refluait à tout moment dans l'estomac. La viande, même crue et hachée, n'était pas digérée après un séjour de cinq heures dans ce viscère. Il en était de même à plus forte raison pour l'albumine coagulée. Au sortir de l'estomac, après y être restée plusieurs heures, la viande, placée dans de l'acide chlorhydrique à 1 p. 1000, se dissolvait imparfaitement en vingt-quatre heures à l'étuve à 38°.

Nous avons vainement tenté de rétablir la sécrétion du suc gastrique normal en faisant administrer à ce sujet, une heure avant les repas, des lavements de 300 grammes de bouillon de bœuf. Bien entendu, nous ne voulons rien conclure de ces essais infructueux, répétés d'ailleurs un petit nombre de fois, contre la théorie des peptogènes de M. Schiff.

Ce malade nous a paru présenter les symptômes d'une altération des rameaux gastriques des nerfs vagues.

Nous avons fait quelques observations relatives à la sensibilité de l'estomac et à la déglutition des boissons. Elles sont relatées dans le précédent mémoire.

Nous avons mesuré, à deux reprises, la température de l'estomac immédiatement après l'extraction de viande non digérée, introduite quatre heures environ auparavant. Nous avons trouvé la première fois, 38°,6 dans le grand cul-de-sac, et 38°,3 dans la région pylorique; la deuxième fois, 38°,5 dans le grand cul-de-sac, et 38°,6 dans le petit.

Enfin, nous avons inscrit les mouvements de l'estomac vide d'aliments en introduisant dans le grand cul-de-sac et dans l'antre du pylore deux ampoules de caoutchouc en doigt de gant, remplies par des éponges humides et très élastiques. Elles étaient fixées à l'extrémité de sondes en gomme et reliées directement à des tambours de Marey.

Les tracés ci-après montrent les résultats que nous avons obtenus. L'ampoule placée dans la région cardiaque inscrit en même temps la respiration et les battements du cœur, et les mouvements de l'estomac se traduisent par les oscillations du tracé, qu'une ligne horizontale rend très appréciables. L'ampoule pylorique donne un tracé presque rectiligne; tracé qui ne présente des accidents que lorsque le sujet parle, tousse, ou que la bile reflue dans l'estomac. Il est à remarquer que chaque compression de l'ampoule de la région pylorique est suivie d'un relâchement, ce qui n'a pas lieu dans la région cardiaque. Ce résultat est dû en partie, sinon en totalité, à une fuite du tambour inscrivant les mouvements du pylore.

Les légendes accompagnant les tracés nous dispensent de plus amples détails [1].

1. Dans le chapitre II de ce mémoire, nous avons négligé de citer les travaux de M. J.-N. Langley in *Phil. Trans. of Royal Society of London*, part. 3, 1881, et *Journ of Physiol.*, p. 269, dans lesquels ce savant combat les conclusions de Swiecięcki, et attribue aux glandes gastriques de la Grenouille la propriété de sécréter de la pepsine.

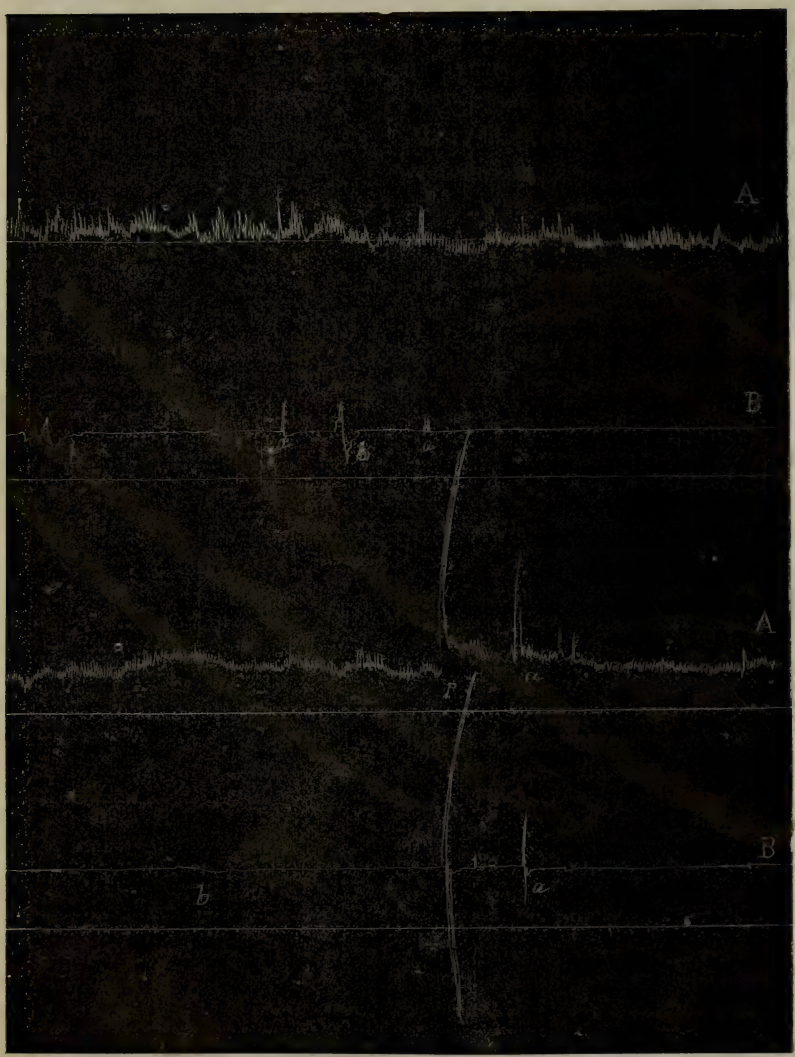

Tracé 1.

Le tracé original, réduit à l'imprimerie, présente 13 centimètres de large. Le cylindre de Marey fait un tour complet en une demi-heure (14 juin 1892).

A. Tracé de l'ampoule placée dans la région cardiaque. L'allure générale du tracé est due aux mouvements fort lents de l'estomac. Les grandes oscillations sont dues à la respiration ; de petites oscillations visibles à la loupe surtout pendant les expirations, beaucoup plus nettes sur l'original, sont dues aux battements du cœur.

B. Tracé de l'ampoule placée dans la région pylorique. Le tambour fuit un peu.

a. Réponses (oui ou non) du sujet à des questions qu'on lui pose.

b. Reflux de bile dans l'estomac, déterminant des mouvements dans la région pylorique.

t. Toux.

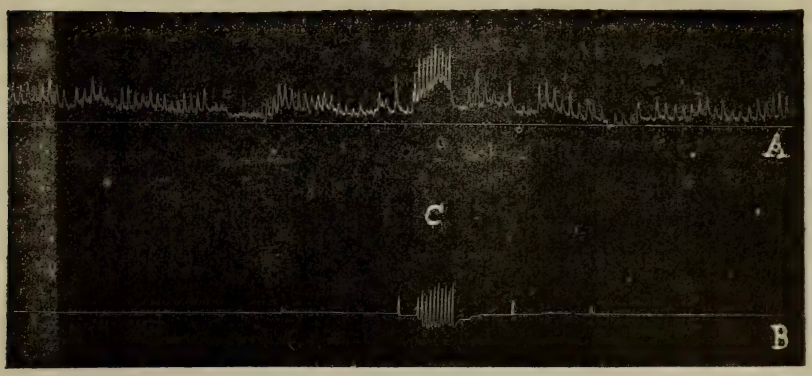

Tracé 2.

Tracé réduit comme le précédent. Le cylindre fait un tour en un quart d'heure (14 juin 1892).

A et B. Comme pour le précédent tracé.

C. Le sujet compte à haute voix.

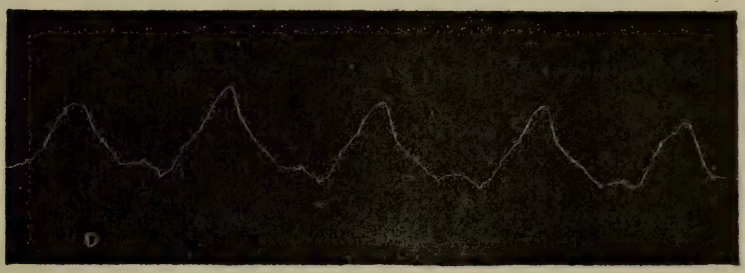

Tracé 3.

Mouvements respiratoires inscrits par une ampoule volumineuse placée dans la région cardiaque. Petite vitesse du cylindre de Marey (11 juin 1892).



Tracé 4.

Tracé pris dans les mêmes conditions que le précédent. Variations respiratoires pendant que le sujet compte à haute voix.

Le propriétaire-gérant : Félix Alcan.

Coulommiers. — Imp. P. Brodard.

RECEIVED
OCT 30 1893

LE PLACENTA DES CARNASSIERS

Par Mathias DUVAL

(*Planches X et XI.*)

(*Suite* [1].)

C. — *Formation de l'angio-plasmode placentaire.*

Le placenta des carnassiers a pour partie essentielle une formation très analogue à celle que nous avons étudiée chez les rongeurs, c'est-à-dire une édification ectodermique, un ectoplacenta, un plasmode ectoplacentaire. Mais tandis que chez les rongeurs les capillaires maternels, enveloppés par ce plasmode, perdent leurs parois endothéliales et se transforment ainsi en sinus creusés dans la substance plasmodiale (sinus ou canaux et canalicules sanguimaternels), chez les carnassiers les capillaires maternels conservent leurs parois propres, endothéliales. L'ectoplacenta des rongeurs n'est constitué que par des éléments anatomiques fœtaux, avec du sang maternel; l'ectoplacenta des carnassiers est constitué par des éléments fœtaux et par des éléments maternels, à savoir la paroi endothéliale des vaisseaux utérins; le plasmode placentaire, outre le sang maternel, contient donc ici des parois vasculaires d'origine également maternelle; c'est pourquoi nous le désignons sous le nom d'*angio-plasmode* destiné à rappeler cette double constitution.

C'est en moyenne dans l'espace de temps qui va du vingt-quatrième au trente-deuxième jour, que s'observe, chez le chien, la formation complète de l'angio-plasmode. Après le trente-deuxième jour l'angio-plasmode est remanié par la pénétration des vaisseaux fœtaux, et, comme pour les rongeurs, ce remaniement aboutit bientôt à l'achèvement du placenta.

1. Voir le *Journal de l'anat. et de la physiol.*, numéro de mai-juin 1893, p. 249.

L'étude de cette *période de formation de l'angio-plasmode* devrait comprendre deux grandes divisions : d'une part l'angio-plasmode lui-même, c'est-à-dire le placenta ; d'autre part la bordure verte du placenta. Cependant nous n'étudierons actuellement que le premier point ; il y aura en effet avantage à suivre l'évolution de la bordure verte sans la scinder en périodes trop multiples. Nous avons dû en parler dans les stades précédents, afin de bien en définir la situation ; maintenant que nous savons quelle chose particulière doit devenir cette région marginale de la zone placentaire, nous pouvons en laisser l'étude, pour la reprendre dans un stade suivant, alors que son évolution sera plus avancée, plus caractérisée, et nous examinerons alors, sans interruption, les processus qui ont présidé à cette évolution, et pendant le stade de formation de l'angio-plasmode et pendant le stade de son remaniement.

Mais par contre nous ferons suivre l'étude de la formation de l'angio-plasmode d'une revue historique et critique très importante, car les phénomènes qui se produisent pendant ce stade, et que les auteurs ont généralement peu compris, sont les plus essentiels et les plus décisifs pour l'interprétation du placenta des carnassiers.

Angio-plasmode :

a. *Première apparition de l'angio-plasmode.* Nous venons de dire que c'est du vingt-quatrième au trente-deuxième jour que se produit cette formation ; il faut entendre par là que ses caractères et sa constitution se dessinent nettement pendant cette période de temps ; mais ses premières indications sont bien plus précoces, et c'est seulement afin de donner de la clarté à l'exposé des faits que nous établissons ces périodes et divisions toujours artificielles du sujet. Du moment que l'épithélium utérin a disparu, que l'ectoderme fœtal est venu prendre sa place et se mettre en contact avec la *couche des capillaires* de la muqueuse utérine, la formation de l'angio-plasmode est dès lors commencée, comme nous l'avons indiqué du reste dans l'étude des stades précédents. Nous avons en effet décrit comment, outre les villosités creuses développées au niveau des embouchures des glandes utérines, l'adhérence de l'ectoderme à la muqueuse s'effectue par des végétations de sa face profonde, par des poussées cellulaires, qui, s'insinuant entre les capillaires utérins, forment ce que nous avons nommé les *saillies ectodermiques intercapillaires.* Nous avons vu comment ces saillies (pl. III, fig. 36) pénètrent entre

les capillaires les plus superficiels, et les entourent plus ou moins complètement. Du moment que, comme sur la figure 36 (extrémité gauche), nous trouvons la coupe d'un capillaire maternel entouré de tous côtés par l'ectoderme fœtal, nous sommes en présence de la formation angio-plasmodiale sous son aspect le plus primitif et le plus simple. Mais ce processus de pénétration de l'ectoderme se poursuivant beaucoup plus profondément dans la couche des capillaires maternels, la formation angio-plasmodiale va acquérir une grande puissance, et c'est cet accroissement que nous devons maintenant étudier.

b. *Extension de l'angio-plasmode.* La figure 46 (pl. IV) nous montre les premières phases de cette extension (en profondeur) de l'angio-plasmode. Cette figure est d'une chienne sacrifiée au vingt-quatrième jour de la gestation; la coupe est prise dans une région placentaire proprement dite, c'est-à-dire en dehors de la zone amniogène du chorion, soit sur les côtés de cette zone, soit dans l'hémisphère de l'œuf opposé au corps de l'embryon.

Nous remarquerons d'abord que les deux villosités ectodermiques creuses (VC, VC, fig. 46) ne diffèrent que peu de ce qu'elles étaient dans le stade précédent (comparer avec la figure 42); elles sont seulement un peu plus longues, non pas, à vrai dire, qu'elles aient pénétré plus profondément dans le terrain maternel, mais parce que la formation dite couche des capillaires, qui est interposée entre elles, est devenue plus exubérante, plus saillante. L'ectoderme qui forme le fond de ces villosités creuses est en contact avec le bouchon de détritus glandulaire (D) de la glande correspondante; il ne donne pas lieu à des saillies ectodermiques intercapillaires, puisque là il n'est pas en contact avec des capillaires maternels. Les saillies ectodermiques intercapillaires ne se développent et ne continuent à s'étendre que par l'ectoderme qui forme les parties latérales des villosités creuses, et par celui qui va de la base d'une de ces villosités à la base de la villosité voisine (partie toute supérieure de la fig. 46).

Dans ces régions on voit qu'actuellement (fig. 46) environ le tiers ou la moitié supérieure de la couche des capillaires est envahie par les poussées plasmodiales de l'ectoderme. On trouve donc, en allant de haut en bas (fig. 46), une première couche formée de capillaires maternels écartés les uns des autres par des cloisons plasmodiales (AP) qui sont en continuité avec le revêtement ectodermique

de la surface. Ces cloisons plasmodiales renferment des noyaux irrégulièrement disposés, mais bien reconnaissables par leur aspect identique à celui de l'ectoderme de la surface; les capillaires (paroi endothéliale) sont représentés, d'autre part, essentiellement par leurs noyaux saillants dans la lumière du vaisseau, noyaux relativement volumineux, mais cependant plus petits que ceux de l'ectoderme, et généralement plus foncés (plus colorés par les réactifs). Une seconde couche est formée (fig. 46) de capillaires maternels étroitement pressés les uns contre les autres, sans interposition d'aucun élément anatomique figuré. En effet la couche des capillaires est ici à son état type, précédemment étudié; elle ne renferme plus de cellules conjonctives, qui ont peu à peu disparu, comme nous l'avons vu dans les stades antérieurs; elle n'a pas encore été pénétrée par les poussées plasmodiales de l'ectoderme. Plus profondément une troisième couche est formée de *détritus glandulaires* avec capillaires maternels plus ou moins nombreux; on y trouve aussi des *restes de glandes* (R, fig. 46). Pour ces détritus glandulaires, les capillaires interposés, et les restes de glandes, nous renvoyons à la description du stade précédent. Enfin (partie toute inférieure de la figure 46) on arrive, en allant ainsi de la superficie vers la profondeur, à la *couche compacte*, formée de glandes dont la lumière (G, G, fig. 46) est presque oblitérée par l'hypertrophie des cellules. Dans cette couche compacte, non plus que dans les couches sous-jacentes (couche spongieuse, etc.), il n'y a pas, pour le moment, de modifications assez sensibles pour donner lieu à une description; aussi ces couches ont-elles été omises sur la figure 46.

c. *Achèvement de l'angio-plasmode*. Nous appelons achèvement de l'angio-plasmode le degré de développement qu'il atteint lorsqu'il est arrivé jusqu'à une certaine limite profonde qu'il ne doit pas dépasser. Cette limite est le niveau de la partie profonde des villosités creuses. Dès lors une coupe de ces formations, perpendiculairement à leur surface, se présentera (fig. 51) comme une série de lobes formés d'angio-plasmode, séparés par de larges incisures qui ne sont autre chose que les villosités ectodermiques précédemment creuses, mais peu à peu remplies par le mésoderme fœtal. En réalité ces lobes d'angio-plasmode forment une épaisse couche continue, creusée de place en place par des enfoncements correspondant à ces villosités, c'est-à-dire que, vue en surface, cette couche ne sera nullement lobulée, mais au contraire unie, et marquée seulement,

comme par autant de piqûres d'épingle, par les dépressions qui correspondent aux villosités précédemment décrites. Celles-ci, dès lors, ne méritent plus le nom de villosités ectodermiques, car elles ne dépassent plus, en profondeur, la limite, la surface profonde de l'ectoderme (représenté par la couche angio-plasmodiale); elles ne sont plus que des dépressions, des puits pénétrant toute l'épaisseur de l'angio-plasmode. Mais elles contiennent des prolongements du mésoderme fœtal, et par suite le nom de villosité pourra être conservé, en l'appliquant à ces prolongements, et nous aurons par suite à parler de villosités mésodermiques, dans lesquelles nous étudierons l'arrivée des vaisseaux allantoïdiens. Enfin, pour la commodité de la description, quoique la couche angio-plasmodiale ne soit pas réellement lobulée, mais puisqu'elle présente cet aspect sur les coupes perpendiculaires à sa surface, nous emploierons l'expression de *lobules de l'angio-plasmode*, en désignant ainsi chaque portion d'angio-plasmode interposée, sur une coupe, entre deux villosités mésodermiques fœtales (voir les figures 51, 52, 58, 59, 60). Le choix de cette dénomination, quoique répondant plus aux apparences qu'à la réalité, nous sera précieux pour l'étude du stade actuel, et plus encore pour l'étude du stade dit de remaniement de l'angio-plasmode.

Tout ceci n'est qu'une rapide indication de faits que nous allons minutieusement analyser d'après les figures se rapportant à des utérus du vingt-cinquième jour (fig. 44) au trentième jour (fig. 58). Il nous faudra en effet examiner à ces diverses époques non seulement l'angio-plasmode, mais les couches sous-jacentes, et d'autre part les annexes de l'embryon (allantoïde).

Et d'abord, quant à l'achèvement de l'angio-plasmode, nous avons dit que ce terme se rapportait à la pénétration de l'angio-plasmode jusqu'à une limite profonde qu'il ne doit pas dépasser. Cela ne signifie pas que cette formation ectoplacentaire aurait dès lors atteint son épaisseur définitive; cela veut dire seulement qu'elle ne s'accroîtra plus par des prolongements s'insinuant dans les tissus maternels sous-jacents; elle augmentera d'épaisseur en s'accroissant sur place, par multiplication interstitielle de ses éléments. Cela ne signifie pas non plus que dès lors les tissus maternels sous-jacents seront conservés et persisteront intacts; de fait ils disparaîtront peu à peu, jusqu'à une certaine zone profonde; mais ils seront résorbés sur place, évidemment sous l'influence de l'angio-

plasmode sus-jacent, mais sans que celui-ci les pénètre et les disloque par des poussées plasmodiales. Il y aura ainsi une substitution graduelle des formations fœtales aux formations maternelles, les premières augmentant d'épaisseur à mesure que les secondes s'amincissent et se détruisent. Tous ces phénomènes ne peuvent être bien compris qu'en les suivant graduellement dans tous leurs stades, à l'aide de figures d'ensemble et de figures de détail. Nous commencerons par jeter un coup d'œil sur l'état des annexes (occlusion de l'amnios et arrivée de l'allantoïde) ; puis nous étudierons les couches maternelles sous-jacentes à l'angio-plasmode; et enfin nous insisterons sur l'analyse histologique de l'angio-plasmode arrivé à l'état d'achèvement.

d. *Annexes de l'embryon.* La figure 44 (pl. IV) représente, à un grossissement de deux fois seulement, une coupe longitudale d'un renflement utérin au vingt-cinquième jour. On voit que les parois de l'œuf sont libres, sans adhérence, au niveau des pôles de l'œuf (en P); on sera frappé des petites dimensions de l'embryon (E) par rapport à celles de la cavité de l'œuf; enfin on reconnaîtra déjà sur cette figure, malgré ses faibles dimensions, que l'*amnios* est fermé, du moins dans la région du niveau de la coupe ici représentée. Cette portion de la préparation, comprenant l'embryon et l'amnios, a été reprise, à un grossissement d'environ dix fois, dans la figure 45, non pour l'étude de l'embryon et de l'amnios lui-même, car ces parties ne présentent ici rien de différent de ce qui était à prévoir d'après les données classiques de l'embryologie, mais pour montrer qu'au niveau de l'amnios, dans la région dite précédemment amniogène, l'évolution des parties utérines et des parties fœtales correspondantes est en retard (milieu de la figure) sur l'évolution des mêmes parties dans les autres régions (extrémités droite et gauche de la figure). Ainsi dans la partie toute centrale de la région de l'amnios, précisément au niveau où vient de se faire la soudure des deux replis amniotiques, le chorion de ces replis n'adhère pas encore à la surface de la muqueuse utérine, laquelle présente encore des glandes dont l'ouverture est libre, non oblitérée par un bouchon de détritus épithélial; les choses sont ici à peu près ce qu'elles étaient au dix-huitième jour sur l'ensemble de la surface utérine placentaire (fig. 15, pl. II). De chaque côté de cette partie centrale le chorion adhère à la surface utérine, mais s'il présente des villosités creuses et des saillies ectodermiques intercapillaires, la forma-

tion angio-plasmodiale n'y a pas encore atteint assez de puissance pour prendre, sur la coupe, la disposition en lobules saillants; les choses sont donc ici ce qu'elles étaient ailleurs environ au vingt et unième jour (fig. 23, pl. II), ou au vingt-deuxième jour (fig. 36, pl. III). Ce n'est que sur les deux extrémités latérales de la figure 45 qu'apparaissent les lobules de l'angio-plasmode, c'est-à-dire la disposition caractéristique des vingt-quatrième et vingt-cinquième jours. Ces retards dans l'évolution des parties au niveau de l'amnios ont été déjà signalés dans les stades précédents, et, comme précédemment, ils nous fournissent de précieux moyens de contrôle de nos interprétations, puisque nous trouvons placées côte à côte les dispositions qui correspondent à plusieurs stades successifs. C'est précisément cette juxtaposition qui est ici d'un enseignement tout spécial : elle nous montre, comme nous l'avions vu semblablement pour la couche des capillaires, que la formation des parties qui constitueront essentiellement le placenta, se fait surtout par édification à la surface de la muqueuse utérine, c'est-à-dire que ce que les auteurs classiques appellent pénétration des villosités fœtales dans la muqueuse est un processus réduit à fort peu de chose. On voit très bien, sur la figure 45, que la partie en retard est située sur un niveau inférieur à celui des parties plus avancées, puisque la partie centrale de la figure 45 présente une surface utérine excavée, par rapport aux parties périphériques; c'est-à-dire que les lobules d'angio-plasmode des deux extrémités de la figure, s'élevant par leur partie interne (du côté de l'embryon) au-dessus du niveau de la muqueuse de la partie centrale de la figure, doivent leur accroissement en épaisseur bien moins à une pénétration graduelle dans cette muqueuse qu'au processus désigné antérieurement comme efflorescence de la couche des capillaires, processus qui se continue par la pénétration du plasmode ectoplacentaire dans cette couche des capillaires, puis par l'accroissement sur place de l'angio-plasmode ainsi produit. Ce n'est pas la première fois que nous nous arrêtons sur ces dispositions démonstratives (voir par exemple la figure 27); mais elles sont si importantes pour réfuter les conceptions classiques, que nous ne saurions trop insister sur leurs descriptions.

Ayant étudié l'occlusion de l'amnios, nous n'aurons plus à revenir ultérieurement sur cette enveloppe de l'embryon, qui ne présente rien de particulier chez le chien. Bientôt les formations

placentaires de la région de l'amnios hâteront leur développement, rattraperont le retard qu'elles présentaient sur les parties voisines (voir la fig. 53, pl. V) et dès lors l'amnios ne présente plus rien qui nous intéresse.

Nous passons donc à l'étude de l'*allantoïde*. Nous n'avons pas représenté sa première apparition; ce qui nous intéresse, c'est l'arrivée des parois de cette vésicule creuse au contact de la lame mésodermique qui double le chorion. C'est ce que montre la figure 50 (pl. IV), représentant une coupe au niveau de l'extrémité postérieure de l'embryon au vingt-sixième jour. La cavité (AL) de l'allantoïde communique largement avec l'intestin. Toute la paroi distale de la vésicule allantoïdienne est arrivée au contact du mésoderme chorial, s'est appliquée sur lui (de *a* à *b*, fig. 50), et s'est intimement soudée avec lui. On remarquera qu'à ce moment l'allantoïde ne s'étend pas aussi loin que les formations placentaires, c'est-à-dire que, par exemple, de *b* à *c* sur la figure 50, on trouve des lobules d'angio-plasmode au niveau desquels l'allantoïde n'est pas encore arrivée. En un mot ce n'est pas l'allantoïde qui détermine la forme et l'étendue du placenta zonaire, lequel est parfaitement indiqué dans sa constitution et ses limites avant de recevoir les vaisseaux allantoïdiens.

Mais dès que l'allantoïde a atteint la lame mésodermique du chorion, on voit se développer avec une grande intensité un processus à peine indiqué auparavant, à savoir la pénétration de ce mésoderme dans les villosités choriales creuses. Précédemment (figures 23 et 38, aux vingt-deuxième et vingt-troisième jour) cette lame mésodermique du chorion, formée d'une seule rangée de cellules, passait en pont sur la base des villosités ectodermiques creuses; puis (fig. 42, pl. IV) elle commençait à émettre quelques cellules étoilées pénétrant dans la cavité de ces villosités. Maintenant ces cellules deviennent beaucoup plus nombreuses (fig. 52), elles remplissent la cavité de la villosité, lui formant un corps mésodermique que pénètrent graduellement les vaisseaux allantoïdiens (fig. 52). C'est à ce moment que, comme nous l'avons indiqué en parlant de l'achèvement de l'angio-plasmode, s'il n'y a plus à parler, au point de vue descriptif, de villosités ectodermiques, la notion des villosités mésodermiques s'impose. En effet, sur les pièces durcies et sectionnées, il est rare que ces masses mésodermiques remplissent complètement la cavité correspondante; par l'effet des réactifs, ce

tissu lâche et délicat se rétracte, se détache de l'ectoderme (surface de l'angio-plasmode) et se montre comme un prolongement plus ou moins libre, comme une villosité mésodermique en un mot (voir les fig. 51 et 58 à 60). Plus tard, dans le stade qui suivra celui que nous étudions, ce détachement et cette rétraction n'auront plus lieu, car la villosité mésodermique poussera des prolongements vasculaires pénétrant de toutes parts dans l'angio-plasmode, et établissant ainsi des adhérences définitives; c'est en effet par la pénétration de ces prolongements que se fera le remaniement de l'angio-plasmode.

Ici encore il faut avouer que les divisions en stades que nous établissons pour la commodité de l'étude ont toujours quelque chose d'artificiel. Avec la fin de la période d'achèvement de l'angio-plasmode commence déjà la période de son remaniement, au moins sur certains points. Ainsi sur la figure 58 (pl. V), d'après un utérus d'environ le trentième jour, on est en présence de lobules d'angio-plasmode à peu près achevé, et dont le remaniement commence : ce remaniement se traduit par l'aspect ondulé de la surface de ces lobules, surtout vers leur extrémité interne (supérieure dans la figure); les dépressions qui dessinent ces ondulations sont dues à des poussées commençantes du mésoderme dans l'angio-plasmode, aussi voit-on qu'à ce niveau le mésoderme ne se rétracte pas, ne se détache pas de la surface de l'ectoderme (de l'angio-plasmode).

e. *Couches sous-jacentes à l'angio-plasmode.* Nous connaissons bien ces couches d'après l'étude des stades antérieurs; actuellement l'angio-plasmode a pris la place de la couche des capillaires, et nous trouvons, comme précédemment, en allant vers la profondeur (vers la musculature utérine), les couches suivantes : la couche des détritus glandulaires, la couche compacte, la couche spongieuse, la couche homogène, et enfin la couche des glandes permanentes, cette dernière confinant à la musculature. Un mot seulement sur chacune de ces couches dont quelques-unes seulement se sont légèrement modifiées pendant la formation de l'angio-plasmode.

La *couche des glandes permanentes*, ni la *couche homogène* ne doivent nous arrêter; les figures 44, 45, 50, 51 (pl. IV) et 58 (pl. V) montrent suffisamment que ces deux couches sont demeurées ce qu'elles étaient auparavant.

Il n'en est plus de même de la *couche spongieuse* et de la *couche compacte*. Cette dernière s'est développée de plus en profondeur,

c'est-à-dire que l'hypertrophie de l'épithélium des glandes s'est étendue à des parties de plus en plus profondes de celles-ci; il en résulte bientôt que le fond seul des glandes (cryptes de Sharpey-Bischoff) échappe à cette hypertrophie, et que la couche spongieuse tend à se trouver réduite à un seul rang de cavités glandulaires dilatées, mais beaucoup plus dilatées que dans le stade précédent. La figure 44, qui est seulement à un grossissement de deux fois, montre que les larges cavités de la couche spongieuse sont alors bien visibles à l'œil nu; les figures 45 et 50 permettent de voir cette même couche (en SP, SP) et ses rapports avec plus de détails. Elle apparaît formée par des lamelles qui s'élèvent de la couche homogène vers la couche compacte, lamelles qui ne sont autre chose que les cloisons interglandulaires amincies; elles contiennent les vaisseaux maternels qui montent vers les formations placentaires proprement dites. Ces lamelles, qui se présentent presque toutes sectionnées perpendiculairement à leur surface, sont plus ou moins ondulées, repliées, bifurquées, et offrent ainsi sur les coupes l'aspect d'une série de petits mésentères qui rattacheraient la couche compacte à la couche homogène. Comme leur aspect mésentériforme devient de plus en plus accentué (figures 58 à 60) et persistera, en s'accentuant encore, jusqu'à la fin de la gestation, nous les désignerons sous ce nom de *lamelles mésentériformes*, dénomination qui nous sera utile pour décrire ultérieurement leurs connexions définitives avec le placenta proprement dit. Mais n'oublions pas que ces lamelles ne sont autre chose que les parois des cavités glandulaires de plus en plus énormes de la couche étudiée jusqu'à présent sous le nom de couche spongieuse.

La *couche compacte*, avons-nous dit, a gagné en profondeur aux dépens de la couche spongieuse; c'est à ce stade de formation de l'angio-plasmode qu'elle mérite bien son nom de couche compacte, car les cavités de ses glandes sont presque entièrement oblitérées par l'hypertrophie de leur épithélium (fig. 44, 50, 51, 58). Cet épithélium hypertrophié, avec ses noyaux volumineux, nombreux, et très riches en chromatine, donne, sur les pièces colorées, un aspect très foncé à la couche compacte (mêmes figures).

Mais si la couche compacte a gagné en profondeur, cela ne veut pas dire que son épaisseur ait augmenté, car à mesure qu'elle gagne d'un côté, aux dépens de la couche spongieuse, elle perd d'un autre côté, c'est-à-dire du côté de la couche des détritus glandulaires,

laquelle s'accroît à ses dépens comme on s'en rendra bien compte en comparant les figures 51 et 58, et surtout en allant jusqu'à la figure 59, qui appartient, il est vrai, au stade de remaniement de l'angio-plasmode, mais que nous pouvons cependant examiner dès maintenant, puisqu'il ne faut pas attacher trop de valeur à nos divisions en stades successifs. On voit bien sur cette figure 59 que la couche compacte tend de plus en plus à se transformer en couche de détritus glandulaires.

Cette transformation se fait par le processus précédemment étudié, c'est-à-dire par fragmentation des noyaux, avec émiettement de leur substance chromatique, qui se trouve alors éparse sous forme de grains dans la matière albuminoïde, irrégulièrement coagulée par les réactifs, matière albuminoïde qui résulte de la fonte des corps des cellules glandulaires hypertrophiées. La figure 52 représente une fois encore ce processus déjà minutieusement étudié et figuré pour les stades précédents.

Par sa limite inférieure (profonde) la couche de détritus glandulaires se continue graduellement avec la couche compacte (fig. 51, 52, 58) aux transformations de laquelle elle doit sa production; par sa limite supérieure (superficielle) elle est en contact avec la limite profonde de l'angio-plasmode. N'oublions pas que, au stade actuel, lors de l'achèvement de l'angio-plasmode, la limite profonde ou inférieure de celui-ci est sur toute son étendue située sur un même niveau, qui correspond au fond des villosités ectodermiques creuses (fig. 52); c'est-à-dire que la base des lobules de l'angio-plasmode et le fond des villosités creuses ectodermiques sont disposées sur une même ligne, irrégulière et ondulée il est vrai, mais sans que ces ondulations, dans les concavités desquelles sont logées les saillies ou grumeaux de la couche des détritus glandulaires, correspondent plus spécialement aux lobules plasmodiaux, ou aux fonds des villosités ectodermiques, fonds qui s'étendent, sous forme de membrane épithéliale stratifiée, entre les bases de deux lobules voisins.

Or cette ligne de séparation entre la couche des détritus glandulaires et les formations ectoplacentaires sus-jacentes (lobules d'angio-plasmodes et membranes ectodermiques étendues entre leurs bases) est très importante à étudier, puisque nous verrons que quelques auteurs ont pris les détritus glandulaires pour une formation plasmodiale. Rien n'est plus facile à bien distinguer sur de bonnes préparations que les détritus glandulaires et le véritable

plasmode placentaire. Comme le montre la figure 52, le détritus glandulaire est une substance peu colorable, finement granuleuse, irrégulièrement coagulée par les réactifs, de sorte qu'elle présente des vacuoles qui, sur une coupe, lui donnent un aspect spongieux très irrégulier. Dans cette substance sont épars, sans ordre, très clairsemés en certains points, très serrés en d'autres, des grains chromatiques, dans lesquels il est facile de reconnaître des débris, des fragments nucléaires. Ces détritus glandulaires sont traversés par des traînées formées de capillaires qui vont des couches sous-jacentes vers l'angio-plasmode, et qui, en traversant la couche des détritus glandulaires, y dessinent encore la place des cloisons inter-glandulaires préexistantes; aussi la couche des détritus glandulaires est-elle subdivisée (voir la fig. 51, et surtout les fig. 58 et 59) en petits amas dont la disposition rappelle celle des glandes qui ont produit ce détritus en se désorganisant. Tout autre est l'aspect de l'angio-plasmode, du plasmode placentaire proprement dit. En ayant égard tout d'abord à ses couches profondes, on voit (fig. 52) qu'il est formé d'une substance granuleuse, homogène, c'est-à-dire sans vacuoles, sans aspect spongieux sur les coupes. Dans cette substance protoplasmique, des noyaux, de véritables noyaux, sont régulièrement disposés, si régulièrement disposés que, même là où n'existe pas l'indication de parois cellulaires, l'œil cherche et croit apercevoir des lignes de démarcation intercellullaires; c'est-à dire qu'il est facile de faire à chaque noyau la part qui lui revient dans la masse commune de protoplasma. Nous allons revenir dans un instant sur ces dispositions et préciser les régions où l'ectoderme est à l'état de plasmode et ceux où il a conservé la structure épithéliale avec cellules distinctes. Pour le moment, insistant sur la distinction entre les détritus glandulaires et l'angio-plasmode, nous devons dire encore un mot sur le mode de contact de ces deux couches.

La figure 52 nous montre très exactement ces rapports : l'union des deux couches est très faible, car elles ne s'accolent pas par des surfaces planes appliquées l'une à l'autre sur une certaine étendue, mais seulement par des prolongements en pointes effilées venant se toucher par leurs extrémités. Du côté de la couche des détritus glandulaires ces pointes sont représentées par les mailles de la substance spongieuse de ces détritus; du côté de l'angio-plasmode ce sont des prolongements des cellules ectodermiques. La seule dis-

position qui établisse une union relativement solide entre ces deux couches, est représentée par les capillaires qui pénètrent de la couche des détritus glandulaires dans l'angio-plasmode, au niveau de la base des lobules de celui-ci. En ces points le plasmode est plus dense, c'est-à-dire entoure les capillaires et leur adhère par des prolongements plus massifs, formés de plusieurs cellules (présence de plusieurs noyaux dans ces prolongements). Nous verrons ultérieurement que dans les dernières périodes de la gestation c'est cette adhérence de l'angio-plasmode aux vaisseaux qui constitue le seul mode de fixation du placenta au terrain maternel.

f. *Constitution de l'angio-plasmode.* Avec les détails que nous venons de donner pour bien établir la distinction entre les détritus glandulaires et l'angio-plasmode, et les connexions de ces deux couches entre elles, nous avons fait en grande partie l'analyse histologique de l'angio-plasmode. Il ne nous reste que peu de détails à donner pour compléter cette étude. Vers le vingt-neuvième ou trentième jour (fig. 52, pl. V) la constitution de l'ectoplacenta est nettement plasmodiale (angio-plasmode) excepté dans certaines parties de sa limite profonde, au niveau de son contact avec la couche des détritus glandulaires; nous avons donc à étudier d'une part la masse angio-plasmodiale, dessinant, sur les coupes, ce que nous appelons les lobules de l'angio-plasmode (quoique, nous le répétons, cette expression de lobule réponde plus à l'apparence qu'à la réalité), et d'autre part la base de ces lobules avec les arcades ectodermiques qui les réunissent.

La surface des lobules d'angio-plasmode est formée par une couche plasmodiale continue (fig. 52, en *a*, *a*), semée de noyaux régulièrement disposés, à égale distance les uns des autres. Au premier abord on croirait être en présence d'un épithélium pavimenteux à une seule couche, mais on reconnaît facilement qu'il n'y a pas de limite entre les cellules, que la constitution de la couche est réellement plasmodiale. Cette couche périphérique ou superficielle est mince, c'est-à-dire ne renferme qu'un seul rang de noyaux partout où elle confine à un capillaire maternel; entre les capillaires elle se continue avec les travées plasmodiales de la masse centrale de l'angio-plasmode. Cette couche périphérique est si mince qu'elle est obligée, pour loger les noyaux en question, de se dilater au niveau de chacun d'eux, se rétrécissant ensuite dans leurs intervalles (voir la fig. 52), et dessinant ainsi une ligne limite finement

ondulée. Il ne faut pas confondre ces fines ondulations avec les ondulations plus larges et plus profondes qui marquent le commencement du remaniement de l'angio-plasmode par le mésoderme et les vaisseaux allantoïdiens, ondulations larges et profondes qui sont déjà marquées sur les extrémités supérieures des lobules d'angio-plasmode de la figure 52, et dont on pourra suivre les progrès sur les figures 58 à 60.

L'intérieur, la masse des lobules d'angio-plasmode est formée de plasmode ectoplacentaire, de capillaires renfermant du sang maternel, et contient, par places, seulement vers la base des lobules, quelques restes de glandes. Inutile d'insister sur la description des travées de plasmode ectoplacentaire. C'est une masse spongieuse (voir la fig. 52) qui ne diffère en rien des formations plasmodiales que nous avons décrites chez les rongeurs, si ce n'est par ce détail essentiel que les cavités de cette éponge ne sont pas des sinus sans parois propres, contenant du sang maternel, mais que le sang maternel est renfermé dans de véritables vaisseaux, dans des capillaires d'origine maternelle, comme nous le savons par l'étude des stades antérieurs. C'est sur ces capillaires que nous devons un peu insister. Leurs parois sont formées d'une seule couche de cellules remarquables par le volume de leurs noyaux. Ces noyaux sont saillants dans la cavité vasculaire, et, comme ils prennent avidement les matières colorantes, ils présentent, sur les coupes colorées, un aspect foncé, avec généralement un gros nucléole, aspect qui les fait bien distinguer des noyaux plus pâles du plasmode. En suivant ces capillaires vers la profondeur, on voit leurs noyaux présenter un moindre volume à mesure qu'on arrive dans la couche des détritus glandulaires; et plus bas, dans la couche compacte (partie toute inférieure de la fig. 52), les capillaires reprennent l'aspect ordinaire de ces petits vaisseaux. Il est donc facile, grâce à l'examen de ces formes de transition, et outre ce qui résulte des études faites dans les stades antérieurs, de bien se convaincre de la nature des vaisseaux qui sont mêlés au plasmode ectoplacentaire et qui lui méritent le nom d'angio-plasmode. — Enfin les *restes de glandes*, qu'on peut trouver vers les régions basales des lobules d'angio-plasmode, sont maintenant devenus rares, parce que ces parties de glandes ont subi la dégénérescence en détritus glandulaire et ont été graduellement résorbées. Sur la figure 52 on ne trouve plus qu'une seule de ces formations (en *R*), laquelle est mal cir-

conscrite, à l'état de détritus et de résorption. Mais sa présence nous est précieuse, car, en tenant compte de sa situation tout à la base de l'angio-plasmode, nous y trouverons, par comparaison avec les figures 42, 46 et 51, une nouvelle démonstration de ce fait, déjà si souvent indiqué, à savoir que si l'angio-plasmode se développe d'abord par pénétration de l'ectoderme dans le terrain maternel, il s'accroît ensuite sur place, c'est-à-dire s'épaissit sans pénétrer plus profondément dans ce terrain, mais en s'élevant au-dessus de son niveau (voir encore une fois à cet égard la partie centrale et les deux extrémités de la fig. 45, pl. IV).

A la base des lobules, la constitution plasmodiale est moins nette, c'est-à-dire qu'on trouve par places une indication bien précise de lignes limitant des cellules distinctes au centre de chacune desquelles est un noyau. Cette disposition est constante et très accentuée dans les arcades ectodermiques qui vont de la base d'un lobule à la base du lobule voisin ; ces arcades ectodermiques représentent le fond, l'extrémité des villosités ectodermiques primitives, étudiées dans le stade précédent. Tandis que les parois latérales de ces villosités ont perdu leur caractère épithélial pour donner naissance au plasmode, ce fond est resté et restera toujours à l'état d'épithélium plus ou moins stratifié, formant des arcades entre les masses d'angio-plasmode. Nous aurons à étudier plus tard l'extension de ces *arcades épithéliales* ou *arcades ectodermiques*. Pour le moment il n'y a pas à insister davantage sur leur constitution. Il n'est pas besoin d'indiquer avec détails que la membrane épithéliale qui les forme présente deux faces : la face supérieure (dans la série de nos dessins) ou face fœtale est en rapport avec les villosités mésodermiques; elle est plane, sans ondulations; la face inférieure, profonde ou maternelle, est en rapport avec la couche de détritus glandulaires; elle n'est pas plane et régulière, mais hérissée de prolongements dont chacun correspond à une des cellules de cette surface, prolongements qui établissent de fragiles connexions entre les arcades ectodermiques et la couche des détritus glandulaires, comme il a été dit précédemment à propos de l'étude de cette couche.

Enfin, il nous suffira de renvoyer le lecteur à la page 67 de notre mémoire sur *le Placenta des Rongeurs* et à la figure 56 (pl. VI) de ce même travail pour lui permettre de constater que les *arcades ectodermiques* ici décrites chez la chienne sont entièrement homolo-

gues des *lames limitantes ectoplacentaires* ou *arcades limitantes* que nous avons décrites dans le placenta de la lapine.

g. *Effets de divers réactifs.* La description que nous venons de donner de la formation et de l'achèvement de l'angio-plasmode a eu pour objet des pièces fixées par le liquide de Kleinenberg puis l'alcool, ou seulement par l'alcool absolu. Ce sont les pièces qui nous ont donné les aspects les plus constants, les plus nets, les plus démonstratifs. Mais, nous l'avons dit au début de cette étude, puisque d'autres observateurs ont employé d'autres réactifs, et notamment le liquide de Muller, nous avons eu soin de conserver aussi une partie de nos pièces dans ce liquide, et, pour nous préparer à l'étude historique et critique que nous aurons à faire des travaux de ces auteurs, il nous faut examiner actuellement les résultats obtenus avec ce réactif.

Les pièces fixées par le liquide de Muller nous ont donné des résultats très inégaux; nous n'examinerons que deux cas : dans l'un, la conservations des parties histologiques, quoique très imparfaite, nous fournit des aspects très démonstratifs à certains points de vue; dans l'autre, les résultats sont mauvais à tous égards. Ces différences peuvent tenir à ce que les deux pièces que nous allons examiner n'appartiennent pas exactement à la même période de stade de formation de l'angio-plasmode; plus probablement tiennent-elles à ce que la durée et les conditions d'immersion dans le liquide de Muller n'ont pas été les mêmes dans les deux cas; malheureusement nous n'avions pas eu le soin de noter ces conditions sur les étiquettes des flacons.

La première pièce (fig. 47, pl. IV) est d'un utérus au vingt-cinquième jour, le même dont un autre renflement, fixé par le liquide de Kleinenberg, nous a donné les dispositions représentées dans la figure 46. Nous sommes donc ici en plein début de la formation de l'angio-plasmode. Or sur cette figure 47 les poussées plasmodiales ectodermiques qui s'insinuent entre les capillaires maternels sont extrêmement bien délimitées; la préparation est très démonstrative à cet égard, surtout examinée à un faible grossissement (la fig. 47 est à un grossissement d'environ 100 fois) dans une vue d'ensemble. Mais par contre toutes les autres parties sont mal conservées, par exemple la couche des détritus glandulaires (D), les *restes de glandes* (R, R), et surtout les capillaires maternels; ces derniers (c) se présentent comme des îlots homogènes dans

lesquels la paroi capillaire et le contenu sanguin sont confondus en une même masse. Mais quoi qu'il en soit de ces conservations défectueuses, la préparation en question n'en est pas moins très précieuse pour montrer comment les poussées plasmodiales de l'ectoderme fœtal envahissent graduellement la couche superficielle des capillaires maternels, pour aboutir à la formation de l'angio-plasmode. Ainsi, avec des pièces bien rigoureusement sériées, les préparations, alors même qu'elles sont défectueuses à certains égards, viennent toujours apporter un élément de démonstration et la figure 47 complète bien et éclaire la figure 46.

Il n'en est plus de même de la seconde pièce dont un petit fragment est représenté dans la figure 48. Il s'agit cette fois de l'angio-plasmode achevé, c'est-à-dire vers le trentième ou le trente-deuxième jour, à un état de développement semblable à celui représenté dans la figure 52. Ici (fig. 48) nous n'avons représenté qu'une partie d'un large lobule angio-plasmodial, confinant sur le côté droit (en VC, fig. 48) au creux d'une villosité ectodermique, et en bas d'une part à un reste de glande (R) et à un bouchon de détritus glandulaires (D). Or il se trouve que dans la masse angio-plasmodiale ici figurée (AP) on ne distingue nettement aucun détail; sans doute, fort des connaissances acquises par l'étude de pièces démonstratives, nous pouvons à la rigueur distinguer ici des noyaux ronds qui sont ceux du plasmode, et d'autres noyaux, un peu allongés, qui sont ceux des capillaires maternels; mais nous ne ferions pas ces différences si nous n'avions appris à les connaître sur d'autres pièces plus démonstratives. Nous n'avons donné cette figure que pour permettre au lecteur de se rendre compte de l'insuffisance des renseignements qu'ont pu puiser les auteurs dans les pièces conservées par le liquide de Muller. Comme nous l'avons vu déjà pour le placenta des rongeurs, ce réactif est d'un usage déplorable pour l'étude de toute formation plasmodiale.

Résumé. — En résumé la formation de l'angio-plasmode a lieu de la manière suivante : au début, la partie la plus superficielle de muqueuse utérine est formée d'une couche de capillaires maternels, à laquelle adhère l'ectoderme; celui-ci forme dans cette couche des villosités creuses. Il n'est pas exact de dire que ces villosités creuses ectodermiques pénètrent dans les cavités des glandes (cryptes de Sharpey-Bischoff); elles arrivent simplement par leurs extrémités profondes au contact de la couche de détritus glandu-

laires produits par ces cryptes, ces détritus glandulaires formant une couche continue qui s'étend au-dessscus de la couche des capillaires. — Partout où l'ectoderme est en contact avec la couche des capillaires, il émet des prolongements plasmodiaux qui s'insinuent entre ces capillaires, les entourent de tous côtés, et c'est ainsi que la couche de ces capillaires est transformée en un nouveau tissu renfermant deux formations histologiques d'origine très différente, le plasmode ectoplacentaire, d'origine fœtale, et les capillaires, d'origine maternelle. Dès lors il n'y a plus à parler de villosités creuses ectodermiques, puisque les parois latérales de ces villosités ne sont plus distinctes, mais, devenues plasmodiales, font corps avec l'angio-plasmode; l'extrémité seule de ces anciennes villosités demeure sous la forme épithéliale, représentant, sur les coupes où l'angio-plasmode semble disposé en lobule, des arcades épithéliales étendues entre les bases de ces lobules. — En d'autres termes, l'angio-plasmode forme une couche continue, creusée à intervalles très rapprochés par des cavités en doigt de gant, lesquelles correspondent à la cavité des anciennes villosités creuses; ces cavités reçoivent des villosités mésodermiques par lesquelles se fera ultérieurement le remaniement du plasmode. — Cette couche angio-plasmodiale, avec ses arcades épithéliales, repose sur la couche des détritus glandulaires; par résorption de cette dernière, la formation angio-plasmodiale se substitue graduellement à elle, mais sans qu'il y ait à parler d'une pénétration de plus en plus profonde de villosités choriales dans la cavité des glandes utérines.

Historique et critique.

De même qu'à la fin du stade précédent nous avons donné l'histoire d'un processus qui était achevé à ce stade, à savoir la disparition de l'épithélium utérin, de même nous allons passer en revue ce qui se rapporte à l'angio-plasmode, puisque nous sommes arrivés à une période où cette formation est complètement développée. Aucun auteur n'a vu la vraie nature de l'angio-plasmode, et ceux qui ont porté leur attention sur la couche qu'il forme, n'ont consacré que quelques lignes, souvent peu précises, à l'indication de cette couche dont ils n'ont pu comprendre le mode de formation et la signification histologique. L'histoire de l'angio-plasmode semble donc devoir être très courte. Mais à sa

formation se rattache cette grosse question des villosités ectodermiques, presque tous les auteurs ayant conçu la formation du placenta de la chienne comme résultant purement et simplement de la pénétration graduelle de ces villosités dans les glandes. En même temps il nous faut parler de la manière dont a été interprétée la couche des détritus glandulaires, et ce sera là précisément la question qui prendra la plus grande place dans cet historique. En effet nombre d'auteurs ont pris ces détritus glandulaires pour une formation plasmodiale. Et comme il s'est trouvé que leurs études ont été faites alors qu'avaient été déjà publiées nos recherches sur le plasmode ectoplacentaire des rongeurs, ils ont été amenés à généliser leurs interprétations, à conclure que toutes les formations plasmodiales placentaires proviendraient de transformations de tissus maternels, comme en proviennent ce qu'ils prennent chez la chienne pour un plasmode, et qui n'est autre que la couche des détritus glandulaires. La question devient ainsi singulièrement grave pour nous, et il est important que nous fassions bien ressortir les confusions commises. Ces considérations feront excuser la longueur de l'historique qui va suivre.

Ainsi cet historique comporte trois points principaux : 1° pénétration des villosités ectodermiques dans les glandes utérines; c'est à tort qu'on a réduit à cela la formation du placenta, ainsi que nous venons de le rappeler dans le résumé qui précède; 2° existence d'une couche de détritus glandulaire, qu'il ne faut pas prendre pour une formation plasmodiale; 3° existence distincte d'un véritable plasmode, sus-jacent à la couche des détritus glandulaires. Il est impossible de faire à part l'histoire de ces trois points, parce que chaque auteur mêle les détails qui s'y rapportent; mais nous nous efforcerons, en commentant leurs descriptions, de bien marquer les passages qui sont relatifs à chacune de ces questions.

Nous suivrons, autant que possible, l'ordre chronologique, rapprochant cependant les unes des autres les publications d'un même auteur, lorsque dans les intervalles qui les séparent n'ont pas paru des travaux ayant influencé leurs dernières manières de voir.

Bischoff s'en tient, comme formation du placenta, à une pénétration des villosités dans les glandes, selon la formule de Sharpey : « D'après Sharpey, dit-il [1], les conduits des glandes utérines, par

1. Bischoff, *op. cit.*, 1845, p. 116.

suite de leur hypertrophie, se trouvent étroitement pressés les uns contre les autres et, avant de s'ouvrir sur la surface de la muqueuse, se dilatent en une excavation remplie d'un *liquide blanc grisâtre* [1]. C'est dans ces excavations que plongent les villosités du chorion, villosités primitivement creuses. Ces excavations, d'après Sharpey, donnent naissance à des prolongements latéraux où pénètrent les subdivisions des villosités choriales.... Mes propres recherches m'ont montré l'exactitude des descriptions de Sharpey. Tout au début de la formation du placenta, les embouchures des longues glandes se dilatent aussi bien que celles des cryptes, et sont pénétrées par les villosités, qu'on en peut facilement extraire par arrachement. »

Nous parlerons d'Ercolani alors surtout que nous aurons étudié le placenta achevé, car c'est surtout sur le placenta à terme qu'il a fait ses études, et commis les singulières erreurs que nous aurons à analyser. Cependant, relativement au développement du placenta, nous citerons ici deux passages de lui où peut-être y a-t-il lieu de reconnaître qu'il aurait entrevu l'angio-plasmode interprété par lui comme néoformation utérine.

« A l'endroit, dit-il dans son mémoire de 1869 [2], où l'œuf s'est arrêté, la muqueuse utérine prend d'abord une apparence folliculaire, avec des replis ou excavations très petites. L'épithélium qui recouvre ces follicules exigus paraît se ramollir et prendre une apparence tomenteuse. En même temps, du tissu conjonctif sous-épithélial prolifère un autre tissu de cellules arrondies, molles et délicates qui se confondent avec celles de l'épithélium ramolli. La forme des follicules est maintenue par l'élévation de ce tissu de néoformation en lamelles minces, droites, verticales d'abord et couvertes d'un délicat épithélium qui correspond à celui qui tapissait la muqueuse utérine. Entre ces lames du tissu produit par les cellules de nouvelle formation s'insinuent des prolongations laminaires du chorion, où, plus tard seulement, on distingue les vaisseaux. »

Il n'est guère plus explicite, ni surtout plus clair, dans son mémoire de 1880 [3], pages 152 et 153 : « Chez la chienne, comme

1. C'est la seule mention qu'il fasse du détritus glandulaire.

2. G.-B. Ercolani, *Mémoire sur les gl. utr. et sur l'organe gland. de néoform.* Trad. par Bruch, Alger, 1869, page 179.

3. G.-B. Ercolani, *Nuove ricerche sulla placenta nei pesci Cartilaginosi et Mammiferi, etc.*, Bologna, 1880.

chez la chatte, au début de la gestation, la caduque placentaire ou sérotine est le résultat d'une néoformation cellulaire qui se produit dans les couches les plus superficielles de la muqueuse et se traduit par de légers soulèvements mamillaires de cette surface. Cette néoformation cellulaire, comprimant les ouvertures des glandes utriculaires, amène dans celles-ci la rétention de leur produit de sécrétion, de sorte que, dès le début de la formation du placenta, les glandes sous-jacentes se dilatent, se déforment, et ces modifications, devenant de plus en plus accentuées avec les progrès de la gestation, donnent naissance à cette formation spongieuse qu'on trouve, à la fin de la gestation, entre la musculature et la face profonde du placenta. C'est cette formation que Bojanus a comparée à la caduque de la femme, mais en réalité la néoformation déciduale se produit au-dessus des glandes qui forment la couche en question, c'est-à-dire dans la partie la plus superficielle de la muqueuse utérine. C'est de cette néoformation déciduale superficielle que partent des lamelles qui donnent naissance à la portion maternelle du placenta. Ces lamelles s'allongent graduellement, et, presque parallèles entre elles au début, elles sont séparées les unes des autres par les lames correspondantes du chorion. »

Tafani, à propos du placenta des carnassiers, étudie plus spécialement celui de la chatte ; il considère cependant le placenta de la chienne et celui de la chatte comme très différents. Pour le moment nous n'avons donc à relever que ce qu'il dit de la première. Toujours préoccupé de la théorie du *lait utérin*, il ne manque pas de décrire avec soin les *détritus glandulaires*, qui en effet sont évidemment un produit de nutrition peu à peu résorbé. Des questions qui nous intéressent actuellement, c'est la seule qu'il aborde, ses études se rapportant surtout au placenta achevé. « Dans le placenta de la chienne, dit-il [1], on observe très clairement la formation du lait utérin. Ce produit de fonte cellulaire est directement versé à la surface du chorion. On y voit un grand nombre de débris cellulaires, bien reconnaissables, mêlés à une matière amorphe, très finement granuleuse, coagulée sur les pièces durcies, matière dans laquelle on trouve de plus des corps très colorables. Les cellules qu'on y rencontre sont remplies de grosses granulations et possèdent un noyau très colorable par le carmin, l'hématoxyline et la safra-

1. Alessandro Tafani, *Sulle Condizioni uteroplacentari della vita fœtale*. Firenze, 1886, pages 73 et 74.

nine. Les corps très vivement colorables sus-indiqués sont de grandeurs diverses, de formes irrégulières, et, sur les préparations traitées par l'acide osmique, semblent avoir subi l'action caractéristique de ce réactif, car alors, sur un fond rouge, qui leur est propre, apparaissent des points noirs, comme s'il y avait mélange de nucléine avec une petite quantité de graisse. A ce propos paraît de plus en plus juste le doute de Flemming, qui, relativement au processus de chromatolyse, pense que la substance chromatique qui se fragmente est extrêmement peu modifiée dans sa constitution propre.... A côté de ces amas de substance fortement colorable s'en trouve d'autres moins teintés et d'autres enfin qui prennent seulement une couleur rose pâle [1]... Ce sont les cellules épithéliales qui donnent naissance au lait utérin; leur noyau se charge de substance chromatique, puis ce noyau perd sa structure normale, mêle ses éléments à ceux des corps cellulaires, et enfin la cellule tombe en débris. Dans ce processus de dégénérescence, les cellules restent tantôt isolées, ou bien se fusionnent entre elles. »

Après ces auteurs, sur lesquels il n'y avait pas à insister, nous arrivons à la période plus récente, vraiment critique de cet historique. Nous allons voir apparaître les interprétations qui font des débris glandulaires un plasmode, désigné sous la dénomination synonyme de *syncytium*.

La première mention de ce prétendu syncytium nous paraît avoir été faite par Fleischmam en 1886 [2]. Chez le renard, d'après lui, « les villosités choriales pénètrent dans les glandes utérines, dont l'épithélium disparaît; cet épithélium se transforme, autour des villosités, en un syncytium informe, très colorable, parsemé de grumeaux irréguliers de substance chromatique. On constate que cette transformation se produit graduellement à mesure que les villosités pénètrent plus profondément dans les glandes. » Dans son grand mémoire, en 1889, il est plus explicite, et décrit très bien la transformation des glandes de la couche compacte en détritus [3] : « Quand les villosités choriales ont pénétré dans les glandes, l'épithélium de celles-ci présente des modifications telles qu'on peut dans toute glande distinguer deux étages, l'un inférieur, l'autre

1. Peut-être s'agit-il ici de l'angio-plasmode qu'il aurait entrevu.
2. A. Fleischemann, *Ueber die erste Anlage der Placenta bei den Raubthieren* (*Sitzungsb. d. phys. med. Societ. zu Erlangen*, 8 nov. 1886).
3. A. Fleischmann, *Emb. Unters.* — Heft I, *Einheimische Raubthiere*, Wiesbaden, 1889.

supérieur, voisin de l'embouchure. Dans l'étage inférieur l'épithélium reste cubique et disposé en une seule couche; dans le supérieur au contraire les cellules épithéliales deviennent énormes, irrégulières, étroitement pressées les unes contre les autres, de sorte qu'elles forment une couche épaisse, plissée, à saillies irrégulières (fig. 2, pl. V) [1]. La manière dont ces cellules se comportent vis-à-vis des réactifs colorants met en évidence leurs transformations, car dans la couche supérieure ces cellules ont un noyau qui se colore très fortement, tandis qu'il demeure faiblement teint dans la couche sous-jacente. Les villosités choriales entrées dans les cavités des glandes ne sont pas en contact avec de l'épithélium glandulaire, puisque celui-ci est détruit à leur niveau; mais au contact du sommet de la villosité est une sorte de coagulum informe parsemé de gros amas irréguliers de substance chromatique. Les cellules glandulaires les plus voisines de cette région, et qui ne sont pas encore tombées en détritus, montrent, par la structure remarquable de leur noyau, les transformations qu'elles sont destinées à subir. Dans ces noyaux la chromatine devient de plus en plus abondante et au lieu d'une disposition réticulée, se montre sous la forme de grains très colorables. Mes préparations montrent nettement comment cette chromatine granuleuse devient de plus en plus tassée, de manière à former des grumeaux, de telle sorte qu'après résorption de la membrane cellulaire et de la membrane nucléaire, les masses cellulaires se fusionnent en un magma informe parsemé de boules chromatiques. Je ne puis retrouver dans ces transformations l'exemple d'un processus ordinaire, normal, car il diffère de tout ce qui est connu relativement à la destruction des noyaux cellulaires. Du reste l'état de conservation de mes pièces m'impose une certaine réserve pour toute interprétation à cet égard. Je n'ai pu moi-même recueillir les utérus de renard, mais les ai reçus, de chasseurs amis, qui les avaient mis dans l'alcool je ne sais combien de temps après la mort de l'animal. »

Jusque-là Fleischmann ne parle que des détritus glandulaires; le seul passage qui semble se rapporter à l'angio-plasmode est le suivant, et encore n'y est-il guère fait allusion qu'au développement des capillaires et à la disparition du tissu conjonctif; de l'angio-plasmode il n'aurait vu que l'élément vasculaire : « Le tissu con-

1. C'est la figure que nous avons reproduite précédemment (*Placenta des carnassiers*, fig. XI, dans le texte).

jonctif de la muqueuse utérine [1] subit aussi des transformations; les faisceaux de fibrilles conjonctives y disparaissent peu à peu, d'abord dans la couche la plus superficielle, puis graduellement dans les couches profondes, c'est-à-dire dans le même sens que pour la destruction de l'épithélium, de sorte que vers la fin de la gestation on ne trouve plus de fascicules conjonctifs que dans les régions les plus profondes. En même temps les cellules du tissu conjonctif se transforment; elles cessent d'être plates pour acquérir un corps protoplasmique volumineux. Certainement il y a production de nouvelles cellules, et notamment pour le développement des nouveaux vaisseaux sanguins qui sont extrêmement nombreux dans ce tissu. »

Ainsi des trois points que nous avons particulièrement en vue dans cet historique, un seul a été bien interprété par Fleischmann, c'est la formation de la couche de détritus glandulaire. Mais il a donné à cette formation le nom de *syncytium*, expression qui devrait désigner une association de cellules en une masse plasmodiale. Nous verrons qu'il a plus tard (voir ci-après l'analyse de son mémoire de 1891) regretté d'avoir employé cette expression, à cause des confusions auxquelles elle peut donner lieu; mais nous devons d'abord analyser les travaux des auteurs qui semblent en effet avoir fait ces confusions.

De ce nombre est Heinricius, d'abord dans une courte note, puis dans son mémoire complet.

Dans sa note à l'Académie de Berlin, Heinricius [2] : « A mesure que les villosités choriales pénètrent dans les cryptes glandulaires dont l'épithélium disparaît, il se forme autour de ces villosités un véritable syncytium, dans lequel on voit des ramifications vasculaires. Je ne saurais dire si ce syncytium provient de la transformation de l'épithélium glandulaire, comme l'a indiqué Fleischmann, ou du tissu conjonctif. Semblables formations syncytiales ont été signalées récemment dans divers placentas, notamment par Duval (*Biologie*, 1887). »

Puis, dans son mémoire sur le placenta de la chienne [3], il revient

1. A. Fleischmann, *Embr. Unt.*, 1889, page 63.

2. G. Heinricius, *Die Entwickelung der Hunde-Placenta* (*Sitzungsber. d. Königl. Akad. d. Wiss. zu Berlin*, 14 février 1889, p. 111). — On trouvera une analyse très détaillée de ce travail dans le *Jahresberichte* de Hermann et Schwalbe, tome XVIII, page 500.

3. G. Heinricius, *Ueber die Entwickelung und Structur der Placenta beim Hunde* (*Arch. f. mikrosk. Anat.*, Bd. 33, 1889. Voir pp. 427, 428, 429, 431, 432).

d'une part sur la pénétration des villosités dans les glandes, pénétration sur le fait de laquelle il fait toutes sortes de restrictions peu précises, et d'autre part sur le prétendu syncytium qu'il a toujours la malheureuse idée de considérer comme l'homologue des formations plasmodiales décrites chez les rongeurs. Dans ce mémoire, après avoir rappelé que l'immense majorité des auteurs admettent une pénétration des villosités choriales dans les glandes, il annonce que ses recherches lui ont démontré qu'une semblable pénétration n'a pas lieu chez le chien. D'après ses études sur une chienne au dix-huitième jour de la gestation, il décrit la couche des glandes superficielles divisée en deux zones : dans la zone inférieure sont les larges dilatations kystiques des glandes, dilatations revêtues d'une simple couche d'épithélium cubique; dans la zone supérieure est un complexus glandulaire en voie d'extension ; ici les glandes sont relativement peu dilatées, ont conservé dans leur ensemble une forme allongée, et ne sont séparées les unes des autres que par de minces cloisons conjonctives. « C'est dans cette zone supérieure que pénètrent les villosités choriales ; mais ces villosités n'entrent pas directement dans les glandes, mais bien dans le tissu conjonctif placé au-dessous de l'épithélium utérin disparu. Si les villosités ectodermiques pénétraient dans les glandes, on devrait voir, en de nombreuses régions, l'épithélium glandulaire en contact avec l'épithélium des villosités; or, jamais, du moins au début, on ne voit une villosité disposée librement dans une cavité de glande, mais on trouve toujours du tissu conjonctif ou des cellules glandulaires interposées entre l'ectoderme de la villosité et la lumière de la glande. Immédiatement au-dessous de l'épithélium des villosités on trouve d'ordinaire une très faible quantité de tissu conjonctif parsemé de petites cellules; puis les cellules glandulaires les plus voisines de la villosité sont ou bien séparées d'elle par du tissu conjonctif, ou bien ces cellules massées, arrivées au contact de la villosité par la destruction ou la transformation de ce tissu conjonctif, sont pourvues de noyaux volumineux, beaucoup plus volumineux que ceux des cellules placées plus profondément, comme le montre la fig. 8 [1]. Le tissu conjonctif interposé entre les glandes est alors devenu très rare, car l'épithélium glandulaire s'est très développé,

1. Cette figure 8 de Heinricius est très analogue à la fig. 48 de notre planche IV. Il s'agit d'une pièce traitée par le liquide de Müller, Heinricius ayant fixé ses pièces par ce réactif.

au point qu'il n'y a plus entre deux glandes voisines qu'une très mince cloison ayant juste assez d'espace pour contenir un capillaire. »

« Au début, lorsque les villosités choriales n'ont pas encore pénétré profondément dans la couche des glandes superficielles, on distingue encore bien dans cette couche les deux zones sus-indiquées, à savoir la zone supérieure à conduits glandulaires perpendiculairement disposés, et la zone inférieure formée par les larges dilatations kystiques. Alors on ne trouve pas encore la couche des cellules glandulaires subissant le processus de dégénérescence qui se lie plus tard au fait de la pénétration des villosités. Cependant les cellules de la partie la plus superficielle des glandes sont déjà modifiées, et notamment leurs noyaux qui sont devenus très volumineux. On est naturellement porté à supposer que ces cellules glandulaires hypertrophiées sont en rapport avec la nutrition des cellules fœtales, d'autant que nous verrons plus loin quel rôle important les cellules des glandes jouent dans la nutrition du fœtus.

« Lorsque l'embryon a atteint 1 cent. 1/2 de longueur, on retrouve encore, au niveau du placenta, la couche des glandes profondes et la couche des glandes superficielles, et, dans cette dernière couche, la zone des dilatations kystiques, et la zone des glandes allongées, étroitement pressées les unes contre les autres, et déjà un peu dilatées. Dans cette zone pénètrent les villosités choriales, et cette pénétration est accompagnée de modifications profondes de la muqueuse utérine. Il semble que les villosités déterminent dans les cellules glandulaires les plus voisines une destruction qui les transforme en produit destiné à la nutrition du fœtus, et quand ce produit a été utilisé et que les villosités pénètrent plus profondément, les mêmes transformations atteignent les cellules glandulaires plus profondes..... Alors, au contact des villosités, on trouve une production qui a les caractères d'un syncytium renfermant de gros noyaux très colorables; dans ce syncytium on voit des vaisseaux sectionnés transversalement et longitudinalement (van Beneden, Fromel, et Laulanié ont décrit des syncytium analogues). L'extrémité des villosités arrive dans une région où la destruction des glandes est manifeste : les cellules glandulaires ne sont plus maintenant en place, elles se fondent, leurs noyaux deviennent libres; un peu plus bas la lumière des glandes est encore bien dessinée, et plus bas encore les dilatations kystiques des glandes sont bien conservées.

« Quand le fœtus a atteint 2 centimètres de longueur, les préparations montrent encore mieux la manière dont la muqueuse utérine sert à la fois de lieu de développement du placenta et de matériel nutritif pour le fœtus. Alors la couche des glandes profondes n'est pas modifiée; dans la couche superficielle des glandes, tandis que la zone des dilatations kystiques a augmenté d'étendue, au contraire la zone supérieure des glandes à canaux allongés, précédemment serrés les uns contre les autres, cette zone a disparu, ou, pour mieux dire, est devenue le placenta proprement dit. Les villosités choriales arrivent maintenant tout près des dilatations kystiques des glandes; elles en sont séparées par la couche susindiquée des glandes en voie de destruction, couche qui est actuellement plus étendue et renferme des éléments divers.

« En effet, immédiatement au-dessous des villosités commence une couche d'un tissu en voie de destruction. Cette couche est formée en partie des éléments dégénérés du tissu glandulaire, en partie du produit de sécrétion des dilatations kystiques des glandes correspondantes. On y remarque des noyaux fortement colorés, divers de forme et de volume, ronds, allongés, ratatinés, et avec cela des cellules géantes à noyaux faiblement colorés. Il n'y a pas, à proprement parler, de structure dans cette couche, dont les éléments ci-dessus énumérés sont jetés sans ordre les uns au contact des autres. Un peu plus bas commence la couche des dilatations kystiques des glandes.

« Quand, sur diverses préparations, on suit pas à pas cette pénétration des villosités choriales dans la couche superficielle des glandes, couche dite des glandes en voie de destruction, on voit que, aussitôt après l'arrivée de la villosité en un point, les glandes y subissent la dégénérescence en question, et ainsi graduellement jusqu'à ce que les villosités arrivent au niveau des dilatations kystiques de la zone inférieure des glandes superficielles. Là s'arrêtent la dégénérescence et la destruction des glandes, car les dilatations glandulaires kystiques ne sont pas détruites par les villosités; elles ont à remplir une fonction que nous indiquerons bientôt. C'est ainsi que graduellement, de bas en haut, par le fait de la dégénérescence des glandes, se produit un syncytium, qui finalement, lorsque les villosités arrivent aux dilatations kystiques, relie ces villosités entre elles sur toute leur longueur [1]. »

1. Ainsi il n'y a pas de doute, et cette phrase est bien explicite : « un syncytium qui

On voit par ce passage, et par la note où nous le commentons, qu'Heinricius a passé bien près de l'angio-plasmode sans le voir. On en trouvera encore la preuve, si l'on a bien présente à l'esprit notre description de la couche superficielle de l'angio-plasmode et des arcades épithéliales, en lisant encore ces dernières lignes d'Heinricius (*op. cit.*, p. 434) : « Lorsque l'embryon a atteint 3 centimètres de longueur, les villosités choriales ont pénétré très profondément jusque dans les dilatations kystiques des glandes. L'épithélium de ces dilatations a disparu au contact de ces villosités. Ainsi toute la couche des glandes superficielles est transformée en ce qu'il faut appeler le placenta; c'est une série de villosités entre lesquelles est éparse la substance d'un syncytium. Il est remarquable que les vaisseaux maternels sont peu développés et ne paraissent pas jouer un rôle bien particulier dans cette édification du placenta. Sur leurs parties latérales, les villosités sont recouvertes d'un épithélium à petites cellules, mais leurs extrémités profondes, qui ont pénétré dans les dilatations kystiques des glandes, sont revêtues d'un épithélium bien différent. Celui-ci ressemble à celui qu'on rencontre dans la partie du chorion qui forme paroi au sinus latéral. Cette transformation de l'épithélium se constate dès le point d'entrée des villosités dans les dilatations kystiques; les cellules deviennent plus grosses, avec un noyau faiblement colorable; elles se multiplient et forment un revêtement de plusieurs couches.... »

Après Heinricius vient Strahl, dont nous avons déjà si souvent cité les nombreuses recherches sur divers placentas. C'est d'abord dans une note sur le placenta du furet, que Strahl parle de la question du syncytium [1]. Ce placenta, dit-il, est assez semblable à celui du chien; la couche glandulaire spongieuse manque ici; par contre il existe un syncytium que l'on a décrit généralement comme un matériel cellulaire maternel en voie de destruction, destiné à servir d'alimentation aux villosités fœtales. Le placenta du furet est parti-

relie les villosités entre elles », l'auteur a confondu en une même description le détritus glandulaire et l'angio-plasmode, puisque c'est bien l'angio-plasmode qui relie les villosités entre elles, c'est-à-dire qui se présente comme des séries de lobules interposés entre les villosités primitivement creuses et actuellement pleines de mésoderne allantoïdien. C'est pour arriver à ce passage caractéristique que nous avons reproduit cette longue citation de l'auteur. Sa figure 10 est également très explicite; comme toujours elle est d'une pièce préparée par le liquide de Müller, c'est-à-dire où les éléments ne sont plus distincts (voir la fig. 48 de notre planche IV).

1. Strahl, *Ueber die Placenta von Putorius furo* (*Anat. Anzg.*, 1889, n° 12). — On trouvera une analyse complète de ce travail dans la *Revue de Hayem*, t. XXXVI, p. 18.

culièrement propre à autoriser cette dernière manière de voir.

Il y revient d'une manière plus explicite dans son mémoire de 1890 sur le placenta de la chienne [1]. La description est faite d'après une figure que nous n'avons pas reproduite (fig. 4 de sa planche IX) parce qu'elle est très analogue à la figure 51 de notre planche IV, et que le lecteur pourra suivre sur cette dernière figure. « La couche *a*, dit-il (cette couche répond à la région AP de la fig. 51, c'est-à-dire à l'angio-plasmode), au milieu de laquelle sont les villosités ectodermiques, est formée d'une substance conjonctive parsemée de noyaux, dont les uns sont arrondis, dont les autres sont anguleux et plus petits. Un revêtement épithélial utérin n'est pas visible, mais je suis persuadé qu'il existe cependant, soudé et confondu avec l'ectoblaste. » (*Op. cit.*, fig. 192.)

A part cette dernière question de l'épithélium utérin, sur laquelle nous nous sommes longuement expliqué, on voit que cette couche *a* est notre angio-plasmode; les noyaux arrondis que signale Strahl sont les noyaux du plasmode; les noyaux anguleux et plus petits sont ceux des capillaires. Strahl a donc bien vu l'angio-plasmode, mais n'en a pas reconnu la nature et la signification car il déclare que, *dans le tissu utérin qui sépare deux villosités*, il est impossible de distinguer si on est en présence d'éléments épithéliaux ou de tissu conjonctif. — Puis il passe (page 193) à la couche sous-jacente, désignée sur sa figure par la lettre *b* et qui n'est autre chose que la couche de détritus glandulaire (voir en D, sur la fig. 51 de notre planche IV); il prend ce détritus glandulaire pour un plasmode (syncytium) homologue de celui décrit chez les rongeurs.

« La couche *b*, dit-il (p. 193), présente cet aspect fréquent dans les formations placentaires, et qu'on a désigné sous le nom de syncytium. C'est une masse protoplasmique finement granulée, parsemée de noyaux, déjà signalée par Laulanié, Masquelin et Swaën, par moi et par Klaatsch dans le placenta du lapin, par Fleischmann dans celui du chat, par Frommel dans celui de la chauve-souris. Laulanié a pensé qu'à cet égard toute la portion maternelle du placenta est formée par une immense cellule à noyaux innombrables; Duval et van Beneden, que ce syncytium est en partie formé par des tissus maternels en voie de destruction.... C'est

1. Strahl, *Untersuchungen uber den Bau der Placenta.* — III. *Der Bau der Hundeplacenta* (*Arch. f. Anat. u. Physiol. Anat. Abth.*, 1890, p. 185).

cette formation que Frommel appelle couche déciduale. On voit par l'énoncé de ces diverses interprétations combien il est difficile de se faire une opinion sur ce syncytium, et j'avoue que mes préparations ne me permettent pas de trancher la question. Cependant je ne puis accepter l'opinion de ceux qui ne veulent voir dans cette couche que des détritus de tissus maternels.... » Il n'y a pas lieu de nous arrêter aux détails qu'il donne sur les parties sous-jacentes. En effet c'est très exactement (p. 194) qu'il décrit la couche des cryptes oblitérés en partie par l'hypertrophie de l'épithélium glandulaire (notre couche compacte), puis la couche des grandes dilatations glandulaires (p. 195). — Examinant ensuite les préparations d'un utérus un peu plus avancé, il insiste sur une couche de syncytium en rapport avec les villosités fœtales. Ce syncytium se teinte fortement, dit-il, par les matières colorantes, et n'a nullement l'aspect d'un tissu en détritus.

Strahl est revenu d'une manière plus explicite sur l'origine de ce syncytium. En effet, en 1890, il consacre un mémoire entier à l'étude du syncytium des carnassiers [1], mais comme il décrit exclusivement le placenta du chat, nous remettons à plus tard l'analyse de ce travail; nous en donnerons seulement ici les conclusions principales : « Dans le placenta du chat, dit-il (*op. cit.*, p. 132), il se forme un syncytium aux dépens de l'épithélium utérin. Il se développe soit directement de l'épithélium des glandes utérines, les cellules glandulaires perdant leurs limites propres et se fusionnant en une masse protoplasmique à noyaux multiples, ou bien indirectement, une partie des cellules épithéliales devenant étoilées et anastomosées de façon à constituer un réseau dans la lumière dilatée de la glande. Ce syncytium sert en partie à former un revêtement continu et complet aux villosités fœtales [2], et en plus faible partie est destiné à disparaître, absorbé par les éléments du chorion. »

En 1891, Fleischmann, dont le mémoire de 1886 avait ouvert la question du syncytium, reprend cette étude. Il étudie plus spécia-

1. H. Strahl, *Untersuchungen uber den Bau der Placenta.* — IV. *Die histologischen Veränderungen der Uterusepithelien in der Raubthierenplacenta* (*Arch. f. Anat. und Physiol.* — *Anat. Abth.* 1890. Suppl. Bd, p. 118).

2. Du moment que l'auteur parle d'un revêtement continu et complet des villosités, c'est que bien décidément il confond l'angio-plasmode avec le détritus glandulaire ; c'est l'angio-plasmode qui répond aux faces latérales des villosités ; c'est le détritus glandulaire qui répond à leurs extrémités profondes.

lement le placenta du renard et s'attache d'abord à affirmer plus catégoriquement encore que le placenta est formé essentiellement par la pénétration et le développement des villosités choriales dans les glandes utérines. « On peut considérer les lumières des glandes comme des cavités préformées et se dilatant pendant la gestation, cavités destinées à être pénétrées par les villosités choriales, et c'est ainsi que s'établit un intime entrelacement entre les parties maternelles et les parties fœtales [1]. » Quand on voit des villosités qui semblent ne pas pénétrer dans des glandes, c'est l'effet d'une coupe mal orientée qui n'est pas dans le plan de la glande. Il donne une très exacte description du processus qui, dans l'épithélium glandulaire, aboutit à la formation du détritus glandulaire (*op. cit.*, p. 667).

« A mesure que les villosités pénètrent dans une glande, l'épithélium de celle-ci disparaît; il en résulte que le tissu conjonctif périglandulaire, mis à nu, limite une cavité, précédemment revêtue d'épithélium, et qui est actuellement plus large que ne l'était la lumière proprement dite de la glande. En examinant toute l'étendue d'une glande, de sa région profonde jusqu'à sa partie superficielle, on voit d'abord l'épithélium cubique bien conservé de son extrémité profonde se continuer avec une couche d'éléments cylindriques étroitement pressés, ou de grosses cellules cubiques, qui finalement tombent en détritus de sorte que la paroi conjonctive se trouve à nu. Le bord de cette couche épithéliale dessine des saillies plus ou moins proéminentes dans la lumière de la glande, où on trouve souvent des débris de cellules. Dans les premières périodes du développement du placenta, il n'y a plus trace d'élément épithélial dans les couches les plus superficielles de la muqueuse utérine; aussi n'est-il plus possible de reconnaître les ouvertures des glandes à leurs caractères antérieurs, c'est-à-dire à leur revêtement épithélial. Mais sur de bonnes coupes longitudinales des glandes on peut suivre leur lumière jusqu'aux villosités choriales, en passant par la région où cette lumière est limitée directement par du tissu conjonctif, car alors les villosités choriales pénètrent dans des cavités dépouillées d'épithélium et par suite sont en contact direct avec la paroi conjonctive; c'est seulement au-des-

1. A. Fleischmann, *Entwickelung und Structur der Placenta bei Raubthieren* (*Sitzungsb. d. preuss. Akad. d. Wiss. zu Berlin*, 9 juillet 1891, t. XXXV, page 661).

sous de l'extrémité de la villosité que reparaît la couche de cellules épithéliales glandulaires. C'est ce dont j'ai déjà donné une figure démonstrative d'après le placenta du renard, et de nouvelles recherches m'ont montré les mêmes dispositions chez le chat et d'autres carnassiers. Mais si la coupe entame obliquement les villosités et les glandes, alors on ne voit pas les rapports exacts des villosités et des glandes. Celles-ci apparaissent comme des cavités closes, recouvertes de tissu conjonctif; ce n'est qu'en tenant bien compte de ce fait, que la partie supérieure des glandes n'est plus dessinée par une couche épithéliale, qu'on peut arriver à la véritable interprétation des faits, telle que je l'ai donnée depuis longtemps. »

Mais le passage le plus intéressant de son travail est celui où, après avoir bien établi que le syncytium en question est un détritus glandulaire, il regrette d'avoir introduit cette expression de syncytium, il s'élève contre son emploi, puisqu'une pareille expression doit désigner une formation plasmodiale et non un détritus. « L'épithélium des glandes, dit-il (*op. cit.*, p. 669), tombe en dégénérescence et ses débris sont représentés par une masse amorphe, irrégulièrement semée de grumeaux chromatiques, masse qui se trouve au-dessous de l'extrémité des villosités choriales. Dans ma première étude sur le placenta des carnassiers j'ai désigné ce produit de transformation sous le nom de syncytium, pour exprimer en un seul mot cet amas irrégulier de débris nucléaires et protoplasmiques. Mais comme je me suis aperçu que cette expression n'était pas appropriée et pouvait être cause de malentendus, j'ai renoncé ultérieurement à m'en servir. Malheureusement ce terme a été repris depuis et est devenu l'origine de confusions et d'obscurités à propos desquelles il est bon que je m'explique ici à fond.

« Heinricius et Strahl désignent comme syncytium « une masse « plasmatique finement granulée et semée de noyaux », masse qui, d'après eux, aurait des usages importants, et en particulier celui de servir de matière nutritive pour le fœtus. Ces deux auteurs répètent à plusieurs reprises que je partage leur manière de voir. Il n'en est rien, puisque sous le terme en question j'entends parler des éléments des glandes utérines tombées en détritus, et actuellement je regrette formellement de m'être servi de cette expression. L'origine de ce syncytium serait, d'après Heinricius, chez le chien et le chat, les éléments cellulaires du tissu conjonctif de la muqueuse utérine. L'interprétation de Strahl à cet égard est moins précise : le

syncytium, dans le placenta du chien, aurait pour origine principale la transformation de l'épithélium utérin et des cellules glandulaires en une masse plasmatique finement granulée, mais cependant le tissu conjonctif prendrait encore une certaine part à cette production.

« Quant à la destinée ultérieure de ce syncytium, les deux auteurs en question la conçoivent d'une façon bien différente. Pour Heinricius, le syncytium servirait en partie à la nutrition de l'embryon et disparaîtrait dans les derniers temps de la gestation. Strahl au contraire pense qu'il sert à former aux villosités choriales un revêtement continu et complet, et qu'il n'est qu'en faible partie résorbé par les cellules choriales des villosités. Ainsi ces deux auteurs désignent par le même nom des choses absolument différentes comme origine et comme fonction, et n'ayant de rapport entre elles qu'une certaine apparence extérieure analogue. Or je ne puis, d'après l'étude comparée du placenta de tous les carnassiers domestiques, me rattacher aux opinions ni de l'un ni de l'autre. Au début de la gestation l'aspect du tissu conjonctif de la muqueuse utérine se modifie complètement, les fibres conjonctives disparaissent et les cellules fixes acquièrent un corps protoplasmique volumineux. Dans le tissu conjonctif formé de grosses cellules, avec peu ou pas de substance intercellulaire, sont disposés de très nombreux capillaires [1]. Semblables descriptions ont été données par Strahl et par Heinricius. Ce dernier a vu que chez le chat, au lieu d'un tissu conjonctif formé de cellules éloignées les unes des autres, s'anastomosant par leurs prolongements, la couche superficielle de la muqueuse utérine se trouvait alors formée de grosses cellules qui étaient fusionnées comme dans un syncytium. C'est-à-dire que Heinricius considère comme représentant un syncytium les régions où les limites des cellules ne sont plus distinctes. De mon côté j'ai observé des dispositions semblables, mais je ne crois pas qu'il y ait à parler en réalité d'un syncytium, parce que sur d'autres préparations du placenta du chat, d'après des pièces conservées dans d'autres liquides, et sur des coupes différemment colorées, il était facile de reconnaître les limites des cellules transformées du tissu conjonctif.

1. Ce passage est très remarquable; il montre que Fleischmann a très nettement entrevu l'angio-plasmode : il en a bien vu l'élément capillaire; il en a bien vu l'élément plasmodial, mais il l'a cru d'origine conjonctive. Nous aurons, à propos du placenta du chat, à revenir sur quelques-uns des détails qu'il donne ici, notamment sur la distinction et la séparation plus ou moins dessinée des éléments (cellules) du plasmode.

Une pareille disposition est incompatible avec l'idée d'un syncytium. D'autre part la manière de voir de Strahl n'est pas plus soutenable. L'épithélium des glandes utérines tombe en détritus d'après un processus général de dégénérescence dont tous les traités d'anatomie pathologique nous décrivent de nombreux exemples. Dans aucune condition on ne peut concevoir que ce détritus donne naissance à un nouveau revêtement cellulaire des villosités » (p. 670).

Il était difficile, en n'ayant pas suivi l'évolution de l'angio-plasmode et son origine ectodermique, d'entrevoir plus nettement que Fleischmann cet angio-plasmode, et d'établir la distinction entre lui et le détritus glandulaire. Mais malgré les efforts qu'il a faits dans ce sens, les confusions de ses prédécesseurs subsistent; elles sont actuellement classiques en Allemagne, si nous en jugeons par ce qui est dit dans le récent traité de Bonnet [1]. « En grossissant, dit cet auteur (p. 258), les villosités du chorion pénètrent dans une masse plasmodiale dérivée de l'épithélium utérin, masse riche en noyaux autour de chacun desquels n'est pas délimitée une cellule distincte; c'est ce syncytium qui est la première trace de la portion utérine du placenta, et qui revêt les villosités choriales. Il se continue avec l'épithélium des glandes; celles-ci émettent des ramifications et des bourgeons latéraux, dans lesquels pénètrent les villosités qui prennent ainsi une disposition ramifiée. Les vaisseaux maternels, entourés d'un tissu conjonctif à gros noyaux, sont séparés du sang fœtal par le syncytium et par l'épithélium du chorion. Par ces formations épithéliales, conjonctives et vasculaires, la muqueuse utérine devient placenta maternel, et les villosités choriales s'unissent avec elle de la manière la plus intime. Les villosités choriales, vascularisées par l'allantoïde, pénètrent jusque vers le fond des glandes utérines dilatées.... »

Bien plus, ces confusions, acceptées par Romiti, lui servent pour revenir sur les anciennes conceptions d'Ercolani, et montrer qu'Ercolani avait bien vu le vrai processus de développement du placenta. En effet Romiti [2] a donné un bon résumé de ce que Strahl appelle syncytium, et il y voit une confirmation des idées de son compatriote Ercolani sur la *néoformation utérine placentaire*. « En

1. Bonnet (Robert), *Grundriss der Entwickelungsgeschichte der Haussäugethiere*, Berlin, 1891.

2. Romiti (G.), *Sull'Anatomia dell'utero gravido* (*Monitore Zoologico italiano*, 18 février 1891, n° 2, page 23).

résumé, dit-il (*op. cit.*, p. 24), le syncytium naît d'une transformation spéciale de l'épithélium glandulaire et arrive à former au-dessus des glandes une couche continue; les villosités choriales pénètrent cette couche, et s'en forment un revêtement particulier. Ainsi, en définitive, ces villosités plongent dans une néoformation provenant de l'utérus et s'en revêtent; substituons à la néoformation épithéliale de Strahl la néoformation déciduale d'Ercolani, et le résultat est le même. » De là une série nouvelle de confusions et de malentendus dans l'histoire du placenta, car, considérant comme homologues le prétendu syncytium des carnassiers et le plasmode ectoplacentaire des rongeurs, Romiti est amené à assimiler ces deux formations : « Ce que, dit-il, Strahl décrit comme prolifération de l'épithélium utérin n'est autre chose que la formation déciduale d'Ercolani, formation déciduale qui, à part la question de savoir si elle est d'origine maternelle, ou bien d'origine fœtale, comme le veut Duval, présente chez le lapin ces singulières modifications, etc. » (*op. cit.*, p. 27). Voilà les confusions auxquelles on aboutit, et qui ont si singulièrement obscurci l'histoire du placenta, parce qu'on a voulu en étudier l'évolution en empruntant des fragments de son histoire aux mammifères les plus divers. Il faut étudier séparément et bien distinctement l'évolution du placenta de chaque type, de chaque espèce, et seulement alors chercher les rapports généraux qui peuvent exister entre ces types bien connus. C'est conformément à cette méthode que nous n'avons pas même voulu mêler l'histoire du placenta du chien à celle du placenta du chat, mais étudier complètement et à part chacun d'eux, et nous croyons que nos études y gagneront en précision et en exactitude.

Nous avons réservé pour la fin de cet historique, et du reste conformément à l'ordre chronologique, un travail récent de la plus haute importance. On peut se demander comment il est possible que, à une époque où les embryologistes s'attachent avec tant de soin à la recherche des premières traces d'une formation, personne n'ait observé les saillies ectodermiques intercapillaires, leur progression dans les interstices des capillaires, et la manière dont elles arrivent à envelopper ceux-ci; c'est là l'origine de l'angio-plasmode, c'est là la clef de son interprétation. Or cette étude vient d'être faite; ces dispositions ont été vues; malheureusement cette étude a été faite par un élève de Strahl, dans l'institut anatomique de Strahl, à Marburg, et sans doute sous la direction de Strahl. Or

nous savons que pour Strahl la persistance de l'épithélium utérin est un dogme; il avoue ne plus en apercevoir aucune trace à un certain moment; mais, n'importe, il croit à sa persistance; ce n'est plus une question de fait, c'est une affaire de foi. C'est pourquoi son élève et assistant, voyant les dispositions que nous avons décrites sous le nom de saillies ectodermiques intercapillaires, n'a pu faire autrement que de considérer ces saillies comme formées par l'épithélium utérin; voyant ces saillies envelopper les capillaires, puis former entre ceux-ci des travées plasmodiales qu'il décrit et figure très nettement, il a considéré ces travées comme des végétations de l'épithélium utérin. On voit que ce mémoire, dont l'auteur est Lüsebrink, mérite de nous arrêter [1].

Lüsebrink s'occupe d'abord des villosités ectodermiques : les descriptions qu'il leur consacre doivent être reproduites ici, car elles servent d'introduction à ce qu'il dit ensuite relativement à l'angioplasmode.

« Mes préparations, dit-il (*op. cit.*, p. 169), éclaircissent nettement la question de la pénétration des villosités choriales dans les glandes utérines. Sur des coupes d'un utérus au vingtième jour, où l'embryon et l'utérus avaient été fixés et durcis dans leurs connexions normales, l'amnios étant encore à demi ouvert, on voit à ce niveau l'épithélium utérin parfaitement conservé, quoique ses cellules soient devenues minces et plates [2]. Dans ce même point quelques rares glandes utérines sont encore ouvertes, mais le plus grand nombre est fermé et cette occlusion est produite par une végétation épithéliale qui en occupe le col et se continue avec l'épithélium de la surface utérine. La cavité de ces glandes, large dans leur partie moyenne et profonde, où elle se prolonge en diverticules latéraux, se rétrécit à leur extrémité supérieure et finalement est obturée par un bouchon épithélial, dont les éléments se colorent fortement et se continuent avec l'épithélium de la surface. Il y a donc côte à côte des glandes utérines fermées et des glandes demeurées ouvertes [3]. Or les villosités choriales pénètrent non seu-

1. F.-W. Lüsebrink, *Die erste Entwickelung der Zotten in der Hunde-placenta* (*Anatomische Hefte herausgegeben von Merkel und Bonnet*, II Hefte, 1892, p. 163).

2. Nous sommes, on l'a vu, parfaitement d'accord sur ce point avec Lüsebrink : au 20e et même au 24e jour (voir la figure 45 de notre pl. IV), l'épithélium utérin est conservé dans la région de l'amnios; mais c'est que cette région est en retard sur les autres. Nous avons à diverses reprises insisté sur ces dispositions.

3. Cette distinction n'a aucune portée ; l'auteur lui-même dira plus loin que les glandes demeurées ouvertes se ferment à leur tour.

lement dans les glandes ouvertes, mais encore dans celles qui sont fermées. » Partant de ces données, Lüsebrink distingue deux espèces de villosités choriales : les villosités primaires qui pénètrent dans les grosses glandes, dont la lumière est libre, au moins en partie; les villosités secondaires qui ont à se frayer un chemin dans les cryptes de Bischoff dont la lumière est oblitérée. Il distingue encore des villosités choriales tertiaires, mais dont nous ne parlerons que plus tard.

« Au vingt et unième jour les villosités primaires ne sont plus complètement libres dans le col des grandes glandes correspondantes, mais se trouvent revêtues d'une duplicature de l'épithélium utérin, épithélium reconnaissable à la teinte foncée qu'il prend par l'action des réactifs colorants, et caractérisé par sa non-individualisation en cellules distinctes, ce qui en fait un véritable syncytium [1]. Ainsi ces glandes sont secondairement occluses, et on ne peut plus dire que les villosités correspondantes sont libres dans leur cavité (p. 174).

« Quant aux villosités secondaires, au vingt et unième jour, l'épithélium utérin s'est aussi transformé à leur niveau en un syncytium qui est très adhérent à la villosité, d'autant plus que ce syncytium envoie des prolongements entre les cellules ectodermiques de cette villosité » (p. 175).

A propos de l'œuf au vingt-cinquième jour il insiste de nouveau sur l'origine de ce syncytium aux dépens de l'épithélium utérin (p. 177).

Vient alors la partie du mémoire où il est question de la formation que nous avons nommée angio-plasmode, à sa première origine, c'est-à-dire à l'état de saillies ectodermiques intercapillaires. « Au vingt et unième jour, dit l'auteur (p. 176), commence à bien se dessiner un processus qui devient plus évident encore les jours suivants : les cryptes glandulaires dont les orifices se sont occlus s'enfoncent de la superficie vers la profondeur; par suite s'insinue entre l'épithélium utérin et ces cryptes un tissu conjonctif de nouvelle formation remarquable par l'abondance et la régularité de son réseau capillaire. Dans ce tissu sous-épithélial, à mesure que les cryptes sont repoussés vers les couches profondes [2], on voit

1. Ce syncytium est un détritus glandulaire, il est presque superflu de le faire remarquer.

2. L'auteur a tort de dire « à mesure que les cryptes sont repoussés vers la pro-

pénétrer, de haut en bas, des cordons dérivés de l'épithélium utérin, cordons qui s'étendent et s'anastomosent en réseaux. Ces tractus cellulaires proviennent bien évidemment, comme le montrent les coupes bien perpendiculaires à la surface, d'une végétation de l'épithélium utérin dans la profondeur, et j'en ai la confirmation dans l'étude des stades ultérieurs, où je vois ces végétations entourer les capillaires de nouvelle formation. Ainsi il ne peut être question ici d'une destruction de l'épithélium utérin, mais au contraire de productions nouvelles dérivées de cet épithélium. »

Tout ce passage est une excellente, très excellente description de la formation de l'angio-plasmode, à condition de substituer le mot *ectoderme* à celui d'*épithélium utérin*. On comprend donc pourquoi nous avons dit « malheureusement » cette étude a été faite dans le laboratoire de Strahl, où le dogme de la persistance de l'épithélium utérin ne pouvait être ébranlé; et en effet Lüsebrink lui donne une merveilleuse extension, puisqu'il en fait la source des néoformations placentaires. Cette description est accompagnée d'une excellente figure, que nous ne jugeons pas nécessaire de reproduire, car elle est très analogue aux figures 46 et 47 de notre planche IV.

Avant de terminer les citations empruntées à Lüsebrink, faisons remarquer que le dernier passage que nous allons reproduire se rapporte déjà en partie au stade que nous étudierons bientôt, c'est-à-dire au stade de remaniement de l'angio-plasmode. Ainsi cet auteur a bien vu, mais mal interprété, et la formation et le remaniement de l'angio-plasmode : « Au vingt-cinquième jour, dit-il (p. 178), le tissu conjonctif sous-épithélial montre un grand développement des capillaires, qui forment un réseau régulier; avec les cellules qui les revêtent, et dont il va être question à l'instant, l'ensemble de ces capillaires dessine une sorte de méandre compliqué. La paroi de ces capillaires est formée par une simple couche de cellules endothéliales à gros noyaux. Dans les espaces disposés entre ces capillaires, on voit, à un fort grossissement, des travées de cellules disposées de telle manière qu'on peut y distinguer deux couches : la couche qui est en contact immédiat avec le capillaire

fondeur » ; il faut dire : « à mesure que ce tissu (couche des capillaires) s'épaissit et se développe vers la superficie ». Combien n'avons-nous pas insisté sur cette sorte d'efflorescence de la couche des capillaires ; voir notamment les détails donnés, dans la description de la fig. 45, sur les différences de niveau de la surface utérine, entre la région médiane et les parties latérales de cette figure. Quoi qu'il en soit, on voit que Lüsebrink décrit ici la *couche des capillaires*.

est caractérisée par la teinte foncée que lui donnent les réactifs colorants, et ses connexions évidentes avec l'épithélium utérin encore présent à la surface de la muqueuse permettent de reconnaître dans la couche en question un dérivé de l'épithélium utérin. La couche située plus en dehors du capillaire est formée de cellules moins colorables, présente des noyaux plus volumineux et se montre en continuité avec l'ectoderme chorial dont elle dérive. Comme le montrent les stades ultérieurs, ces cordons ectodermiques sont pénétrés par les vaisseaux et le tissu conjonctif de l'allantoïde. Ces cordons représentent donc une troisième forme de villosités choriales, que j'appelle villosités tertiaires. Elles jouent un rôle essentiel dans la formation du placenta, comme le montrera la suite de ce travail. » Au moment où nous écrivons ces lignes, la suite du mémoire de Lüsebrink n'a pas encore été publiée.

Nous sommes vraiment heureux d'avoir pu terminer cet historique par l'exposé des résultats de Lüsebrink, car nous y trouvons, malgré la discordance la plus complète en apparence, en réalité la confirmation la plus nette de notre manière de voir. Nos études sur le plasmode placentaire des rongeurs et son origine ectodermique ont été confirmées de divers côtés; cependant Strahl et son école résistent encore; mais le jour où il reconnaîtra que l'épithélium utérin disparaît chez les carnassiers et chez les rongeurs, il sera nécessairement amené à reconnaître le rôle de l'ectoderme dans les édifications placentaires, et par suite la vraie nature des formations plasmodiales ou syncytiales du placenta. Les travaux de Strahl portent l'empreinte d'une ardente recherche de la vérité et d'une entière bonne foi; nous comptons donc le voir bientôt rallié à notre manière de voir, et ce sera l'une des plus grandes satisfactions que nous puissions éprouver à cet égard que de voir cet éminent anatomiste, après des hésitations multiples, adopter enfin la conception que nous défendons.

Explications des planches X et XI.

Planche X (Placenta des Carnassiers, planche IV).

Fig. 41. — Couches de la région placentaire d'une chienne de vingt-trois jours, d'après la coupe d'un renflement ouvert avant d'être placé dans le réactif fixateur (alcool). Vue d'ensemble à un grossissement de 74 fois. Lettre comme dans la figure 38. — On voit qu'ici, par l'effet de la

rétraction et condensation produite par le réactif, la couche des capillaires est mal distincte.

Fig. 42. — Les parties supérieures (couche des détritus glandulaires, couche des capillaires, etc.) à un grossissement de 325. — *ms*, lame mésodermique qui double l'ectoderme et passe en pont sur la cavité de la villosité creuse (VC), comme dans la fig. 23 de la planche II. — Les autres lettres comme ci-dessus.

Fig. 43. — Détails de l'ectoderme et de la couche des capillaires au 23e jour, sur le même renflement qui a donné les figures 41 et 42. La rétraction des capillaires vides a mis bien en évidence les saillies ectodermiques intercapillaires. — *ex*, ectoderme; — *c*, capillaires.

Fig. 44. — Vue d'ensemble d'une coupe longitudinale d'un renflement au 24e jour. Grossissement de 2 fois. — E, embryon et amnios; P, pôle de l'œuf.

Fig. 45. — La région de l'embryon au 24e jour. Grossissement de 10 fois. — I, gouttière intestinale; — A *m*, cavité de l'amnios; — PP, cœlome externe; — M, couche musculaire de l'utérus; — SP, couche spongieuse; — G, couche compacte; — D, couche des détritus glandulaires; — AP, angio-plasmode.

Fig. 46. — Premières phases de l'extension de l'angio-plasmode : 25e jour de la gestation. Grossissement de 325 fois. — Région placentaire proprement dite, en dehors de la zone amniogène. — VC, VC, villosités ectodermiques creuses; — C, capillaires maternels; — D, débritus glandulaire; — G, glandes de la couche compacte. — AP, angio-plasmode.

Fig. 47. — Portion toute supérieure d'une coupe des formations placentaires au 25e jour. Grossissement de 100 fois environ. — Pièce traitée par le liquide de Muller. — VC, villosité creuse ectodermique; — AP, début de la formation de l'angio-plasmode; — C, couche des capillaires; — R, R, restes de glandes; — D, D, couche des détritus glandulaires.

Fig. 48. — Coupe de l'angio-plasmode vers le 30e jour. Grossissement de 180 fois environ. — *ex*, couche superficielle de l'angio-plasmode (AP); VC et R, comme ci-dessus. — Pièce conservée dans le liquide de Muller.

Fig. 49. — La région de la bordure verte au 25e jour. Grossissement de 150 fois. — *ex*, ectoderme; — *a* et *b*, épaississements par lesquels il adhère à la couche des capillaires; — *c*, épaississement sans adhérences; — BV, capillaires maternels. — Les autres lettres comme ci-dessus.

Fig. 50. — Coupe au niveau de l'extrémité postérieure de l'embryon au 26e jour. Grossissement de 10 fois. — OM, parois de la vésicule ombilicale. — AL, allantoïde; — *a*, *b*, limites de son extension actuelle dans le sens de l'axe de l'œuf; — de *c* à *d*, région de la bordure verte; — *e*, le chorion devenant libre au niveau du pôle (P) de l'œuf.

Fig. 51. — Placenta de la chienne au 27e jour. Grossissement d'environ 65 fois. — AP, lobules d'angio-plasmode; — *ms*, villosités mésodermiques; — SP, la couche spongieuse; — *sp*, partie inférieure de la couche compacte; — G, couche compacte. — Les autres lettres comme ci-dessus.

PLANCHE XI (Placenta des carnasssiers, planche V).

Fig. 52. — L'angio-plasmode (AP), la couche des détritus glandulaires (D) et la partie supérieure de la couche compacte (G) au 30e jour de la gestation. Grossissement de 325 fois. — R, reste de glandes; — *ms*, mésoderme (villosités mésodermiques); — *a*, *a*, couche superficielle, épithélioïde de l'angio-plasmode; — AE, arcades épithéliales ou arcades ectodermiques.

Fig. 53. — Coupe d'ensemble de l'embryon et de l'utérus au 32e jour de la gestation. La coupe est faite parallèlement à l'axe du renflement utérin. — Al, allantoïde; — *b*, sa limite vers la région de la bordure verte; — SP, couche spongieuse; — M, musculature.

Fig. 54. — La région de la bordure au 32e jour, à un grossissement de 22 fois; — B, région dont l'étude est reprise à un plus fort grossissement dans la figure 55. — Les autres lettres comme précédemment.

Fig. 55. — La région B de la fig. 54, c'est-à-dire la bordure verte proprement dite à un grossissement de 80 fois. — S et R, points dont les détails sont repris dans les figures 56 et 57.

Fig. 56. — L'ectoderme du point S de la fig. 55 à un grossissement de 325 fois.

Fig. 57. — L'ectoderme du point R de la fig. 55 à un grossissement de 325 fois.

Fig. 58. — Le placenta au 30e jour. Grossissement de 65 fois. — P, couche des glandes permanentes; — O, couche homogène; — SP, couche spongieuse; — G, couche compacte; — D, couche des détritus glandulaires; — AP, couche de l'angio-plasmode.

Fig. 59. — Mêmes parties vers le 32e jour.

Fig. 60. — Même partie vers le 35e jour.

LES
CARTILAGES LINGUAUX DES MOLLUSQUES
(STRUCTURE ET DÉVELOPPEMENT HISTOGÉNIQUE [1])

Par le Dr G. LOISEL
Licencié ès sciences naturelles,
Préparateur de Tératologie à l'École des Hautes Études.

Les pièces chitineuses qui composent l'armature buccale des Mollusques céphalophores présentent des différences de nombre, de forme et de position qui fournissent des caractères précieux pour la classification de ces animaux. Ces différences ne sont pas si accentuées, cependant, pour que la description d'un Mollusque type, tel qu'une des espèces du genre Hélix, ne puisse donner une idée générale, suffisamment complète, de ces organes.

Chez *Helix fructicum*, pris comme exemple, cette armature se compose de deux portions distinctes : une antéro-supérieure, à peu près immobile, la *mâchoire*, et une postéro-inférieure, essentiellement active, la *radula*. La mâchoire est une forte lame chitineuse, légèrement arquée (*m*, fig. 1), placée sur le plafond de la cavité buccale, en arrière de la lèvre supérieure. Comme toutes les pièces qui composent la denture des Mollusques, cette mâchoire est une différenciation de la cuticule qui revêt la face libre des cellules épithéliales sous-jacentes; elle n'a donc que des rapports de contiguïté avec les muscles du plafond de la bouche, mais, à son niveau,

1. Ce travail a été fait dans le laboratoire du professeur Mathias Duval à la Faculté de médecine de Paris. Pour les animaux marins, j'ai pu me les procurer pendant un séjour que j'ai fait l'été dernier au laboratoire zoologique de Luc-sur-Mer, dirigé par M. le professeur Joyeux-Laffuie. Je ne saurais trop remercier ces maîtres pour la bienveillance qu'ils ont toujours montrée à mon égard. Les résultats préliminaires en ont été communiqués à la Société de Biologie dans les séances du 12 novembre 1892, du 18 février et du 4 mars 1893.

ces muscles prennent un développement considérable d'où résulte la formation d'une plaque trapézoïde qui se termine insensiblement, en arrière, vers l'entrée de l'œsophage dans la bouche et donne attache, en avant, à de minces faisceaux musculaires qui vont se perdre dans les téguments des lèvres.

La bouche, pharynx de certains auteurs, forme une vaste cavité (*c. b.*) dont le plafond se continue directement avec l'œsophage (*œ*), mais dont le plancher présente une masse arrondie, légèrement jaunâtre, rugueuse au toucher qui fait saillie dans la cavité buccale; cette masse est recouverte par une lamelle chitineuse, portant un grand nombre de dents et à laquelle on a donné le nom de *radula* (râpe) (*r*). En arrière, la surface libre de ce mamelon conduit dans une dépression en doigt de gant de la cavité buccale, dépression qui forme à l'extérieur une sorte de papille conique, au-dessous de

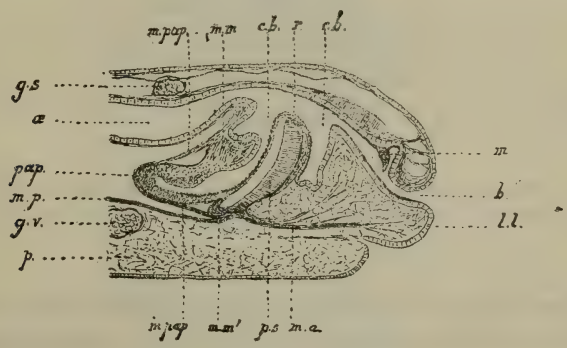

Fig. 1. — Jeune *Helix fructicum*. (Coupe antéro-postérieure de la tête, grossie 8 fois.) — *m*, mâchoire; *b*, bouche; *l.l*, lèvre latérale; *c.b*, cavité buccale; *p.s*, pièce de soutien de la radula; *r*, radula; *g.s*, ganglion cérébroïde; *g.v*, ganglion viscéro-pédieux; *œ*, œsophage; *pap*, papille; *p*, pied; *m.a*, muscle radulaire antérieur; *m.p*, muscle radulaire postérieur; *m.m*, *m.m'*, muscle radulaire moyen; *m.pap*, muscle papillaire.

l'œsophage (*pap.*); c'est dans ce cul-de-sac (fourreau, gaine génératrice ou poche linguale) que se termine la radula [1]. Si l'on pince

1. Cette papille a l'aspect et la consistance du cartilage, mais, quand on la coupe avec des ciseaux, on voit qu'elle contient une sorte de tissu muqueux qui se laisse facilement énucléer et que M. Kolliker, Mittheilungen zur vergleichenden Gewebelehre (*Würzburger Verhandlungen*, 1857, Heft. I.), considère comme conjonctif, alors que M. Semper, Zum feineren Baue der Molluskenzunge (*Zeits. f. wiss. zoologie*, 1858, t. IX; p. 274, fig, 6. pl. XII) le regarde comme très musculaire.

Sur une coupe transversale, on voit que cette papille est entourée par une couche musculaire qui supporte, en dedans, l'épithélium formateur des dents de la radula; au centre est un noyau de substance amorphe, se teintant à peine par les colorants et contenant un grand nombre de corps protoplasmiques, dont les formes, plus ou moins étoilées, ne se reconnaissent bien que par la dissociation; la longueur de ces cellules

délicatement cette dernière, il est facile de l'enlever d'une seule pièce et on voit alors qu'elle est supportée par une plaque d'apparence cartilagineuse sur laquelle elle était tendue.

Dans sa position naturelle, la plaque de soutien de la radula a une direction oblique de haut en bas et d'avant en arrière (*p. s.*, fig. 1); elle n'est libre que dans son tiers antérieur, l'autre portion étant entourée par les muscles radulaires. Détachée des parties qui l'environnent (fig. 2), elle a la forme d'un triangle incurvé en haut et dont l'aire présente en arrière un espace vide rempli, sur le vivant, par une membrane fibro-musculaire; c'est cette disposition qui l'a fait comparer à un fer à cheval. En réalité, cette plaque est

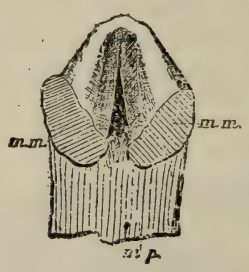

Fig. 2. — *Helix pomatia.* Pièces de soutien de la radula (cartilages linguaux), grossies une fois et demie. — *m.m*, section du muscle radulaire moyen; *m.p*, muscle radulaire postérieur.

formée par deux pièces distinctes qui occupent les deux côtés symétriques du triangle (*p. s.*, fig. 2 et fig. 3), et qui se rejoignent en avant pour former le sommet ou angle antérieur du triangle; de plus, à ce niveau, elles sont réunies l'une à l'autre par de nombreuses fibres musculaires qui forment un véritable muscle (*m. h.*, fig. 3) [1].

Ce sont ces deux pièces de soutien que la plupart des auteurs ont décrites sous le nom de *cartilages linguaux* ou de *cartilages*

varie entre 10 à 20 μ et leur largeur entre 3 à 6 μ, elles présentent des prolongements très longs et très ténus qui se perdent dans la substance fondamentale. A partir d'un certain niveau, la couche musculaire périphérique envoie quelques faisceaux qui vont, en divergeant, s'épuiser au milieu des éléments du noyau central.

1. Il est toujours facile de ramener la description de l'armature buccale des autres Mollusques au type que nous venons d'esquisser. Mais, chez certaines espèces, telles que les Aplysies et les Bulles, l'estomac contient lui-même des pièces chitineuses remplissant le rôle de dents. De Blainville et Van Beneden ont signalé des plaques cartilagineuses ou cornées dans l'estomac des Hyale, Cymbulie, Tiedemannia et Limacina artica, et Moquin-Tandon dans l'estomac de Bythinia.

odontophores et dont je me suis proposé de rechercher la structure. Comme nous le verrons plus loin, les quelques travaux qui ont été faits sur leur histologie remontent à une époque où la technique n'était pas assez avancée pour pouvoir donner des résultats bien précis. D'un autre côté, tous les zoologistes qui ont écrit sur les Mollusques dans ces dernières années, ne parlent qu'incidemment de ces organes et accordent toute leur attention à la morphologie de la radula en elle-même. Ce premier mémoire comprend une revue critique des travaux antérieurs sur ce sujet, une étude complète des cartilages linguaux chez trois types : l'Escargot, le Buccin et la Seiche, est une description histologique rapide de ces

Fig. 3. — Jeune *Helix fructicum*. (Coupe frontale de la tête passant par la région antérieure des cartilages linguaux ; grossissement, 24.) — M, muscles formant le plafond de la cavité buccale; M', muscles formant le plancher de la cavité buccale; *c.b*, cavité buccale; *m.m*, attaches antérieures du muscle radulaire moyen; *m.h*, muscle horizontal réunissant les deux cartilages; *p.s*, pièces de soutien de la radula (cartilages linguaux); *e.b*, épithélium buccal qui porte la radula (celle-ci a été enlevée dans la préparation); *t*, tentacules oculaires; *n*, nerfs; *a.p*, artère pédieuse; *s.v*, sinus veineux.

cartilages chez un certain nombre d'espèces, posant par là des sortes de jalons que je retrouverai plus tard lorsqu'il me sera donné de faire une étude comparative de ces organes. Ces recherches m'ont permis, enfin, d'apporter quelques données nouvelles sur la connaissance générale des tissus musculaire, conjonctif et cartilagineux des Mollusques.

I

Historique général.

Le plus loin qu'on puisse faire remonter l'anatomie générale, c'est aux travaux de Bordeu, en 1776, sur le tissu qu'il appelait « l'organe cellulaire ou tissu muqueux ». Il serait donc oiseux de rechercher les idées que pouvaient avoir les naturalistes de l'antiquité au sujet de la structure des organes qui vont nous occuper; du reste, on trouverait dans leurs ouvrages les idées les plus bizarres sur la connaissance des Mollusques, non seulement au sujet de l'anatomie de ces animaux, mais encore sur les mœurs de ceux qui sont les plus communs.

Swammerdam, puis surtout Cuvier, donnèrent, les premiers, une anatomie complète des Mollusques, mais, là, nous ne devons pas encore compter sur une analyse intime des pièces qui soutiennent la radula. Ces naturalistes, et tous ceux qui viennent immédiatement après, décrivent ces pièces comme une plaque cartilagineuse et élastique [1], parfois osseuse [2], sans s'occuper de sa structure, ni de ses connexions avec les muscles adjacents. Beaucoup paraissent même ne pas avoir eu connaissance de ces organes, ou bien se trompent sur leurs fonctions; ainsi Lister, cité par Cuvier, les prend pour une trachée-artère, Delle Chiaje, dans ses *Mémoires sur les animaux sans vertèbres*, considère le bulbe buccal de Bullidés comme l'estomac et compare les glandes salivaires aux appendices cæcaux des Aphrodites. Je ne veux donc pas insister sur les travaux de cette époque; pour des indications plus précises, je renvoie à la première livraison du grand ouvrage de M. Troschel qui est encore actuellement en cours de publication [3] et à l'Histoire naturelle des Mollusques de France de Moquin-Tandon [4], où on trouvera un historique complet des Mollusques depuis les temps les plus reculés.

Valenciennes me paraît être le premier zoologiste qui ait étudié, au microscope, les pièces de soutien de la langue des Mollusques. Dans ses *Recherches sur la structure du tissu élémentaire des cartilages des Pois-*

1. Cuvier, *Mémoires pour servir à l'histoire et à l'anatomie des Mollusques*, Paris, 1817, et *Annales du Muséum*, 1806, t. VII.

2. *Diction. des scienc. nat.* en 60 vol., 1823; article *Limnée*.

3. H. Troschel, *Das Gebiss der Schnecken zur Begründung einer naturlichen Classification*, Berlin, 1856 —.

4. Paris, 1855; voir à la fin du premier volume.

sons et des Mollusques [1], il s'occupe surtout, il est vrai, des cartilages des Poissons chondroptérygiens et du cartilage céphalique des Céphalopodes qu'il considère comme constitués essentiellement de la même façon, mais il décrit et figure les cellules qui composent le cartilage lingual du Buccin et les compare aux cellules cartilagineuses des Lamproies. Le seul fait intéressant que nous devons retenir de ce mémoire, c'est que les cartilages du Buccin, ayant été soumis à la coction, n'ont fourni que de la gélatine.

Ce n'est en réalité que des recherches de M. Lebert [2] que datent nos connaissances un peu précises sur la structure intime de ces cartilages. Lebert étudie ces organes dans les genres Patelle, Buccin, Doris, Halyotis, Paludine et Limace en s'étendant beaucoup plus, toutefois, sur la radula en elle-même que sur les pièces qui lui servent de support. Chez *Buccinum undatum* et chez *Paludina vivipara*, les cartilages seraient formés de grandes cellules semblables aux cellules végétales ou aux cellules de la chorde dorsale des Batraciens, mais la figure qu'il donne pour le Buccin (fig. 9) répond peu à sa description et nous verrons plus tard qu'elle ne répond nullement à la réalité.

Chez l'Haliotide, Lebert décrit les cartilages comme formés par des faisceaux entrecroisés dans lesquels on reconnaît une substance fibreuse ou granuleuse, faisceaux circonscrivant de grandes mailles dans l'intérieur desquelles il n'a pas vu les cellules qui s'y trouvent. Chez les Limaces, la langue est supportée par une selle cartilagineuse formée soit par des faisceaux musculaires entrecroisés, soit par une substance cartilagineuse.

Quelques années plus tard, Lebert revient sur ces faits et paraît en donner une tout autre interprétation : « La masse charnue en forme de selle, dit-il, qui sert de support à la membrane triturante (radula), offre une couche si épaisse de cylindres musculaires que, dans une seule et même préparation, on croit voir au premier abord un mélange de globules et de cylindres; il n'en est rien cependant, et ce qu'on a pris pour des globules n'est autre chose que la coupe transversale d'un certain nombre de cylindres aplatis et verticaux des muscles [3]. »

Ainsi Lebert a méconnu les cellules qui entrent dans la structure des pièces de soutien de la radula. Il n'a guère mieux vu les fibres musculaires de ces pièces, car il les décrit et les figure comme de courts cylindres, plongés dans une substance homogène et formés par une seule matière plus ou moins granuleuse ; « c'est, dit-il, le véritable type du cylindre musculaire sans organisation interne. »

Ce sont encore les mêmes idées que l'on retrouve dans un premier mémoire de M. Semper sur ce sujet. « Les cellules, décrites par Lebert, sont

1. *Compt. Rend. de l'Acad. sc.*, 25 novembre 1844, et *Archives du Muséum*, 1851, t. V.

2. Beobachtungen über die Mundorgane einiger Gasteropoden (*Arch. für Anat. und Phys. von Muller*, 1846).

3. Lebert, Recherches sur la formation des muscles dans les animaux vertébrés et sur la structure de la fibre musculaire dans les diverses classes d'animaux (*Ann. Sc. nat.*, 3e série, t. XIII, 1850, p. 169).

les coupes transversales de fibres musculaires[1]. » Cependant il reconnaît la véritable structure de ces fibres et il signale entre elles, chez la Limnée du moins, de grosses cellules qu'il considère comme étant de nature conjonctive. M. Semper avait eu le tort de limiter ses études à quelques espèces de Mollusques, à celles précisément qui n'ont pas, comme nous le verrons, de véritables cellules cartilagineuses. Aussi, à la suite de certaines critiques, il reprend ces recherches et les étend alors à un grand nombre de Mollusques. Dans ce nouveau mémoire[2], il décrit la plaque de soutien de la radula comme formée par trois muscles : deux symétriques, latéraux, formant les deux pièces principales de la plaque, réunis en avant par un muscle horizontal impair. Tels sont les seuls éléments que l'on trouverait dans les genres Limax, Sepia et Loligo; les cellules cartilagineuses apparaîtraient au milieu des fibres des deux muscles latéraux dans les genres Ampullaria, Vaginulus, Lymnœus, Planorbis, Helix, Bulimus et Arion; elles se localiseraient chez Aplysia sous forme d'une masse située à la face interne des pièces de soutien et, enfin, composeraient uniquement ces pièces, sans aucun mélange de fibres musculaires, dans les genres Buccinum, Turbo, Trochus, Murex, Siphonaria, Janthina et Doris.

Dans sa monographie de *Neritina fluviatilis*[3], M. Claparède fait une revue d'ensemble des travaux antérieurs sur l'appareil buccal des Gastéropodes et ajoute de nouvelles observations sur l'histologie des cartilages linguaux. Il distingue trois variétés tant qu'à la structure intime de ces cartilages :

1° Dans les genres Neritina, Patella, Buccinum, Cyclostoma, etc., on trouve de grandes cellules, à contenu clair et transparent, entre lesquelles il y aurait peu ou pas de substance intercellulaire;

2° Chez certains Pulmonés, par exemple dans les genres Vitrina et Ancylus, ces cellules sont petites, aplaties et à parois très minces, « le tout donnant l'impression d'une formation épithéliale ou cartilagineuse »;

3° Chez beaucoup de Pulmonés, Hélix, Pupa, Clausilia, etc., les cartilages seraient formés par une substance fondamentale, amorphe ou fibreuse, contenant un grand nombre de corpuscules cartilagineux.

Ainsi, nous trouvons ici la contre-partie des idées de Semper. Alors que celui-ci ne voulait voir tout d'abord que des fibres musculaires dans les pièces de soutien de la radula, M. Claparède ne décrit que des éléments cartilagineux et ne fait nullement mention de tissu musculaire. Nous verrons plus tard combien il s'est trompé sur ce dernier point; cependant, bien que certaines figures qui accompagnent son mémoire soient fausses (fig. 17) ou paraissent par trop schématiques (fig. 13, 20 à 25), on doit le considérer comme le travail le plus complet que nous ayons sur l'histologie de ces cartilages.

1. Carl Semper, Beiträge zur Anatomie und Physiologie der Pulmonaten (*Zeitschrift für wiss. Zoologie*, t. VIII, 1856-57, p. 396).

2. C. Semper, Zum feineren Baue der Molluskenzunge (*Zeitschrift für wiss. zoologie*, 1858, t. IX).

3. Ed. Claparède, Anatomie und Entwickelungsgeschichte der Neritina fluviatilis (*Arch. für Anat. und Phys. von Muller*, 1857).

Les travaux qu'il me reste à citer maintenant sont beaucoup moins importants.

R. Bergh [1] décrit la structure des cartilages linguaux dans les genres Onchidopsis et Marsenina; il y reconnaît une sorte de fibro-cartilage dont les fibres formeraient des mailles remplies par de grosses cellules et par une substance granuleuse. Claparède conteste la nature fibreuse de ce tissu.

Fr. Boll, dans son histologie comparée des Mollusques [2], refait la structure des cartilages linguaux de Neritina fluviatilis sans ajouter rien de bien nouveau aux travaux de Claparède; de même, dans son étude du cartilage lingual de *Pterotrachea coronata*, on retrouve les faits signalés antérieurement par Huxley et Fr. E. Schulze.

Chez certains Néoméniens, la radula manque complètement; chez d'autres, elle est réduite à quelques dents implantées directement dans un tissu formé de grosses cellules qui seraient, d'après M. Pruvot [3], une différenciation des cellules épithéliales du pharynx. Ceci est à rapprocher des faits signalés depuis longtemps par Van Beneden chez l'Hyale et la Limacine [4].

Je mentionnerai, pour mémoire seulement, les auteurs qui n'ont parlé qu'accessoirement et en passant de ces cartilages.

MM. Huxley [5], Troschel [6], Schiff [7], Schulze [8], de Lacaze Duthiers [9], Sicard [10], Boutan [11] et Garnault [12], les considèrent comme formés uniquement par des cellules cartilagineuses ou par un mélange de fibres musculaires et de cellules cartilagineuses.

MM. Joyeux-Laffuie [13] et Wegmann [14] tendent à y voir un fibro-cartilage. Enfin M. Livon [15] décrit les pièces de soutien de la radula, chez les Céphalopodes, comme formées uniquement de fibres musculaires.

1. Bidrag til en Monographi of Marseniaderne (*Kongl. Danske Videnskabernes Selskabs Afhandlinger*, 5e partie, 3e vol., Copenhague, 1853).
2. Beiträge zur vergleichenden Histologie des Molluskentypus (*Arch. f. mikros. Anat.*, 1869, supplément).
3. Organisation de quelques Néoméniens (*Arch. zool. exp.*, 2e série, t. IX).
4. V. Beneden, Anatomie des genres Hyale, Cléodore et Cuvierie (*Nouv. Mém. de l'Acad. roy. de Bruxelles*, XII, 1839). — Sur la Limacina artica (*Id.*, XIV, 1841).
5. On the Morphology of the Cephalous Mollusca (*Philos. Trans.*, 1853).
6. *Loc. cit.*, p. 17 à 20.
7. Beiträge zur Anatomie von Chiton piceus (*Zeitschr. f. wiss. zool.*, t. IX, 1858).
8. Ueber die Heteropoden (*Zeitschr. f. wiss. zool.*, 1862).
9. Organisation du Dentale (*Ann. Sc. nat.*, 4e série, t. VI). — Anatomie des Vermets (*Id.*, 4e série, t. XIII). — Anatomie du Pleurobranche (*Id.*, 4e série, t. II). — Histoire de la Testacelle (*Arch. zool. exp.*, 2e série, t. V).
10. Recherches sur le Zonites algirus (*Thèse fac. des Sc.*, Paris, 1874).
11. Recherches sur la Fissurelle (*Arch. zool. exp.*, 2e série, III bis).
12. Recherches sur le Cyclostoma elegans (*Thèse fac. des Sc.*, Paris, 1887).
13. Organisation de l'Oncidie (*Arch. zool. exp.*, 1re série, X).
14. Histoire nat. des Haliotides (*Arch. zool. exp.*, 1884).
15. Structure des organes digestifs des Poulpes (*Journ. de l'Anat. et de la Physiol.*, t. XVII, 1881).

II

Technique.

Les procédés de technique dont je me suis servi, pour ces recherches, sont ceux employés habituellement en histologie; j'ai donc peu à y insister.

Les dissociations ont été faites dans la solution physiologique de sel commun, mais toutes les fois que je l'ai pu, je me suis servi du sang même de l'animal; voici le moyen que je recommande pour en avoir une quantité suffisante. On choisit le moment où l'animal, un escargot, par exemple, est dans sa plus grande extension et, d'un seul coup de ciseaux, on tranche sa tête près de la coquille; on renverse celle-ci et le corps de l'animal, en se rétractant fortement, exprime pour ainsi dire tout son sang qui s'accumule dans la coquille, comme dans un vase naturel. Si on a soin, dans cette opération, de ne pas blesser le manteau, on obtient un sérum très fluide et en quantité relativement considérable.

Comme fixateur, c'est le liquide de Muller qui m'a paru conserver le mieux la forme des éléments et je l'ai préféré de beaucoup à l'alcool et au liquide de Kleinenberg qui ratatinaient plus ou moins les cellules et diminuaient toujours leur pouvoir absorbant pour les colorants. Cependant il ne faut pas y laisser trop longtemps les animaux marins; au bout d'un mois, toutes les Doris et les Philines que j'y avais placées étaient complètement pourries. Pour l'étude des fibres musculaires lisses j'ai employé avec grand avantage une méthode qui a été indiquée par mon maître, M. Retterer : fixer les pièces par un mélange d'alcool à 36° (9 parties) et d'acide formique (1 partie), laver à grande eau, durcir par l'alcool et colorer au carmin de Grenacher; par ce procédé, les fibres lisses se colorent seules à l'exclusion du tissu conjonctif [1].

1. Éd. Retterer, Sur la technique des fibres-cellules (*Compt. Rend. Soc. Biol.*, 18 nov. 1887).

La plupart des coupes ont été faites après inclusion dans la paraffine, suivant la méthode classique; pour les coller sur la lame porte-objet, j'ai suivi le procédé de mon maître, M. le professeur Duval, en insinuant entre elles et le verre une solution très faible d'eau albumineuse et en laissant sécher à l'air libre, pendant vingt-quatre heures au moins, après avoir enlevé l'excès de liquide [1]. M. de Lacaze-Duthiers dit que l'inclusion dans la paraffine rapetisse beaucoup les pièces et défigure les éléments; aussi conseille-t-il d'employer la colle ordinaire et la gélatine [2]. Je me range en partie à cette manière de voir, mais j'ai reconnu que ce n'est pas tant l'inclusion dans la paraffine qui altère les éléments, que les manipulations successives qu'on fait subir aux coupes pour les déshydrater et les monter dans le baume. Aussi j'ai bientôt abandonné ce dernier procédé et, tout en conservant la paraffine comme mode d'inclusion, j'ai monté mes coupes dans la glycérine; je n'ai pas négligé, pour cela, de contrôler mes recherches par des inclusions dans la gomme ou le collodion, d'après le procédé indiqué par M. Duval [3].

Les matières colorantes qui m'ont donné les meilleurs résultats sont l'hématoxyline de Bœhmer préparée depuis longtemps (cinq à six mois) et le carmin de Grenacher seul ou mieux combiné à l'éosine qui augmente beaucoup son pouvoir de pénétration. On sait combien il est difficile de conserver les colorations obtenues par le vert de méthyle; or j'ai vu, qu'en surcolorant avec l'acide picrique, on obtenait une belle couleur vert foncé, durable pendant très longtemps. Du reste j'ai souvent employé cet acide, avec grand avantage, comme deuxième colorant.

Toutes les figures qui accompagnent ce mémoire ont été dessinées à la chambre claire.

1. Pour les détails de ce procédé, voir : *Bulletin de la Soc. d'Anthrop.*, séance du 29 novembre 1888, p. 591, et M. Duval, *Le Placenta des Rongeurs*, Paris, 1892, p. 281.

2. H. de Lacaze-Duthiers, Histoire de la Testacelle (*Arch. zool. exp.*, 2e série, t. V).

3. M. Duval, De l'emploi du collodion humide pour la pratique des coupes microscopiques (*Journ. de l'Anat. et de la physiol.*, 1879, p. 185), — et *Atlas d'embryologie*, Paris, 1889, p. 16.

III

Les cartilages linguaux chez l'Escargot des vignes

(*Helix pomatia*).

Les cartilages linguaux donnent attache à des muscles assez nombreux qui n'ont été considérés jusqu'ici, chez les Helix, qu'à un point de vue très général [1]. Dans les coupes antéro-postérieures de la masse buccale représentées par KEFERSTEIN [2], par MM. VOGT et YUNG [3], et par M. RÜCKER [4], ces muscles sont très imparfaitement indiqués. J'ai montré précédemment, dans ce journal [5], qu'ils étaient au nombre de cinq principaux : un muscle pair que j'ai appelé *muscle radulaire moyen* (*m. m.*, fig. 1, 2 et 3) et trois muscles impairs : *muscle radulaire antérieur* (*m. a.*), *muscle radulaire postérieur* (*m. p.*) et *muscle papillaire* (*m.* pap.). Sans y insister ici, je rappellerai cependant que M. SEMPER [6] considère la plaque qui supporte la radula comme formée par trois muscles : deux symétriques, latéraux et un muscle horizontal réunissant les précédents. Les deux pédoncules ou jambages (schenkel) que cet auteur décrit comme unissant la partie antérieure de la papille aux deux muscles latéraux sont, pour moi, quelques-uns des faisceaux d'insertion du muscle papillaire (*m.* pap., fig. 1). MM. VOGT et YUNG semblent partager l'opinion de M. SEMPER en écrivant : « La radule repose sur des muscles puissants qui s'unissent en arrière à l'intérieur de la

1. Si je continue à employer le mot de cartilage, c'est pour suivre tous les auteurs classiques qui appellent ainsi les organes de support de la radula; cependant je me servirai également, dans le cours de ce travail, des expressions *plaque* ou *pièces de soutien*, qui ont le grand avantage de ne rien préjuger sur la nature de ces parties.

2. Figure reproduite dans l'édition française du *Traité de zoologie* de CLAUS (fig. 844).

3. C. VOGT et YUNG, *Traité d'anatomie comparée pratique*, fig. 378.

4. A. RÜCKER, Ueber die Bildung der Radula bei Helix pomatia, fig. 1, pl. III (*Bericht der Oberhessischen Gesellschaft für Natur und Heilkunde*, t. XXII, 1883).

5. G. LOISEL, Sur l'appareil musculaire de la radula chez les Helix (*Journ. Anat. et Phys.*, nov. 1892), et *Compt. Rend. Soc. Biol.*, 12 novembre 1892.

6. C. SEMPER, Beiträge zur Anatomie und Physiologie der Pulmonaten (*Zeitschrift f. wiss. zoologie*, t. VIII, p. 354).

papille.... Ces muscles, ainsi que ceux de toute la paroi du pharynx, ont pour effet, en se contractant, de déplisser la radule tout en lui faisant exécuter un mouvement oscillatoire d'arrière en avant [1]. » Je ne puis accepter complètement cette description; en effet, si chez les Hélix la plaque de soutien renferme, comme nous le verrons bientôt, beaucoup de fibres musculaires, la très grande majorité de ces fibres ont une direction perpendiculaire à l'axe de la plaque de soutien et ne peuvent donc aller se réunir à l'intérieur de la papille; ce que représentent ces auteurs, figure 378, n'est autre chose qu'une portion du muscle auquel j'ai donné le nom de muscle papillaire.

Les pièces de soutien de la radula (fig. 2) méritent à première vue le

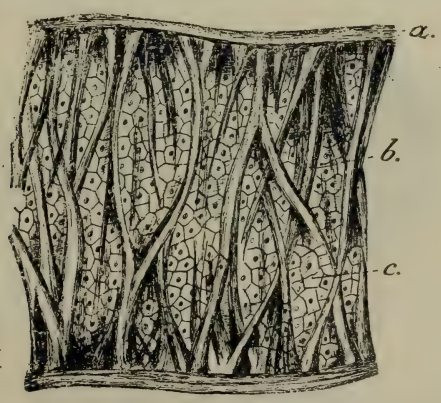

Fig. 4. — *Helix pomatia.* (Portion d'une pièce de soutien vue à un faible grossissement, coupe longitudinale.) — *a*, membrane d'enveloppe; *b*, fibres musculaires; *c*, cellules vésiculeuses.

nom de cartilages par leur aspect et leur consistance spéciales; elles ont en effet une couleur d'un blanc bleuâtre, elles reprennent leur forme quand on les ploie et font ressentir une résistance assez forte quand on veut les dissocier. Plongées dans l'eau bouillante, elles acquièrent une coloration laiteuse, alors que les muscles qui les entourent prennent l'aspect ordinaire du muscle cuit. En faisant une coupe transversale de la plaque de soutien, on obtient la figure d'un croissant dont les deux extrémités sont arrondies. Et même sans aucun réactif, il est facile de voir que ces pièces se composent d'une membrane d'enveloppe (*a*, fig. 4, et *d*, fig. 15), de faisceaux de fibres dirigés perpendiculairement à l'axe de la pièce (*b*, fig. 4, et

1. *Loc. cit.*, 1er vol., p. 788.

e, fig. 15) et de nombreuses cellules vésiculeuses comprises entre ces faisceaux (*c*, fig. 4, et *f*, fig. 15).

A. — *Membrane d'enveloppe.*

Cette membrane forme une coque aux pièces de soutien, sans envoyer de prolongements dans leur intérieur; elle présente sa plus grande épaisseur dans la portion libre de ces pièces et disparaît complètement en arrière, de sorte que les dernières fibres musculaires de la pièce semblent se confondre avec les muscles qui viennent s'attacher à son extrémité. Elle est formée par une gangue fibrillaire peu nette contenant des noyaux sphériques ou légèrement ovoïdes autour desquels on peut voir, mais rarement, des restes de proto-

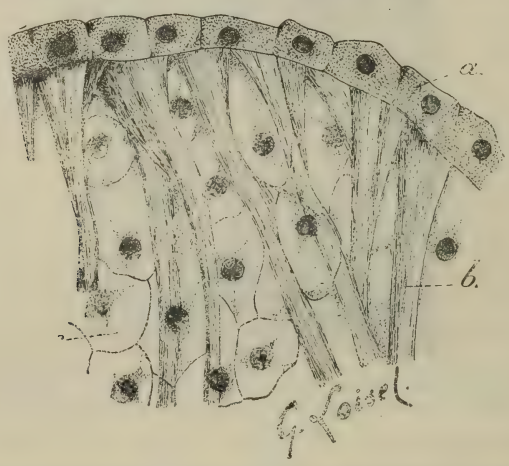

Fig. 5. — Jeune *Helix fructicum* (diamètre de la coquille, 4 mm. 5). Portion d'une pièce de soutien pour montrer le développement de la membrane d'enveloppe; grossissement, 840. — Mêmes lettres que pour la figure 4.

plasma (*d*, fig. 15). Avec le picro-carmin, elle prend une belle couleur rose et tranche alors nettement sur le reste de la pièce qui est colorée en rouge-orange; le bleu de quinoléine, réactif de la cartilagéine pour M. Ranvier, la colore uniformément en bleu, sans y déceler aucun noyau violet; l'acide acétique la gonfle et la fait disparaître *entièrement*, ce qui montre bien sa nature conjonctive, et si je souligne ce point, c'est que certains auteurs, tels que MM. Claparède [1] et de Lacaze-Duthiers [2], semblent voir, dans cette membrane,

1. *Loc. cit.*, p. 164.
2. Histoire de la Testacelle (*Arch. zool. exp.*, 2e série, V).

l'élément cartilagineux qui donne leur consistance aux pièces de soutien.

Cette membrane conjonctive ne se développe pas en même temps dans toute son étendue; pour suivre ce développement, je l'envisagerai toujours à un même endroit que j'ai choisi vers le tiers postéro-interne de la pièce, près de l'attache du muscle radulaire moyen (*m*, *m*, fig. 3). Là, sur un jeune *Helix fructicum* de 4 millim. 5[1], l'extrémité des faisceaux musculaires vient s'appuyer contre une membrane formée par une seule couche de grosses cellules à aspect épithélial, à contours peu distincts sur leurs parois latérales et contenant, à leur centre, un noyau qui ressemble, comme grosseur et comme forme, aux noyaux des cellules vésiculeuses sous-

Fig. 6. — Jeune *Helix fructicum* (diamètre de la coquille, 6 millimètres). Développement de la membrane d'enveloppe; grossissement, 840.

jacentes (fig. 5). Sur un animal de 6 millim., on voit que les cellules, qui formaient primitivement une seule couche au-dessus des fibres musculaires, se sont divisées un grand nombre de fois de façon à former plusieurs couches stratifiées; mais elles sont devenues polygonales, se sont aplaties et on remarque qu'elles perdent peu à peu leurs contours quand on les examine de la profondeur à la surface; de plus, leurs noyaux ont diminué de volume et se sont allongés dans le sens des cellules (fig. 6).

Il est facile de passer de cet état à la forme adulte; les cellules perdent complètement leurs contours au fur et à mesure qu'apparaît la substance conjonctive; celle-ci se dispose par strates entre lesquelles on voit chez l'adulte un grand nombre de noyaux; il est rare de trouver autour de ceux-ci des restes de protoplasma et il semble que tout le corps cellulaire s'est transformé en substance

1. Cette mesure est celle du diamètre de la coquille, pris à la base du péristome.

conjonctive. Ces cellules ne deviennent donc jamais vésiculeuses à aucun moment de leur évolution.

B. — *Fibres musculaires.*

Une simple dissociation, avec addition d'acides acétique ou formique, permet de reconnaître immédiatement la nature musculaire lisse des fibres qui composent en grande partie les pièces de soutien. On doit donc s'étonner qu'un observateur aussi distingué que Claparède ait écrit, en parlant des cartilages linguaux des Pulmonés : « On trouve ici une substance fondamentale qui contient un grand nombre de corpuscules cartilagineux.... Chez beaucoup d'autres espèces d'Helix, par exemple chez l'Escargot ordinaire (Helix pomatia), il semble que la substance fondamentale soit filamenteuse, comme chez Pupa, Clausilia, etc. C'est probablement ce que M. Lebert compare au fibro-cartilage chez Haliotis [1]..... » On ne peut expliquer une erreur pareille que par le mode de technique employé; Claparède faisait bouillir les cartilages dans de l'acide acétique.

Les fibres musculaires forment, dans les pièces de soutien, des faisceaux plus ou moins épais, tendus entre les deux faces supérieure et inférieure de chaque pièce, de sorte que leur direction est perpendiculaire à l'axe principal de la plaque de soutien; ils sont sensiblement parallèles entre eux, mais s'anastomosent fréquemment sur des plans différents, aussi leur ensemble constitue-t-il un enchevêtrement assez compliqué; la figure 4, qui représente une coupe longitudinale d'un cartilage, montre cette disposition à son maximum de complication. Les faisceaux musculaires ne sont pas entourés par une enveloppe commune, mais sont directement en rapport avec les cellules vésiculeuses que nous allons étudier; leur longueur est l'épaisseur de la pièce, c'est-à-dire qu'ils ont près d'un millimètre; leur épaisseur est variable et leur coupe transversale donne des figures très irrégulières qui dépendent de conditions purement mécaniques; en haut et en bas, ils se terminent par des extrémités élargies, coniques, qui se touchent entre elles, de sorte que les cellules arrivent rarement à la surface des pièces de soutien. Je dois signaler quelques fibres musculaires qui coupent perpendiculairement ces faisceaux, principalement en avant, au-dessous de la membrane conjonctive; mais jamais ces fibres ne forment ici

1. *Loc. cit.*, p. 164.

de véritables faisceaux comme c'est le cas chez *Helix aspersa* et chez beaucoup d'autres Gastéropodes.

Si on considère l'ensemble de chaque pièce de soutien, les faisceaux musculaires ont, en avant, une direction parallèle à l'axe de l'œsophage, puis ils deviennent de plus en plus obliques de haut en bas et d'arrière en avant, de sorte que les dernières fibres de la pièce peuvent être considérées comme faisant partie du muscle radulaire antérieur (voir fig. 1).

D'après la disposition de ces faisceaux et leur peu de longueur, on comprend que la dissociation de ces organes soit assez difficile, et cela malgré l'emploi des réactifs ordinaires; c'est un long séjour dans le liquide de Muller qui m'a donné les meilleurs résultats, tant au point de vue de la dissociation que de la conservation des élé-

Fig. 7. — *Helix pomatia.* (Extrémité périphérique des fibres musculaires, dessinées à l'état frais.)

ments dans leur aspect naturel. Dissociées à l'état frais, dans le sang de l'animal, les fibres musculaires ont en moyenne une longueur de deux à trois dixièmes de millimètre et une largeur de 10 à 12 μ; leur coupe transversale donne des figures polygonales irrégulières et l'aspect en ruban, que figurent certains auteurs, me paraît tenir surtout à l'emploi des réactifs fixateurs qui les déforment toujours plus ou moins (comparer les fig. 7 et 12). Elles ont une extrémité périphérique arrondie quelquefois dilatée en massue (fig. 7) et une extrémité centrale effilée, parfois divisée en deux ou trois filaments (fig. 9), contrairement à l'opinion de M. Semper [1]; beaucoup de

1. C. Semper, Zum feineren Baue der Molluskenzunge (*Zeitschrift f. wiss. zool.*, t. IX, p. 273).

fibres ont la longueur du faisceau lui-même et se terminent de part et d'autre sous la membrane conjonctive; d'autres enfin n'atteignent jamais cette membrane et ont la forme d'un fuseau effilé à ses deux bouts. Je ne leur ai pas vu nettement de sarcolemme, bien que son existence soit probable; elles sont intimement accolées entre elles sans l'intermédiaire d'aucune substance granuleuse, comme on en trouve dans les autres muscles des Gastéropodes.

D'après les auteurs, la structure intime des fibres musculaires lisses serait très caractéristique, chez les Gastéropodes. « La substance contractile, dit M. Foll, constitue une gaine épaisse et réfringente autour d'un axe sarcodique granuleux, riche en glycogène, et dans le milieu duquel se trouve logé le noyau [1]. » Or on ne doit accorder à cette sorte de critérium qu'une valeur toute relative, car, outre que la disposition susdite se retrouve chez d'autres invertébrés que les Mollusques (par ex. : chez l'Arénicole et la Sangsue), nous allons voir ici une disposition qui s'éloigne fréquemment de ce type.

Dans les fibres des pièces de soutien, l'existence de deux substances est presque toujours très nette : 1° une substance qui paraît à première vue homogène, mais qu'un fort grossissement permet de décomposer en fibrilles très fines, disposées parallèlement entre elles, suivant la longueur de la fibre; ce sont ces fibrilles que l'on considère comme formant l'élément contractile; 2° une substance granuleuse, beaucoup moins abondante que la précédente, et contenant parfois des granules brillants, probablement de nature graisseuse; c'est le reste du protoplasma non différencié de la cellule primitive. Souvent, en effet, la substance fibrillaire forme un manchon épais autour de la substance granuleuse (fig. 8 et 11), mais il est aussi commun de trouver la seconde rejetée sur un des côtés de la fibre (fig. 10) ou bien, le plus souvent encore, formant quelques amas irréguliers à l'extrémité arrondie de cette fibre (fig. 7). Dans tous les cas, la substance granuleuse est toujours très peu abondante par rapport aux fibrilles et est réduite en général à un amas fusiforme qui englobe le noyau; dans certaines fibres même elle m'a paru complètement absente.

Le noyau de ces fibres, étant toujours entouré de substance gra-

1. H. Foll, Sur les muscles des Mollusques (*Compt. R. Ac. Sc.*, t. CVI, 1888, p. 306).

nuleuse, occupe, comme celles-ci, une position variable; en général il est situé au milieu de la longueur de la fibre, il est ovoïde ou en bâtonnet et sa présence occasionne parfois un renflement local de la fibre (fig. 10). Son existence me paraît liée à celle de la substance granuleuse, car, quand tout le protoplasma s'est différencié en fibrilles, je n'ai plus trouvé de noyau; je n'en ai jamais vu plusieurs dans une même fibre.

Les colorants ne m'ont donné rien de bien particulier tant qu'à la connaissance de ces fibres. Le carmin de Grenacher et l'hématoxyline les colorent très faiblement, mais ont une élection très

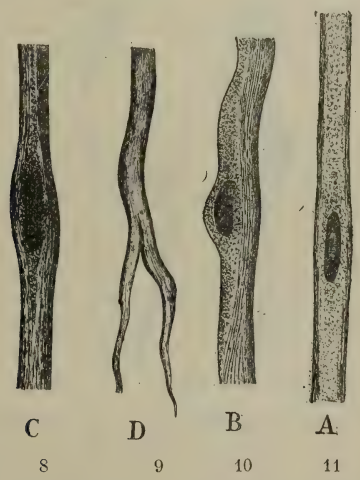

Fig. 8, 9, 10, 11. — Portions de fibres musculaires dessinées à l'état frais.

grande pour le noyau, dans lequel on voit quelques granulations plus foncées; le chlorure d'or colore en violet la substance granuleuse. Il est à remarquer cependant que les fibres des pièces de soutien se comportent autrement que celles des autres muscles du même animal avec certaines matières colorantes. Ainsi le picro-carmin les colore en rouge-orange alors que les muscles qui s'attachent aux cartilages prennent la coloration jaune de l'acide picrique; ce dernier, employé seul, colore moins énergiquement les premières que les secondes; le vert de méthyle agit également d'une façon différente sur les unes et les autres. D'un autre côté, M. Semper a déjà montré [1] que les fibres des pièces de soutien sont

1. *Loc. cit.*, p. 273.

toujours plus larges que celles d'une autre partie du même animal. Tous ces faits sont peut-être à rapprocher de ce que nous allons voir maintenant.

Dans le cours de ces recherches, il m'était arrivé, au début, de trouver, au milieu des fibres lisses que nous venons d'étudier, certaines fibres à striation transversale analogue à celle des muscles striés des Insectes et des Vertébrés; mais, imbu de cette idée classique que la véritable striation transversale n'existe chez aucun Mollusque, je passais promptement, croyant à une erreur de préparation ou d'interprétation. Cependant, ayant trouvé, chez un

Fig. 12. — Fibres musculaires traitées par l'acide azotique.

Helix aspersa, de pareilles fibres si nombreuses et à aspect si net, je fus forcé d'y reconnaître de véritables fibres striées. Du reste, mes maîtres, MM. Duval et Retterer, et mon ami, M. Topsent, professeur à l'École de médecine de Reims, auxquels je montrai de pareilles préparations, n'hésitèrent pas à partager mon opinion.

R. Wagner est le premier, je crois, qui ait signalé, en 1835, la présence de fibres striées chez les Mollusques, dans les muscles rétracteurs du pied du Pecten. Depuis cette époque, les observations se multiplièrent beaucoup et on décrivit des fibres à striation transversale ou oblique dans les muscles du siphon et du cœur des Céphalopodes (H. Muller et Keferstein), dans la masse buccale des Céphalophores (Muller, Keferstein, Schwalbe, Fischer, etc.), dans les muscles de la nageoire des Ptéropodes et des Hétéropodes (Paneth); dans les muscles rétracteurs des valves de certains Acéphales (Lebert, Wagener, G. Schwalbe, etc.).

Sans vouloir faire la bibliographie complète de ce sujet qu'on trouvera

en partie dans l'Histologie comparée des Mollusques de Boll, citée plus haut et dans les notes de MM. Blanchard et Foll à l'Académie des Sciences [1], je dirai que G. Schwalbe décrit et figure des fibres à double striation oblique dans la masse buccale de l'Helix [2]; que Boll figure des fibres striées transversalement provenant du pharynx de *Neritina fluviatilis* [3]; que Lebert cite quelques faisceaux musculaires à striation transversale dans les cartilages linguaux de la Limace [4]; que M. Fischer parle de fibres analogues dans les muscles de la radula du *Corambe testudinaria* [5].

Th. W. Engelman examina, à la lumière polarisée, les fibres à double striation oblique signalées par Schwalbe et reconnut qu'elles étaient biréfringentes dans le sens de leur longueur, comme les véritables fibres lisses, alors que les fibres striées des Insectes et des Vertébrés présentent des parties alternativement biréfringentes et monoréfringentes. On expliqua alors cet aspect de la façon suivante. La partie périphérique de la fibre, composée de substance fibrillaire, au lieu de former un manchon continu autour de la partie centrale, granuleuse, s'est disposée en spirale autour de cet axe et l'aspect en losange provient du croisement des tours de spire, vus en partie par transparence; puis, par suite de l'action des réactifs employés, cette spirale se contracterait énormément et les tours de spire, en s'abaissant et en s'accolant entre eux, donneraient le dessin d'une striation transversale.

D'autre part, M. Dogiel [6] montra que l'aspect strié, présenté par les fibres du ventricule cardiaque du *Pecten maximus*, était dû à des granulations réfringentes, probablement de nature graisseuse, qui se disposent très régulièrement autour de la fibre.

Enfin M. H. Foll écrivait dans une note présentée à l'Académie des Sciences [7] : « J'ai soumis toutes ces données à un contrôle comparatif, ne négligeant aucune des méthodes employées par mes prédécesseurs, et je suis arrivé aux résultats suivants :

« *La véritable striation transversale n'existe chez aucun mollusque.* Tous les exemples de cette structure que l'on a cru rencontrer dans cet embranchement se rapportent en réalité à des *fibres à « double striation oblique »*, ou, pour employer un terme plus juste, à des *fibres lisses enroulées en spirale.* »

Si des erreurs d'interprétation ont eu lieu dans certains cas, ce qui paraît très probable, on ne saurait plus nier cependant l'exis-

1. *Compt. Rend.*, 1888, t. I.
2. Ueber den feineren Bau der Muskelfasern wirbelloser Thiere (*Arch. für mikrosk. Anat.*, 1869, pl. XV, fig. 30, p. 240).
3. *Loc. cit.*, fig. 17, pl. II.
4. *Loc. cit.*, p. 461.
5. *Compt. Rend. Acad. d. Sc.*, 1891, t. I, p. 304.
6. Die Muskeln und Nerven des Herzens bei einigen Mollusken (*Arch. f. mikrosk. Anat.*, XIV, 1877, p. 59, pl. V, fig. 8). — MM. Foster et Dew-Smith ont fait la critique de ce travail dans les mêmes archives, 1877, p. 317.
7. Sur la structure microscopique des muscles des Mollusques (*Compt. Rend.*, 1888, t. I, p. 307).

tence de véritables fibres striées transversalement, au moins dans les muscles rétracteurs des valves du Pecten, dont l'étude histologique a été faite très minutieusement par M. R. Blanchard [1]. Du reste, M. Foll revient lui-même sur ses affirmations et, dans une seconde communication à l'Académie des sciences [2], il admet incontestablement l'existence des fibres striées vues par Wagener dans Lima et par Blanchard dans Pecten [3].

En parlant de fibres striées dans les pièces de soutien de la radula des Helix, je ne fais donc qu'ajouter un fait de plus à ceux que je viens de rappeler. Ces fibres ont la même largeur que les fibres lisses et présentent une alternance régulière des disques sombres et des disques clairs, sans qu'on puisse découvrir dans ces derniers, un disque mince intermédiaire. Examinés à l'état frais, ou après l'action des réactifs, les disques sont rigoureusement parallèles entre eux et coupent toujours perpendiculairement l'axe de la fibre ; on ne saurait donc expliquer cet aspect par un enroulement en spirale de la substance contractile, pas plus que par la présence de fines granulations, déposées en séries autour de la fibre, puisque j'ai signalé, plus haut, l'absence de ces granulations entre les fibres musculaires. Je n'ai jamais rencontré les fibres à double striation oblique que figure Schwalbe dans la bouche des Helix et je n'ai trouvé de fibres striées transversalement que chez quelques individus, disséminées sans ordre au milieu des fibres lisses, surtout vers le sommet des pièces de soutien. Dans quelles conditions apparaissent-elles? Sont-elles des différenciations plus complètes des fibres ordinaires, et dans ce cas quelles sont les formes de transition? Toutes questions auxquelles il ne m'est pas permis de répondre aujourd'hui, mais que j'espère reprendre plus tard.

Dans tous les cas, la présence de fibres striées dans les muscles lisses *volontaires* des Mollusques est un fait très intéressant et à ce propos il me paraît utile de rappeler les recherches que M. H. de Varigny a faites sur la contraction musculaire des Invertébrés [4]. Cet auteur a montré que les différences fondamentales qui existent, au point de vue physiologique, entre les muscles striés et les muscles

1. *Bulletin Soc. zool.*, février et mars 1888, et *Compt. Rend. Ac. Sc.*, 6 février 1888.
2. *Compt. Rend.*, 1888, t. I, p. 1178.
3. M. Ph. Knoll a fait dernièrement une communication à l'Académie des Sciences de Vienne (13 octobre 1892) sur les fibres présentant des stries doubles disposées obliquement. Je ne sais à quels résultats est arrivé ce savant.
4. *Thèse de la Fac. d. Sc.*, Paris, 1886.

lisses des Vertébrés, ne se retrouvent plus chez les Invertébrés. Les muscles lisses *volontaires* de ces derniers forment une transition entre les fibres à contraction rapide et brève (muscles striés volontaires) et les fibres à contraction lente et prolongée (muscles lisses involontaires) des Vertébrés.

C. — *Cellules vésiculeuses.*

Dans la région tout antérieure de la plaque de soutien, on ne trouve que des fibres musculaires, mais quand on s'éloigne de ce point, on voit bientôt apparaître de grosses cellules vésiculeuses sous forme de traînées épaisses ou de masses fusiformes qui écartent les faisceaux dans leur partie moyenne. Ces cellules sont d'autant plus nombreuses qu'on s'approche de l'extrémité postérieure des cartilages, plus nombreuses également au centre qu'à la périphérie et celles qui arrivent au contact de la membrane d'enveloppe ne présentent pas les formes intermédiaires qu'elles auraient, si elles étaient une différenciation des cellules de cette membrane (fig. 5 et 15); enfin on n'en trouve jamais dans cette dernière, ni dans le muscle horizontal qui unit les deux pièces de soutien. Elles ne sont pas réunies en groupes distincts, mais elles envahissent tous les espaces laissés libres par l'écartement des faisceaux musculaires qu'elles entourent directement de tous côtés, sans qu'on puisse découvrir aucune substance intermédiaire entre elles et ces fibres (fig. 5, 13 et 15).

La coupe d'une pièce fraîche, examinée sans aucun réactif, montre ces cellules comme des blocs de matière amorphe, complètement transparente, limités par des contours très nets, contenant un gros noyau sphérique et quelquefois une ou plusieurs masses granuleuses près de ce noyau; en somme, elles ressemblent complètement aux cellules qui composent le nodule sésamoïde du tendon d'Achille de la grenouille. Leur forme est celle de polygones irréguliers, intimement accolés entre eux; sur certaines coupes, elles paraissent sphériques, se recouvrant dans une petite étendue par des lignes courbes, mais cet aspect tient à l'obliquité de leurs faces de contact et à l'épaisseur de la coupe. Leurs dimensions varient : leur diamètre moyen est de 15 à 20μ, celui de leur noyau de 3 à 4μ.

L'acide acétique éclaircit la préparation de façon à rendre les élé-

ments peu distincts : la membrane conjonctive disparaît complètement, les fibres sont gonflées et confondues les unes dans les autres, les cellules paraissent peu altérées, seulement le noyau se rétrécit de moitié. L'acide osmique teint les fibres en gris jaunâtre, dessine un peu mieux les cellules, mais n'y dévoile aucune granulation graisseuse. Les acides sulfurique et chlorhydrique, de même que la potasse en solution forte, altèrent rapidement les

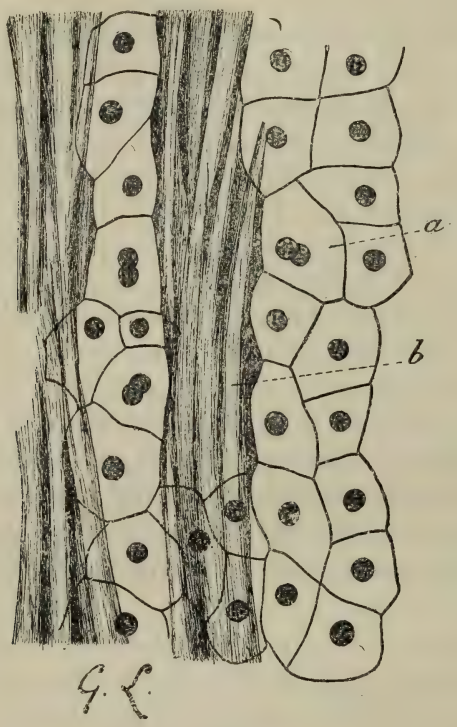

Fig. 13. — *Helix pomatia.* Cellules vésiculeuses des pièces de soutien, traitées par l'acide picrique (grossissement, 600). — *a*, cellule en voie de division; *b*, fibres musculaires.

cellules et les détruisent complètement. L'iode les colore uniformément en jaune clair, ce qui indique l'absence de toute matière glycogène.

La substance qui remplit presque complètement ces cellules est claire, transparente et ne fixe que très faiblement les matières colorantes; elle est liquide, car dans les dissociations, alors que les cellules sont crevées, elle se répand comme de l'eau, entraînant avec elle les noyaux et les masses de protoplasma qu'elle peut contenir;

sous l'action de l'aiguille, on voit se former un nuage légèrement bleuâtre qui s'étend peu à peu dans le liquide ambiant [1]. Cependant la consistance de cette substance me paraît être un peu plus grande pendant l'été que pendant la période d'hibernation où les cartilages sont beaucoup plus mous. Je ne saurais dire quelle est sa composition chimique; l'acide osmique et l'iode nous ont montré qu'il n'y entre ni graisse, ni glycogène; par la chaleur, je n'y ai pas vu les coagulums caractéristiques de l'albumine; la cochenille, qui colore en bleu les cellules contenant des sels métalliques ou alcalino-terreux et en vert les glandes et leurs sécrétions, ne m'a jamais

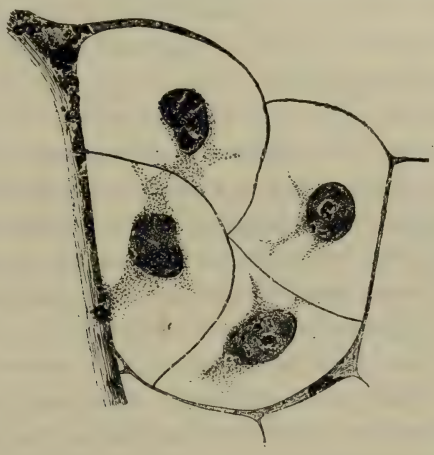

Fig. 14. — *Helix pomatia.* Cellules vésiculeuses traitées par le liquide de Muller (grossissement, 1050).

donné qu'une coloration rouge semblable à celle obtenue par le carmin de Grenacher.

Dans beaucoup de cellules vésiculeuses, on voit au milieu de cette substance liquide quelques granulations formant parfois des masses plus ou moins abondantes qui se colorent assez bien (fig. 14); ce sont probablement les restes du protoplasma primitif. Chaque cellule renferme un beau noyau sphérique dont la périphérie se colore toujours plus fortement que le centre; il est situé en général au milieu de la cellule, mais sa position n'a rien de fixe; on n'y voit pas de nucléole, seulement un grand nombre de

1. Ce nuage n'est pas produit par le sang que pourraient contenir les pièces de soutien, car, avant de les dissocier, j'ai eu soin de les laisser pendant quelques minutes entre deux feuilles de papier buvard.

fines granulations chromatiques qui se réunissent quelquefois en une masse centrale.

Dans toutes les dissociations que j'ai faites, j'ai cherché vainement à trouver une membrane à ces cellules. Je n'ai jamais obtenu de cellules complètement séparées et restées entières, mais toujours des noyaux épars, le plus souvent nus ou entourés d'une masse irrégulière de matière amorphe, se colorant légèrement en violet par l'hématoxyline, en bleu par le bleu de quinoléine. Sur les coupes, le contour des cellules se colore très bien par toutes les matières colorantes, ce qui donne, à première vue, l'apparence d'une membrane, mais les plus forts grossissements ne m'ont jamais montré de double contour à cette prétendue membrane. Dans la grande majorité des cas, ces cellules ne sont donc limitées chez l'adulte que par leur propre masse qui présente à la périphérie une condensation particulière, et jamais il n'existe de substance fondamentale intercellulaire. Cependant j'ai trouvé parfois des cellules qui présentaient nettement une membrane d'enveloppe et la figure 14 montre un groupe de cellules entourées en partie par une coque qui présente deux épaississements assez considérables. Je ne sais si cette production est un effet de l'âge ou la suite de l'hibernation; c'était un fait à noter, car il nous montre la tendance qu'ont ces cellules à s'entourer d'une membrane, de la même façon que les corpuscules graisseux sécrètent une pellicule d'enveloppe, une fois qu'ils ont produit toute leur huile.

Je n'ai jamais vu la multiplication endogène de ces cellules comme la décrit et la figure Claparède chez *Helix carthusianella* [1]. C'est au commencement de l'année, vers le mois de février ou de mars par exemple, qu'il faut prendre les animaux pour pouvoir observer cette multiplication. Sur des préparations fixées par l'acide picrique en solution saturée, colorées par le carmin de Grenacher ou l'hématoxyline, on voit beaucoup de cellules contenant deux noyaux, séparés parfois très nettement par une paroi de nouvelle formation; d'autres où les noyaux sont en train de se diviser (fig. 13) : ils s'allongent, prennent la forme d'un biscuit et s'étranglent peu à peu à leur milieu où apparaît bientôt une ligne de division très nette. Dans ces différents stades, la matière chromatique est toujours restée sous forme de granulations éparses au

1. *Loc. cit.*, p. 164, fig. 17.

milieu de la masse nucléaire et ne présente aucune ordonnance spéciale. Je n'avais pas à rechercher de dispositions particulières dans le corps cellulaire, puisque le protoplasma est ici à peine représenté par quelques grains et que les cellules, en se divisant, restent toujours à l'état vésiculeux. Je sais qu'on tend de plus en plus, aujourd'hui, à considérer la karyokinèse comme le seul mode de division cellulaire [1]; c'est pourquoi je ne veux pas insister sur ce point, n'ayant pas fait une étude spéciale de cette division; j'ai décrit et figuré seulement ce que j'avais vu, me réservant de reprendre plus tard cette question qui présente en ce moment un grand intérêt.

D. — *Discussion sur la nature des cellules vésiculeuses.*

Nous pouvons maintenant résumer cette longue description en disant que les cartilages linguaux ou pièces de soutien de la radula, sont formés essentiellement, chez *Helix pomatia*, par du tissu musculaire entre les fibres duquel se trouvent un grand nombre de cellules vésiculeuses nues, accolées intimement les unes aux autres et pouvant sécréter, dans certains cas, une membrane d'enveloppe. Une question se pose maintenant. Quelle est la nature de ces cellules et, tout d'abord, sont-ce bien des éléments cartilagineux, comme le veulent tous les auteurs qui ont écrit sur cette question?

« Le tissu cartilagineux est caractérisé essentiellement, dit M. Ranvier, par une substance intercellulaire ou par des capsules péricellulaires... se colorant faiblement par l'iode et qui donnent naissance, par l'ébullition, à un produit que l'on nomme la *chondrine*.... Les cellules n'ont aucun caractère spécial et ne peuvent être définies que par la propriété qu'elles ont de faire autour d'elles de la substance cartilagineuse.... Quand elles ont un développement très actif, comme dans les couches d'ossification et dans les chondromes, elles contiennent de la matière glycogène. Lorsque, au contraire, leur développement est arrêté et qu'elles sont devenues fixes, on y observe de la graisse [2]. »

Les cellules, elles seules, ne peuvent donc servir à déterminer le cartilage; cependant, outre qu'elles ont cette propriété de sé-

1. Voir, sur ce sujet, Kölliker, *Traité d'Histologie*, 6e éd. (en allemand), p. 62 et suiv.

2. Ranvier, *Traité d'Histologie*, 2e éd., p. 246.

créter de l'huile ou du glycogène à leur intérieur, elles présentent cette différence avec les cellules conjonctives qu'elles résistent aux acides sulfurique et chlorhydrique (VIRCHOW) et à la potasse (DONDERS et MULDER).

Or nous ne pouvons appliquer rien de ce qui précède aux cellules qui nous occupent; elles ne contiennent ni glycogène, ni graisse, elles sont détruites immédiatement par les acides chlorhydrique et sulfurique et par les alcalis, elles ne sécrètent pas entre elles de substance cartilagineuse et la membrane qu'on observe parfois rappelle un processus analogue à celui qui existe dans les cellules conjonctives lorsqu'elles deviennent graisseuses [1].

J'avais commencé ces recherches par soumettre les cartilages linguaux de l'Hélix à la coction, mais je n'avais obtenu que de la gélatine. C'était un fait à prévoir, étant donné le grand nombre de fibres musculaires qui existent dans ces organes, sachant de plus que la chondrine est produite par la substance fondamentale et non par les cellules. Et puis, si cette réaction peut servir à caractériser les cartilages adultes des Vertébrés, il ne faudrait pas en faire la caractéristique absolue du tissu cartilagineux. J. MÜLLER [2] et VALENCIENNES [3] ont soumis à la coction les cartilages qu'on trouve chez les Mollusques, principalement chez les Céphalopodes, et ils n'ont obtenu que de la gélatine. On sait, d'autre part, que certains tissus conjonctifs, tels que la cornée, donnent de la chondrine, en les traitant par l'eau bouillante.

En admettant les idées de M. RANVIER, il est donc impossible de considérer ces cellules vésiculeuses comme étant de nature cartilagineuse. Mais quelques histologistes donnent une extension autrement grande au cartilage. M. KÖLLIKER [4] le divise en deux grands groupes, suivant l'absence ou la présence de substance fondamentale; dans le premier groupe (*cartilage celluleux*), il fait rentrer : la chorde dorsale, le cartilage du tendon d'Achille de la grenouille, les cartilages des Annélides, des Mollusques céphalophores, des Limules, etc. Cette nouvelle conception, dans laquelle la cellule

1. Les cellules de la notocorde et celles du nodule sésamoïde du tendon d'Achille de la Grenouille, qui sont bien entourées d'une membrane, ne sont pas pour M. Ranvier des cellules de cartilage. Du reste la capsule cartilagineuse manquant très souvent, chez les animaux, il ne reste, pour cet auteur, comme seul critérium du tissu cartilagineux, que la présence de la cartilagéine.

2. Cité par LEYDIG, *Traité d'Histologie*, éd. franc., p. 183.

3. *Loc. cit.*, p. 522.

4. *Loc. cit.*, p. 111.

caractériserait à elle seule le tissu cartilagineux, nous permettrait donc de ranger les cellules vésiculeuses parmi les éléments cartilagineux. Cependant nous les considérerons comme des cellules conjonctives, de même nature que celles qu'on rencontre dans tous les muscles des animaux, mais présentant ici une forme spéciale en rapport, soit avec leur fonction, soit avec la constitution même du tissu conjonctif de l'animal auquel elles appartiennent.

Certes, en s'en tenant à l'étude d'*Helix pomatia*, ce serait là une assertion purement gratuite, mais nous allons voir, dans les pièces de soutien de certains Gastéropodes, ces cellules perdre peu à peu leur état vésiculeux et ressembler complètement aux cellules conjonctives ordinaires. D'autre part, en étudiant le tissu conjonctif, dans les muscles de Gastéropodes, en général, nous verrons que cet état vésiculeux des cellules n'est pas un fait isolé, mais qu'il se rencontre dans beaucoup d'autres muscles, soit à l'état embryonnaire, soit à l'état adulte.

Devons-nous enfin accorder une grande importance aux caractères physiques de ces pièces de soutien qui rappellent beaucoup, en effet, ceux du cartilage? Nullement, car nous verrons ces caractères disparaître chez certains Pulmonés, malgré la présence de grosses cellules vésiculeuses. Et puis, chez *Helix pomatia* lui-même, nous trouvons des muscles (muscle radiculaire postérieur, muscle columellaire en partie, muscle de soutien de la mâchoire) qui présentent la même couleur blanchâtre, parfois la même consistance et peut-être la même structure. Je ne veux pas insister ici sur ces muscles, car nous en reparlerons bientôt.

IV

Les cartilages linguaux chez quelques espèces de Gastéropodes.

Dans les autres espèces du genre Helix que j'ai étudiées (*H. aspersa*, *H. fructicum*, *H. hortensis*, etc.), je n'ai trouvé de différences notables, avec ce que nous connaissons, que dans l'état vésiculeux des cellules. Chez *Helix pomatia*, toutes les cellules étaient pleines de liquide et le protoplasma primitif était ou absent ou représenté par quelques rares amas granuleux. Ici, en particu-

lier chez *Helix aspersa*, un très grand nombre de cellules sont complètement remplies par un protoplasma finement granuleux et il est facile de trouver tous les états intermédiaires entre ces cellules et celles où le protoplasma s'est entièrement liquéfié (fig. 15).

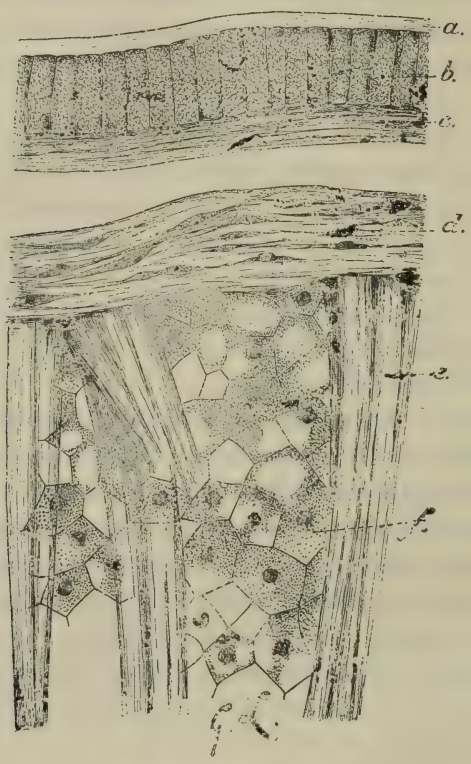

Fig. 15. — *Helix aspersa*. Structure des pièces de soutien de la radula traitées par l'acide picrique (grossissement, 600). — *a*, cuticule; *b*, épithélium buccal; *c*, couche conjonctive; *d*, membrane d'enveloppe de la pièce; *e*, fibres musculaires; *f*, cellules.

J'ajouterai, pour être complet, qu'on trouve dans les pièces de soutien de ces Helix, mais en avant seulement, de nombreux faisceaux musculaires longitudinaux qui se terminent en arrière vers le milieu de l'organe.

Chez le Planorbe corné (*Planorbis corneus*), les pièces de soutien sont colorées en rouge brun et ont la même structure générale que celles des Helix; cependant les fibres musculaires y sont beaucoup moins nombreuses; les cellules vésiculeuses qui forment la plus grande partie de ces organes, sont entourées par une membrane

nettement accusée, se plissant sous l'influence des réactifs, à la manière des fibres élastiques.

Chez la Paludine vivipare (*Paludina vivipara*), le nombre des fibres musculaires est encore plus restreint et les pièces de soutien ne sont plus guère formées que par les mêmes grosses cellules à membrane visible.

Leydig, dans sa monographie de la Paludine [1], ne parle pas de cartilages linguaux et il écrit même, page 190, qu'on ne trouve rien, chez cet animal, qui ressemble à du cartilage.

Pour M. Semper, les cartilages linguaux des Limaces ne seraient formés que de fibres musculaires, alors que les cellules cartilagineuses commenceraient à apparaître dans le genre Arion. Dans les deux espèces que j'ai étudiées (*Limax agrestis* et *Arion rufus*), je n'ai trouvé aucune différence dans la structure de ces organes. Chez ces animaux, l'ensemble du bulbe et de la plaque de soutien rappelle tout à fait ce que nous avons vu chez *Helix pomatia*, seulement le muscle radulaire postérieur n'est plus représenté que par deux minces faisceaux qui partent, en avant, de chaque côté du bulbe. Les fibres musculaires qui composent les pièces de soutien sont en plus grand nombre que dans le genre Helix et beaucoup de faisceaux ont encore ici une direction longitudinale. Les cellules qui existent également entre ces faisceaux ne sont plus vésiculeuses; tassées les unes contre les autres, elles ont une forme irrégulière et sont complètement remplies par un protoplasma peu granuleux, avec un gros noyau central plus ou moins arrondi (fig. 16); toute leur masse se colore uniformément sans qu'il y ait d'élection spéciale pour leur contour, leurs limites sont parfois difficiles à voir et les faisceaux musculaires sont alors séparés par des colonnes de protoplasma contenant de nombreux noyaux; ces cellules sont donc manifestement nues.

Chez la Lymnée des étangs (*Lymnea stagnalis*), la forme de la masse buccale s'éloigne un peu de ce que nous connaissons; la papille formatrice de la radula ne fait plus saillie à l'extérieur, elle est logée entre les deux pièces de soutien et cachée en partie par le muscle radiculaire moyen qui a la même disposition générale que chez *Helix pomatia*; le muscle radulaire antérieur est une mince

1. Leydig, Ueber Paludina vivipara (*Zeits. für wiss. Zool.*, t. II, 1850).

lame triangulaire dont le sommet répond à l'entrée de l'artère pharyngienne dans le bulbe et dont les faisceaux divergent en éventail, en partant de ce point, pour aller se perdre dans les lèvres; quant au muscle radulaire postérieur, il n'est plus représenté que par quelques petits faisceaux assez difficiles à voir. L'ensemble de la plaque de soutien est le même que chez l'Escargot, mais les deux pièces dont elle se compose sont plus indépendantes l'une de l'autre et présentent une coloration brun rougeâtre qui ne rappelle plus en rien celle du cartilage.

La structure de ces cartilages linguaux ressemble beaucoup à ce

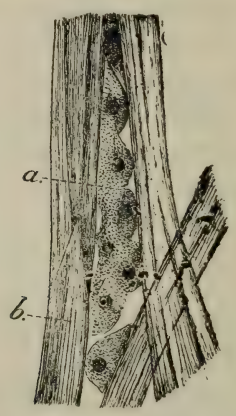

Fig. 16. — *Limax agrestis*. Éléments des pièces de soutien de la radula (grossissement, 150). — *a*, cellules conjonctives; *b*, fibres musculaires.

qu'on a vu chez *Helix aspersa*. Le plus grand nombre des fibres musculaires n'ont pas de noyau, ou du moins je n'ai pu le voir que rarement en employant l'acide acétique et les divers colorants; il semble également que la substance granuleuse soit beaucoup moins abondante que la substance fibrillaire; ces fibres se terminent à la périphérie des pièces par une partie élargie, comme chez les Helix, mais ici cette extrémité est irrégulière, formant parfois une sorte de petite brosse; cet aspect est dû à ce que les fibrilles s'isolent entre elles, s'individualisent pour ainsi dire à ce niveau (fig. 17). Entre ces fibres, on voit des masses granuleuses, pigmentées en noir, et de grandes cellules irrégulières avec un noyau sphérique à leur centre; leur contenu est formé de granulations protoplasmiques disséminées irrégulièrement au milieu d'une substance liquide, transparente, qui ne prend pas les colorants.

La Lymnée des étangs est le seul Mollusque sur lequel j'ai pu suivre le développement des éléments qui composent les pièces de soutien. Il eût été beaucoup plus intéressant de faire cette étude sur des animaux où on trouve de véritables cellules cartilagineuses, comme chez le Buccin, par exemple, mais je ne suis pas resté assez longtemps au bord de la mer, et, du reste, je n'ai pu y aller à une époque favorable pour pouvoir me procurer des embryons. Comme les Lymnées pondent tous les quatre ou cinq jours pendant la plus grande partie de l'année, on est bientôt pourvu de plusieurs cor-

Fig. 17. — *Lymnea stagnalis.* (Extrémité périphérique des fibres musculaires.)

dons d'œufs que ces animaux déposent le long des plantes ou sur les parois de l'aquarium. L'incubation dure en moyenne vingt jours; l'éclosion de tous les œufs contenus dans un même cordon demande deux à trois jours; on met les jeunes Lymnées dans du liquide de Muller qui les fixe très bien et a le grand avantage de dissoudre complètement la partie calcaire de la coquille, ne laissant que la partie chitineuse, laquelle conserve la forme de cette coquille sans nuire en rien à l'inclusion dans la paraffine et aux coupes ultérieures.

La radula apparaît de très bonne heure, chez l'embryon, sous forme d'une dépression en cul-de-sac de la paroi inférieure de l'œsophage [1]; quelques jours avant la formation de la coquille, il

1. Voir H. Foll, Développement des Gastéropodes pulmonés (*Arch. zool. exp.*, t. VIII, 1879-1880), — et Rabl, Die Ontogenie der Süsswasser pulmonaten (*Ienaische Zeitschr.*, t. IX, 2e livr., mai 1875).

est facile de l'étudier en ouvrant la coque de l'œuf avec de fines aiguilles; elle se montre alors sous forme d'une bande longue et étroite, de couleur jaunâtre, supportée par un tissu formé de petites cellules, finement granuleuses, semblables à celles qui constituent le mésoderme. De ces cellules, les unes s'allongeront pour former peu à peu des fibres musculaires, les autres grossiront, deviendront sphériques et on verra bientôt apparaître, à l'intérieur de leur protoplasma, une substance liquide, incolore et transparente qui les rendra plus ou moins vésiculeuses.

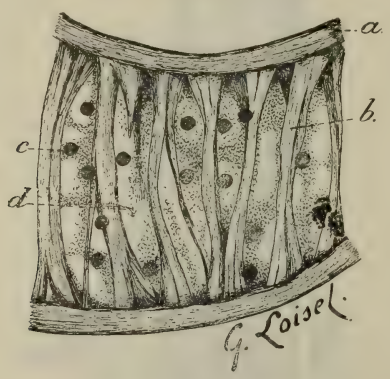

Fig. 18. — *Lymnea stagnalis*, âgée de quinze jours. Coupe transversale d'une pièce de soutien. — *a*, membrane d'enveloppe; *b*, fibres musculaires; *c*, noyaux disséminés au milieu du protoplasma; *d*, vacuoles remplies d'un liquide transparent.

La jeune Lymnée, sortant de l'œuf, a une longueur de 1 millimètre 5 et sa coquille présente déjà trois tours de spire; l'appareil radulaire est complètement constitué : les fibres musculaires ne renferment guère qu'une substance granuleuse avec quelques fibrilles à la périphérie, les cellules sont encore complètement protoplasmiques et leurs contours ne sont pas apparents. Quinze jours après l'éclosion, les Lymnées ont une longueur de 4 millimètres; les cellules des pièces de soutien ont sécrété la substance liquide qui les rend vésiculeuses, quelques-unes paraissent nettement limitées, mais le plus grand nombre ne le sont pas encore et les noyaux apparaissent comme disséminés dans une masse de protoplasma creusé de nombreuses lacunes (fig. 18).

M. Claparède est le seul, je crois, qui se soit occupé du développement histogénique des cartilages linguaux, à propos de la Néritine fluviatile.

« Primitivement, les cartilages de la langue, chez les embryons, se composent de cellules accolées les unes aux autres, d'une dimension de 0^{mm} 02 à 0^{mm} 08 et ayant une grande ressemblance avec les cellules qui composent tout le parenchyme du manteau embryonnaire; peu à peu ces cellules se changent en grosses cellules cartilagineuses [1].... »

Lymnea glutinosa est un petit Mollusque à coquille mince et transparente qui présente cette curieuse propriété de pouvoir recouvrir sa coquille au moyen d'une expansion de son manteau. Ses cartilages linguaux ne méritent certainement pas le nom de cartilages, car rien, dans leur aspect, ni dans leur consistance, ne les fait différer des muscles ordinaires; il est facile de se rendre compte de leur structure sans aucune préparation pour ainsi dire : les enlever, les étendre sur une lame de verre et les recouvrir d'une lamelle suffisent pour constater l'existence de grosses cellules vésiculeuses, formant, à la surface, un dessin polygonal, et, entre elles, la coupe optique des faisceaux musculaires; au-dessus, enveloppant les pièces de soutien, on voit une membrane très mince et transparente, mais chargée de nombreuses granulations de pigment noir. Les cellules sont peu nombreuses et petites dans la partie moyenne du fer à cheval; elles augmentent de nombre et de grosseur au fur et à mesure qu'on s'approche de l'extrémité postérieure des pièces; pour peu qu'on presse la lamelle avec la pointe d'une aiguille, elles se crèvent, perdent tout contour et laissent échapper une substance fluide qui entraîne avec elle de beaux noyaux sphériques, contenant un seul nucléole très net et très réfringent; ce liquide ne renferme ni graisse, ni glycogène, mais il est coloré assez fortement par la solution iodo-iodurée de M. Ranvier.

L'étude de cette Lymnée nous montre donc des pièces de soutien qui ressemblent complètement aux muscles ordinaires du même animal, bien qu'elles renferment un grand nombre de cellules vésiculeuses. Chez un petit Gastéropode d'eau douce, *Ancylus fluviatilis*, je n'ai trouvé, dans ses cartilages linguaux, que des fibres musculaires avec quelques masses pigmentaires, mais comme ceci est en désaccord avec la description de M. Claparède je ne veux rien affirmer en ce moment, d'autant plus que le seul individu que j'ai pu observer avait séjourné pendant très longtemps dans l'alcool et était assez mal conservé. Dans tous les cas, ces deux derniers types

1. *Loc. cit.*, p. 161.

nous amènent directement à parler d'un autre Mollusque, *Tritonia Hombergii*, où les pièces de soutien ont, en même temps, l'aspect et la structure d'un muscle ordinaire.

Chez ce Nudibranche, le bulbe buccal comprend en étendue près de la moitié de la masse viscérale : pour découvrir la radula, il faut le sectionner circulairement au-dessous et le long d'une saillie en boudin qui court tout autour du bulbe ; cette saillie est formée par les mâchoires que l'on peut reconnaître à leur consistance en les touchant à travers les téguments avec la pointe d'un scalpel ou d'une pince.

Les tissus s'écartant pour ainsi dire d'eux-mêmes, on obtient, par cette opération, deux segments dont l'inférieur, resté attaché au corps, a l'aspect d'une semelle de soulier et présente une fente longitudinale qui est la bouche ; on renverse le segment supérieur, de beaucoup le plus considérable, et on écarte les deux mâchoires qui sont très développées, de couleur jaune brun, et dont la forme rappelle, suivant la comparaison de Cuvier, les ciseaux avec lesquels on tond les moutons ; on aperçoit alors une masse sphérique qui est la partie antérieure de la radula. La forme de la plaque qui supporte celle-ci s'éloigne du type habituel que nous avons vu jusqu'ici ; c'est une masse musculaire, bilobée, cordiforme, dans laquelle on ne trouve aucune apparence de cartilage. Les coupes microscopiques n'y montrent, en effet, que des fibres musculaires se colorant en orange par le picro-carmin et en violet pâle par le vert de méthyle ; à la périphérie, vers le milieu de cette masse, on voit une épaisse couche de fibres longitudinales très serrées, sur laquelle repose l'épithélium buccal ; aux extrémités, cette couche est dissociée en faisceaux nettement séparés, circonscrits par des fibres circulaires ou obliques, s'entre-croisant entre elles. Le centre de la masse est occupé par des fibres transversales, non réunies en faisceaux, mais plongées dans une substance granuleuse, plus ou moins abondante, dans laquelle l'hématoxyline décèle la présence de petits noyaux sphériques.

V

Le tissu conjonctif dans les muscles des Gastéropodes.

L'étude des cartilages linguaux nous a montré chez l'Escargot, le Planorbe et la Paludine, des fibres musculaires et des cellules vésiculeuses parfois entourées d'une membrane; chez *Helix aspersa* et *Lymnea stagnalis*, nous avons vu ces cellules se charger de granulations protoplasmiques de plus en plus abondantes; chez l'Arion et la Limace, elles nous ont paru complètement protoplasmiques et nues et enfin, chez *Tritonia Hombergii*, on a vu qu'elles étaient remplacées par des masses protoplasmiques diffuses, nucléées, disséminées au milieu d'un grand nombre de fibres musculaires.

Nous avons rattaché ces différents aspects à des différenciations plus ou moins avancées des cellules conjonctives, mais, pour que cette relation soit bien évidente, nous devons étudier maintenant la manière dont se comporte le tissu conjonctif dans les autres muscles des Gastéropodes.

Lorsqu'on envisage l'ensemble du tissu conjonctif chez les Mollusques, on voit qu'il présente toutes les formes différentes qu'on rencontre chez les Vertébrés, à l'exception peut-être des fibres élastiques dont l'absence a été signalée par Fr. Boll [1]. Pour s'en tenir à un des éléments de ce tissu, la cellule, deux formes principales paraissent prédominer : chez les Ptéropodes et les Gastéropodes, on trouve des grosses cellules arrondies en général, dont le contenu est formé de sérosité transparente, de mucus ou d'albumine, avec très peu de protoplasma; chez les Céphalopodes, au contraire, ces cellules sont petites, étoilées, à prolongements ramifiés nombreux et remplies complètement par un protoplasma granuleux. Le tissu conjonctif est relativement peu abondant chez ces animaux, du moins en tant que substance unissante des organes; on ne le trouve bien développé que dans le derme, le pied et autour du cœur et encore ses éléments se confondent-ils souvent avec ceux du tissu musculaire. Les muscles des Gastéropodes se composent de fibres en général fusiformes, souvent très longues,

1. *Loc. cit.*, p. 102.

accolées intimement entre elles ou séparées par de fines granulations sur l'origine desquelles les auteurs ne disent rien. Voilà le plus qu'on peut trouver dans les ouvrages classiques, au sujet de la distribution du tissu conjonctif des Mollusques ; une étude spéciale de certains muscles va nous permettre de pousser plus loin cette analyse.

Dans le muscle columellaire de l'Escargot qui rattache le pied de l'animal à sa coquille, les fibres sont disposées par nappes ou plans superposés sans qu'on puisse y reconnaître, en arrière du moins, de faisceaux secondaires. Dans les parties antérieures de ce muscle, les fibres paraissent intimement accolées entre elles, mais quand on arrive près de la columelle, on voit entre elles, sur des

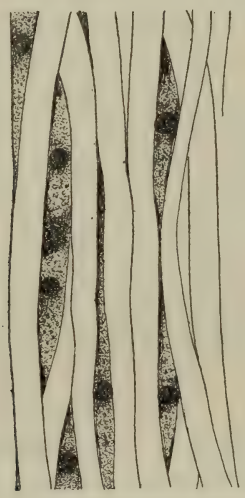

Fig. 19. — Jeune *Helix fructicum* (diamètre de la coquille, 4 mm. 5). — Portion du muscle radulaire moyen; grossissement, 840. — Cette figure de même que les deux suivantes montrent l'évolution du tissu conjonctif dans les muscles des Gastéropodes.

coupes transversales, des espaces stellaires remplis par un protoplasma contenant quelquefois un noyau plus ou moins arrondi; d'un autre côté, les coupes obliques montrent la présence de lames protoplasmiques séparant les différents plans musculaires les uns des autres. Cette description, qui serait celle de plusieurs autres muscles que j'ai étudiés, nous montre que le tissu conjonctif est représenté, dans les muscles adultes, par des masses plasmodiales contenant de nombreux noyaux. En suivant le développement de certains muscles, j'ai vu quelques faits qui ne rentrent peut-être

pas dans la règle générale, mais qui sont toutefois très intéressants pour le sujet qui nous occupe.

Chez un *Helix fructicum* de 4^{mm} 5 [1], le muscle radulaire moyen se montre composé de fibres musculaires peu nombreuses relativement à l'état adulte, et formées presque uniquement de substance granuleuse, les fibrilles n'apparaissant que sous forme d'une mince bande latérale. Entre ces fibres on voit un grand nombre de cellules à contour mal défini, formant des masses protoplasmiques fusiformes, contenant de gros noyaux sphériques (fig. 19). Un peu plus tard, ces cellules s'arrondissent, deviennent plus distinctes, sans qu'on puisse y reconnaître une membrane, mais on remarque

Fig. 20. — Jeune *Helix fructicum* (diamètre de la coquille, 4 mm. 5). Portion du muscle horizontal qui réunit les deux pièces de soutien (grossissement, 840).

que leur protoplasma sécrète à son intérieur un liquide encore peu abondant (fig. 20) [2].

Sur un animal de 6^{mm}, les fibres musculaires se sont multipliées énormément et la substance centrale granuleuse est moins abondante; les grosses cellules ont disparu pour la plupart ou du moins ne sont plus représentées que par des noyaux situés entre les fibres et accolés contre elles. Mais cependant on peut voir, de place en place, les fibres s'écarter pour loger des amas fusiformes de cellules qui sont devenues vésiculeuses et ressemblent alors

1. Voir la note, page 479.
2. Cette différenciation se faisant plus vite sur le muscle horizontal de Semper qui unit les deux pièces de soutien, on peut voir ces deux stades différents sur le même animal (voir fig. 19 et 20).

complètement aux cellules vésiculeuses des pièces de soutien (fig. 21).

Chez l'adulte, ce muscle radulaire moyen présente la structure générale que j'ai décrite pour le muscle columellaire; les fibres sont très rapprochées l'une de l'autre, séparées parfois, mais rarement, par des noyaux entourés d'un peu de protoplasma finement granuleux qui semble fuser entre les fibres. Telle est certainement



Fig. 21. — Jeune *Helix fructicum* (diamètre de la coquille, 6 millimètres). Portion du muscle radulaire moyen; grossissement, 600.

l'origine de ce que des histologistes, tels que Lebert, ont décrit sous le nom de *substance intermédiaire granuleuse.*

Nous voyons donc, dans les muscles des Gastéropodes, les éléments conjonctifs qui séparent les fibres, prendre la forme de cellules vésiculeuses à un certain moment de leur évolution; je vais montrer maintenant ces mêmes cellules vésiculeuses persister à l'état adulte dans d'autres muscles.

Chez la Lymnée, la paroi supérieure de la cavité buccale, contre laquelle s'appuient les trois mâchoires, présente un épaississement notable produit par le grand développement des faisceaux musculaires qui s'entrecroisent en divers sens, mais ici l'aspect ne diffère en rien de celui des autres muscles du même animal. Chez l'Escargot, au contraire, cette région rappelle beaucoup, à la vue, les

pièces de soutien de la radula; elle forme une plaque trapézoïde qui se termine insensiblement en arrière vers l'entrée de l'œsophage dans le pharynx et qui donne attache, en avant, à un muscle large et très mince qui va se perdre dans les téguments des lèvres; c'est au-dessous du bord antérieur de cette plaque que se trouve la mâchoire. Une coupe transversale de cette région, chez un animal adulte, traité par le liquide de Muller, montre une sorte de quadrillage formé par l'entrecroisement à angle droit de nombreux faisceaux musculaires; une couche épaisse de fibres transversales double et supporte l'épithélium buccal; au-dessus, les faisceaux s'écartent pour loger entre eux des amas de grosses cellules qui sont de plus en plus nombreuses au fur et à mesure qu'on s'élève. Ces cellules ont la même forme, la même grosseur et la même constitution que les cellules vésiculeuses des pièces de soutien de la radula; elles sont presque complètement remplies par une matière transparente qui ne se colore par aucune substance; leur protoplasma n'est plus représenté que par une mince bande homogène située à la périphérie de la cellule et contenant toujours un beau noyau sphérique.

Comme dans les pièces de soutien, le contour de ces cellules se colore énergiquement, mais il est difficile d'y reconnaître une membrane véritable surtout dans les dissociations.

Le muscle columellaire du Buccin nous présente en partie les mêmes formations. Dans sa plus grande étendue, il a une structure analogue à celle du même muscle de l'Escargot, mais, en arrière, au niveau de son attache à la columelle, on constate entre les fibres, la présence d'amas plus ou moins nombreux de grosses cellules polygonales, accolées intimement les unes aux autres et remplies par un liquide transparent; le noyau est toujours placé dans une mince bande protoplasmique qui forme la périphérie de la cellule.

En résumé, le tissu conjonctif est très peu développé dans les muscles des Gastéropodes; il y est représenté en général par des granulations peu abondantes entourant souvent des noyaux, éléments qui paraissent provenir de la fonte de cellules vésiculeuses.

Mais toutes les fois qu'un muscle a besoin d'un point d'appui solide ou qu'il doit lui-même servir d'organe de soutien en même temps qu'il a à fournir un travail énergique, ces cellules vésiculeuses persistent pendant l'état adulte.

VI

Les cartilages linguaux chez le Buccin (*Buccinum undatum*).

Je crois avoir démontré, dans les pages précédentes, que les cellules, qui existent dans les pièces de soutien de la radula de certains Mollusques, doivent être considérées comme conjonctives et non comme cartilagineuses. Nous allons étudier maintenant un autre type de Mollusque, le grand Buccin ondé, où la structure de ces organes se rapproche nettement, cette fois, du cartilage hyalin des Vertébrés.

Pour découvrir la radula, chez cet animal, on fend la trompe longitudinalement, en dessus, et on met à jour l'œsophage que l'on enlève; l'appareil radulaire apparaît alors au-dessous de lui. En disséquant cet appareil, dont l'anatomie complète a été donnée par Cuvier dans ses *Mémoires sur les Mollusques*, on reconnaît, au centre des muscles rouges qui le composent, une longue tige cylindrique, cartilaginiforme, qui donne attache à de nombreux muscles dans toute sa longueur et qui porte en avant la radula; cette tige est l'homologue de la papille formatrice de l'Escargot. Si on enlève la radula, on voit qu'elle repose sur deux cartilages qui sont réunis en avant, s'accolent entre eux, dans leur partie moyenne, pour former une gouttière ouverte en haut, et divergent ensuite pour donner attache à deux muscles blanchâtres (fig. 22); chacun de ces cartilages est une longue lame mince et étroite, excavée sur sa face supérieure et présentant une couleur rouge, provenant des muscles situés au-dessous d'elle et vus par transparence; c'est dans leur écartement que repose la tige cartilaginiforme que nous avons signalée plus haut. On voit, par cette description, que l'appareil radulaire du Buccin est constitué sur le même type que celui des Helix; les différences de forme proviennent tout simplement de l'allongement qu'ont subi ses parties pour suivre la formation de la trompe.

Les cartilages linguaux sont entourés et cachés, dans leur plus grande étendue, par de nombreux muscles qui s'insèrent directement sur la substance cartilagineuse; cependant leur face interne est libre dans une certaine portion et là, on constate, sur les coupes, la présence d'une couche conjonctive, fibrillaire, contenant de nombreux noyaux stratifiés (fig. 23, *a*); c'est l'homologue de la membrane d'enveloppe des cartilages des Helix et son union intime avec la substance cartilagineuse sous-jacente peut la faire considérer également comme un véritable périchondre. Au-dessous de cette membrane, formant une enveloppe complète au cartilage, est une couche épaisse (10 à 15 μ) de substance cartilagineuse, limitée nettement en dehors et envoyant, en dedans, de nombreux prolongements qui s'insinuent entre les cellules (fig. 23, *b*). Chez les Mammifères, le

Fig. 22. — *Buccinum undatum*. Les cartilages linguaux isolés des parties environnantes (grossissement, 1,5).

périchondre se confond insensiblement, par sa couche profonde, avec le cartilage; chez le Buccin il n'en est pas de même, la coque cartilagineuse qui entoure les cartilages est nettement séparée de la membrane conjonctive et on n'aperçoit aucune forme intermédiaire entre les cellules de cette membrane et les cellules cartilagineuses.

Toute la masse des cartilages est formée uniquement de cellules, sans aucun mélange de fibres musculaires; ces cellules sont polygonales, à côtés plus ou moins nombreux, avec un grand diamètre moyen de 30 μ, elles sont remplies par un protoplasma granuleux, plus épais autour du noyau qui est toujours central dans les cellules adultes (fig. 23, *c*); ces granulations protoplasmiques ne forment pas une masse compacte qui remplit toute la cellule, elles sont comme imbibées par un liquide assez abondant, facile à voir surtout chez le vivant et qui isole souvent le corps protoplasmique de

sa membrane d'enveloppe. Celle-ci ne peut guère se voir, à un fort grossissement, qu'au niveau des espaces stellaires formés par l'accolement des cellules; partout autre part, elle se confond avec la substance intercellulaire (fig. 24).

En avant, les cellules ne sont guère séparées que par leurs membranes, avec, de place en place, quelques épaississements dus à des dépôts de substance cartilagineuse. Sur la partie médiane qui réunit

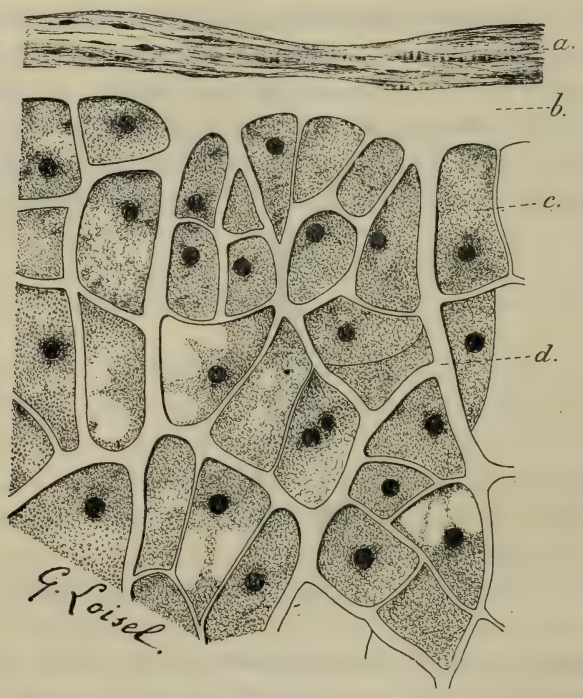

Fig. 23. — *Buccinum undatum*. Coupe transversale d'un cartilage lingual fixé par l'alcool (grossissement, 600). — *a*, membrane conjonctive; *b*, coque cartilagineuse; *c*, cellules cartilagineuses; *d*, travées cartilagineuses.

les deux cartilages, les cellules sont très petites et limitées seulement par leur membrane, sans qu'il y ait interposition de substance fondamentale. Ce sont probablement des coupes un peu épaisses de cette région que Lebert a dessinées, car il représente les éléments de ce cartilage par des cellules sphériques, se recouvrant en partie les unes les autres et ne présentant aucune trace de substance fondamentale [1]. Dans la plus grande partie des cartilages, les cellules sont séparées les unes des autres par une bande cartilagineuse

1. Mémoire déjà cité (*Arch. f. Anat. u. Phys.*, 1846, fig. 9).

assez épaissie; de plus, elles sont groupées en nombre plus ou moins grand et chaque groupe est séparé de ses voisins par un dépôt plus considérable de cartilagéine (fig. 23, *d*). Cette disposition provient probablement du mode de multiplication de ces cellules; sur des animaux fixés par l'alcool, j'ai vu des noyaux en train de se diviser et cette division semble se faire suivant un procédé analogue à celui que j'ai décrit pour les cellules vésiculeuses d'*Helix pomatia*. Les membranes de nouvelle formation apparaissent au milieu du protoplasma, comme des lignes minces, brillantes, réfrin-

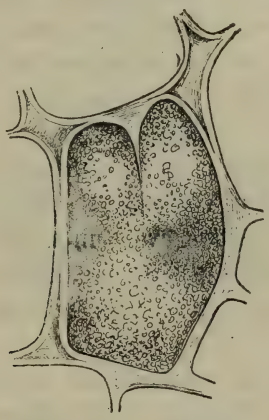

Fig. 24. — *Buccinum undatum*. Cellule cartilagineuse montrant la formation d'une nouvelle membrane (grossissement, 840).

gentes, elles partent toujours de la paroi des cellules mères et s'avancent peu à peu dans l'intérieur de celles-ci, de façon à séparer les deux noyaux filles. On en voit souvent qui se perdent insensiblement dans le protoplasma (fig. 24).

La substance fondamentale de ces cartilages a tous les caractères optiques de la cartilagéine des animaux supérieurs; elle présente une couleur blanc opalin et un aspect absolument homogène, sans striation, ni lignes concentriques indiquant un dépôt successif de lames cartilagineuses. Au point de vue chimique, Valenciennes a montré qu'elle ne donnait que de la gélatine par la coction; l'action des matières colorantes va nous montrer quelques autres différences avec le cartilage des Vertébrés.

Bien qu'on ne puisse accorder une grande valeur aux caractères fournis par les substances colorantes, on doit cependent en tenir compte lorsqu'on agit par comparaison. On sait que les cartilages,

chez les Mammifères, sont colorés très faiblement par l'iode et par le picro-carmin; qu'avec le bleu de quinoléine, le noyau reste incolore, le protoplasma se colorant en bleu clair et la cartilagéine en violet [1]; qu'enfin, avec l'hématoxyline, tout est coloré en violet plus ou moins intense.

Or, dans les cartilages du Buccin, l'iode colore en jaune vif la substance fondamentale et en brun foncé la masse cellulaire; avec le picro-carmin, la substance cartilagineuse prend une belle teinte rose et la cellule une couleur rouge brun; le bleu de quinoléine colore le tout, cartilagéine, protoplasma et noyau en bleu clair (quelques régions cependant prennent une teinte violette); enfin l'hématoxyline de Bœhmer colore la substance fondamentale et le protoplasma en violet clair et le noyau en violet foncé. Dans les cellules, on ne trouve pas trace de matière glycogène ni de graisse.

De tous les Mollusques que j'ai étudiés, le Buccin est le seul qui m'ait présenté de véritables cartilages linguaux; mais il est certain que d'autres espèces doivent avoir un même tissu et, ce que nous ont montré le Planorbe et la Paludine, nous fait prévoir des formes intermédiaires entre ces cellules cartilagineuses et les cellules conjonctives.

Il est tout naturel de trouver, chez les animaux inférieurs, un tissu cartilagineux très voisin du tissu conjonctif; la forme spéciale qui existe dans les cartilages des Céphalopodes, ne s'éloigne pas de la règle générale, les cellules conjonctives, chez ces animaux, étant étoilées et présentant des prolongements ramifiés. Du reste, nous allons trouver, dans les pièces de soutien de la radula, chez la seiche, un tissu qui forme une transition entre le tissu conjonctif et le tissu cartilagineux spécial aux Céphalopodes.

VII

Les cartilages linguaux chez la Seiche
(*Sepia officinalis*).

Tous les auteurs qui parlent de pièces de soutien de la radula, chez les Céphalopodes (Ch. Livon, C. Vogt et Yung), les décrivent

1. Toutes les fois que M. Ranvier veut déceler la moindre trace de cartilagéine, il se sert de cette matière colorante.

comme formées de fibres musculaires, sans y signaler aucun autre élément conjonctif ou cartilagineux.

Dans les genres *Octopus* et *Loligo*, en effet, ces organes ressemblent complètement à un muscle, mais l'examen microscopique pourrait seul nous montrer le rôle que doit jouer le tissu conjonctif dans leur composition. J'ai fait cet examen chez la Seiche commune (*Sepia officinalis*), dont les cartilages linguaux présentent une struc-

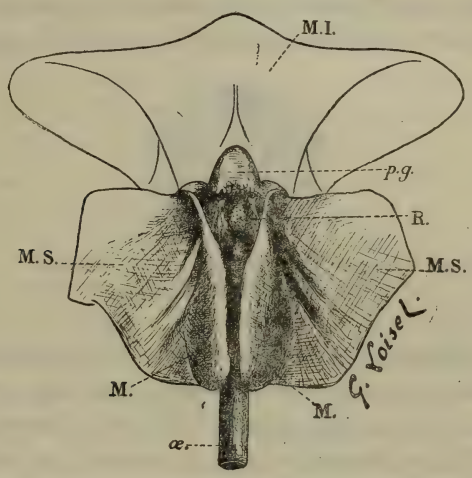

Fig. 25. — *Sepia officinalis*. Ensemble de l'appareil radulaire (les mâchoires ont été enlevées, leurs muscles coupés et rejetés en haut et sur les côtés; grossissement, 1,5). — M.I, muscles de la mâchoire inférieure; M.S, muscles de la mâchoire supérieure; R, extrémité antérieure de la radula; M, muscles recouvrant en partie la masse radulaire; *p.g*, papille gustative; *œ*, œsophage.

ture toute particulière et très avantageuse pour l'étude du tissu de soutien de la radula.

Lorsque, chez cet animal, on a enlevé le bec de perroquet avec ses muscles, on aperçoit la radula (R, fig. 25) qui fait saillie sur la ligne médiane, en arrière d'un mamelon gustatif (*pg*) et en avant de deux muscles aliformes qui se rejoignent au-dessus d'elle (M); en s'accolant l'un à l'autre ces muscles forment une gouttière ouverte en haut qui conduit dans l'œsophage (*œ*); si l'on introduit un scalpel dans cette gouttière et si on dissèque délicatement sur les côtés, on parvient à isoler la masse radulaire.

Cette masse a la forme d'une pyramide triangulaire à arête antérieure, dont le sommet tronqué, placé en haut et en avant, est recouvert par la portion active de la radula (R, fig. 25); celle-ci semble s'enfoncer dans un sillon que l'on remarque sur la face

postérieure de la masse radulaire. C'est qu'en effet la pyramide est formée par l'accolement de deux pièces allongées (fig. 26), réunies en haut par une partie médiane, cartilaginiforme et dont l'ensemble rappelle beaucoup la plaque de soutien en fer à cheval des Helix [1]; mais ici, l'aspect et la consistance cartilagineuse ne se retrouvent plus que sous forme d'une bande étroite qui court le long du bord antéro-interne de ces pièces et se confond en avant avec la portion moyenne; tout le reste semble être, à la vue, de nature musculaire. En se rapprochant l'une de l'autre, ces pièces de soutien forment

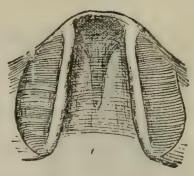

Fig. 26. — *Sepia officinalis*. Pièces de soutien de la radula étalées sur un plan (grossissement, 1,5).

une gouttière dans laquelle est logée une tige cylindrique qui supporte la radula et se termine en arrière par une partie molle et muqueuse. Cette tige, homologue de la papille formatrice que j'ai étudiée chez *Helix pomatia*, est très consistante; sa couleur blanche et nacrée pourrait la faire prendre pour du cartilage, mais la dissociation donne une substance gélatineuse, transparente, dans laquelle sont disséminées des fibres plus ou moins épaisses, plus ou moins flexueuses, s'entrecroisant en tous sens et qui sont d'autant plus serrées que l'on se rapproche de l'extrémité antérieure. Dans cette dissociation à l'état frais, les éléments cellulaires sont peu visibles, bien qu'ils paraissent nombreux; si on ajoute de l'acide acétique, la préparation devient blanche comme du lait, mais les fibres résistent très bien. Avec le picro-carmin, on met nettement en évidence les corps cellulaires qui sont fusiformes ou étoilés et envoient des prolongements protoplasmiques assez nombreux; en somme nous avons là un aspect qui rappelle énormément ce que nous avons vu dans le même organe de l'Escargot.

Revenons maintenant aux pièces de soutien de la radula dont l'étude doit nous être d'un grand intérêt, puisque nous avons la

1. Chez le Poulpe commun, ces deux pièces ont une forme prismatique, en lame de couteau; elles sont indépendantes l'une de l'autre, ou du moins ne sont réunies en haut que par une mince membrane musculaire.

chance d'y trouver l'élément de soutien complètement séparé de la partie active, musculaire. Les Céphalopodes sont les seuls, de tous les Mollusques, qui aient un squelette cartilagineux plus ou moins bien développé; partout où un muscle a besoin d'un point d'appui très résistant, partout où un organe a besoin d'être renforcé ou protégé, on est presque toujours certain de trouver ce tissu cartilagineux remarquable par la forme ramifiée de ses cellules. S'il était vrai que les cartilages linguaux des Gastéropodes pulmonés soient formés par un mélange de fibres musculaires et de cellules cartilagineuses, il serait permis, *à priori*, de penser que nous allons trouver ici, un tissu de cartilage analogue à celui qui existe dans les autres régions de l'animal.

Lorsqu'on enlève, avec des ciseaux courbes, une petite partie de la bande cartilaginiforme qui renforce les pièces de soutien, on constate que cette bande est formée par une substance molle et transparente, contenue dans une membrane très résistante: dissociée à l'état frais, dans le sang de l'animal, on voit une substance fondamentale anhyste, peu abondante, contenant un grand nombre de noyaux granuleux, dont le diamètre varie de 10 à 15 μ; de ces noyaux semblent partir des prolongements qui s'anastomosent souvent entre eux. L'acide acétique rétracte un peu les noyaux et efface en partie les prolongements; il montre de plus que la membrane d'enveloppe est de nature conjonctive. Le picro-carmin colore la substance fondamentale en jaune rougeâtre et les noyaux en rouge; le corps cellulaire devient alors visible et on remarque que les filaments protoplasmiques partent de sa masse et non du noyau (fig. 27); du reste sa forme varie beaucoup, il est parfois très peu abondant et ne se révèle plus que par quelques prolongements; dans tous les cas, il est peu visible, car il se colore avec la même intensité que la substance fondamentale. On voit déjà, par cette description, que ce tissu s'éloigne beaucoup du cartilage et qu'il peut être comparé au tissu conjonctif à forme muqueuse ou gélatineuse qu'on trouve dans la papille formatrice de la radula, chez cet animal et chez les Helix.

Les coupes ne peuvent guère nous donner que des renseignements inexacts sur la forme des cellules, mais elles vont préciser les rapports qui existent entre les éléments de ce tissu et entre ceux-ci et les tissus voisins. Une coupe transversale de la masse radulaire montre que les pièces de soutien (*p. s*, fig. 28) sont

essentiellement formées de fibres lisses à direction horizontale, s'imbriquant plus ou moins les unes dans les autres et contenant des noyaux en bâtonnet. Ces fibres ne sont pas disposées en faisceaux, mais en nappes continues; de place en place cependant, on voit quelques masses granuleuses contenant des noyaux sphériques ou ovoïdes. Chaque pièce est entourée par une gaine épaisse de tissu conjonctif (*a*, fig. 28) qui prend une belle teinte rose avec le picro-carmin; elle est réunie à sa congénère, en avant

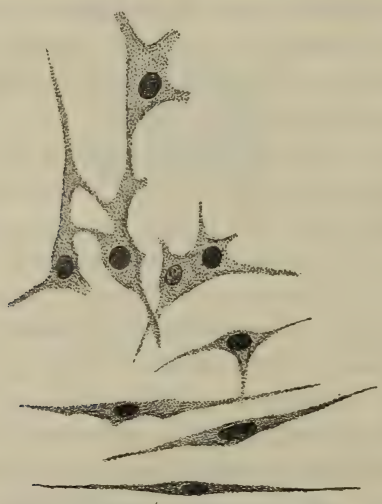

Fig. 27. — *Sepia officinalis*. Éléments de la bande conjonctive qui renforce les pièces de soutien (alcool et picro-carmin).

et en bas, par une bande musculaire formée de fibres s'entrecroisant en tous sens (*d*, fig. 28) [1]; c'est au point de jonction de ce dernier muscle avec les pièces de soutien que se trouve la bande cartilaginiforme dont nous connaissons déjà une partie des éléments. Sur les coupes transversales cette région se présente comme un noyau formé par une substance amorphe, fixant très bien toutes les matières colorantes et contenant un grand nombre de cellules nues, allongées dans un même sens (*b*, fig. 28); du côté des pièces de soutien, les cellules sont très nombreuses et renferment un petit noyau ovoïde; du côté opposé, vers le muscle d'union des pièces, elles augmentent de volume pendant que leur noyau grossit et devient sphérique; en même temps la substance fondamentale dis-

1. Cette bande musculaire est l'homologue du muscle horizontal de Semper qui réunit entre elles les deux pièces de soutien d'*Helix pomatia*.

paraît peu à peu et on trouve bientôt une masse de grosses cellules vésiculeuses, entourées par une membrane très mince sans l'interposition d'aucune substance intercellulaire, complètement semblables, en somme, aux cellules vésiculeuses que nous avons étudiées chez l'Escargot (*c*, fig. 28).

Sur toute la périphérie de ce noyau, on voit les cellules, qu'elles soient étoilées ou vésiculeuses, se changer peu à peu en cellules

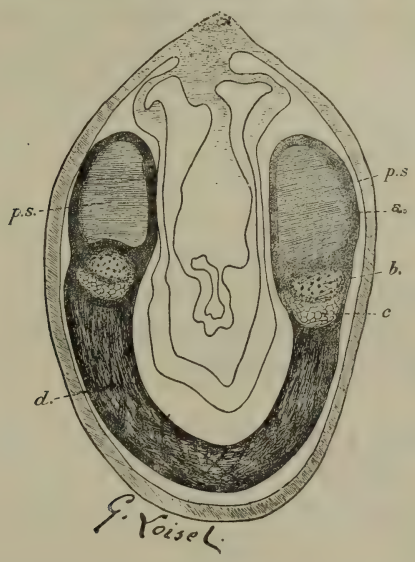

Fig. 28. — *Sepia officinalis*. Coupe frontale de la masse radulaire (la radula s'est trouvée enlevée dans la préparation; grossissement, 1,5). — *p.s*, pièces de soutien de la radula; *a*, membrane d'enveloppe; *b*, noyau de tissu conjonctif; *c*, masse de cellules vésiculeuses; *d*, muscle d'union des deux pièces de soutien.

conjonctives ordinaires et se confondre insensiblement avec les éléments de la membrane d'enveloppe (voir les cellules inférieures de la figure 27). Du reste, s'il restait un dernier doute sur la nature de ce tissu, on pourrait agir ici comme je l'ai fait pour les Gastéropodes, c'est-à-dire rechercher si on ne trouve pas un tissu conjonctif semblable dans les autres muscles de la Seiche; il suffirait de s'adresser aux muscles du bec dont l'extrémité toute antérieure, située entre les deux lames de chaque mâchoire, n'est plus guère formée que par une substance fondamentale fibrillaire où l'hématoxyline décèle la présence d'un grand nombre de noyaux sphériques ou ovoïdes.

Il me semble que cette étude vient ajouter une nouvelle preuve

à ce que j'ai avancé plus haut, au sujet de la nature conjonctive des cellules vésiculeuses. Chez la Seiche, les pièces de soutien de la radula sont formées, comme chez les Helix, par deux muscles dont les éléments conjonctifs deviennent en partie vésiculeux en vue du rôle qu'ils ont à remplir, mais, au lieu de se faire dans toute l'étendue des muscles, cette différenciation se localise, chez cet animal, en un point limité à leur bord antéro-interne.

Alors que le tissu conjonctif en général se compose surtout, chez les Gastéropodes, de grosses cellules arrondies, contenant un liquide transparent, il présente seulement, chez les Céphalopodes, des fibrilles entrecroisées et des cellules étoilées à prolongements nombreux. Le tissu conjonctif qu'on trouve dans les pièces de soutien de ces animaux ne s'éloigne donc du type ordinaire que par sa substance fondamentale qui est muqueuse ou gélatineuse, et à ce point de vue il faut remarquer qu'il touche de très près au tissu cartilagineux ; il suffirait en effet que la substance interstitielle acquière une plus grande consistance pour donner lieu au cartilage ordinaire des Céphalopodes.

Ceci nous amène à considérer le cartilage à cellules ramifiées de ces animaux comme une forme primitive, un état intermédiaire entre la cellule conjonctive et ses dérivées : cellules cartilagineuse et osseuse ; ce serait le cartilage fœtal des Vertébrés arrêté dans son développement et fixé à cet état dans les animaux inférieurs. On a vu que la forme des cellules cartilagineuses dérive directement de la forme des cellules conjonctives chez le Buccin et la Seiche, ce qui nous montre que, chez les Invertébrés, comme chez les Vertébrés, le tissu cartilagineux représente une phase évolutive du tissu conjonctif ; il est donc tout naturel de trouver, dans les animaux inférieurs, des tissus à forme intermédiaire persister pendant toute la vie de l'animal.

C'est là une opinion qui diffère complètement de celle de M. Renaut. Cet histologiste considère, en effet, le cartilage ramifié comme du cartilage hyalin ayant atteint la limite supérieure de son développement sous l'influence de certaines « conditions de nutrition, d'incitation, de milieu favorables à l'achèvement de son évolution dans ce sens ». « Les éléments du cartilage hyalin, dit-il, rencontrent ces conditions naturellement, régulièrement dans le poulpe, et accidentellement seulement chez l'homme, dans les cir-

constances qui commandent pour lui l'édification de l'enchondrome à cellules ramifiées [1]. »

Il est évident que l'étude du développement du cartilage, dans un grand nombre de types inférieurs, permettrait seule de trancher complètement la question. Chez l'homme, trop d'éléments étrangers interviennent (hérédité, accélération embryogénique, etc.), et cependant on peut remarquer déjà que le cartilage fœtal se compose, chez lui, de cellules étoilées semblables à celles du tissu conjonctif.

Autre part, M. Ranvier a montré comment des cellules tendineuses, à prolongements nombreux, pouvaient se transformer en cellules cartilagineuses ordinaires. Dans le ligament rond de l'articulation coxo-fémorale du lapin, les faisceaux tendineux, en arrivant sur la tête du fémur, pénètrent dans le cartilage de revêtement et se fondent pour ainsi dire avec sa substance fondamentale ; on trouve alors, à ce niveau, entre les faisceaux, des cellules cartilagineuses. Chez l'adulte, ces cellules sont encapsulées, semblables à celles du cartilage hyalin ordinaire, mais, chez les jeunes lapins de six semaines à deux mois, on observe des cellules « de tous points comparables aux cellules du cartilage céphalique des Céphalopodes » [2].

Il n'est donc pas nécessaire, pour expliquer cette forme aberrante du cartilage chez l'homme, d'invoquer la théorie de l'atavisme, qui, dans ce cas, ne serait qu'une simple vue de l'esprit, ni de faire intervenir certaines conditions qui échappent complètement à notre contrôle et rentrent par là même dans le domaine de l'hypothèse,

RÉSUMÉ ET CONCLUSIONS

L'étude des cartilages linguaux des Mollusques nous a montré les premiers essais que fait la nature pour créer un tissu squelettique. Sachant que les éléments de ce tissu (cartilage et os) dérivent, chez les animaux supérieurs, du tissu conjonctif, nous devions trouver et nous avons trouvé en effet, cette ébauche de squelette formée par une différenciation des cellules conjonctives, différenciation qui s'est traduite ici par la forme vésiculeuse.

1. J. Renaut, Traité d'Histologie pratique, Paris, 1889, p. XXVIII.
2. Ranvier, Leçons sur les Éléments et les Tissus du système conjonctif (*Journ. de Microgr.*, année 1890, p. 296; voir également année 1891, p. 200).

Mais ces recherches présentent un autre intérêt quand on envisage les cellules vésiculeuses à un point de vue plus général. Ces éléments, bien que très répandus dans le règne animal, n'ont jamais fait le sujet d'une étude d'ensemble, aussi les auteurs diffèrent-ils sur leur nature.

M. Ranvier les décrit sans les rattacher spécialement à aucun tissu, M. Renaut les considère comme des cellules conjonctives transformées, enfin M. Kölliker en fait une classe particulière sous le nom de *tissu cartilagineux sans substance fondamentale* ou *cartilage celluleux*. Les résultats auxquels je suis arrivé jusqu'ici me font accepter les idées de M. Renaut, mais, pour se faire une opinion définitive, il faudrait étendre ces recherches à toute la série animale.

Les conclusions suivantes résument les principaux faits que j'ai essayé d'élucider sur la structure des cartilages linguaux et sur la connaissance des tissus musculaire et conjonctif des Mollusques.

I. — Au point de vue de leur structure, les cartilages linguaux des Mollusques peuvent être groupés en deux grandes classes :

1° Dans beaucoup d'espèces (Gastéropodes pulmonés, certains Nudibranches, Céphalopodes), ils sont formés de fibres musculaires entre lesquelles existent des éléments conjonctifs, comme dans les autres muscles ; mais ici, en raison de la fonction que les organes ont à remplir, les cellules conjonctives deviennent presque toujours vésiculeuses.

Cette forme de tissu conjonctif est, ou bien une accentuation du type ordinaire (Gastéropodes) ou bien une différenciation particulière des cellules (Céphalopodes).

2° Chez d'autres Mollusques (Buccin), les cartilages linguaux sont formés de véritables cellules cartilagineuses sans aucun mélange de fibres musculaires.

Il est probable que ces deux classes ne sont pas nettement tranchées chez ces animaux, les cartilages linguaux des Planorbes et surtout des Paludines nous font prévoir des formes intermédiaires entre les cellules de la première classe et celles de la seconde.

II. — L'aspect cartilagineux n'est pas un caractère constant pour tous les cartilages linguaux ; il se rencontre, par contre, dans beaucoup d'autres muscles à structure ordinaire. C'est donc un carac-

tère qui dépend surtout de la fibre musculaire même et non uniquement des cellules vésiculeuses.

III. — Le mot de cartilage ne doit pas être employé pour désigner les organes de support de la radula, puisqu'il ne répond pas à l'ensemble de la structure de ces organes; il vaudrait mieux se servir d'une appellation plus générale et moins précise, telle que celle de *pièces de soutien*.

IV. — La papille, ou gaine formatrice de la radula, renferme surtout, chez *Helix pomatia* et *Sepia officinalis*, du tissu conjonctif à forme muqueuse ou gélatineuse.

V. — Les fibres musculaires lisses des Gastéropodes sont formées de deux substances : l'une fibrillaire, représentant l'élément contractile, l'autre granuleuse, protoplasmique; mais les rapports de situation entre ces deux substances sont loin d'être constants, comme le veulent les auteurs.

VI. — Quand on suit le développement d'une fibre lisse, on voit que la différenciation du protoplasma en fibrilles se fait de la périphérie vers le centre; lorsque la fibre a atteint son maximum d'évolution, c'est-à-dire quand tout le protoplasma s'est transformé, le noyau de la cellule primitive paraît avoir complètement disparu.

VII. — Les fibres musculaires lisses qu'on trouve dans les pièces de soutien de la radula, diffèrent des fibres ordinaires par leur plus grande largeur et par leur manière différente de se comporter avec les substances colorantes.

VIII. — On trouve parfois, dans ces muscles linguaux, des fibres striées transversalement, analogues à celles des Insectes et des Vertébrés.

IX. — Le tissu conjonctif est très peu abondant dans les muscles des Gastéropodes ; le plus souvent il n'est représenté que par quelques fines granulations et des noyaux, éléments qui paraissent provenir de la fonte de cellules vésiculeuses.

X. — A un certain stade de leur évolution, les muscles des Gastéropodes présentent, entre leurs fibres, de grosses cellules vésiculeuses. Dans la plupart des muscles, ces cellules disparaissent à l'état adulte (voir IX), mais, lorsque la fonction du muscle l'exige,

elles persistent toujours ; c'est ce qui existe, par exemple, pour les pièces de soutien de la radula.

XI. — La forme du tissu cartilagineux est en rapport avec celle du tissu conjonctif de l'animal considéré. C'est pourquoi la structure des cartilages linguaux du Buccin se rapproche de celle du cartilage hyalin et non de la structure du cartilage à cellules ramifiées des Céphalopodes.

XII. — La substance cartilagineuse qu'on trouve chez le Buccin, diffère de la cartilagéine des Vertébrés, en ce qu'elle donne de la gélatine par la coction et en ce qu'elle se colore en jaune d'or par l'iode, en rose vif par le picro-carmin et en bleu par le bleu de quinoléine.

XIII. — Le cartilage à cellules ramifiées des Céphalopodes est une forme primitive qui se relie directement au tissu conjonctif par l'intermédiaire de certains tissus.

XIV. — Chez les Invertébrés, comme chez les Vertébrés, le tissu cartilagineux représente une phase évolutive du tissu conjonctif.

Index bibliographique.

1. — R. Bergh, Bidrag til en Monographi of Marseniaderne (*Kongl. Danske Videnskabernes Selskabs Afhandlinger,* 5e partie, 3e vol. Copenhague, 1853).

2. — R. Blanchard, Sur la présence de muscles striés chez les Mollusques (*Compt. rend. Acad. Sc.*, 6 février 1888, et *Bull. Soc. zool.*, février et mars 1888).

3. — Fr. Boll, Beiträge zur vergleichenden Histologie des Molluskentypus (*Arch. für. mickrosk. Anat.*, 1869, supplément).

4. — L. Boutan, Recherches sur la Fissurelle (*Arch. zool. exp.*, 2e série, t. III bis).

5. — Ed. Claparède, Anatomie und Entwickelungsgeschichte der Neritina fluviatilis (*Arch. für Anat. und Physiol. von Müller*, 1857).

6. — G. Cuvier, *Mémoires pour servir à l'histoire et à l'anatomie des Mollusques*, Paris, 1817, et *Annales du Muséum*, t. VII, 1806.

7. — Delle Chiaje, *Memorie sulla storia e notomia degli animali senza vertebre*, Napoli, 1828.

8. — Joh. Dogiel, Die Muskeln und Nerven des Herzens bei einigen Mollusken (*Arch. für mikrosk. Anat.*, t. XIV, 1877).

9. — Math. Duval, *Le Placenta des Rongeurs*, Paris, 1892.

10. — Math. Duval, De l'emploi du collodion humide pour la pratique des coupes microscopiques (*Journ. de l'anat. et phys.*, 1879).

11. — Math. Duval, *Atlas d'embryologie*, Paris, 1889.

12. — Fischer, Sur le Corambe testudinaria (*Compt. rend. Acad. Sc.*, t. I, 1888).

13. — H. Foll, Développement des Gastéropodes pulmonés (*Arch. zool. exp.*, t. VIII, 1879-80).

14. — H. Foll, Sur la structure microscopique des muscles des Mollusques (*Compt. rend. Acad. Sc.*, t. I, 1888).

15. — H. Foll, Sur la répartition du tissu musculaire strié chez divers Invertébrés (*Compt. rend. Acad. Sc.*, t. I, 1888).

16. — P. Garnault, Recherches anatomiques et histologiques sur le Cyclostoma elegans (*Thèse de la fac. des Sc.*, Paris, 1887).

17. — Huxley, On the Morphology of the Cephalous Mollusca (*Philos. Trans.*, 1853).

18. — Joyeux-Laffuie, Organisation et développement de l'Oncidie (*Arch. zool. exp.*, 1re série, t. X).

19. — Ph. Knoll, Sur des fibres musculaires à stries obliques (*Acad. des Sc. de Vienne*, séance du 13 octobre 1892).

20. — Kölliker, Mittheilungen zur vergleichenden Gewebelehre (*Würzburger Verhandlungen*, heft I, 1857).

21. — Kölliker, *Handbuch der Gewebelehre des Menschen*, sechste Auflage, Leipzig, 1889.

22. — H. de Lacaze-Duthiers, Organisation et développement du Dentale (*Ann. Sc. nat.*, 4e série, t. VI).

23. — H. de Lacaze-Duthiers, Anatomie du Pleurobranche (*Ann. Sc. nat.*, 4e série, t. XI).

24. — H. de Lacaze-Duthiers, Anatomie des Vermets (*Ann. Sc. nat.*, 4e série, t. XIII).

25. — H. de Lacaze-Duthiers, Histoire de la Testacelle (*Arch. zool. exp.*, 2e série, t. V).

26. — Laguesse, Sur un tissu cartilagineux particulier situé dans les artères de certains Poissons (*Compt. rend. de la Soc. de Biologie*, 5 mars 1892).

27. — Lebert, Beobachtungen über die Mundorgane einiger Gasteropoden (*Arch. für Anat. und Physiol. von Müller*, 1846).

28. — Lebert, Recherches sur la formation des muscles dans les animaux vertébrés et sur la structure de la fibre musculaire dans les diverses classes d'animaux (*Ann. Sc. nat.*, 3e série, t. XIII, 1850).

29. — Leydig, Ueber Paludina vivipara (*Zeitschrift für wiss. Zool.*, t. XI, 1850).

30. — Leydig, *Traité d'histologie de l'homme et des animaux* (édit. franç., Paris, 1886).

31. — Ch. Livon, Structure des organes digestifs des Poulpes (*Journ. de l'Anat. et de la Physiol.*, t. XVII, 1881).

32. — G. Loisel, Sur l'appareil musculaire de la radula chez les Helix (*Journ. de l'Anat. et de la Physiol.*, nov. 1892, et *Compt. rend. de la Soc. de Biologie*, 12 nov. 1892).

33. — P.-G. Mahoudeau, Procédé pour coller les coupes histologiques préparées à la paraffine (*Bull. Soc. d'Anthrop.*, séance du 29 nov. 1888, p. 591).

34. — Moquin-Tandon, *Histoire naturelle des Mollusques de France*, Paris, 1855.

35. — Pruvot, Organisation de quelques Néomeniens (*Arch. zool. exp.*, 2e série, t. IX).

36. — Rabl, Die Ontogenie der Süsswasser pulmonaten (*Jenaische Zeitschr.*, t. IX, 1875).

37. — Ranvier, *Traité technique d'Histologie*, 2e édit., Paris, 1889.

38. — Ranvier, Leçons sur les Éléments et les Tissus du système conjonctif (*Journ. de Microgr.*, 1890 et 1891).

39. — Renaut, *Traité d'Histologie pratique*, Paris, 1889.

40. — Éd. Retterer, Sur la technique des fibres-cellules (*Compt. rend. de la Soc. de Biologie*, 18 nov. 1887).

41. — A. Rücker, Ueber die Bildung der Radula bei Helix pomatia (*Bericht der Oberhess. Gesellschaft für Natur und Heilk.*, t. XXII, 1883).

42. — M. Schiff, Beiträge zur Anatomie von Chiton piceus (*Zeitschr. für wiss. Zool.*, t. IX, 1858).

43. — G. Schwalbe, Ueber den feineren Bau der Muskelfasern wirbelloser Thiere (*Arch. für mikr. Anat.*, 1869).

44. — F.-E. Schulze, Ueber die Heteropoden (*Zeitschr. für wiss. Zool.*, 1862).

45. — C. Semper, Beiträge zur Anatomie und Physiologie der Pulmonaten (*Zeitschr. für wiss. Zool.*, t. VIII, 1856-57).

46. — C. Semper, Zum feineren Baue der Molluskenzunge (*Zeitschr. für wiss. Zool.*, t. IX, 1858).

47. — Sicard, Recherches sur le Zonites algirus (*Thèse de la fac. des Sc.*, Paris, 1874).

48. — H. Troschel, *Das Gebiss der Schnecken zur Begründung einer naturlichen Classification*, Berlin, 1856. —.

49. — Valenciennes, Recherches sur la structure du tissu élémentaire des cartilages des Poissons et des Mollusques (*Compt. rend. Acad. Sc.*, 25 nov. 1844, et *Arch. du Muséum*, t. V, 1851).

50. — Van Beneden, Anatomie des genres Hyale, Cléodore et Cuvierie (*Nouv. Mém. de l'Acad. roy. de Bruxelles*, t. XII, 1839).

51. — Van Beneden, Sur la Limacina artica (*Nouv. Mém. de l'Acad. roy. de Bruxelles*, t. XIV, 1841).

52. — H. de Varigny, Sur la contraction musculaire (*Thèse de la fac. des Sc.*, Paris, 1886).

53. — C. Vogt et Yung, *Traité d'Anatomie comparée pratique*, Paris.

54. — Wegman, Histoire naturelle des Haliotides (*Arch. zool. exp.*, 1844).

LYMPHATIQUES DE L'ANUS

Par le Dr N. QUÉNU
Professeur agrégé à la Faculté de médecine de Paris.

Tout le pourtour de l'orifice anal est entouré d'un réseau lymphatique extrêmement riche d'où partent des troncs allant au pli de l'aine. Afin de préciser la destination ganglionnaire de ces lymphatiques, nous classons les ganglions du pli de l'aine d'après leurs rapports avec la saphène interne. Faisant passer par l'embouchure de la saphène une ligne perpendiculaire à la direction de la cuisse, nous appelons inguinaux supérieurs tous les ganglions situés au-dessus, inférieurs, ceux qui sont situés au-dessous; nous subdivisons chacun de ces groupes principaux par une ligne passant par la veine saphène interne et nous obtenons ainsi des inguinaux supéro-internes ou externes et des inguinaux supéro-externes ou internes; nous donnons enfin le nom des présaphènes aux quelques ganglions appliqués au-devant de la veine, principalement à son embouchure.

Sur 16 préparations, nous avons observé comme aboutissant des lymphatiques de l'anus, dans 7 cas le groupe supérieur; dans 5, le groupe inférieur; dans 4, les deux groupes à la fois. Chez la grande majorité des sujets, les lymphatiques se rendent aux ganglions les plus internes de chacun de ces groupes, c'est-à-dire, s'il s'agit du groupe supérieur, au premier ou deuxième ganglion, à compter de dedans en dehors; ou, s'il s'agit de groupe inférieur, aux ganglions qui siègent en dedans de la saphène tout contre son embouchure; dans quelques cas cependant à ceux qui s'appliquent en avant d'elle; exceptionnellement enfin, moins d'une fois sur seize, les lymphatiques aboutissent à la fois aux ganglions internes et à des ganglions manifestement externes, c'est-à-dire franchement situés en dehors de la ligne de la saphène interne.

Les lymphatiques de l'anus sont reliés à ceux du rectum par les troncules qui occupent les colonnes de Morgagni; les groupes latéraux sont toujours plus importants.

Nous avons recherché si les lymphatiques de la muqueuse rectale ne sont tributaires que des ganglions méso-rectaux, ou si au contraire ils n'ont pas un autre débouché dans les ganglions latéraux du pelvis. Nos injections n'ont été pratiquées que chez des enfants,

or chez des enfants même âgés de deux ans et demi, le rectum est dépourvu de méso, le péritoine s'applique dans toute son étendue contre la paroi postérieure du petit bassin. Sur un premier sujet, deux troncs lymphatiques issus de la muqueuse rectale traversaient les parois du rectum à une certaine distance au-dessus du releveur de l'anus et aboutissaient à un ganglion situé au-devant de l'artère hypogastrique, au point précis où cette artère se divise en un bouquet de branches. Sur un deuxième enfant, nous avons obtenu une préparation analogue. Chez un troisième, des lymphatiques se rendaient du côté droit à un petit ganglion latéralement situé, juste au niveau du sommet de l'échancrure sciatique; du côté gauche à un ganglion plus bas placé, mais toujours latéralement, contre le tronc commun des veines ischiatiques et fessières.

Il est donc incontestable que les lymphatiques du rectum ne sont pas tous destinés aux ganglions médians, c'est-à-dire à ceux qui sont échelonnés le long des origines de la mésaraïque inférieure; un certain nombre se jettent dans les ganglions latéraux du petit bassin. Rien d'étonnant à cela, du reste : primitivement, le rectum étant appliqué contre les parois pelviennes et remplissant presque complètement cette cavité, il n'existe pas de ganglions mésentériques; lorsque la cavité pelvienne se développe, l'intestin s'écarte de la paroi postérieure entraînant avec lui dans un repli péritonéal, un certain nombre de glandes lymphatiques; mais on conçoit que des ganglions, et précisément ceux qui sont le plus loin de la ligne médiane, échappent à cet englobement dans le repli méso-rectal; on s'explique également qu'il existe une certaine variabilité d'un sujet à l'autre et même d'un côté à l'autre d'un même sujet.

En résumé, de même qu'il existe 3 groupes de veines ramenant le sang des parois ano-rectales, il existe aussi 3 ordres de lymphatiques ano-rectaux : des *lymphatiques supérieurs* allant aux ganglions échelonnés le long de l'hémorroïdale supérieure (origine de la mésaraïque inférieure); des *lymphatiques inférieurs*, sous-jacents au releveur de l'anus, allant aux ganglions inguinaux; enfin des *lymphatiques moyens* sus-jacents au releveur aboutissant aux ganglions hypogastriques, tantôt au niveau de la division des vaisseaux hypogastriques, tantôt un peu plus bas au niveau de l'échancrure sciatique.

Le propriétaire-gérant : Félix Alcan.

Coulommiers. — Imp. P. Brodard.

RECEIVED
DEC 4 1893

DE L'INNERVATION CARDIAQUE

ET DES

VARIATIONS PÉRIODIQUES DU RYTHME DU CŒUR CHEZ LE CHIEN PENDANT L'ASPHYXIE

Par M. LAULANIÉ,
Professeur de physiologie à l'École vétérinaire de Toulouse.

L'asphyxie chez le chien exerce une action excitante sur l'innervation accélératrice et sur l'innervation modératrice du cœur. Son influence se manifeste de manière à mettre en relief par le grossissement qu'elle lui donne, l'antagonisme de ces deux actions nerveuses et la fonction régulatrice qui résulte de leur combinaison.

On connaît le phénomène de la variation périodique du rythme du cœur chez le chien. Les travaux de Burdon-Sanderson, Frédéricq, Wertheimer et Meyer en ont fixé le déterminisme. Le rythme du cœur subit un ralentissement plus ou moins marqué à chaque expiration. Il en résulte des variations inverses dans la pression artérielle et dans la pression intrapulmonaire. Ce ralentissement n'a plus lieu et le rythme devient absolument uniforme après la section double des nerfs vagues.

L'inhibition expiratoire est donc le résultat de l'activité des centres d'origine des nerfs vagues, éveillée par l'activité du centre voisin de l'expiration.

Ce fait d'excitation par influence d'un centre nerveux par le fonctionnement d'un centre voisin, pourrait entrer aisément dans cette catégorie de phénomènes désignés sous le nom de *synesthésies* et dont l'éternuement que provoque une excitation vive de la rétine est un exemple familier. Dans ces sortes de faits la même impres-

sion sensitive provoque deux phénomènes réflexes tout à fait éloignés l'un de l'autre et par leurs organes d'exécution et par leur but.

On ne voit pas aisément la finalité de semblables liaisons et la *synesthésie pnéo-cardiaque* n'apporte aucun bénéfice sensible et ne répond à aucun but saisissable.

Ce bénéfice et ce but sont peut-être réels dans l'asphyxie où le phénomène acquiert une intensité exceptionnelle.

Examinons les faits. Ils ont été recueillis dans 7 expériences instituées dans les conditions suivantes :

L'animal est couché sur le dos et fixé sur la table de vivisection. On procède, sans anesthésie préalable, à la trachéotomie et à l'isolement de l'artère fémorale destinée à recevoir l'application du sphygmographe.

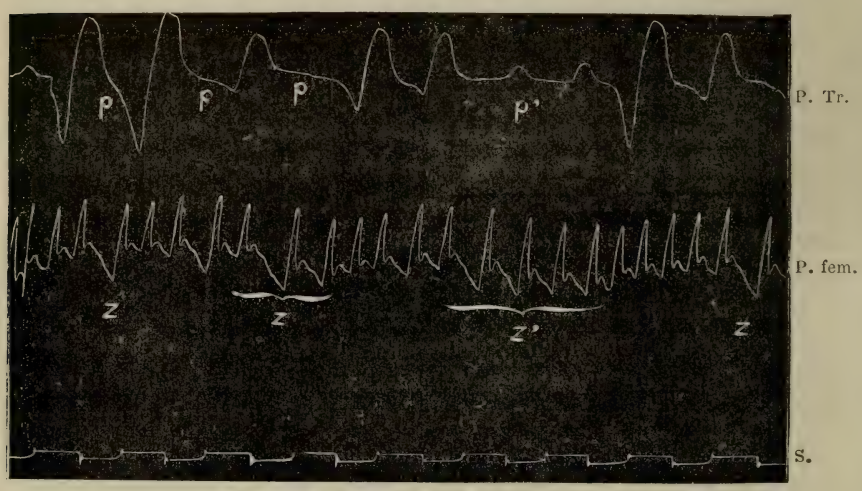

Fig. 1. — Variations périodiques du rythme cardiaque dans la respiration de Cheyne-Stokes. P. Tr., graphique de la pression de l'air dans la trachée. — P. fem., pulsations de l'artère fémorale recueillies à l'aide de la pince sphygmographique de l'auteur. — S., secondes. — Les ralentissements r ont lieu pendant la pause expiratoire p et sont proportionnels à sa durée. La période de ralentissements r' correspond à la pause p' qui n'est troublée que par de faibles soubresauts.

Tous les tracés reproduits dans ce travail ont été recueillis à l'aide de notre pince sphygmographique.

Pour produire l'asphyxie on met le tube trachéal en communication avec un sac de caoutchouc tenant en réserve 5 ou 6 litres d'air. L'asphyxie, toujours très rapide dans de pareilles conditions,

ne met pas plus de dix à quinze minutes, selon la taille des chiens, pour parvenir à sa dernière période. A l'aide d'un tube collatéral muni d'un robinet, on peut d'ailleurs faire respirer l'animal tantôt à l'air libre, tantôt dans le sac et graduer à volonté les effets de l'asphyxie.

Une seconde voie collatérale est reliée à un tambour inscripteur qui recueille les variations de la pression de l'air dans le poumon.

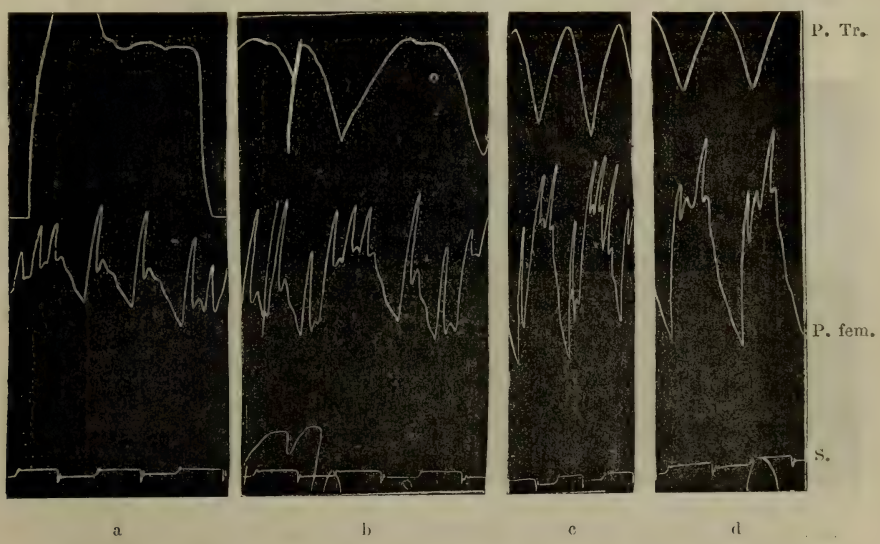

Fig. 2. — Variations périodiques du rythme cardiaque au cours de l'asphyxie, chez le chien qui a fourni déjà les courbes de la fig. 1.
Les lettres ont la même signification que précédemment. L'inhibition périodique du cœur a lieu en expiration. Elle s'accroît en fréquence et en puissance avec le nombre et la profondeur des mouvements respiratoires. — N. B. A partir de *b*, on a diminué la sensibilité du tambour qui inscrit la pression de l'air dans la trachée. En *c*, la vitesse du cylindre enregistreur a subi un ralentissement accidentel.

On obtient ainsi l'inscription simultanée de la respiration et de la circulation.

La trachéotomie est toujours, pour les chiens, une cause d'excitation, plus ou moins vive, qui augmente la fréquence des mouvements respiratoires et en altère parfois le rythme au point d'amener la production du type de Cheyne-Stokes.

Du côté de la circulation, on observe très fréquemment un accroissement considérable de la fréquence du pouls qui peut atteindre 170 à 180 pulsations par minute; mais ce résultat n'est pas inévitable comme en témoigne le sphygmogramme de la figure 1. La fréquence du pouls est tout à fait normale. Les courbes ont cet

intérêt de montrer que l'inhibition périodique du rythme cardiaque est entièrement subordonnée au rythme respiratoire et en reflète toutes les variations.

Dès que le chien qui a fourni ce tracé est mis en asphyxie, l'inhibition périodique du cœur s'exagère aussitôt et on en peut suivre les progrès dans la figure 2. Elle a lieu d'abord pendant la pause expiratoire, mais la respiration s'accélère peu à peu et son rythme ne laisse plus de place à la pause. A ce moment l'inhibition coïncide exactement avec l'expiration et les courbes superposées de



Fig. 3. — Des variations périodiques du rythme du cœur à la fin de l'asphyxie chez le chien qui a déjà fourni les courbes précédentes.

Les lettres ont la même signification que ci-dessus ; *ab*, *a'b'*, inspirations brèves et peu profondes ; *bc*, expiration courte suivie d'une pause *ca'* de très longue durée. — Pendant toute la durée de la pause expiratoire le rythme du cœur est ralenti et tombe à 30 battements par minute. A chaque inspiration l'inhibition est suspendue pendant un court instant et l'accélération passagère du rythme se manifeste par les pulsations *p*, plus hatives et moins amples.

la pression artérielle et de la pression intra-pulmonaire sont franchement inverses. La chute périodique que subit la pression sanguine pendant les périodes d'inhibition est immédiatement compensée par l'accélération considérable du rythme dans les autres périodes. En c, il atteint 160 ou 170 pulsations par minute, pour tomber à 30 ou 40 dans les périodes d'inhibition.

La nature du phénomène et ses liens avec la respiration s'affirment ici avec une évidence nouvelle. Les périodes alternantes de ralentissement et d'accélération compensatrice s'abrègent en effet de plus en plus au fur et à mesure que le rythme respiratoire devient plus fréquent. Leur durée dépend de cette fréquence.

Cette relation prend une expression très saisissante et très belle dans la dernière période de l'asphyxie où la respiration perd de son amplitude et devient rare. Le tracé de la figure 3 est à cet égard extrêmement curieux. La respiration est tombée à 3 mouvements par minute; chaque inspiration, très brève et très peu profonde, est suivie d'une longue immobilisation du thorax en expiration. Or, pendant toute la durée de cette pause expiratoire, l'excitation inhibitoire pèse uniformément sur le cœur dont les battements sont très lents (30 à 40, par minute), très réguliers, et, comme nous aurons à y insister tout à l'heure, très puissants et très efficaces.

Par contre, à chaque inspiration l'innervation accélératrice du cœur échappe pendant un court instant au frein qui l'arrêtait, et provoque une pulsation supplémentaire (P, fig. 3). Il y a là l'ébauche de l'accélération du rythme cardiaque qui accompagne chaque inspiration et qui, au début, était si nettement accentuée. L'effacement qui lui est infligé ici dépend exclusivement de la brièveté de l'inspiration.

L'asphyxie a donc pour premier effet, chez le chien, de donner toute son intensité à l'inhibition périodique qui ralentit les battements du cœur et de montrer d'une manière particulièrement saisissante sa subordination au fonctionnement rythmé des centres respiratoires.

Dans l'expérience ci-dessus, l'inhibition avait lieu comme de coutume pendant l'expiration. Or dans le cas de l'expérience n° II, elle intervenait à chaque inspiration.

Quel que soit le moment de son intervention, l'inhibition a cet effet de découper la série des pulsations en groupes d'autant plus distincts et séparés par des incisures d'autant plus profondes, que l'asphyxie est plus avancée. La courbe sphygmographique revêt par là même une physionomie singulière dont les figures ci-dessus n'ont pu épuiser tous les traits. Elle s'accuse mieux encore dans le graphique suivant de la figure 4 emprunté à l'expérience n° III. Dans ce tracé, les groupes ne contiennent plus que 2 pulsations d'une amplitude d'ailleurs très grande et comme les minima de la pression descendent très bas, il semble que l'inhibition périodique produit un arrêt véritable du cœur. D'ailleurs les formes si caractéristiques du type de la figure 4, contiennent invariablement la menace d'un arrêt définitif, et chez tous les chiens qui les présentent l'expérience se dénoue toujours par un arrêt du

cœur en diastole, c'est-à-dire par une syncope cardiaque. Mais les animaux meurent aussi par un épuisement progressif de la motricité du cœur, et les tracés de la figure 3 sont ordinairement le prélude de ce genre de mort.

Quand on prévient la mort en faisant respirer l'animal à l'air libre, ou bien si, la mort apparente étant survenue, on ranime le sujet par la respiration artificielle, le réveil du cœur se manifeste

Fig. 4. — Variations périodiques du rythme du cœur à la fin de l'asphyxie chez le chien. P. fem., pouls de la fémorale. — Les groupes isolés par l'inhibition périodique ne comprenant que deux pulsations échelonnées comme des marches d'escalier. L'amplitude des fluctuations périodiques de la pression atteint son maximum.

toujours par des mouvements uniformes et précipités qui relèvent très rapidement la pression. Mais lorsque ce résultat est acquis, le sang qui n'a pas encore éliminé l'excès d'acide carbonique continue à exercer son action excitante sur le bulbe et la synesthésie pnéo-cardiaque reparaît avec une intensité égale à celle que lui avait donnée l'asphyxie. Le phénomène va s'apaisant, et finit par disparaître quand tout l'excès d'acide carbonique est éliminé.

Il y a là une nouvelle preuve que l'inhibition périodique du cœur a sa source non pas dans des impressions pulmonaires qui agiraient par voie réflexe, mais dans l'excitation directe des centres bulbaires provoquée par le sang asphyxique.

Variations de la pression artérielle et de la motricité cardiaque au cours de l'asphyxie.

D'une manière générale la pression traverse deux phases successives au cours de l'asphyxie : 1° une phase d'accroissement, 2° une phase de diminution. Ces changements sont étroitement subordonnés à ceux de la motricité cardiaque qui augmente dans la première période et diminue dans la seconde.

La puissance motrice du cœur peut se mesurer à l'amplitude des pulsations artérielles, en tenant compte de l'élévation plus ou moins considérable des minima au-dessus de la ligne des abscisses.

Or, en parcourant les séries de la figure 2, il est aisé de constater que les maxima sont situés sur une ligne ascendante et si la courbe des minima s'incline légèrement vers l'abcisse, à cause des effets croissants de l'inhibition périodique, sa chute est évidemment moins rapide que l'ascension correspondante des maxima, et finalement la pression moyenne va s'accroissant. Donc le cœur bat sur une pression de plus en plus forte, ce qui implique un accroissement de sa puissance motrice et conséquemment une excitation de son innervation accélératrice.

On peut constater d'ailleurs la très grande amplitude des pulsations qui se produisent pendant les périodes d'inhibition. Le tracé de la figure 4 est à cet égard très démonstratif, et dans ce tracé comme dans ceux qui précèdent, il est visible que les efforts du cœur sont suffisants pour neutraliser et compenser au delà les effets dépresseurs de l'inhibition périodique. En réalité celle-ci ne fait peser son influence que sur le rythme cardiaque et laisse toute sa valeur à la force des battements. C'est un exemple naturel de la dissociation des effets inhibitoires que M. Fr. Franck a étudiée. Il est d'ailleurs aisé d'obtenir artificiellement cette dissociation par l'excitation du nerf vague, à la condition de graduer convenablement l'intensité du courant. On trouve toujours la mesure de l'excitation pour laquelle l'influence inhibitoire a ce double effet de diminuer le rythme et de laisser intacte l'énergie des systoles. Il arrive même que les pulsations atteignent une telle amplitude que les maxima de la pression peuvent dépasser la hauteur normale. En résumé, j'ai la preuve expérimentale que l'excitation du nerf vague peut produire *un accroissement de la puissance motrice du cœur tout en diminuant la fréquence de ses contractions.*

Les excitations du nerf vague apportées par l'asphyxie ont précisément ce caractère. Non seulement la motricité du cœur demeure intacte, mais elle s'accroît de manière à dominer les effets dépresseurs de l'inhibition périodique, au moins jusqu'à la seconde période de l'asphyxie.

Comme on le voit, l'innervation modératrice du cœur n'est pas seule influencée; l'innervation accélératrice est également provoquée à une activité nouvelle et l'asphyxie n'a pas d'autre effet que

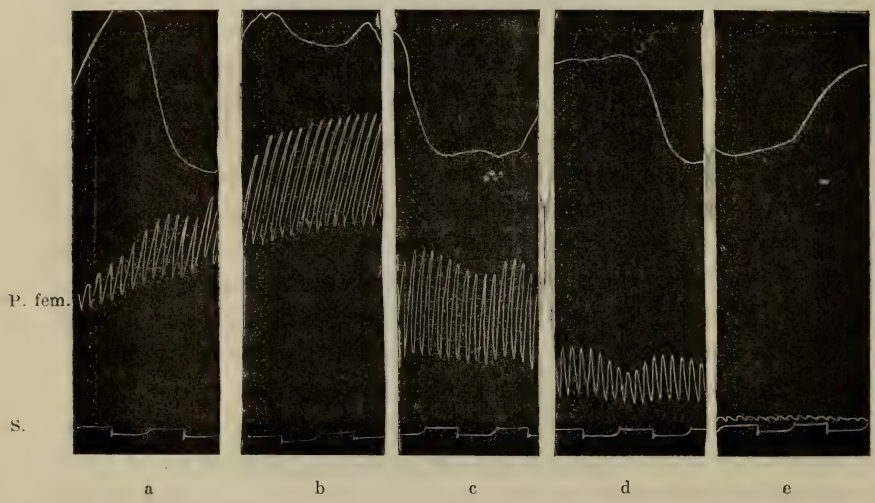

Fig. 5. — Variations de la pression et de la motricité cardiaque chez le chien au cours de l'asphyxie et après la section double des nerfs vagues.

P. fem., pulsations de la fémorale — *a*, pouls normal à l'instant précis où l'on vient de réparer les effets d'une hémorragie au moyen d'une injection intra-artérielle de sel marin à 7 pour 1000 (solution de Dastre). — *b*, accroissements de la pression artérielle et de la force du cœur pendant la première période de l'asphyxie. — *c*, *d*, *e*, phases de l'épuisement progressif de la motricité cardiaque pendant la deuxième période.

d'exagérer la puissance des influences nerveuses qui agissent normalement sur le cœur et en règlent le fonctionnement par leur antagonisme.

Elle grossit précisément cet antagonisme et suscite entre les deux forces en présence une lutte plus vive que jamais. Cette lutte atteint toute son intensité dans le remarquable type de la figure 4.

Mais pour bien mesurer et dégager l'influence que l'asphyxie exerce sur l'innervation accélératrice, il convient de l'étudier isolément et d'écarter l'innervation modératrice par la section des vagues.

Dans ce cas (Exp. VI et VII) les effets isolés de la motricité cardiaque se produisent avec la plus grande netteté et on en peut suivre la marche dans la figure 5. En a, on a réparé, par une injection intra-artérielle de sel marin à 7 pour 1000, les effets d'une abondante hémorragie qui était restée inaperçue.

Le graphique b exprime l'état de la circulation pendant la première période de l'asphyxie ; l'amplitude extrême des pulsations et l'accroissement de la pression traduisent l'augmentation de la puissance motrice du cœur.

La série suivante permet au contraire d'assister à la défaillance progressive qui remplit la deuxième période. Ces résultats se reproduisent constamment avec la même netteté et la même simplicité. La motricité cardiaque passe donc par deux phases, après comme avant la section des vagues : une phase d'accroissement et une phase de diminution. Mais la durée relative de ces deux phases est différente, selon que les vagues ont été ou non sectionnés.

La période de dépression est deux ou trois fois plus longue quand les vagues sont coupés. C'est l'inverse qui se produit pour un animal normal.

Il semble donc que l'inhibition périodique à laquelle l'asphyxie donne une telle puissance ait pour effet de graduer la dépense de l'innervation motrice qui se distribue de la sorte avec plus d'économie, plus de fruit et pendant une plus longue durée.

DES GLANDES CLOSES
DÉRIVÉES DE L'ÉPITHÉLIUM DIGESTIF

Par le Dr RETTERER
Docteur ès sciences, professeur agrégé d'anatomie et d'histologie
à la Faculté de médecine de Paris.

Chez la plupart des vertébrés, il existe des organes tels que la *rate*, la *glande thyroïde*, le *thymus*, la *glande pituitaire*, dont la nature a été de tout temps une énigme. Des formations semblables, et non moins problématiques, sont propres aux vertébrés supérieurs; telles sont : la *bourse de Fabricius* des oiseaux, les *amygdales* et les *plaques de Peyer* des mammifères.

Les opinions diverses et contradictoires qu'on a émises sur ces organes s'expliquent aisément, si l'on réfléchit aux procédés d'examen que l'on a employés dans leur étude. A cet égard, on peut distinguer deux grandes périodes : l'une, qui comprend les époques antérieures à la découverte de la *cellule* protoplasmatique et nucléaire; l'autre, qui date de la connaissance des parties constituantes de cet élément anatomique.

I. — Période antérieure à la découverte de la cellule protoplasmatique.

A. Antiquité.

Le procédé d'étude se réduit à la simple inspection et à la dissection.

Dès les temps les plus reculés, l'aspect *glanduleux* de certains des organes mentionnés ci-dessus avait frappé les médecins. Aussi leur histoire est-elle intimement liée à celle des glandes en général.

Hippocrate [1] ne sembla tenir compte que de la forme arrondie et

1. *Traité des glandes*, édit. Littré, t. VIII.

de la mollesse des parties, quand il rangea dans la catégorie des glandes : les reins, les mamelles, les ganglions lymphatiques sous-cutanés, les amygdales et le cerveau.

Hippocrate connut la *rate*, dont l'engorgement et l'inflammation jouaient alors un grand rôle dans la fièvre, l'hypocondrie, etc.

Aristote, dans son *Histoire des animaux*, donne une description défectueuse de la rate de l'homme, mais il signale l'existence de cet organe chez plusieurs mammifères et autres vertébrés.

Les successeurs d'Hippocrate n'avaient pas plus que lui de notions de structure; ils se fiaient aux apparences et, ne voyant sur une section du foie ou du rein, qu'une pulpe plus ou moins sanguinolente, ils admettaient volontiers que ces organes, ainsi que la chair des viscères en général, étaient formés de sang épanché ou caillé. Ils donnèrent à cette substance des viscères et des glandes le nom de *parenchyme*, qui remonte jusqu'à Érasistrate et qui exprime parfaitement leur pensée (παρα, auprès; ἐγχυω, je verse dans).

De plus, il désignèrent l'ensemble de ces organes (foie, glandes salivaires, rein, etc.), par le terme générique de ἀδήν, qu'on fait dériver de α privatif et de δήν, dessein, c'est-à-dire sans dessein, parce qu'ils ne leur trouvaient pas un usage bien déterminé.

Rufus d'Éphèse [1], un des prédécesseurs de Galien, décrivit le *pancréas* et le *thymus*, mais il considéra le pancréas comme un ganglion lymphatique.

Galien [2] découvrit les *glandes salivaires* et la *glande pituitaire*.

Galien dit expressément que les glandes sont les parties les plus faibles, les plus débiles (*imbecilliores*) du corps, auxquelles les organes plus énergiques (*valentiores*), au point de vue de la quantité et de la qualité, transmettent les liquides superflus. La glande pituitaire, par exemple, pompe les humidités superflues du cerveau et les dégorge dans la cavité des narines; d'où le nom qu'il lui imposa.

Les Latins trouvèrent aux glandes une certaine ressemblance avec le fruit du chêne; d'où le terme de *glans*.

Ces idées eurent force de loi jusqu'à la Renaissance. Ignorant le conduit excréteur des glandes, on leur accorda peu d'importance et jusqu'au XVIIe siècle on se borna aux données fournies par la

1. *De partibus corporis humani*, édit. Clinch.
2. *De l'utilité des parties*, édit. Daremberg.

simple inspection; se fondant sur les apparences, on trouva à la rate, à la glande pituitaire, etc., la même nature spongieuse et parenchymateuse qu'au foie et aux glandes salivaires.

En résumé, la simple inspection et la dissection aboutirent à cette notion vague, que *les glandes sont formées d'un parenchyme.*

B. XVIIe, XVIIIe ET DÉBUT DU XIXe SIÈCLE.

Les procédés d'étude se perfectionnent : à la dissection on joint la macération, l'ébullition, les injections et l'examen fait à l'aide de verres grossissants.

Dans le courant du XVIIe siècle, l'anatomie des glandes fit des progrès énormes. Il suffit de citer les noms de WIRSUNG, STÉNON, WHARTON, MEIBOMIUS, BACHMANN (Rivinus), BARTHOLIN, MÉRY, BRUNNER, etc., pour indiquer les découvertes auxquelles ces anatomistes attachèrent leur nom. On se mit à examiner avec une attention toute particulière les organes d'apparence spongieuse et peu déterminés jusqu'alors.

WHARTON [1], par exemple, donna le nom de *thyroïdes* aux masses glanduleuses qui occupent la partie supérieure de la trachée-artère.

On chercha des conduits évacuateurs à la glande thyroïde, à la rate, au thymus, etc. On décrivit à ces divers organes de nombreux conduits excréteurs. Pour la glande thyroïde, par exemple, DIONIS [2], SANTORINI, WINSLOW, VATER et LALOUETTE croyaient que ses conduits excréteurs se rendent au larynx; BORDEU les fit aboutir à la trachée-artère; COSCHWITZ et DESNOUETTES au trou aveugle, ou foramen cæcum, de la langue, et VERCELLONI, à l'œsophage.

HALLER a fait justice de ces prétendus conduits excréteurs. Il est permis néanmoins, en partant des données fournies par la science moderne, de penser que certains de ces anatomistes n'ont pas décrit des choses imaginaires. Nous verrons, en effet, qu'une partie de la glande thyroïde prend naissance par un bourgeon épithélial sur la base de la langue. De ce conduit primitif, il ne reste habituellement que le trou aveugle; mais il est possible qu'à la suite d'un arrêt de développement tout le *canal thyréo-lingual*, ou l'une de ses parties,

1. *Adenographia*, London, 1664.
2. Voy. Le Gendre, *Développement et structure du système glandulaire* (*Thèse d'Agrégat.*, Paris, 1856).

persiste, ce qui amène la disposition rapportée par les observateurs des XVIIe et XVIIIe siècles.

Vers le milieu du XVIIe siècle, commence enfin la véritable anatomie des glandes. MALPIGHI [1] essaya le premier de pénétrer dans la connaissance de ces organes, d'étudier les parties élémentaires dont ils sont faits, c'est-à-dire leur *structure*. Il se servit de l'insufflation, de la macération, de l'ébullition et du microscope. Il trouva que les glandes les plus simples n'étaient que des portions déprimées des membranes : c'est ce qu'on a appelé plus tard *glandes muqueuses*, *cryptes* ou *follicules* (*folliculus*, petit ballon). Quand plusieurs glandes simples se réunissent, elles constituent les glandes *agminées*. Enfin, un grand nombre de glandes simples peuvent s'entasser et se trouver appendues sur un canal excréteur ou émissaire ramifié, comme autant de grains de raisin (*acini*) sur leur pédoncule; on a dans ce cas les *glandes conglomérées*, telles que le foie, les glandes salivaires, etc. Ajoutons que les grains, ou acini de Malpighi, correspondent en réalité aux lobules des glandes.

A la même époque Sylvius (DE LE BOË) [2] distingua des glandes ordinaires ou à conduits excréteurs, les glandes lymphatiques qu'il appela *conglobées*, en raison de leur configuration arrondie et ramassée. Il pensa que la glande trachéale (thyroïde) produisait une humeur particulière allant se mêler au sang. Il rangea le *thymus* à côté du corps thyroïde. Avec WHARTON, il affirma que la rate manque de canaux excréteurs.

MALPIGHI admit la division des glandes en celles qui ont un conduit excréteur (gl. *simples*, *agminées* et *conglomérées*) et en glandes privées de canal excréteur (*conglobées*). Il appliqua ses procédés d'étude au cerveau, à la rate, etc., il crut retrouver dans le cerveau des grains glandulaires analogues.

Dans la rate, en particulier, MALPIGHI [3] vit des corpuscules sous la forme de grains ou de vésicules : ils seraient limités par une membrane blanchâtre et renfermeraient un suc qu'on peut faire sortir par la compression. Il les décrivit comme appendus aux artères et aux nerfs.

En résumé, la partie fondamentale de la glande se réduit, pour Malpighi, à une *cavité limitée par une paroi* sur laquelle viennent

1. *Exercitationes de structura viscerum*, 1665.
2. *Disput.*, V et VI, 1660.
3. *De viscerum structura, de liene*, cap. V, et *Opera posthuma*, 1697, p. 42.

se ramifier les vaisseaux et qui laisse écouler par un orifice les produits de sécrétion.

Dès 1696, Ruysch [1] introduisit un nouveau procédé d'investigation. Il poussa une substance colorée dans les vaisseaux sanguins et voyant les viscères les plus compactes devenir colorés par ses injections, il crut que ces organes étaient uniquement composés d'un lacis de vaisseaux très fins. Il nia l'existence de grains, ou follicules, à paroi distincte dans les glandes et les prit pour des amas de vaisseaux entortillés les uns dans les autres et formant les grains glanduleux les plus petits. Tandis que Malpighi admit dans la rate, outre la trame filamenteuse et la substance pulpeuse, des follicules, Ruysch prétendit que cet organe n'était qu'un tissu admirable de vaisseaux ramifiés d'une manière prodigieuse.

Il est à peine besoin de faire remarquer combien Malpighi a raison quand il avoue que les glandes sont pourvues d'une paroi limitant une cavité. Cependant ces découvertes sur les glandes à conduit excréteur ne jetèrent guère de lumière sur celles qui en sont privées.

Dans le courant du même siècle [2], Pechlin, Wepfer, puis Peyer découvrirent l'existence de follicules situés dans l'épaisseur des parois intestinales et réunis en amas : ce sont les *plaques de Peyer*; mais il convient d'ajouter que ces auteurs les regardèrent comme munis de conduits excréteurs. Ruysch, en 1699, vit des follicules semblables dans la muqueuse intestinale, quoique isolés; il les appela *glandulæ spuriæ* ou fausses glandes. Ce sont les *follicules clos solitaires* d'aujourd'hui. A la même époque les amygdales étaient considérées comme un amas de *follicules muqueux*, c'est-à-dire à conduits excréteurs.

Dans le courant du XVIIIe siècle, on fit peu de recherches relatives à la texture des glandes. D'ailleurs les anatomistes étaient partagés de sentiments sur leur nature : les uns continuèrent à être partisans de Malpighi, les autres de Ruysch. D'autres encore, tels que Bordeu, dédaignèrent les questions de structure.

Nous devons cependant noter quelques observations nouvelles, relatives aux organes qui nous occupent.

1. *Thesaurus*, X.
2. Voy. Sappey, *Anat. descriptive*, t. IV, p. 214, 1889.

Morgagni [1] remarqua que le corps thyroïde était formé de petits grains, qu'il appela *frustula rotunda*.

Lalouette [2] observa également dans cet organe « des vésicules distinguées par une membrane fine et qui paraissaient avoir entre elles des communications ».

De Lasone [3] étudia avec soin la rate : après avoir laissé macérer cet organe ou après l'avoir injecté avec de l'encre, il put y distinguer : 1° une substance pulpeuse; 2° des grains folliculaires (substance glanduleuse).

Vers la fin du XVIIIe siècle, Sabatier [4] admit les *glandes à conduits excréteurs* et les *glandes conglobées*. Les premières furent divisées en *glandes muqueuses* (cryptes, follicules muqueux et *sinus muqueux*). Ce sont des dépressions creuses, membraneuses et parsemées de vaisseaux sanguins qui vraisemblablement déposent dans leur cavité l'humeur qui y est contenue, par une espèce d'exhalation ou de transsudation; 2° les *glandes conglomérées*, dont les lobules sont formés de grains plus petits rendus visibles par les macérations.

Quant aux *glandes conglobées* (ganglions lymphatiques), elles sont composées de grains ronds, creux, situés dans les mailles de la substance cellulaire et remplis d'une humeur transparente. Ruysch niait que ces grains fussent creux et qu'ils continssent aucune liqueur. « Quoi qu'il en soit, continue Sabatier, l'exemple du thymus montre que les artères déposent dans les cellules (cavités) de ces glandes un liquide différent de la lymphe, lequel est cependant repompé par les vaisseaux qui la charrient. »

Sabatier [5] décrit l'amygdale comme un « corps glanduleux, percé en dehors de plusieurs trous qui sont les orifices des cryptes dont elle est composée. Elle répand sur les parties qui l'avoisinent une humeur muqueuse dont l'usage est le même que celui de l'humeur filtrée par les glandes sublinguales, palatines, labiales et autres. »

Le thymus est un corps glanduleux, composé de lobules nombreux et sans canal excréteur, c'est-à-dire une glande aveugle. C'est une glande conglobée ordinaire, mais d'une contexture molle et lâche.

1. *Adversaria anatomica omnia*, 1719, I, p. 33 et 35.
2. *Recherches anatom. sur la glande thyroïde* (*Mémoires des savants étrangers*, 1743, t. I, p. 159).
3. *Histoire anatom. de la rate* (*Mém. de l'Académie des sciences*, 1753, p. 187 et suiv.).
4. *Traité complet d'anatomie*, t. II, p. 378, 1791.
5. *Loc. cit.*, t. II.

La glande thyroïde est formée par l'assemblage de grains glanduleux et parsemée de vésicules oblongues, pleines d'une liqueur jaunâtre et semblable à de l'huile d'amande douce.

Sabatier rapporte les opinions des anatomistes qui ont décrit des conduits excréteurs au thymus et à la glande thyroïde, mais, n'ayant jamais pu les voir, il nie leur existence.

Il mentionne les *glandes de Peyer*, mais sa description montre qu'il ne les a pas vues lui-même; il les décrit comme rassemblées en manière de grappe.

Tel était l'état de la question, quand Bichat (1800) fonda, par un trait de génie, une science nouvelle (*Anatomie générale*) en montrant que les muscles, les nerfs, les cartilages, etc., les *parties similaires* de l'organisme, en un mot, se présentaient, malgré leur forme différente, dans les divers appareils, avec les mêmes propriétés et les mêmes caractères généraux. Au point de vue restreint que nous considérons, Bichat n'a pas apporté de grandes lumières. Il se borne à constater, pour les glandes, la présence de lobes et de lobules, dits *grains glanduleux*, réunis les uns aux autres par du tissu cellulaire. Il donne au tissu glanduleux le nom vague de *parenchyme*, mais, ne se servant pas du microscope, il ne cherche pas à pénétrer davantage dans la constitution intime des glandes. « Les auteurs », dit Bichat [1], « se sont beaucoup occupés de la structure intime des glandes. Malpighi y a admis de petits corps qu'il a cru formés d'une substance particulière. Ruysch a établi qu'elles étaient toutes vasculaires. « Négligeons », continue Bichat, « toutes ces questions oiseuses où l'inspection ni l'expérience ne peuvent nous guider. Commençons à étudier l'anatomie là où les organes commencent à tomber sous nos sens. La marche rigoureuse des sciences dans ce siècle ne s'accommode point de toutes ces hypothèses qui ne faisaient qu'un roman frivole de l'anatomie générale et de la physiologie dans le siècle passé. »

En 1830 parut un travail de Johannes Muller [2], qui constitue la monographie la plus complète sur les glandes au point de vue de la conformation et de l'anatomie comparée. J. Muller établit, par divers procédés (dissection, examen à la loupe, injection, etc.), que les glandes à conduit excréteur ne sont que des dépressions de membranes, à la surface desquelles se répandent des vaisseaux

1. *Anat. générale*, t. IV, p. 217.
2. *De glandularum secernentium structura penitiori*, Lipsiæ, 1830.

capillaires. Les vésicules terminales des rameaux et ramuscules ne sont que les extrémités renflées des canalicules excréteurs.

Mais en dernière analyse, les glandes se réduisent, pour Müller, à des cellules, c'est-à-dire à des cavités creuses et vides, qui sont essentiellement constituées par une substance propre, différente des vaisseaux.

Si l'on se reporte à ces connaissances relatives aux glandes à conduit excréteur, il est facile de se rendre compte de la façon dont Burdach a compris, à cette époque, les glandes privées de canaux excréteurs et qu'il a appelées *glandes vasculaires sanguines.*

Burdach [1] désigna sous ce nom « des agglomérations vasculaires qui sont réunies par de la masse organique primordiale et qui, n'ayant ni conduits excréteurs, ni connexions immédiates avec le système des membranes muqueuses, ne peuvent servir qu'à la métamorphose du sang, sans réaction avec le monde extérieur ».

Burdach comprend dans ce groupe la rate, la glande thyroïde, le thymus, et les capsules surrénales. Il trouve une différence, purement relative il est vrai, entre les glandes vasculaires proprement dites et les ganglions lymphatiques ou glandes *lymphatiques.*

Burdach en distrait les amygdales et les plaques de Peyer, qui possèdent « un orifice plus étroit que le fond ».

En résumé, la dissection, la macération, l'ébullition, les injections et l'examen pratiqué à l'aide de verres grossissants permirent aux anatomistes des XVIIe et XVIIIe siècles et à ceux du début du XIXe siècle d'établir les faits suivants : *les glandes sont composées de follicules ou de vésicules entourées d'une paroi de substance spéciale sur laquelle se répandent les vaisseaux. Les unes possèdent des conduits excréteurs, les autres en sont privées.*

II. — Période consécutive à la découverte de la cellule protoplasmatique et nucléaire.

A. Première époque histologique. — L'examen microscopique est pratiqué sur les organes frais.

De 1830 à 1840, Schleiden, Schwann, Purkinje et d'autres découvrirent les parties essentielles de la cellule (*protoplasma* et *noyau*),

1. *Traité de physiologie*, t. IV, trad. franç., p. 83, 1837-1840.

mais on continua à regarder pendant quelque temps la vésicule glandulaire comme formée essentiellement d'une membrane transparente et sans structure.

Raspail, en France (1823), et Henle, en Allemagne (1837), montrèrent que les membranes tégumentaires (peau, muqueuses) sont revêtues partout de cellules épithéliales se continuant dans les conduits excréteurs des glandes. Quand, plus tard, Henle vit les cellules épithéliales dans l'intérieur des acini, il crut que c'étaient des globules du pus et les considéra comme un revêtement de luxe, « une robe de noce ».

Le peu d'importance qu'on accordait alors aux cellules épithéliales tapissant les acini des glandes à conduit excréteur nous rend compte de la façon dont on comprit les glandes sans conduit excréteur [1].

En effet, à cette époque et jusque vers 1860, on décrivit [2] les *glandes vasculaires sanguines* (glande thyroïde, thymus, rate, pituitaire) comme formées de vésicules closes. La paroi de ces vésicules, ou follicules, est constituée par une membrane sans structure et leur intérieur est occupé par une masse finement granuleuse, par des noyaux et des cellules. La paroi sert de support à un réseau sanguin et plonge dans le tissu conjonctif.

C'est dans la glande thyroïde qu'on reconnut, dès 1840, l'existence d'un épithélium tapissant la face interne des vésicules closes. Cependant Kohlrausch [3] et Virchow [4] nièrent la présence de l'épithélium, que le premier auteur prit pour de jeunes globules rouges du sang, et le second pour des cellules lymphatiques.

Quant aux *follicules solitaires* du tube digestif, aux *plaques de Peyer* et aux *amygdales*, on en fit un groupe de vésicules à part, les uns leur attribuant un fin canalicule excréteur, les autres et, parmi ces derniers, il faut citer Kölliker, pensant alors que les follicules clos s'ouvraient par déchirure.

Aussi H. Milne Edwards [5] divisa-t-il les glandes en deux grandes

1. Je désignerai dans la suite les glandes à conduits excréteurs sous le nom de *glandes ouvertes*, par opposition aux glandes sans conduit excréteur ou *glandes closes*.

2. Voyez : Henle, *Anatomie générale*, trad. franç., p. 578, 1843; — Huschke, *Splanchnologie*, trad. franç., p. 25, 1845; — Cruveilhier, *Anat. descript.*, 3e édit., p. 200, 1852; — Sappey, *Anat. descript.*, 1re édit., 1857-1864, t. III; — Ecker, *Handwörterbuch der Physiol. de Wagner*, 1853, t. IV, p. 107.

3. *Muller's Archiv.*, 1853, p. 142.

4. *Pathologie des tumeurs*, trad. franç., 1871, t. III, p. 201.

5. *Leçons sur la physiologie et l'anatomie comparée*, t. VII, p. 201, 1862.

classes : 1° les *glandes parfaites* ou à conduit excréteur, et 2° les *glandes imparfaites* privées de conduit évacuateur (thymus, corps thyroïde, rate).

On sera peu surpris de ces résultats, si l'on songe que les histologistes d'alors se bornaient à examiner les tissus dans l'eau et qu'ils se contentaient d'ajouter une goutte d'acide acétique ou d'exercer une pression pour rendre la préparation plus transparente.

Donc l'examen microscopique, pratiqué sur les organes frais ou après l'addition de l'acide acétique, fit croire que la *vésicule* (ou *acinus*) *glandulaire était composée d'une membrane homogène et d'un revêtement intérieur, considéré comme accessoire* (globules blancs ou cellules épithéliales).

B. Seconde époque histologique.

Fixation des éléments par les liquides conservateurs et coloration.

La seconde époque de la période histologique commença vers 1855, lorsqu'on apprit à fixer les tissus en les plongeant dans l'alcool ou d'autres liquides conservateurs. De plus, on durcit les pièces pour y faire des coupes et on colora les éléments avec des substances tinctoriales, telles que le carmin.

Morel [1] décrit et figure avec toute l'exactitude conforme à la réalité les vésicules de la glande thyroïde.

Quant aux follicules clos de la base de la langue, des amygdales, de l'intestin (solitaires et agminés), aux corpuscules de la rate, etc., Morel les considère comme ayant la structure de petits ganglions lymphatiques. Ces follicules sont limités en dehors par une membrane fibroïde parsemée de cellules plasmatiques et ont un contenu grisâtre et assez consistant, qui se compose d'une grande quantité de globules arrondis ressemblant tout à fait aux globules lymphatiques. De nombreux vaisseaux s'appliquent d'abord sur l'enveloppe, puis pénètrent dans le follicule en convergeant vers le centre où ils décrivent des anses.

1. *Traité élémentaire d'histolog. humaine*, 1864, p. 226.

Des histologistes distingués [1], tels que Kölliker, His, Billroth, Frey, etc., vinrent à établir, par une analyse délicate, que les vésicules ou follicules clos se composent en définitive : 1° d'une trame de fibres fines, anastomosées et formant un réseau, ou réticulum, à mailles plus ou moins serrées; 2° d'un nombre incalculable de cellules arrondies, logées dans les mailles du réseau. Ces cellules, incolores, sphériques, formées d'un noyau et d'une mince couche de protoplasma, ont toutes les apparences extérieures et la plupart des réactions des *corpuscules du chyle et de la lymphe*, *des globules blancs du sang*. Ces caractères parurent suffisants pour assimiler les éléments cellulaires des *follicules clos* aux *corpuscules lymphatiques*, appelés encore *cellules lymphatiques*, ou, en raison des mouvements amiboïdes qu'ils présentent, *cellules migratrices*.

On ne tarda pas, après la découverte des vaisseaux lymphatiques dans les organes pourvus de follicules clos, à les regarder comme des lieux de formation des cellules lymphatiques. Aussi Kölliker désigna-t-il les tissus qui présentent une trame réticulée remplie de cellules rondes par le nom de *substance cytogène*, parce qu'elle semblait fabriquer les *corpuscules* ou *globules cytoïdes* ou cellules lymphatiques. His lui avait déjà imposé le nom de tissu *adénoïde* pour rappeler les analogies de forme de ces organes avec les parenchymes glandulaires. Enfin, insistant sur l'aspect du réseau de fibres conjonctives formant la trame de ces organes, la plupart des auteurs se contentent du terme de *tissu réticulé*. D'autres, préférant comparer la structure des follicules à celle des ganglions lymphatiques, que les Allemands appellent *Lymphknoten* (*nodosités lymphatiques*), leur ont donné le nom *Secundärlymphknötchen* (*nodosités lymphatiques secondaires*).

Donc, dès 1860, on a regardé les organes qui nous occupent comme identiques aux ganglions lymphatiques. Cependant, la structure des vésicules du corps thyroïde, qui est si rapprochée de celle des acini des glandes ouvertes, le mode de développement de cet organe (voy. p. 555), qui a été reconnu de bonne heure comme semblable à celui d'une glande en grappe, ont assigné une place spéciale à la glande thyroïde.

Quant au reste de ces organes (rate, thymus, corps pituitaire, amygdales et plaques de Peyer), tous les livres d'histologie sont

1. Voyez l'historique dans mon Mémoire sur *l'Origine et l'évolution des Amygdales*, etc., ce journal, 1888, p. 2.

d'accord pour les appeler *organes lymphoïdes* et pour assimiler, sous tous les rapports, leurs tissus et leurs éléments à ceux du tissu réticulé des membranes conjonctives (chorion des muqueuses, etc.). Il est vraiment curieux de constater que la seule ressemblance morphologique de la trame et des éléments y contenus, et l'étude d'un *seul* stade de l'évolution, aient pu ainsi faire admettre une assimilation aussi complète; on n'a même pas tenu compte de la disposition différente du système sanguin et des rapports qu'affectent les vaisseaux lymphatiques avec la substance de ces organes.

Cependant telle est la doctrine qui a dominé durant ces vingt dernières années et quelques exemples, empruntés aux livres d'histologie les plus récents et choisis parmi les plus autorisés, montreront mieux que toute considération, qu'à cet égard, l'enseignement classique est encore le même en France et à l'étranger :

Cornil et Ranvier [1] disent que les *amygdales*, les *plaques de Peyer*, les *follicules clos de l'intestin*, le *thymus*, sont des organes lymphoïdes, constitués par du tissu conjonctif réticulé, emprisonnant des cellules lymphatiques.

Les corpuscules de la *rate* et la *pulpe splénique* sont constitués par du tissu conjonctif réticulé. Les éléments cellulaires contenus dans les mailles du tissu réticulé (aussi bien de la pulpe que des corpuscules) sont des cellules lymphatiques.

Ellenberger [2] et Schiefferdecker [3], pour ne citer que deux auteurs allemands tout récents, sont d'accord pour considérer la rate, le thymus, les amygdales, etc., comme formés de *tissu réticulé*, dont les mailles sont remplies de leucocytes (*leucocytäre Zellen*). Seul mon maître Ch. Robin [4] distingua et sépara toujours les cellules arrondies ou éléments propres de la rate, du thymus, des follicules clos, etc., d'avec les leucocytes. Voyant ces éléments résister à l'action de l'acide acétique et se dissoudre dans l'ammoniaque, etc., se comporter en un mot comme certains épithéliums, il les appela *épithéliums nucléaires*, en raison de leur beau noyau et de l'absence (apparente) du corps cellulaire.

Mais ces idées durent céder le pas aux résultats fournis par des

1. *Manuel d'histologie patholog.*, 2e édit., 1884.
2. *Vergleichende Histologie der Haussäugethiere*, t. I, Berlin, 1887, p. 697-659 et 492.
3. *Gewebelehre de Schiefferdecker et Kossel*, 2 vol., Braunschweig, 1891, p. 244.
4. *Programme du cours d'histologie*, 1854 et 1870.

procédés d'histologie qu'on regardait comme plus parfaits (fixation des éléments et coloration).

Les cellules des organes *lymphoïdes* furent considérées comme des leucocytes, et l'examen des stades jeunes semblait confirmer cette manière de voir.

Dès 1863, F. Th. Schmidt[1] a tenté de savoir comment se forment les *follicules clos des amygdales*, et, de l'examen de *quelques stades* chez les fœtus de mammifères et de l'espèce humaine, il arrive à conclure que les cellules rondes des amygdales résultent d'une transformation spéciale (*eigene Umbildung*) et d'une prolifération continue des cellules conjonctives.

Dès la découverte des mouvements amiboïdes que présente le globule blanc, cette donnée servit à expliquer le mode de développement du tissu réticulé et des *organes lymphoïdes* en général.

C'est ainsi que Stöhr[2], se fondant sur l'examen d'un très petit nombre de stades, arrive à concevoir le développement des follicules clos de la façon suivante :

« Les leucocytes s'accumulent, pour former les follicules clos, entre les trabécules du tissu conjonctif du chorion et le transforment en tissu adénoïde. »

D'autres histologistes ne s'adressent plus aux embryons et aux fœtus pour décrire le mode de développement des organes lymphoïdes; ils admettent *à priori* la migration des globules blancs comme donnant naissance à l'accumulation des cellules arrondies dans les mailles du tissu conjonctif. Voici, par exemple, comment le professeur Renaut[3] conçoit la formation du tissu réticulé : « Le tissu fibreux, envahi par les cellules lymphatiques qui sont venues s'établir à demeure dans ses espaces inter-fasciculaires, a été modelé, transformé par elles, et a donné naissance à un type nouveau du tissu connectif modelé : le *tissu réticulé*..... L'existence préalable du tissu connectif modelé est un préliminaire obligé de la formation du tissu adénoïde..... » D'après le professeur de Lyon, le *tissu réticulé ou adénoïde*, le *follicule clos intestinal* comme le *ganglion lymphatique* prendraient naissance de cette façon.

Pour ceux qui admettent comme le dernier mot de la science les

1. Voy. mon Mémoire, *loc. cit.*, p. 14.
2. *Loc. cit.*, de mon Mémoire, p. 340, et mon *travail* intitulé : *Tissu angiothélial*, Société de biologie, 9 janvier 1892.
3. *Traité d'histologie pratique*, 1889, t. I, p. 88, 302 et suivantes.

conclusions de l'*Anatomie générale*, il n'est pas douteux que les organes *lymphoïdes* (thymus, follicules clos, rate, etc.) sont constitués par un réticulum dont les mailles renferment des globules blancs, d'origine conjonctive ou vasculaire.

W. Flemming [1] constate avec satisfaction qu'on a abandonné la dénomination de *glandes* pour désigner les organes *lymphatiques* ou *lymphoïdes* : ce sont des *nœuds lymphatiques*.

Cependant les auteurs qui font entrer en ligne de compte les faits fournis par la clinique et la physiologie sont moins affirmatifs, et nous assistons à des variations d'opinions qui doivent nous mettre en garde contre des généralisations trop hâtives. Qu'il me suffise de citer l'exemple d'un clinicien éminent : Lancereaux [2] fit rentrer en 1879 la rate, le thymus, les amygdales dans le système lymphatique ganglionnaire et il regarda comme impropre l'expression de *glandes lymphatiques* ou de *glandes vasculaires sanguines*, appliquée à ces organes.

A l'heure actuelle, les faits cliniques et physiologiques ont amené Lancereaux [3] à ranger la rate et le thymus dans le groupe des glandes vasculaires sanguines, comme le faisaient les médecins de la première moitié du siècle.

C. Époque actuelle.

La technique histologique est appliquée à l'étude de tous les stades de l'évolution de l'élément et de l'organe.

Puisque ni l'anatomie descriptive, ni l'anatomie générale, ni les faits cliniques et physiologiques aujourd'hui connus, ne nous renseignent suffisamment sur la nature des *organes* dits *lymphoïdes*, il est nécessaire de s'adresser à une autre méthode d'observation. Elle consiste à se servir de la technique perfectionnée qu'on possède aujourd'hui en histologie et à voir pour chaque élément et chaque organe d'où il vient, comment il se forme, s'accroît et décline. Elle fait connaître, en un mot, *son évolution*.

Cette méthode, qui exige la connaissance préalable de la technique histologique et de l'anatomie générale, a éclairci une série de

1. *Archiv. f. Anat. u. Physiol.*, 1888, p. 287.
2. *Traité d'Anatomie patholog.*, t. II, 1879, p. 513.
3. *Les glandes vasculaires sanguines*, etc. (*Semaine médicale*, 18 janvier 1893).

points relatifs à des éléments anatomiques, qu'on a jusqu'à ce jour regardés, faute de mieux, comme des globules blancs.

1° *De la nature des prétendus globules blancs de l'épithélium digestif et de l'épiderme.* — Il y a une vingtaine d'années, alors qu'on ignorait la division cellulaire, on fit jouer un rôle immense aux globules blancs dans la formation des tissus et des organes. Dès qu'on voyait de nombreux éléments jeunes, formés d'un noyau et d'un mince corps cellulaire, on pensait avoir affaire à des globules blancs amenés là par migration. « *Aujourd'hui*, dit M. V. von Ebner [1], *on est devenu très sceptique à l'égard de la régénération des tissus aux dépens des globules blancs.*

Les auteurs classiques continuent cependant à parler des globules blancs allant pénétrer du derme des muqueuses ou de la peau jusqu'entre les cellules épithéliales.

M. Nicolas (de Nancy) a montré [2] que les éléments que l'on prend pour des leucocytes, ou phagocytes, dans l'épithélium du tube digestif ne sont que des cellules épithéliales dégénérées.

D'autre part, le professeur Sigmund Mayer [3] a soumis à une étude approfondie les *cellules ramifiées* que Langerhans a trouvées, en 1868, dans l'intervalle des cellules épithéliales de l'épiderme de la souris. Considérées tour à tour comme des cellules nerveuses terminales ou des cellules pigmentaires ramifiées, on a fini par les décrire comme des *globules blancs* ou *cellules migratrices* qui, du derme, ont pénétré dans l'épiderme. Personne n'a jamais observé des mouvements amiboïdes propres à ces éléments.

Sur l'épiderme de la grenouille, S. Mayer a vu que, dans les couches profondes, certaines cellules épithéliales perdent leur aspect granuleux : le protoplasma de ces cellules devient peu à peu homogène et réfringent; le noyau prend un aspect bosselé, se déforme ou disparaît totalement. De plus, au lieu de rester polyédriques, ces cellules émettent, par leur périphérie, des prolongements qui se ramifient. C'est ainsi que ces cellules épithéliales se transforment en éléments étoilés.

S. Mayer a pu suivre pas à pas toutes les phases par lesquelles passe la cellule épithéliale ordinaire pour devenir cellule ramifiée,

1. *Archiv. f. m. Anat.*, vol. XXXI, p. 262, 1888.
2. *Recherches sur l'épithélium de l'intestin grêle* (*Journal international d'Anat. et de physiol.*, t. VIII, p. 26).
3. *Lotos*, 1892, *Neue Folge*, Band XII.

et il conclut de ses observations que *les cellules ramifiées de l'épiderme sont simplement des cellules épithéliales modifiées.*

2° *De la nature des cellules arrondies des organes lymphoïdes.* — La même méthode d'observation, appliquée à l'évolution des organes, dits *glandes vasculaires sanguines* ou *organes lymphoïdes*, a fourni dans ces derniers temps des renseignements non moins précieux qui nous permettent de porter un jugement plus exact sur leur nature.

Il est intéressant à cet égard de rappeler que les premiers observateurs conçurent le développement des glandes ouvertes de la même façon que la plupart des embryologistes décrivent aujourd'hui l'origine des organes lymphoïdes : *leur ébauche serait formée par une masse cellulaire indifférente.*

Dans la première moitié du siècle, Rolando, E.-H. Weber, E. v. Baer, Rathke, Johannes Muller, Valentin [1], etc., comprirent le développement des glandes ouvertes de la façon suivante : aux endroits où devaient prendre naissance les glandes (salivaires, foie, pancréas, etc.) existait une masse grenue, qu'ils appelaient *blastème.* Pendant que les vésicules glandulaires se différenciaient dans le blastème, on voyait partir du tube digestif des bourgeons qui se ramifiaient et se mettaient en relation avec les acini. Les conduits excréteurs étaient donc à l'origine indépendants des culs-de-sac secréteurs.

Henle [2] admit, à des nuances près, cette manière de voir.

Bischoff [3] pensait, d'après ses propres observations, que les lobules, ou grains glandulaires, sont toujours en connexion avec les bourgeons déjà formés.

Dès 1851, Langer [4] a suivi le mode de développement de la mamelle, qui se fait aux dépens de bourgeons épithéliaux partant d'une fossette centrale et rayonnant dans le derme. Au 6e mois, les bourgeons se divisent et cette ramification se continuant jusqu'à la fin de la vie fœtale et après la naissance, aboutit à la formation de la glande en grappe.

Kölliker [5] décrivit, en 1860, toutes les glandes ouvertes de la

1. *Handbuch der Entwickelungsgeschichte des Menschen*, Berlin, 1835, p. 522 et suivantes.
2. *Anatom. générale*, trad. franç., 1843, p. 572.
3. *Développement de l'homme et des mammifères*, trad. franç., 1843, p. 322.
4. *Denkschriften der Kaiser Akademie der Wissenschaften*, t. III, 1851.
5. *Entwicklungsgeschichte des Menschen u. der höheren Thiere*, 1861.

peau et du tube digestif, comme prenant naissance par bourgeonnement de l'épithélium. Au lieu d'un blastème, ou de masses solides, se différenciant plus tard en grains glandulaires, les glandes ouvertes dérivent de l'épithélium formant des excroissances simples ou ramifiées, dont les bourgeons terminaux constituent les vésicules glandulaires, tandis que les conduits primitifs restent à l'état de canaux excréteurs.

Si l'on est parvenu de si bonne heure à des résultats complets pour ce qui regarde le développement des glandes ouvertes, c'est que le bourgeon épithélial primitif persiste à l'état de conduit excréteur et qu'il suffit de rendre le tissu transparent ou de faire une section à un stade quelconque de la formation pour voir comment les phénomènes se passent.

Il n'en est pas de même des glandes closes. Ici l'invagination primitive épithéliale perd, de bonne heure, toute connexion avec l'épithélium originel. Aussi est-on obligé pour ces organes, comme je l'ai exposé en détail ailleurs [1], d'avoir à sa disposition la *série complète* des stades qui marquent leur évolution et de débiter, à chaque stade, la *série complète* de l'organe en minces tranches. « Avec ces séries, dit M. Mathias-Duval [2], au sujet d'un organe complexe, le *placenta*, il n'y a plus besoin d'hypothèse, il n'y a qu'à décrire les faits tels qu'ils se présentent dans leur série naturelle. La méthode est laborieuse; elle est terre à terre en ce sens qu'elle ne laisse aucune intervention à l'imagination; mais elle est absolument sûre. »

Dès le 29 juin 1885, lorsque j'ai annoncé les faits évolutifs que j'avais observés sur les *Amygdales*, dans une communication à l'Académie des Sciences intitulée *Sur le développement des glandes vasculaires*, et une année plus tard dans l'article *Embryonnaire* (*Dictionnaire des sciences médicales*, p. 745 et suivantes), j'ai émis quelques vues générales sur la nature et le développement des *glandes closes*, appelées encore *vasculaires sanguines* ou *sans conduit excréteur*. Me fondant sur les faits observés en étudiant la Bourse de Fabricius et les Amygdales et sur les analogies de structure qu'offrent ces organes avec les plaques de Peyer, les ganglions lymphatiques, etc., j'ai avancé que les glandes closes, comme les glandes

1. Voyez *Journal de l'anatomie et de la physiologie*, 1888, p. 313, 314 et 335.
2. Le *Placenta des Rongeurs*, Paris, 1892, p. 130.

ouvertes, prennent naissance aux dépens de deux tissus d'origine distincte : l'un, mésodermique, représente la trame conjonctive et vasculaire ; l'autre, ectodermique ou endodermique, est constitué par des éléments épithéliaux.

Depuis cette époque, je me suis appliqué à contrôler ces idées par l'observation, non seulement en étudiant les divers stades du développement de certains de ces organes sur un animal déterminé, mais en comparant les résultats ainsi obtenus à ceux fournis par l'embryologie et l'anatomie comparées.

Une revue rapide des travaux, qui ont élucidé l'histoire des glandes closes (glandes vasculaires sanguines ou organes lymphoïdes) de l'appareil digestif, montrera que leur origine est la même que celle des glandes ouvertes qui dépendent du même appareil.

1. — Bourse de Fabricius des oiseaux; Amygdales et Plaques de Peyer des mammifères.

Je me borne ici à résumer à grands traits l'évolution générale de ces organes [1], pour qu'il soit possible de les comparer à la rate, au thymus, au corps thyroïde et à la glande pituitaire. Dans tous ces organes mentionnés ci-dessus (bourse de Fabricius, amygdales, plaques de Peyer), j'ai trouvé que l'épithélium superficiel du canal alimentaire pousse des bourgeons *pleins* ou *creux* (que j'ai appelés soit involutions, soit introrsions, soit diverticules) qui pénètrent dans le tissu mésodermique, comme lorsqu'il s'agit de la formation des glandes ouvertes. Les cellules épithéliales de ces bourgeons, simples ou ramifiés, se multiplient activement et produisent des amas de cellules arrondies à faible corps cellulaire (*cellules basilaires*). Peu à peu, ces amas sont entourés par le tissu conjonctif (mésodermique) qui prolifère fort abondamment et qui les sépare complètement de l'épithélium originel.

Avant cette séparation, la limite (paroi propre ou membrane basilaire) a disparu entre les cellules basilaires (épithéliales) et le tissu conjonctif. Puis on voit les cellules conjonctives émettre des prolongements qui, de distance en distance, pénètrent entre les cel-

1. Voyez l'indication de mes *Mémoires* sur ce sujet, *ce Journal*, 1893, p. 137 et suivantes.

lules épithéliales. Cette pénétration des cellules conjonctives entre les cellules épithéliales fait que la portion périphérique du bourgeon épithélial montre bientôt un réseau, ou trame conjonctive, dont les mailles sont remplies par les cellules épithéliales. A cette époque, la portion centrale du bourgeon est encore composée uniquement d'éléments épithéliaux.

Avec les progrès du développement, le réseau conjonctif (cellules conjonctives étoilées) s'étend de plus en plus vers le centre du bourgeon en s'insinuant entre les cellules épithéliales qui se divisent et se transforment en cellules basilaires.

C'est par ce processus que se forme le tissu nouveau du follicule clos, à charpente conjonctive et à éléments propres, d'origine épithéliale. Les vaisseaux sanguins et lymphatiques suivent, dans leur développement, une voie semblable à celle par laquelle le réseau conjonctif s'est insinué dans le bourgeon épithélial : ils pénètrent concentriquement de la périphérie vers le centre.

Ce tissu nouveau est donc composé de cellules épithéliales, incluses dans une trame conjonctive, et il est parcouru de vaisseaux sanguins et lymphatiques. Pour rappeler cette origine épithéliale des cellules arrondies des follicules clos, leur analogie d'origine avec l'épithélium des glandes ouvertes, et la présence de vaisseaux sanguins et lymphatiques, dans le tissu complètement développé, je l'ai appelé *angiothélial*[1].

1. Plus récemment, L. Gulland [1] a repris l'étude du développement et des fonctions des amygdales et du thymus.

L. Gulland a eu l'obligeance de m'envoyer ses travaux, ce dont je le remercie infiniment. Les matériaux qu'il a examinés sont : 1° *quatre* embryons de lapin (4 stades); 2° *un* embryon de porc (1 stade); 3° *un* embryon humain de 4 mois (?) et d'autres d'un âge indéterminé.

Il commence par citer les faits que j'ai énoncés et qui m'ont fait tomber dans des *erreurs sans issue* (hopeless error).

Les résultats de Gulland sont ceux de Schmidt (1863) et de Stöhr : *les follicules clos sont des amas de globules blancs, d'origine mésodermique.*

Il me paraît oiseux de montrer de nouveau que le procédé de Gulland, reposant sur l'examen d'un nombre insuffisant de stades évolutifs, l'a forcément amené aux conclusions de Schmidt et Stöhr [2].

Or, il y a un fait incontestable : *partout où il y aura des amygdales, il se produit des bourgeons ou diverticules épithéliaux.* D'après mes observations, les éléments épithéliaux prennent part à la formation des follicules clos. Gulland, après avoir noté ces diverticules, leur fait jouer un rôle providentiel ou provocateur; par une sorte d'acte

1. a. *The Develop. of adenoid tissue... of the Tonsil and thymus* (3e vol. of laboratory Reports issued by the royal College of Physicians. Edimburgh, 1891); b. *Of the Fonction of the Tonsils* (Edingburgh medic. Journal, nov. 1891).

2. Voy. mon *Mémoire* sur ce sujet dans les comptes rendus de la Société de Biol., 9 janv. 1892.

Certaines circonstances heureuses et surtout l'injection avec le nitrate d'argent m'ont montré que les vaisseaux lymphatiques des amygdales, en particulier, constituent un système de canaux parfaitement clos ne s'ouvrant dans le réticulum conjonctif ni par des stomates ni par des extrémités béantes.

En un mot, *au lieu d'être des globules blancs, mésodermiques, les cellules arrondies* (éléments propres des amygdales, des plaques de Peyer et de la bourse de Fabricius) *sont des dérivés des cellules épithéliales; de par leur origine, ce sont donc des cellules sœurs des cellules épithéliales des glandes ouvertes.*

2. — Thymus.

En 1861, Kölliker [1] dit, au sujet du thymus, que son origine première est inconnue, bien qu'il soit hors de doute qu'il prend

réflexe, ils détermineraient la formation du tissu lymphoïde. « En effet, en pénétrant, dit-il, dans le tissu conjonctif du chorion, les bourgeons épithéliaux agissent à la façon d'une épine inflammatoire, qui provoque l'arrivée des globules blancs. »

En 1863, Schmidt fit provenir les globules blancs de la division des cellules conjonctives; plus tard, Stöhr les a fait sortir des veines; Gulland, enfin, prétend qu'ils viennent des capillaires.

Un résultat clair se dégage de ces citations, c'est que ces auteurs ignorent tout simplement l'origine des éléments qui prennent la part la plus importante à la formation des amygdales. Ils se fondent sur une ressemblance morphologique pour affirmer que ce sont des globules blancs; puis, prenant toujours les apparences pour la réalité, ils font de nouveau voyager leurs prétendus globules blancs. Malheureusement la fin est aussi variable que l'origine : Schmidt les faisait rentrer dans le courant circulatoire, tandis que Stöhr et Gulland les font pénétrer dans la cavité buccale.

Mais enfin pourquoi cette agitation et ce *remaniement* du tissu conjonctif? Quel est le but de l'immigration et de l'accumulation des leucocytes dans les mailles du tissu réticulé? « C'est », répond Gulland, « que les globules blancs sont destinés à s'emparer des éléments épithéliaux » qui, par leur présence, je le rappelle, ont provoqué la sortie des globules blancs. Ceux-ci s'amassent sous la forme de follicules clos, puis leurs instincts se réveillent et ils vont gagner le fond des diverticules épithéliaux. Malheureusement les globules blancs n'arrivent jamais à débarrasser les amygdales des éléments épithéliaux : « Parvenus dans les cryptes amygdaliens », continue Gulland, « les globules blancs sont si heureux de recouvrer leur liberté, qu'ils gagnent la cavité buccale sans accomplir leur tâche. »

Il me semble inutile d'insister davantage : chacun le voit, c'est du roman anatomique et physiologique et non des faits d'observations qu'on nous sert. Ni Schmidt, ni Stöhr, ni Gulland n'ont abordé l'étude du développement des follicules clos. Dans les *rares* stades qu'ils ont examinés, ils n'ont vu que les invaginations épithéliales et, sur leur pourtour, du tissu mésodermique en voie de prolifération comme l'épithélium; mais les relations ultérieures de ces deux formations en présence leur ont totalement échappé, parce qu'ils n'ont pas cherché à suivre l'évolution complète de ces organes.

Lorsque, sur une ou plusieurs espèces de mammifères, MM. Stöhr et Gulland se seront donné la peine d'observer la série *complète* des phases par lesquelles passent les amygdales, ils pourront alors, mais *alors seulement*, être à même et avoir le droit de porter un jugement motivé sur mes propres observations.

1. *Entwicklungsgeschichte des Menschen und der höheren Thiere*, Leipzig, 1861.

naissance aux dépens du mésoderme, sans participation de l'épithélium digestif.

Dès 1879, Kölliker annonce, en se fondant sur l'examen des embryons de mammifères aux stades convenables, que le thymus est un organe de provenance épithéliale.

Les recherches ultérieures de Stieda, Born, Fischelis, Maurer, P. de Meuron [1] ont confirmé la découverte fondamentale de Kölliker.

Les ébauches du thymus des mammifères prennent naissance aux dépens de bourgeons épithéliaux qu'émet la troisième fente branchiale. D'autres bourgeons secondaires viennent s'ajouter à cette ébauche primitive.

Chez les autres vertébrés, l'épithélium des fentes branchiales donne également naissance au thymus, mais le nombre des fentes branchiales qui participent à sa formation est en général plus considérable que chez les mammifères.

Le thymus est en définitive, comme les amygdales et les plaques de Peyer, un *organe d'origine épithéliale*.

Le bourgeon primitif se sépare de bonne heure de l'épithélium originel et s'étend dans le tissu conjonctif ambiant. Bientôt ce bourgeon se creuse d'une lumière centrale et pousse des végétations épithéliales secondaires, de sorte que l'ensemble prend la configuration d'une glande en grappe, munie d'un canal excréteur. Mais ce dernier ne tarde pas à perdre toute connexion avec les fentes branchiales : *l'organe est une glande close*.

Plus tard, le tissu conjonctif ambiant végète et sépare les lobules épithéliaux les uns des autres. C'est aux dépens de cette masse, dont une portion est de provenance épithéliale et l'autre d'origine mésodermique, ou conjonctive, que prennent naissance les follicules clos du thymus arrivé à son complet développement.

Bien que la plupart des embryologistes continuent à se servir du terme d'*organe lymphoïde* pour désigner le thymus, le mode de développement de l'organe indique nettement une ébauche épithéliale. Le tissu conjonctif (mésodermique) prend également une part des plus actives à l'achèvement de l'organe, puisqu'il sépare les amas épithéliaux les uns des autres. Il nous semble donc légitime de

1. Voir pour les indications bibliographiques le travail de P. de Meuron (*Recueil Zool. suisse*, t. III, 1886).

conclure que les cellules arrondies des follicules clos thymiques ont une valeur morphologique et embryologique tout autre que les cellules lymphatiques du tissu conjonctif purement mésodermique.

3. — Glande thyroïde.

Dès 1823, Huschke [1] émit l'hypothèse que la glande thyroïde des vertébrés aériens correspond aux branchies oblitérées des poissons.

Plus récemment, on assimila ces organes aux formations branchiales qu'on trouve chez certains invertébrés, tels que les tuniciers.

Arnold [2] crut observer que la cavité de la thyroïde communique à l'origine avec la trachée-artère.

Remak [3] vit, chez le poulet, la thyroïde apparaître comme un épaississement de l'épithélium du pharynx; en proliférant, cet épaississement s'allonge en une invagination, qui se garnit de bourgeons terminaux. De la même façon que le pédicule primitif se sépare du pharynx, les bourgeons terminaux se détachent de l'invagination et se transforment en grains isolés.

Cette découverte de Remak chez les oiseaux fut bientôt confirmée chez les autres vertébrés. Les recherches embryologiques de Götte, W. Muller, Seessel, Stieda, His, Wölfler, Born, Fischelis [4], établirent le fait capital suivant : *la partie médiane et impaire de la glande thyroïde est un dérivé de la paroi ventrale du pharynx.*

On constata certaines différences secondaires : chez certains vertébrés inférieurs (poissons, etc.), l'ébauche épithéliale primitive a la forme d'un bourgeon solide du pharynx, tandis que chez les oiseaux et les mammifères, l'homme y compris, elle figure à l'origine un diverticule creux du pharynx.

Outre cette ébauche impaire, on vit se former de chaque côté un diverticule prenant également naissance aux dépens de la face ventrale du pharynx; ces ébauches latérales s'étendent vers la médiane et se confondent peu à peu avec elle chez les mammifères et l'homme.

1. *Traité de Splanchnologie*, trad. franç., p. 1845.
2. *Salz. med. chirurg. Zeitschrift*, 1831, p. 237.
3. *Untersuchungen über die Entwickelung der Wirbelthiere*, p. 39 et 122, 1850-1851.
4. Voir le travail de Fischelis (*Archiv f. m. Anat.*, vol. 25, p. 405), qui donne un historique complet.

Ces végétations épithéliales perdent de bonne heure toute connexion avec le pharynx; elles prolifèrent et poussent des cordons cylindriques, qui s'anastomosent et se munissent de bourgeons latéraux. Ils sont contenus les uns et les autres dans un tissu conjonctif très vasculaire. Peu à peu, les cordons qui forment le réseau épithélial se creusent d'une lumière centrale et le tissu conjonctif ambiant s'accroît, étrangle les cordons, et les sépare en une série d'amas épithéliaux sous la forme de corps pleins. C'est ainsi que se développent les follicules clos de la glande thyroïde; le tissu conjonctif, mésodermique, lui constitue une coque périphérique aux grains centraux composés d'épithélium.

Ces amas épithéliaux subissent, comme l'a montré Wölfler [1] chez les mammifères, des modifications qui les amènent à l'état de vésicules creuses. A partir du centre de l'organe, les amas épithéliaux se remplissent d'une sorte de mucus et l'épithélium ne fait plus que tapisser la portion périphérique de la vésicule. Cette modification, s'étendant à un plus grand nombre de grains épithéliaux, amène peu à peu l'état qui caractérise la glande thyroïde adulte; mais il est à noter que la portion corticale de l'organe est habituellement à un stade de développement moins avancé que la portion médullaire.

La glande thyroïde présente par conséquent une origine et une évolution comparables de tous points à celles d'une glande en grappe, avec cette différence que le bourgeon primitif s'atrophie et qu'il y a absence de conduit excréteur [2].

1. *Ueber die Entwickelung u. Bau der Schilddrüse*, Berlin, 1880.

2. Il est regrettable que beaucoup d'auteurs se bornent à étudier un organe jusqu'à l'époque où il prend la forme et l'aspect qu'il présente *chez l'adulte*. D'autres anatomistes se contentent de la connaissance de la constitution histologique chez l'adulte sans chercher d'où il vient ni ce qu'il est à un âge avancé. Cependant l'*évolution* d'un organe, comme celle d'un individu, comprend non seulement les *stades jeunes*, mais la *période adulte*, y compris la *vieillesse*.

Wölfler [3] a montré, pour ce qui concerne le corps thyroïde en particulier, qu'à un âge avancé, les *vésicules glandulaires ou follicules clos*, disparaissent avec les masses colloïdes, à mesure que la travée conjonctive devient fibreuse à la suite d'une véritable sclérose. « Les noyaux arrondis qu'on trouve isolés, ou par amas, dans ce tissu scléreux ne sont nullement des globules blancs, dit-il, mais les noyaux des cellules épithéliales, ou glandulaires, en voie d'atrophie. »

Je suis arrivé [4], en étudiant l'évolution des amygdales chez l'homme et les mammi-

3. *Ueber die Entwickelung u. Bau des Kropfes* (Archiv. f. klinische Chirurgie, vol. 29, 1883).

4. *Journal de l'Anatomie et de la Physiologie*, 24e année, 1888, p. 45 à 51; p. 292 et 346.

4. — Hypophyse ou glande pituitaire.

Bien des opinions ont été émises sur l'origine de l'hypophyse. On peut, avec Mihalkovics [1], les grouper de la façon suivante :

1° *L'hypophyse serait un prolongement du système nerveux central.* D'après von Baer, l'organe tout entier proviendrait d'un diverticule du tube encéphalo-médullaire, tandis que Huschke le fait dériver de la partie tout antérieure du tube médullaire.

2° *Le lobe antérieur de l'hypophyse serait une invagination de l'épithélium de l'intestin antérieur.*

H. Rathke vit le premier, en 1838, un diverticule, qui semblait venir de l'épithélium de l'intestin antérieur, pénétrer dans la cavité cranienne et s'accoler à l'entonnoir, ou infundibulum, de la glande pituitaire. Aussi a-t-on donné à ce diverticule le nom de *poche de Rathke*. Plus tard Kölliker, Luschka, Miklucho, Maclay, Dursy, W. Muller, etc., avancèrent que le lobe antérieur de l'hypophyse prend naissance, chez les divers vertébrés, par une invagination de l'épithélium de l'intestin antérieur.

3° *L'hypophyse serait un reste de la corde dorsale.*

Vers 1840, Reichert fit provenir l'hypophyse de l'extrémité céphalique de la corde dorsale, mais plus tard il la regarda comme une prolifération de la pie-mère ou de la dure-mère.

4° *L'hypophyse provient de la muqueuse buccale* (*ectoderme*).

Götte montra le premier, en 1873, que chez les batraciens la poche hypophysaire dérive d'un diverticule de l'épithélium buccal qui lui-même est d'origine ectodermique. Elle se forme, en effet, en avant de la membrane pré-pharyngiennne.

Mihalkovics, en 1874, confirma ce mode de développement chez les oiseaux et les mammifères; Balfour, en 1874, chez les sélaciens et Kölliker, en 1876, chez d'autres vertébrés supérieurs.

Aujourd'hui il est bien prouvé que l'hypophyse se développe à

fères, à des résultats analogues : avec les progrès de l'âge, le tissu conjonctif de la trame augmente; les cellules épithéliales qui sont incluses dans les mailles fibreuses changent de configuration et de nature, et, en fin de compte, elles se fusionnent et subissent la régression graisseuse. A l'origine uniquement épithéliales, ces formations deviennent, avec les progrès de l'âge, de plus en plus fibreuses par l'hypertrophie normale de la trame conjonctive.

1. *Entwicklungsgeschichte des Gehirns,* Leipzig, 1877, p. 89, où l'on trouve une bibliographie complète de la question.

l'aide de deux ébauches d'origine différente : le lobe postérieur de cet organe prend naissance aux dépens de la paroi inférieure du cerveau dont il est un prolongement; son lobe antérieur est un diverticule de l'épithélium buccal. Ces deux ébauches donnent lieu à deux invaginations qui s'accroissent en sens opposé et vont à la rencontre l'une de l'autre.

L'invagination cérébrale forme l'entonnoir, dont le fond constitue le lobe postérieur de l'hypophyse. Ce lobe postérieur conserve sa structure nerveuse chez les vertébrés inférieurs, tandis que, chez les vertébrés supérieurs, il est pénétré par le tissu conjonctif de la pie-mère et n'est plus représenté, sur l'adulte, que par un appendice conjonctif du système nerveux central.

L'invagination buccale s'allonge et son fond pénètre dans le tissu conjonctif de la base du crâne, pendant que le canal de communication qui la reliait à la bouche se rétrécit et se sépare assez tardivement de l'épithélium originel. A partir de cette époque, ce canal s'atrophie et la poche épithéliale, complètement close, est située dans l'intérieur du crâne. Mais ses parois ne sont plus lisses; l'épithélium de la poche a proliféré et a poussé de nombreux bourgeons dans le tissu conjonctif ambiant, qui est très vasculaire. Ces bourgeons s'allongent en cordons sinueux qui sont séparés eux-mêmes par le tissu conjonctif d'avec les parois de la poche.

Une lame de tissu conjonctif réunit plus tard le lobe antérieur d'origine ectodermique directe au lobe postérieur de provenance ectodermique indirecte. C'est ainsi que se forme le lobe antérieur de la *glande pituitaire* ou *hypophyse*, dont les éléments propres sont les sœurs des cellules épithéliales des glandes ouvertes.

5. — Rate.

Des travaux tout récents montrent que la rate rentre également dans la catégorie des glandes closes sous le rapport du développement.

Dans la première moitié du siècle, Arnold avait déjà émis l'opinion, d'après des vues en surface, que la rate et le pancréas provenaient d'une ébauche, qui serait un dérivé des parois intestinales.

En effet, Arnold [1] décrit de la façon suivante les premiers déve-

1. *Salz. medic. Zeit.*, 1831, t. IV, p. 301.

loppements de la rate et du pancréas : « Les deux organes, dit-il, forment d'abord une masse commune, qui du duodénum se porte directement à gauche, puis monte vers le côté gauche de l'estomac. L'extrémité gauche supérieure de cette masse se sépare bientôt du reste; mais elle ne tarde pas à recevoir de nombreux vaisseaux, ce qui, joint à sa couleur rouge, la distingue du pancréas proprement dit. »

Malgré cette connexion, Bischoff [1] ne pense pas que ces deux organes aient une origine commune.

Götte trouva, chez le poulet, que la rate n'était représentée à son début que par des cellules conjonctives entourant l'artère mésentérique, mais situées près de l'ébauche du pancréas.

Peremeschko et Kölliker (*loc. cit.*, p. 899) pensèrent également que, chez les embryons de mammifères, la rate prenait naissance aux dépens de cellules mésodermiques.

Plus récemment M. Laguesse [2] a avancé que la rate des poissons osseux et cartilagineux pouvait venir d'un tissu exclusivement mésenchymateux, c'est-à-dire mésodermique.

Mais, à la même époque, M. Maurer [3] a constaté que, chez les amphibiens, les cellules propres, ou lymphatiques, de la rate dérivent de l'endoderme.

En effet, Maurer a observé que certaines cellules épithéliales de l'intestin se détachent isolément de la membrane épithéliale et sont englobées par le tissu conjonctif sous-jacent. Ces cellules épithéliales, isolées de l'épithélium originel, forment des amas autour des vaisseaux du tube digestif et constituent le premier rudiment de la rate.

L'éminent embryologiste Kupffer [4] vient de confirmer, en les précisant, les observations de Maurer. Chez l'*esturgeon*, les éléments propres de la rate dérivent de l'endoderme de la façon suivante.

La rate prend naissance aux dépens d'une partie de l'ébauche épithéliale qui donne lieu à la formation du pancréas. Cette dernière glande, on le sait, se développe à l'aide de diverticules de l'intestin; l'un est dorsal et les autres ventraux. Du diverticule dorsal, la portion droite prend part à la formation du pancréas;

1. *Traité du développement de l'homme*, etc., 1843.
2. *Développement de la rate chez les poissons*, *ce Journal*, 1890.
3. *Morphol. Jahrbuch*, 16 vol., 1890.
4. *Ueber die Entwickelung von Milz u. Pancreas* (*Münchener Medicinische Wochenschrift*, 12 juillet 1892, n° 28).

la gauche, qui a primitivement la forme d'un conduit épithélial semblable à celle de droite, s'étrangle et se sépare de l'intestin. De là ce conduit s'étend entre les feuillets du mésentère et pousse des bourgeons latéraux. Les cellules épithéliales de ce conduit et celles des bourgeons secondaires représentent l'ébauche splénique aux dépens de laquelle se forme la rate adulte.

On voit, en résumé, que la rate reconnaît, du moins chez les vertébrés inférieurs, la même origine endodermique que le pancréas; plus tard, il ne persistera plus trace du conduit épithélial qui la faisait communiquer primitivement avec l'intestin.

Conclusions générales.

Les résultats qui me semblent découler de l'ensemble des observations mentionnées ci-dessus peuvent être ainsi formulés :

La rate, la glande pituitaire, la glande thyroïde, le thymus, les plaques de Peyer, les amygdales des mammifères et la bourse de Fabricius des oiseaux ont un caractère commun, qui est constant et fondamental, c'est de *dériver d'une ébauche épithéliale*. Selon que le bourgeon épithélial primitif, qui leur donne naissance, disparaît comme conduit creux et ouvert ou laisse des traces, ces organes se groupent en deux variétés : 1° dans la *rate*, la *glande pituitaire*, la *thyroïde*, le *thymus*, les *plaques de Peyer* de la plupart des mammifères, le bourgeon épithélial primitif disparaît totalement dans la suite de l'évolution; 2° dans la *bourse de Fabricius*, les *amygdales* et les *plaques de Peyer* de certains mammifères [1], les bourgeons épithéliaux primitifs se creusent d'une lumière centrale et persistent sous la forme de diverticules creux (cryptes ou lacunes). Ceux-ci s'ouvrent d'une part sur la muqueuse originelle, et se prolongent, de l'autre, jusque dans l'intervalle des follicules clos, dont ils sont séparés par du tissu conjonctif, quand l'organe a atteint son entier développement.

De tout temps les anatomistes ont été frappés de la ressemblance qu'offrent les ganglions lymphatiques avec les organes que nous venons d'étudier et qui ont reçu le nom de glandes *vasculaires*, tandis que les premiers ont été désignés par le terme de *glandes lymphatiques*. Dès 1885, j'ai pensé que les glandes *lymphatiques*

1. Voy. sur ce sujet, ce *Journal*, 1893, p. 137 et suivantes.

pouvaient se développer comme les glandes vasculaires et mes recherches depuis lors ont été poursuivies dans cette direction ; mais jusqu'à ce jour je n'ai trouvé rien de net. Aussi m'en tiendrai-je, jusqu'à plus ample informé, d'après les principes d'observation dont il ne faut pas s'écarter au risque de prendre les suppositions pour la réalité, aux résultats de Sertoli, Orth, Chiewitz, qui ont vu les ganglions lymphatiques, aux stades les plus jeunes, formés d'amas de cellules conjonctives.

Kupffer (*loc. cit.*) émet, il est vrai, l'hypothèse, non vérifiée jusqu'à maintenant, que les cellules épithéliales de l'endoderme donneraient naissance aux organes lymphoïdes (moelle des os, etc.).

Qu'il nous suffise de retenir ce résultat essentiel : *les glandes closes de l'appareil digestif ont la même origine épithéliale que les glandes ouvertes.* Au lieu des cellules de provenance indéterminée et de nature indifférente, constituant un blastème, ce sont des cellules dont nous savons la généalogie. De plus, il y a un fait capital que j'ai pu mettre en lumière[1] : ces cellules épithéliales ne sont pas étouffées par le tissu conjonctif, comme plusieurs me l'ont fait dire à tort, mais les éléments épithéliaux s'accroissent et se multiplient activement : témoin leurs nombreuses figures karyokinétiques que j'ai observées à tous les stades du développement des plaques de Peyer.

Malgré cette communauté d'origine, l'évolution des éléments anatomiques est loin d'être la même dans les glandes closes que nous avons étudiées; dans la glande thyroïde, par exemple, les cellules épithéliales restent bien incluses dans une paroi conjonctive, sans mélange des éléments épithéliaux et conjonctifs; dans les autres glandes closes, les amas épithéliaux forment d'abord des masses bien circonscrites, mais plus tard ils sont fractionnés et s'enchevêtrent avec la trame réticulée.

D'autre part, il ne faut pas nous le dissimuler, nous soupçonnons à peine, à l'heure actuelle, les modifications et les élaborations multiples et complexes, qui se produisent dans les cellules épithéliales des glandes closes. Si nous commençons à entrevoir les fonctions de quelques-unes de ces glandes, nous sommes loin d'avoir sur elles des notions bien précises, surtout si nous les comparons aux transformations protoplasmatiques mieux connues, qui se passent

1. *Mém. de la Société de biologie,* 9 janvier 1892, p. 9.

dans les cellules épithéliales des glandes ouvertes. Mais, quelle que soit notre ignorance à ce sujet, il me semble plus légitime, en partant de la communauté d'origine des cellules épithéliales des glandes ouvertes et closes, de substituer le nom d'*éléments glandulaires* à celui de *lymphoïdes*. Le premier terme s'appuie sur un fait positif; le second sur une vague ressemblance morphologique, contredite par l'observation. Malheureusement trop de gens, dits de science, continuent à accorder la même importance, la même valeur aux faits dûment constatés par les observateurs et aux manières de voir, plus ou moins fantaisistes, que les compilateurs imaginent dans le silence de leur cabinet. Aussi ne saurait-on trop insister sur les faits d'observation et en face de l'enseignement classique, erroné, je répéterai, pour résumer cette étude, que *toutes les glandes closes de l'appareil digestif commencent par une ébauche épithéliale.*

Cette identité de développement ne peut plus être mise en doute « que par ceux qui », selon la remarque de Descartes, « sont si attachés à leurs préjugés ou si accoutumés à mettre tout en dispute, qu'ils ne savent pas distinguer les raisons vraies et certaines d'avec celles qui sont fausses et probables ».

Si nous résumons, à un point de vue général, les connaissances anatomiques relatives aux annexes de l'appareil digestif, nous voyons qu'il présente, sur tout son parcours, deux sortes d'organes de perfectionnement, dont les éléments vraiment actifs et propres sont des dérivés épithéliaux : les *glandes ouvertes* et les *glandes closes*.

La *première catégorie* renferme les glandes dont les tubes sécréteurs restent en communication avec l'intérieur du canal alimentaire; de ces glandes ouvertes, les unes, de beaucoup les plus nombreuses (glandes buccales, stomacales, intestinales, etc.), sont contenues dans la muqueuse digestive même, tandis que les autres, plus volumineuses (glandes salivaires extra-buccales, pancréas, foie), sont logées en dehors des parois du canal alimentaire, dans lesquelles elles s'ouvrent par un conduit excréteur.

La *deuxième catégorie* comprend les glandes closes. Comme les glandes ouvertes, la plupart des glandes closes restent contenues dans les parois digestives, soit dans la portion initiale du tube alimentaire (amygdales des mammifères), soit près de son bout terminal (bourse de Fabricius des oiseaux), soit dans la portion inter-

médiaire à ces deux extrémités (follicules clos solitaires et plaques de Peyer). D'autres glandes closes (rate, thymus, thyroïde, glande pituitaire), quoique placées, chez l'adulte, en dehors des parois de l'appareil digestif, sont des glandes annexes du canal alimentaire au même titre que les amygdales et les plaques de Peyer. En effet, elles y prennent naissance comme ces dernières.

Malgré les différences de situation, de rapports et de structure, ces divers organes glandulaires (*glandes ouvertes et closes*) ont un point de départ commun : *tous débutent par une ébauche épithéliale, d'origine ectodermique ou endodermique*; dans la suite, bien que leur développement se continue et s'achève de façons diverses, *il y a toujours participation du mésoderme, qui fournit la trame conjonctive et vasculaire.*

DE
QUELQUES DÉFORMATIONS DU THORAX
ET EN PARTICULIER
DU THORAX EN ENTONNOIR ET DU THORAX EN GOUTTIÈRE

PAR

Ch. FÉRÉ, Médecin de Bicêtre. et **Ed. SCHMID**, Interne des hôpitaux de Paris.

Les dégénérés présentent très fréquemment des déformations du tronc, le plus souvent en rapport avec des déviations de la colonne vertébrale. L'un de nous[1] a signalé en particulier la fréquence des déviations du rachis chez les épileptiques, comme chez d'autres dégénérés : il existait sur 158 épileptiques, 26 lordoses, 5 scolioses, 1 cyphose, soit 32 déviations, ou 20 pour cent. D'autres déformations sont localisées à la région antérieure et portent exclusivement sur les côtes et le sternum. Ces déformations de la région antérieure du thorax, comme celles du rachis, ont été considérées comme des troubles de développement que l'on classe parmi les stigmates de dégénérescence.

Parmi les déviations de la colonne vertébrale, un bon nombre doivent être éliminées du groupe des troubles primitifs, congénitaux ou de développement, et considérés comme deutéropathiques : rachitisme, foyers de poliomyélite antérieure chez les scoliosiques (Klippel), etc. Au reste, tant qu'on n'a pas établi les raisons embryologiques d'une déformation, son origine spontanée, primitive peut rester douteuse. Cette réserve nous paraît s'appliquer aussi bien aux déformations de la région antérieure du thorax qu'à celle du rachis.

1. Ch. Féré, *Nlle Iconogr. de la Salpêtrière*, 1892, n° 2, p. 89.

Le thorax est susceptible de présenter plusieurs types de configuration anormale à sa partie antérieure. La déformation caractéristique du rachitisme, la poitrine en carène, est connue depuis longtemps. Parmi les vices de conformation congénitaux, on a décrit l'absence de sternum et le défaut de soudure de ses deux moitiés donnant lieu à une fente longitudinale facile à sentir sous les téguments. Dans ces dernières années plusieurs auteurs ont insisté sur une déformation spéciale qu'ils nomment le thorax en entonnoir, et qui consiste en une dépression médiane et symétrique, formée par le corps du sternum qui s'incline en arrière et en bas, et par la partie adjacente des cartilages costaux qui s'incurvent pour aller s'unir à cet os. Le fond de la dépression siège tantôt à l'union du sternum et de l'appendice xyphoïde, tantôt sur le corps même du sternum. La première observation — due à un auteur anonyme — parut dans la *Gazette des Hôpitaux*, en 1860. Luschka en signala une seconde dans son anatomie; peut-être s'agit-il du même malade. Eggel [1] en décrivit un nouveau cas dans les *Archives* de Virchow; puis vinrent les observations de Flesch [2], de Hagmann [3], le mémoire de Klemperer [4], une note d'Ebstein [5]; citons encore trois notes : l'une de Graeffner [6], l'autre de Mülhäuser [7], la troisième d'Ebstein [8]. Percival [9], et Coen [10], en Italie, en rapportent chacun un cas. Eichhorst [11] mentionne très sommairement trois cas qu'il a observés. Enfin, en 1891, parurent une étude de MM. Ramadier et Sérieux [12] et une observation de M. Capitan [13].

Nous avons observé dans le service des épileptiques de Bicêtre, de nombreux cas de malformation thoracique. Les uns corres-

1. Eggel, *Eine selt. Missbild. d. Thorax* (*Virch. Arch.*, B. 49, 1870, p. 230).
2. Flesch, *Uber eine selt. Missbild. d. Thorax* (*Virch. Archiv.*, B. 57, 1873, p. 289).
3. Hagmann, *Selt. vorkomm. Abnorm. der Brustkastens;* in *Jahrb. der Kinderheil. Neue Fol.*, B. XV, 1880, p. 455.
4. Klemperer, *Eine merkwürdige Difformität* (*Wien. med. Blätt.*, n° 50, 1880).
5. Ebstein, *Uber die Trichterbrust* (*Deutsch. Archiv. f. klin. Med.*, B. XXX, 1882, p. 411).
6. Graeffner, *Ein Fall v. Trichterbrust* (*Deutsch. Archiv. f. klin. Med.*, 1883, B. 33, p. 95).
7. Mülhäuser, *Uber Trichterbrust* (*eod. loc.*, p. 98).
8. Ebstein, *Ein weit. Fall v. Trichterbrust* (*eod. loc.*, p. 100).
9. Percival, *Caso di torace imbutiforme* (*Rev. clin. d. Bologna*, 1884, p. 401).
10. Coen, *Un nuovo Caso di torase imbutiforme* (*Bull. d. Sc. med. d. Bologna*, 1884, vol. 14, p. 5.
11. Eichhorst, *Traité de diagn. méd.* Trad. de Marfan et Weiss, Paris, 1890, p. 109.
12. Ramadier et Sérieux, *Thorax en entonnoir*, in *Nlle Icon. de la Salpêtrière*, 1891, p. 329.
13. *Bull. de la Soc. d'Anthropologie*, Paris, 1891, p. 343.

pondent au thorax en entonnoir décrit par les auteurs que nous venons de mentionner; les autres s'en écartent un peu et paraissent reconnaître une origine différente. Voici ces cas tels que nous les avons observés, avec les différents diamètres de la poitrine. Nous avons de plus moulé la face antérieure du thorax de nos malades; sur le moulage obtenu nous avons pratiqué une série de coupes parallèles à des hauteurs déterminées et en prenant comme point de repère la ligne bi-mamelonnaire. Enfin les tracés de ces coupes, superposés pour chaque thorax, ont été photographiés afin d'obtenir une réduction exacte du graphique de la déformation. Les lignes pointillées verticales passent par chaque mamelon.

Obs. I. — Sir. H..., trente-sept ans; épileptique; taille, 165 centimètres; envergure, 160 cent. 5.

Apophyses lémuriennes; tourbillon des cheveux fortement dévié vers l'oreille droite; lordose dorso-cervicale; annulaires trop courts.

Diamètre transversal. — Au niveau du creux de l'aisselle : 21 cent. 5; des mamelons : 23 centimètres.

Diamètre bi-acromial, 35 centimètres.

Diamètre sterno-vertébral au niveau des mamelons, 20 cent. 5.

Longueur du sternum, 13 cent. 5.

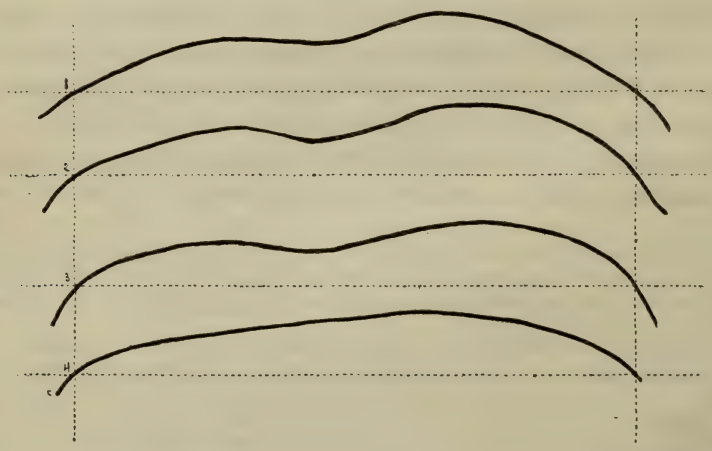

Fig. 1. — 1. Coupe à 3 centimètres au-dessous de la ligne bimamelonnaire. — M. Lignebimamelonnaire. — 3. Coupe à 4 centimètres au-dessus de la ligne bimamelonnaire. — 4. Coupe à 7 centimètres au-dessus de la ligne bimamelonnaire.

Au niveau de la 4e côte, le sternum s'enfonce profondément en bas et en arrière jusqu'à la base de l'appendice xyphoïde; les cartilages costaux sont plus incurvés que normalement pour aller s'insérer au sternum; il résulte, de ces deux faits, une fossette assez profonde dont le

sommet est à 1 cent. 5, au-dessous de la ligne bi-mamelonnaire. La déformation est médiane et correspond au vrai thorax en entonnoir.

Obs. II. — Agn..., cinquante-quatre ans; épileptique simple; taille, 153 centimètres; envergure, 161.

Apophyses lémuriennes; le faisceau de la 2e côte manque au grand pectoral droit. Aplatissement du thorax à droite.

Diamètre transversal. — Au niveau du creux de l'aisselle : 22 centimètres; des mamelons : 25 centimètres.

Diamètre bi-acromial, 36 centimètres.

Diamètre sterno-vertébral au niveau des mamelons, 16 cent. 5.

Longueur du sternum, 16 cent. 5.



Fig. 2. — 1. Coupe à 4 centimètres au-dessous de la ligne bimamelonnaire. — M. Coupe dans la ligne bimamelonnaire. — 3. Coupe à 5 centimètres au-dessus de la ligne bimamelonnaire.

Le sternum à partir de la 3e côte se dirige fortement en arrière jusqu'à la base de l'appendice qui se relève. Il existe une profonde fossette dont le sommet est situé à 1 centimètre au-dessous de la ligne bi-mamelonnaire. Les cartilages costaux présentent une courbure exagérée pour aller s'insérer au sternum profondément situé. Le maximum de la convexité correspond à la 5e côte. La déformation est symétrique, sauf une légère proéminence des cartilages gauches.

Obs. III. — Nut..., trente-sept ans; épileptique; taille, 169 centimètres; envergure, 175 centimètres.

Apophyses lémuriennes assez marquées, oreilles en anse.

Diamètre transversal. — Au niveau creux de l'aisselle : 24 centimètres; au niveau des mamelons : 26 centimètres.

Diamètre bi-acromial, 38 centimètres.

Diamètre sterno-vertébral au niveau des mamelons, 16 centimètres.

Longueur du sternum, 18 centimètres.

L'angle de Louis est très marqué. Le corps du sternum s'incline régulièrement de la profondeur jusqu'à son union avec l'appendice. Il existe

là une fossette dont le sommet se trouve à 4 centimètres au-dessous de la ligne bi-mamelonnaire (fig. 3 et 4). La déformation n'est pas symétrique; le fond est à gauche de la ligne médiane et semble constitué

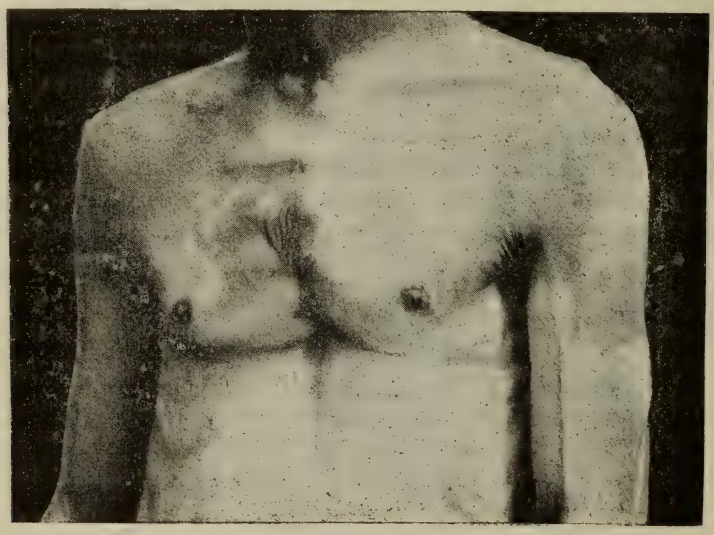

Fig. 3. — *Thorax en entonnoir.*

par l'union du bord gauche du sternum et des cartilages costaux. Ceux-ci s'enfoncent en formant à gauche un angle presque droit, tandis qu'à

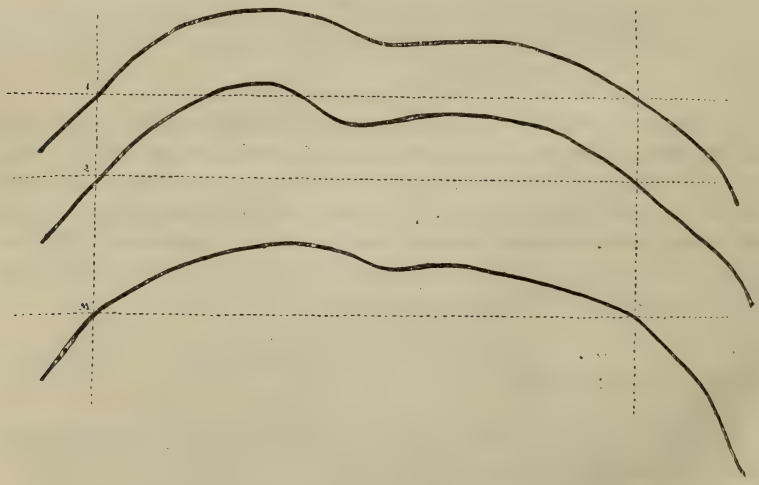

Fig. 4. — 1. Coupe à 8 centimètres au-dessous de la ligne bimamelonnaire. — 2. Coupe à 5 centimètres au-dessus de la ligne bimamelonnaire. — M. Ligne bimamelonnaire.

droite ils se continuent sans transition avec le sternum; les cartilages des fausses côtes redeviennent symétriques ; l'axe longitudinal de la déformation forme une ligne brisée dont l'ouverture est à droite.

Obs. IV. — Ket .., cinquante et un ans; épileptique; taille, 173 centimètres; envergure, 171 centimètres.

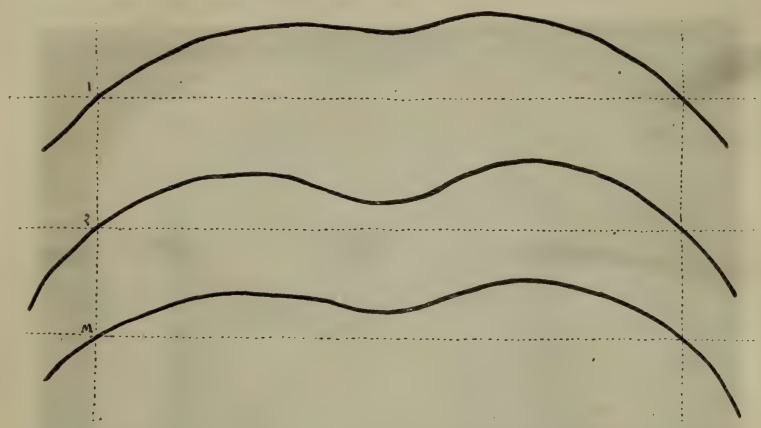

Fig. 5. — 1. Coupe à 9 centimètres au-dessous de la ligne bimamelonnaire. — 2. Coupe à 4 centimètres au-dessus de la ligne bimamelonnaire. — M. Ligne bimamelonnaire.

L'hélix manque à l'oreille droite; asymétrie faciale, un peu de déviation du nez; asymétrie chromatique de l'iris, le droit est plus foncé; apophyses lémuriennes un peu marquées.

Thorax; diamètre transversal, au niveau du creux de l'aisselle : 26 cent. 5; des mamelons : 27 cent. 5.

Diamètre bi-acromial, 39 centimètres.

Diamètre sterno-vertébral au niveau des mamelons, 18 centimètres 5.

Depuis la 4e côte, le sternum se dirige en bas et en arrière jusqu'à la base de l'appendice qui se relève; les cartilages des 3e, 4e, 5e, 6e côtes sont plus incurvés que normalement. Il en résulte une fossette dont le sommet est à 2 centimètres au-dessous de la ligne bi-mamelonnaire et qui est un peu déviée à gauche. Les cartilages des fausses côtes se relèvent un peu à leur partie antérieure. Il existe dans l'épaisseur des pectoraux une légère gouttière au niveau de la 1re pièce du sternum.

Obs. V. — Ber..., vingt et un an; épileptique aliéné; taille, 157 centimètres; envergure, 160 centimètres.

Hémiplégie gauche datant de l'enfance; asymétrie cranio-faciale, un peu d'aplatissement du côté gauche; apophyses lémuriennes assez saillantes, oreilles en anse; infundibulum sacro-coccygien.

Diamètre transversal. — Au niveau du creux de l'aisselle : 22 centimètres; des mamelons : 24 centimètres.

Diamètre sterno-vertébral à l'union du manubr. et du corps du sternum, 17 centimètres.

Diamètre bi-acromial, 34 centimètres.

Longueur du sternum, 15 centimètres.

L'angle de Louis est marqué, à ce niveau existe entre les faisceaux du

grand pectoral, de chaque côté de la poitrine, une gouttière se dirigeant dans le sens des fibres du muscle et donnant l'impression qu'un de ses

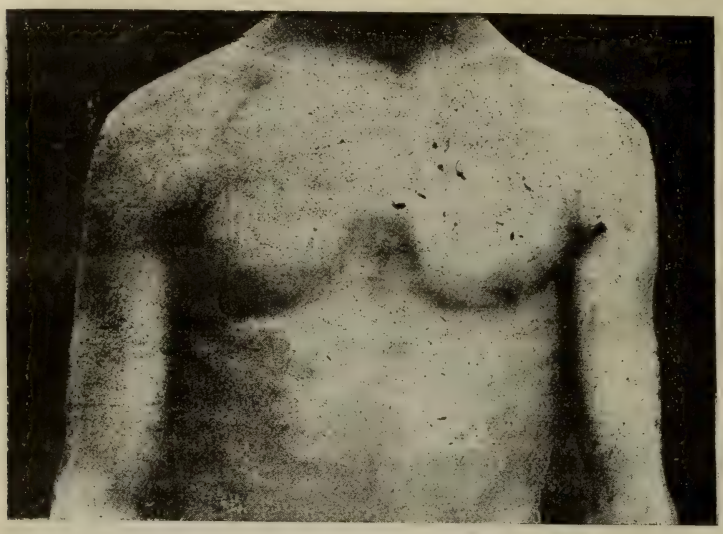

Fig. 6. — *Saillie bilatérale des cartilages costaux sans dépression du sternum.*

faisceaux manque. Depuis la 3e côte, le sternum s'incline assez fortement en arrière; il se relève dans sa partie inférieure et forme ainsi une



Fig. 7. — 1. Coupe à 3 centimètres au-dessous de la ligne bimamelonnaire. — M. Ligne bimamelonnaire. — 3. Coupe à 3 centimètres au-dessus.

fossette dont le sommet est au niveau de la ligne bi-mamelonnaire. Les cartilages des 4e, 5e, 6e côtes sont fortement convexes. Léger aplatissement du thorax à droite (fig. 6 et 7).

Obs. VI. — Man..., trente-six ans; épileptique aliéné; taille, 160 centimètres; envergure, 166 centimètres.

Pieds plats, angle de Louis moyen.

Thorax : diamètre transversal, au niveau du creux de l'aisselle, 26 centimètres; des mamelons, 29 centimètres.

Diamètre bi-acromial, 38 centimètres.

Diamètre sterno-vertébral au niveau des mamelons, 20 centimètres.

Longueur du sternum, 15 centimètres.



Fig. 8. — 1. Coupe à 4 centimètres au-dessous de la ligne bimamelonnaire. — Ligne bimamelonnaire. — 3. Coupe à 4 centimètres au-dessus de la ligne bimamelonnaire.

Le sternum s'enfonce peu, mais graduellement, depuis l'angle de Louis jusqu'à l'appendice qui se relève en formant une fossette à 2 centimètres au-dessous de la ligne bi-mamelonnaire. Les cartilages des 2es côtes sont très saillants, la saillie va en diminuant jusqu'au 5e, un peu plus marquée à droite. La déformation est médiane et à peu près symétrique.

Obs. VII. — Léo..., cinquante-quatre ans; épileptique; taille, 165 cent. 5; envergure, 169 centimètres.

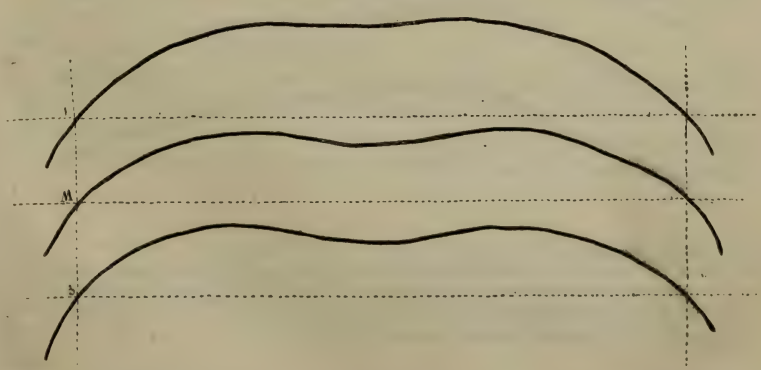

Fig. 9. — 1. Coupe à 3 centimètres au-dessous de la ligne bimamelonnaire. — M. Ligne bimamelonnaire. — 3. Coupe à 3 1/2 centimètres au-dessus de la ligne bimamelonnaire.

La racine de l'hélix droit traverse toute la conque; à l'oreille gauche, pointe de Darwin, hypertrychose lombaire (queue des faunes); lordose dorsale supérieure.

Thorax : diamètre transversal, au niveau de l'aisselle : 23 centimètres; des mamelons, 24 cent. 5.

Diamètre bi-acromial, 28 centimètres.

Diamètre sterno-vertébral au niveau des mamelons, 23 centimètres.

Longueur du sternum, 19 centimètres.

Angle de Louis très marqué, le sternum s'enfonce au niveau de son corps; les cartilages costaux sont plus incurvés que normalement; la déformation est symétrique.

Obs. VIII. — Ess..., vingt-trois ans; épileptique aliéné; taille, 163 centimètres; envergure, 164 centimètres.

Apophyses lémuriennes petites; microrchidie; imberbe; aux pouces le mouvement de flexion de la phalangette manque. Absence du grand pectoral gauche, excepté le faisceau claviculaire.

Thorax: diamètre transversal au niveau du creux de l'aisselle, 25 cent. 5; des mamelons, 29 centimètres.

Diamètre bi-acromial, 34 centimètres.

Diamètre sterno-vertébral au niveau des mamelons, 19 cent. 5.

Longueur du sternum .

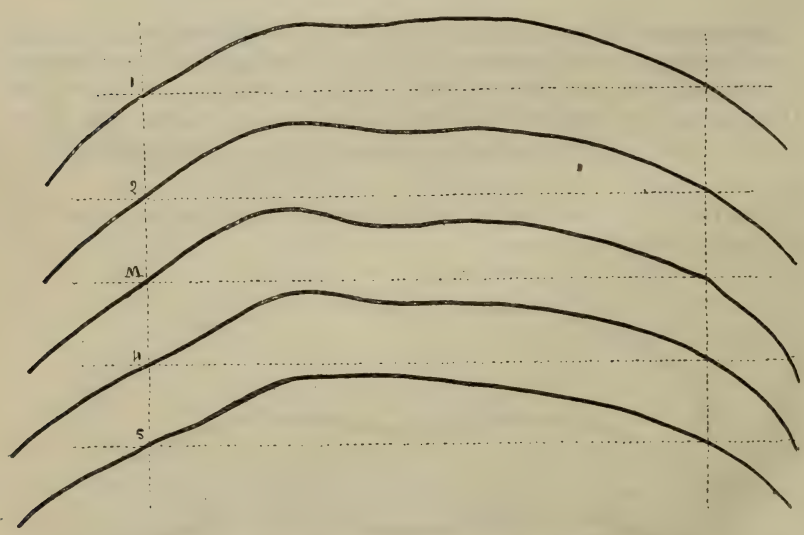

Fig. 10. — 1. Coupe à 7 centimètres au-dessous de la ligne bimamelonnaire. — 2. Coupe à 3 centimètres au-dessous de la ligne bimamelonnaire. — M. Ligne bimamelonnaire. — 4. Coupe à 3 centimètres au-dessus de la ligne bimamelonnaire. — 5. Coupe à 6 centimètres au-dessus de la ligne bimamelonnaire.

Le sternum suit une direction normale; il existe du côté gauche, concuremment avec l'absence du grand pectoral, une voussure très marquée

des cartilages des 2e, 3e, 4e, 5e, 6e côtes. Les cartilages forment un angle presque droit pour aller s'insérer au sternum. De leur superposition résulte une saillie longitudinale, très convexe en avant et augmentant jusqu'au 5e cartilage.

Obs. IX. — Gar..., quarante-quatre ans; épileptique; taille, 165 centimètres; envergure, 165 centimètres.

Apophyses lémuriennes fortes; voûte palatine ogivale; lordose dorso-lombaire.

Thorax : diamètre transversal au niveau du creux de l'aisselle, 22 centimètres; des mamelons, 25 centimètres.

Diamètre bi-acromial, 37 centimètres.

Diamètre sterno-vertébral au niveau des mamelons, 20 centimètres.

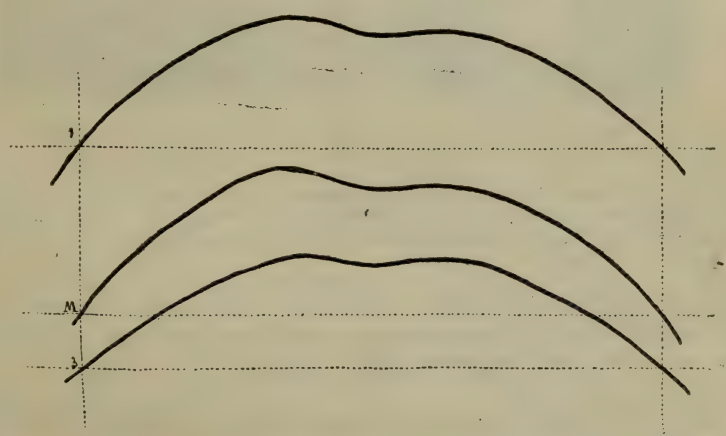

Fig. 11. — 1. Coupe à 6 centimètres au-dessous de la ligne bimamelonnaire. — M. Ligne bimamelonnaire. — 3. Coupe à 2 centimètres au-dessus de la ligne bimamelonnaire.

Longueur du sternum, 18 cent. 5.

Le sternum décrit dans sa totalité une courbe à convexité antérieure; il est un peu incliné à droite. Les cartilages costaux gauches sont fortement convexes et forment une saillie longitudinale depuis le 2e au 5e. Cette saillie n'existe pas à droite. La déformation est donc unilatérale.

Obs. X. — Ram..., cinquante-deux ans; dégénéré; taille, 168 centimètres; envergure, 166 centimètres.

Hernie inguinale gauche; microcéphale; oreilles en anse, l'hélix manque à droite; voûte palatine ogivale; lordose dorsale; annulaires courts.

Thorax : diamètre transversal au niveau de l'aisselle, 22 centimètres; des mamelons, 23 centimètres.

Diamètre bi-acromial, 37 centimètres.

Diamètre sterno-vertébral au niveau des mamelons, 19 centimètres.

Longueur du sternum, 18 cent. 5.

Il existe une gouttière dans l'épaisseur des pectoraux. Le sternum se dirige verticalement depuis l'angle de Louis; les cartilages costaux droits

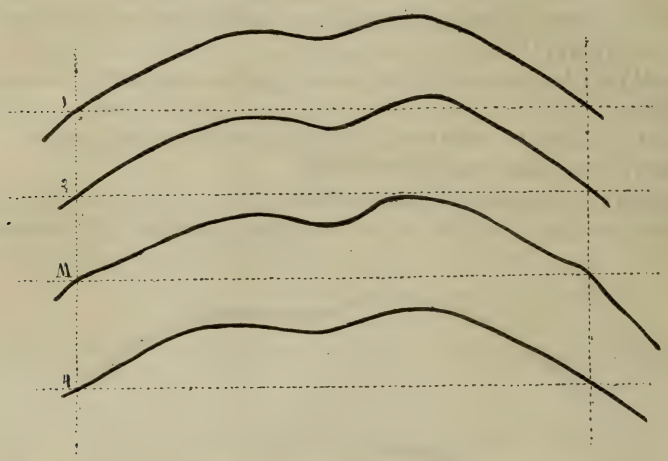

Fig. 12. — 1. Coupe à 6 centimètres au-dessous de la ligne bimamelonnaire. — 2. Coupe à 3 centimètres au-dessous de la ligne bimamelonnaire. — M. Coupe dans la ligne bimamelonnaire. — 4. Coupe à 4 centimètres au-dessus de la ligne bimamelonnaire.

sont beaucoup plus convexes qu'à gauche, surtout au niveau des 4e à 7e côtes. Il en résulte une gouttière dont le fond est formé par le sternum et le bord droit par les cartilages costaux.

Obs. XI. — Pré..., vingt ans; hystérique; taille, 165 centimètres; envergure, 166.

Un peu d'asymétrie faciale aux dépens du côté gauche. Apophyses lémuriennes peu marquées; voûte palatine ogivale; juvénilité apparente; pieds plats.

Thorax : diamètre transversal au niveau de l'aisselle, 21 centimètres; des mamelons, 24 centimètres.

Diamètre bi-acromial, 33 cent. 5.

Diamètre sterno-vertébral au niveau des mamelons, 19 centimètres.

Longueur du sternum, 17 cent. 5.

La direction du sternum est verticale; il se relève un peu à sa partie inférieure avant de se continuer avec l'appendice, ce qui fait un rudiment de fossette au niveau de la ligne bi-mamelonnaire. Le côté droit de la poitrine est fortement aplati, les cartilages droits sont convexes et angulaires du 1er au 6e, le maximum de déformation est au niveau des premiers; il s'ensuit une gouttière médiane dont la lèvre droite formée par les cartilages est la plus haute. Le faisceau de la 3e côte manque au grand pectoral droit, ce qui exagère la saillie des cartilages. (Fig. 13 et 14.)

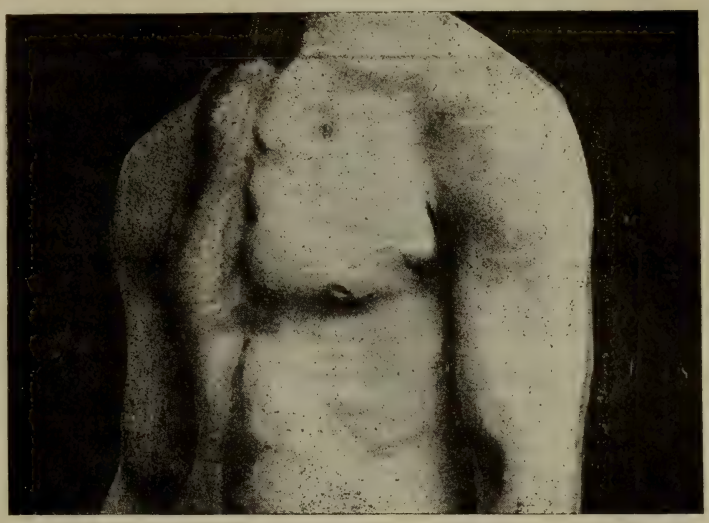

Fig. 13. — *Thorax en gouttière avec dépression latérale du côté droit.*

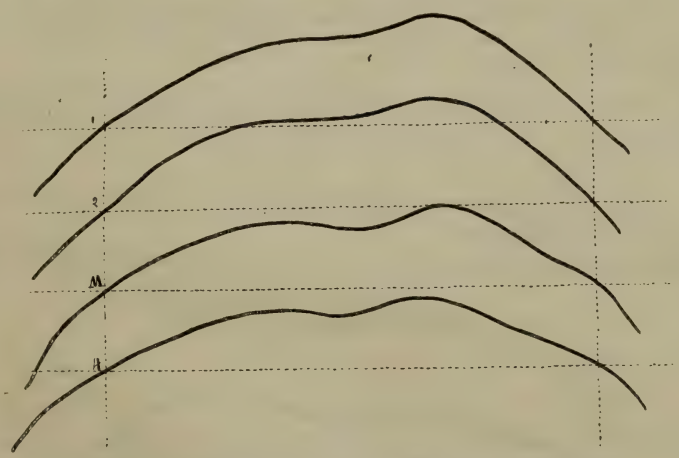

Fig. 14. — 1. Coupe à 6 centimetres au-dessous de la ligne bimamelonnaire. — 2. Coupe à 3 centimètres au-dessous de la ligne bimamelonnaire. — M. Ligne bimamelonnaire. — 4. Coupe à 3 centimètres au-dessus de la ligne bimamelonnaire.

Obs. XII. — Der..., vingt-six ans; épileptique aliéné; taille, 164 centimètres; envergure, 164 centimètres.

Légère asymétrie cranio-faciale, la bosse frontale droite est en saillie; apophyse lémurienne plus forte à droite; dentition mauvaise; angle de Louis; imberbe, pieds plats.

Thorax : diamètre transversal au niveau de l'aisselle, 26 centimètres; des mamelons, 27 centimètres.

Diamètre bi-acromial, 38 centimètres.

Diamètre sterno-vertébral au niveau des mamelons, 20 centimètres.
Longueur du sternum, 18 cent. 8.

Le côté droit du thorax est aplati; les cartilages des 5e, 6e, 7e côtes droites

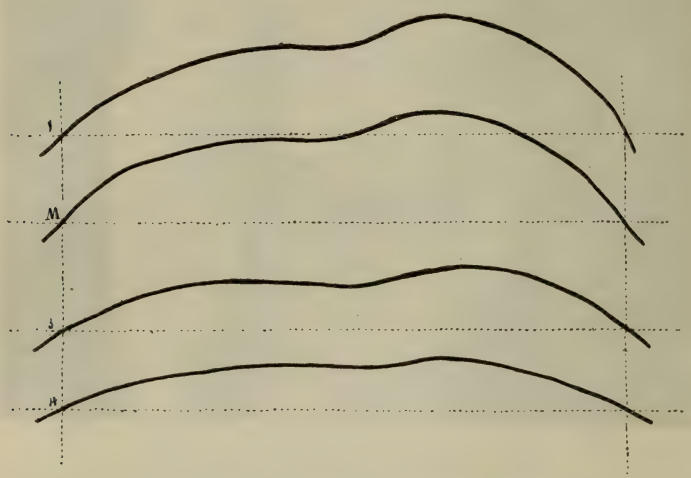

Fig. 15. — 1. Coupe à 3 centimètres au-dessous de la ligne bimamelonnaire. — M. Ligne bimamelonnaire. — 3. Coupe à 4 centimètres au-dessus de la ligne bimamelonnaire. — 4. Coupe à 6 1/2 centimètres au-dessus de la ligne bimamelonnaire.

décrivent une forte convexité entre l'extrémité de la côte qui semble reportée en avant et le sternum qui est normal. Il en résulte une saillie droite longitudinale.

Obs. XIII. — Cré..., vingt ans; épileptique aliéné; taille, 152 centimètres; envergure, 155 centimètres.

Trigonocéphale; prognathisme maxillaire; mauvaise dentition; pupilles

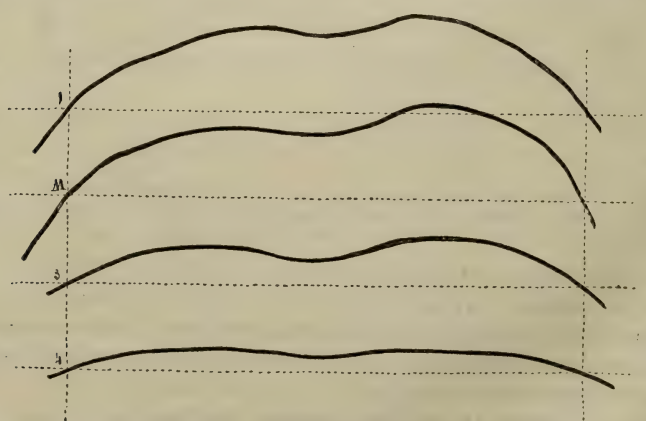

Fig. 16. — 1. Coupe à 3 centimètres au-dessous de la ligne bimamelonnaire. — M. Coupe dans la ligne bimamelonnaire. — 3. Coupe à 3 centimètres au-dessus de la ligne bimamelonnaire. — 4. Coupe à 6 centimètres au-dessus de la ligne bimamelonnaire.

déviées en haut et en dedans; microrchidie; juvénilisme; pieds plats.

Thorax : diamètre transversal au niveau de l'aisselle, 22 centimètres; des mamelons, 23 centimètres.

Diamètre bi-acromial, 30 centimètres.

Diamètre sterno-vertébral au niveau des mamelons, 20 centimètres.

Longueur du sternum .

Le sternum s'enfonce légèrement, mais régulièrement depuis la 4e côte, sans former de fossette. Aplatissement du côté droit du thorax; les 4e à 7e cartilages costaux de ce côté sont très convexes et forment par leur superposition une voussure longitudinale très marquée.

Obs. XIV. — Jof..., dix-huit ans; épileptique aliéné; taille, 157 centimètres; envergure, 154 centimètres.

Léger aplatissement de la paroi droite du thorax, voussure plus marquée des cartilages costaux de ce côté.

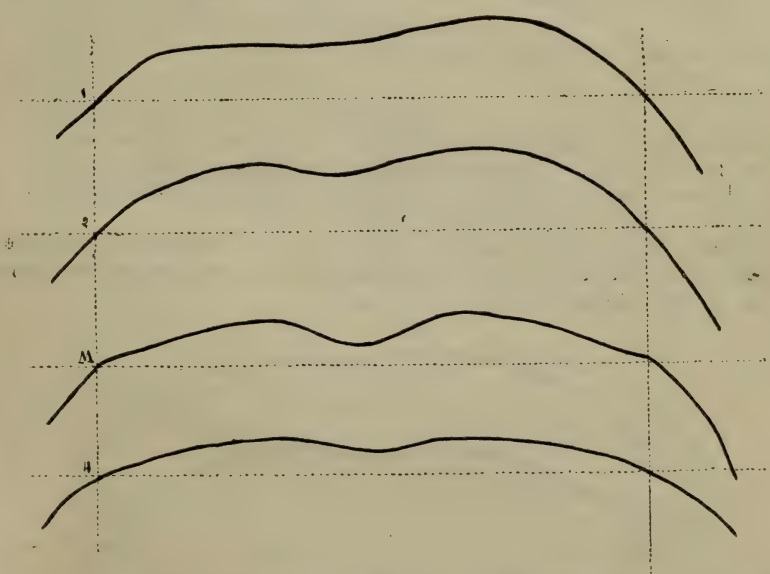

Fig. 17. — 1. Coupe à 10 centimètres au-dessous de la ligne bimamelonnaire. — 2. Coupe à 5 centimètres au-dessous de la ligne bimamelonnaire. — M. Ligne bimamelonnaire. — 4. Coupe à 4 centimètres au-dessus de la ligne bimamelonnaire.

Les mesures du thorax n'ont pu être prises, le malade ayant quitté le service au cours de cette étude.

Obs. XV. — Mal..., quarante-trois ans; épileptique simple; taille, 165 centimètres; envergure, 165 centimètres.

Lordose dorsale; forte gouttière entre les faisceaux des grands pectoraux, au niveau de la première pièce du sternum.

Thorax : diamètre transversal au niveau du creux de l'aisselle, 23 centimètres; des mamelons, 25 centimètres.

Diamètre bi-acromial, 36 centimètres.
Diamètre sterno-vertébral, 22 centimètres.
Longueur du sternum, 18 cent. 5.

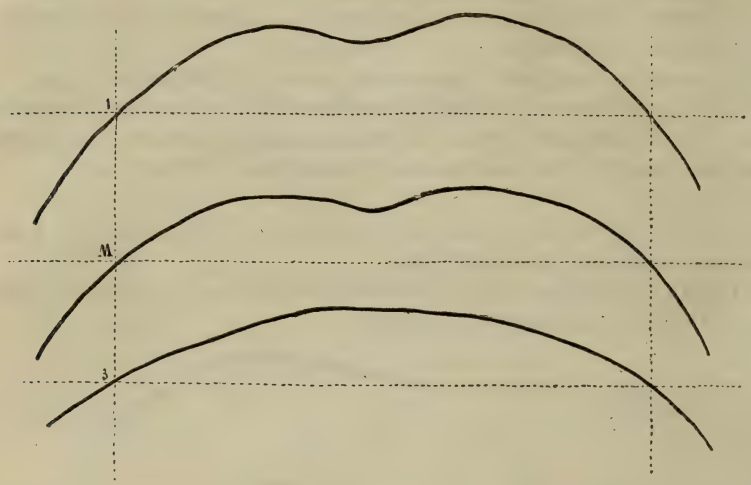

Fig. 18. — 1. Coupe à 6 centimètres au-dessous de la ligne bimamelonnaire. — M. Ligne bimamelonnaire. — 3. Coupe à 5 centimètres au-dessus de la ligne bimamelonnaire.

Angle de Louis très marqué; le sternum est légèrement incliné en arrière au niveau de son corps, légère fossette à 2 centimètres au-dessous de la ligne bi-mamelonnaire. (Fig. 18.)

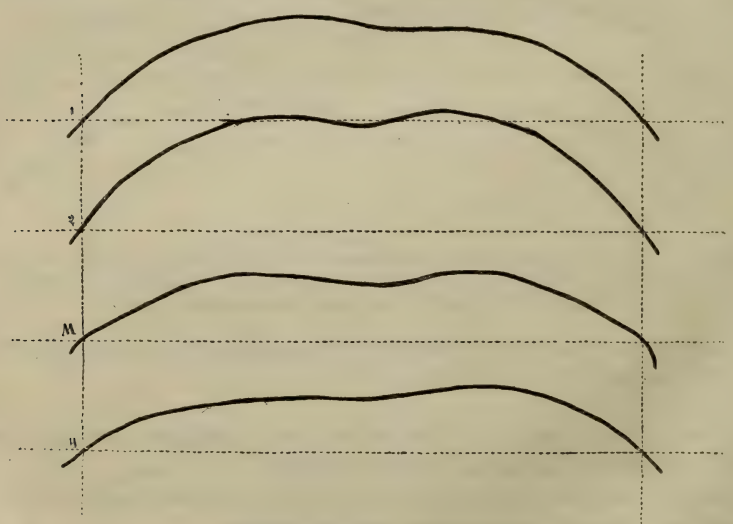

Fig. 19. — 1. Coupe à 8 centimètres au-dessous de la ligne bimamelonnaire. — 2. Coupe à 4 centimètres au-dessous de la ligne bimamelonnaire. — M. Ligne bimamelonnaire. — 4. Coupe à 4 centimètres au-dessus de la ligne bimamelonnaire.

Obs. XVI. — Gen..., dix-neuf ans; épileptique aliéné; taille, 161 centimètres; envergure, 154 centimètres.

Microcéphale; déviation de la pupille en haut et en dedans; angle de Louis; annulaires courts, n'arrivant qu'à la base de l'ongle du médius; deuxièmes orteils courts; lordose dorso-lombaire; pieds plats.

Thorax : diamètre transversal au niveau de l'aisselle, 21 centimètres; des mamelons, 21 centimètres.

Diamètre bi-acromial, 32 centimètres.

Diamètre sterno-vertébral au niveau des mamelons, 21 centimètres.

Longueur du sternum, 14 centimètres.

Les cartilages droits sont plus saillants que les gauches et forment une voussure longitudinale. (Fig. 19.)

Obs. XVII. — Dav..., trente-trois ans; épileptique simple; taille, 163 cent. 5; envergure, 161 centimètres.

Apophyses lémuriennes; angle de Louis peu marqué; annulaires et deuxièmes orteils trop courts; pieds plats.

Thorax : diamètre transversal au niveau de l'aisselle, 22 centimètres ; des mamelons, 24 centimètres.

Diamètre bi-acromial, 34 centimètres.

Diamètre sterno-vertébral au niveau des mamelons, 19 centimètres.

Longueur du sternum, 17 centimètres.

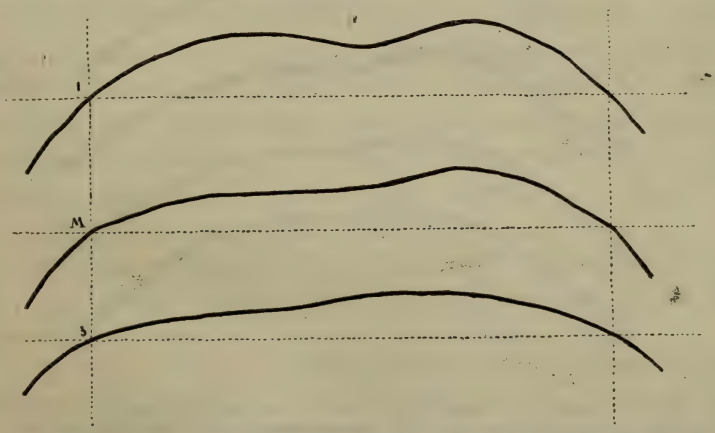

Fig. 20. — 1. Coupe à 5 centimètres au-dessous de la ligne bimamelonnaire. — M. Ligne bimamelonnaire. — 3. Coupe à 4 centimètres au-dessus de la ligne bimamelonnaire.

Poitrine aplatie à droite; la convexité des cartilages costaux est exagérée de ce côté depuis la 3e à la 7e côte; ils forment à 2 centimètres de leur insertion au sternum un angle voisin de 90°. Au niveau de la 4e côte le sternum s'enfonce jusqu'à la base de l'appendice qui se relève; il en résulte une fossette dont le sommet est à 5 cent. 5 de la ligne bi-mamelonnaire et un peu à droite de la ligne médiane.

Obs. XVIII. — Gob..., vingt-quatre ans; épileptique simple; taille, 162 cent. 5; envergure, 164 centimètres.

Asymétrie cranio-faciale, bosse frontale droite plus saillante ; voûte palatine ogivale ; double tourbillon des cheveux ; angle de Louis marqué.

Thorax : diamètre transversal au niveau du creux de l'aisselle, 23 cent. 5 ; des mamelons, 24 cent. 5.

Diamètre bi-acromial, 36 cent. 5.

Diamètre sterno-vertébral au niveau des mamelons, 20 cent. 5.

Longueur du sternum, 15 centimètres.

Absence d'un faisceau du grand pectoral à droite. Depuis l'angle de Louis, le sternum s'incline dans la profondeur et se relève à sa partie terminale, en formant uu rudiment de fossette au niveau de la ligne bi-mamelonnaire. Le sternum semble un peu dévié à gauche. Le 2e cartilage costal est très marqué des deux côtés. Depuis le 2e, les cartilages gauches décrivent une convexité prononcée atteignant son maximum sur le 4e cartilage ; tandis qu'à droite, ils sont aplatis. Il existe donc une gouttière dont l'une des lèvres est très haute et qui se termine en bas par une fossette. Le thorax est un peu aplati en haut et

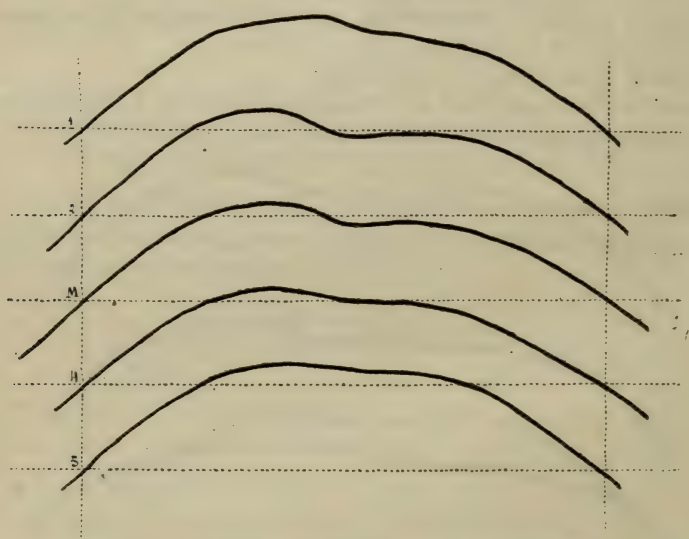

Fig. 21. — 1. Coupe à 6 centimètres au-dessous de la ligne bimamelonnaire. — 2. Coupe à 3 centimètres au-dessous de la ligne bimamelonnaire. — M. Ligne bimamelonnaire. — 4. Coupe à 3 centimètres au-dessus de la ligne bimamelonnaire. — 5. Coupe à 6 centimètres au-dessus de la ligne bimamelonnaire.

à droite, cela semble en rapport avec l'absence du faisceau du grand pectoral.

Si nous considérons les observations précédentes nous voyons qu'elles ont trait à deux déformations différentes.

La première est le vrai *thorax en entonnoir*, de Ebstein. Il existe une dépression médiane et à peu près symétrique dont le point le

plus déclive, le fond, siège soit sur le corps même du sternum, soit à l'union de celui-ci et de l'appendice qui se relève pour former la paroi inférieure. La paroi supérieure est formée par le corps du sternum et les parois latérales par les cartilages costaux. Ceux-ci, plus incurvés que normalement, décrivent soit une courbe dont la convexité très prononcée regarde en avant, soit un angle obtus ouvert en arrière. C'est le cas des observations I à V. Dans quelques-uns d'entre elles, la déformation n'est pas absolument symétrique, mais ce fait a été signalé dans plusieurs des travaux antérieurs.

Les observations VI et VII offrent une déformation qui se rapproche de la précédente, c'est le *thorax en gouttière*. Le sternum paraît peu ou pas dévié de sa direction normale; les cartilages costaux sont seuls atteints, mais ils le sont d'une manière symétrique. Des deux côtés de la ligne médiane, les cartilages présentent une courbure exagérée, il en résulte une gouttière longitudinale dont le fond est formé par le sternum.

Le deuxième type de déformation atteint son complet développement dans l'observation VIII. Là, le sternum semble normal; l'anomalie asymétrique et unilatérale porte sur les cartilages costaux gauches qui présentent une convexité presque angulaire, dont la saillie augmente du 2 au 5. A droite leur courbure est normale ou à peu près. La déformation n'est pas toujours aussi marquée; très sensible encore dans les 3 cas suivants, elle va en diminuant dans les observations IX à XVI; mais cependant, ce sont toujours les cartilages qui sont en jeu.

Enfin dans les observations XVII et XVIII, il semble exister à la fois une déformation unilatérale des cartilages et une déviation en arrière du sternum.

Voilà donc différents types bien distincts. On pourrait rapprocher le thorax en gouttière du thorax en entonnoir, et se demander si ce ne sont pas deux degrés différents d'une même déformation. Les théories de Schiffer ou d'Egel pourraient les expliquer.

Peut-être aussi pourrait-on considérer les observations XVII et XVIII comme des types de passage entre le vrai thorax en entonnoir et les déformations unilatérales. Cela justifierait la théorie d'Hagmann. Mais sur ces points on pourrait discuter à l'infini, puisque personne n'a constaté les raisons embryogéniques de la déformation. Jetons cependant un coup d'œil sur la pathogénie du thorax en entonnoir.

La plus vieille théorie, celle qui attribue cette malformation au rachitisme, est en général abandonnée ; car, contrairement à Hueter (cité par Ebstein) qui aurait observé dans le rachitisme une dépression du sternum, tous les auteurs mentionnent que le thorax rachitique est le thorax en carène, et qu'il existe concurremment dans cette maladie des lésions sur d'autres points du corps, enfin qu'il y a des antécédents rachitiques.

Les processus inflammatoires (médiastinite, résorption d'exsudats pleuraux, rétractions du poumon) produisent des déformations de la cage thoracique évoluant beaucoup plus rapidement et, du reste, aucun des malades observés n'a présenté l'une de ces affections.

On a invoqué aussi sans preuves à l'appui, des vices de position du fœtus (pression du talon, du maxillaire inférieur sur le sternum) et le déplacement congénital du cœur à gauche, ou un traumatisme de la mère dans le dernier mois de la grossesse (Graeffner).

Ebstein pense que la cause première réside dans un arrêt de développement du sternum. Celui-ci étant trop court, les côtes qui s'y insèrent subiraient de ce fait une modification dans leur direction qui se rapprocherait de l'horizontale et par suite le thorax serait plus large. D'autre part la diminution de la courbure en spirale des côtes amènerait une augmentation de leur longueur se traduisant par une pression plus forte sur le sternum. Celui-ci s'enfoncerait alors dans la poitrine en même temps que les cartilages verraient augmenter leur convexité. En résumé : brièveté anormale du sternum et comme conséquence, développement exagéré du diamètre transverse du thorax et enfoncement du sternum. Mais Ebstein n'a rencontré cette brièveté du sternum que dans l'observation de Hagmann qui a trait à un enfant de neuf ans. Chez aucun adulte affecté de thorax en entonnoir on n'a relevé le défaut de longueur de cet os. Et l'on ne peut admettre que, s'il y avait eu arrêt de développement du sternum dans l'enfance, ce même sternum atteindrait sa longueur normale chez l'adulte. Du reste, le tableau suivant qui représente les longueurs des sternums de nos malades montre que — d'accord en cela avec les autres auteurs — nous n'avons pas constaté d'arrêt de développement.

Quant à l'augmentation du diamètre transverse du thorax, Ebstein la relève dans 2 cas, ainsi que dans ceux de Flesch, d'Eggel et d'Hagmann. Il compare les chiffres qu'il a obtenus à des moyennes du diamètre transverse de la poitrine d'après l'âge. Ce tableau est

dû à Wintrich qui a examiné différents groupes d'individus de même âge; mais la taille des sujets n'y entre pour rien et il nous semble qu'il eût été au moins logique de la prendre en considération, même en nous basant sur ce tableau de Wintrich, nous n'avons pas constaté d'augmentation notable de ce diamètre, ce qui confirme les recherches de MM. Ramadier et Sérieux.

Noms.	Taille.	Longueur du Sternum.	Longueur du Sternum à 100 de taille comme base.
Obs. I.	165	14	8,4
Obs. II.	153	16.5	10,77
Obs. III.	169	18.1	10,7
Obs. IV.	173	17.2	9,8
Obs. V.	157	15.2	9,68
Obs. VI.	160	17.3	10,8
Obs. VII.	165.5	17.7	10,6
Obs. VIII.	163	17.7	10,8
Obs. IX.	166	18.	10,8
Obs. X.	168	18.1	10,7
Obs. XI.	165	18	10,9
Obs. XII.	164	18	10,9
Obs. XIII.	152	15	9,8
Obs. XV.	165	17.4	10,6
Obs. XVI.	161	14.8	9,1
Obs. XVII.	163.5	17.4	10,5
Obs. XVIII.	162.5	15.7	9,6

Le diamètre bi-acromial ne paraît pas non plus constamment augmenté. Voici le tableau de la taille et du diamètre bi-acromial de nos sujets; dans la 4e colonne nous avons placé en regard de chaque chiffre le diamètre bi-acromial normal pour la même taille [1].

Noms.	Taille.	Diamètre bi-acromial.	Diamètre bi-acromial normal.
Obs. I.	165	35	36.6
Obs. II.	153	36	34,6
Obs. III.	169	38	36.6
Obs. IV.	173	39	36.3
Obs. V.	157	34	35,7
Obs. VI.	160	38	37
Obs. VII.	165.5	38	36.6
Obs. VIII.	163	34	37
Obs. IX.	166	37	36.6
Obs. X.	168	37	36.6
Obs. XI.	165	33.5	36.6
Obs. XII.	164	38	37
Obs. XIII.	152	30.5	35.6
Obs. XV.	165	36	36.6
Obs. XVI.	161	32	37
Obs. XVII.	163.5	34	37
Obs. XVIII.	162.5	36.5	37

1. Ch. Féré, *Essai d'anthropométrie; comparaison des diamètres bitrochantérien et biliaque* (*Rev. d'Antrop.*, 1880, 2e série, t. III, p. 193.)

Il nous semble donc, pour en finir avec la théorie de Ebstein, que si l'on peut incriminer l'arrêt de développement du sternum dans le cas de Hagmann, il faudrait se garder de généraliser cette théorie que des mensurations contredisent.

Flesch énonce l'opinion de Schiffer qui invoque une exagération du développement en long des côtes. Celles-ci exercent alors une pression sur le sternum qu'elles enfoncent dans la poitrine en même temps que les cartilages s'incurvent. Hagmann croit à un arrêt de développement du sternum et une laxité anormale des articulations chondro-sternales. Eggel admet un trouble dans le développement et la nutrition du sternum entraînant la flexibilité de celui-ci qui se laisserait déprimer par la pression atmosphérique.

A côté de ces théories embryogéniques et mécaniques se place la théorie nerveuse. Klemperer, ayant observé le thorax en entonnoir chez deux frères d'une famille tarée au point de vue psychopathique, et chez un épileptique, considère cette malformation comme consécutive à une anomalie du système nerveux central. Eichhorst signale aussi des tares nerveuses héréditaires chez plusieurs malades. Enfin, MM. Ramadier et Sérieux font du thorax en entonnoir un stigmate de dégénérescence, étant donné que tous leurs sujets portaient quelques autres de ces stigmates. Ces auteurs observaient dans un asile.

Nos observations ont été prises dans les mêmes conditions, dans un service spécial d'épileptiques; c'est pourquoi presque toutes mentionnent aussi quelques-uns de ces signes. Il conviendrait donc avant de généraliser d'avoir une statistique comparative chez des gens sains, une statistique militaire, par exemple. Cependant nos 18 cas ont été recrutés parmi 182 malades; c'est une proportion de 10 p. 100, qui est évidemment supérieure à celle qu'on pourrait trouver dans un autre milieu.

Les théories nerveuses n'indiquent nullement le mode de formation du thorax en entonnoir; celle qui nous paraît le plus vraisemblable est celle de Eggel qui explique à la fois la symétrie de la dépression et la participation du sternum.

Quant à la déformation du second type, qui semble due aux cartilages costaux, nous pensons aussi qu'on peut admettre comme cause déterminante un trouble de nutrition de la paroi thoracique qui devient de ce fait plus flexible que normalement, et un arrêt de

développement. Celui-ci se voit manifestement dans l'observation VIII où l'on remarque une absence du grand pectoral du côté de la déformation [1], de même dans les observations XI, XV, XVIII où manque un faisceau du muscle, et plusieurs autres observations, où nous avons signalé une gouttière parallèle aux faisceaux musculaires et semblant indiquer qu'un de ceux-ci est plus ou moins rudimentaire. Mais comme complément à cette cause déterminante, nous nous demandons si le décubitus latéral habituel ne pourrait pas jouer le rôle de cause occasionnelle; de même, en effet, que l'on voit se produire chez le nouveau-né que l'on couche toujours du même côté, une asymétrie cranienne (plagiocéphalie par propulsion latérale de Guéniot), nous pensons que le décubitus peut amener dans la première enfance des modifications analogues sur la cage thoracique. Les côtes, flexibles à cette époque et subissant une pression latérale, voient diminuer leur courbure. Par suite, leur extrémité antérieure est refoulée en avant; le cartilage costal, serré entre l'extrémité de la côte qui avance et le sternum fixé par les côtes opposées et les clavicules, s'infléchit en avant, décrivant ainsi une convexité plus ou moins accusée. Cette déformation sera plus accusée sur les côtes inférieures plus longues et plus flexibles que sur les côtes supérieures plus courtes et protégées par la saillie de l'épaule, soutenue elle-même par la clavicule. Cette cause peut du reste se combiner avec celle qui entraîne la dépression du sternum, puisque nous citons 2 cas où existent à la fois un thorax en entonnoir et une déformation latérale. Mais elle ne nous semble pas pouvoir être admise comme cause de la première déformation, étant donnée la symétrie de celle-ci.

Ces déformations seraient, d'après Servier [2], assez souvent le prétexte de réformes devant les conseils de revision. Dans les cas de traumatismes, elles peuvent faire croire à des lésions qui n'existent pas [3].

1. Ch. Féré, *Note sur une anomalie musculaire chez deux épileptiques* (*Nouv. Icon. de la Salpêtrière*, 1889, p. 93). *Les épilepsies et les épileptiques*, 1890, p. 404.
2. Servier, Art. *Sternum*, *Dict. encycl. des sc. méd.*, t. XII, 3e série, 1883, p. 9.
3. E. H. Bennett, *On some congenital deformities of the thorax* (*Trans. of the Acad. of med. of Ireland*, 1883, vol. I, p. 263).

SUR DES

ANNEAUX INTERCALAIRES DES TUBES NERVEUX

PRODUITS PAR IMPRÉGNATION D'ARGENT

Par B. SÉGALL

(*Travail du laboratoire de M. le professeur Cornil.*)

(Planche XII)

I

Dans ce travail nous nous occuperons de quelques détails de structure relatifs à la myéline.

On sait que la gaine ou manchon de myéline, sous l'influence d'une solution d'acide osmique à 1 p. 100, se présente sous deux aspects suivant la manière dont on fait usage de ce réactif. Tantôt elle apparaît sous forme d'une gaine continue à double contour noirâtre dans toute l'étendue d'un segment interannulaire [1]; tantôt cette gaine est segmentée par les incisures de Schmidt-Lantermann [2] en une série de segments cylindro-coniques, qui s'emboîtent les uns avec les autres, en se recouvrant comme les tuiles d'un toit.

Au niveau de l'étranglement annulaire de Ranvier la myéline manque.

Nous avons voulu étudier l'action successive de l'acide osmique et du nitrate d'argent sur les fibres nerveuses à myéline.

Nous avons employé pour l'étudier une technique nouvelle [3] que voici :

Un nerf de grenouille fraîchement détaché est rapidement dissocié à l'œil nu, ou à la loupe, dans quelques gouttes d'acide osmique à 1 p. 100, jusqu'à ce que le nerf commence à passer du

1. Ranvier, *Traité technique d'Histologie*, 2e édit., 1889.
2. Lantermann, *Uber den feineren Bau der markhaltigen Nervenf* (*Arch. f. microsc. Anatomie*, 1876, t. XIII).
3. Ségall, *Anneaux intercalaires des tubes nerveux* (Comptes rendus de l'Acad. des sciences, 7 mars 1892, Société de Biologie, 30 avril 1892).

blanc au brun; la coloration brune produite, on soulève toute la masse avec l'aiguille, on la passe rapidement dans de l'eau distillée, pour enlever l'excès d'acide osmique, et on continue la dissociation dans une solution de nitrate d'argent à 2 p. 100 dans un verre de montre. On y laisse séjourner la masse de fibres exposées à la lumière solaire pendant vingt minutes, 1/2 heure, ou 3/4 d'heure, en les agitant de temps en temps. On peut ensuite monter les préparations dans la glycérine après les avoir lavées au préalable dans l'eau distillée pour enlever l'excès de nitrate d'argent. L'imprégnation est beaucoup facilitée si l'on traite les fibres nerveuses par l'éosine à 1 p. 100 en solution aqueuse, ou par le carmin neutre, ou même l'hématoxyline, avant de les monter dans la glycérine.

Nous avons essayé avec succès cette technique sur les nerfs d'un grand nombre de grenouilles, ainsi que sur le sciatique d'un cobaye âgé d'un jour.

L'imprégnation se produit ainsi d'une façon totale : 1° au niveau de l'étranglement annulaire de Ranvier; 2° au niveau de la jonction de deux segments cylindro-coniques.

1° Au niveau de l'étranglement annulaire, M. le professeur Ranvier [1] décrit les éléments suivants : la gaine de Schwann, l'anneau de l'étranglement, et le renflement biconique du cylindre-axe.

Par notre procédé on ne voit plus à ce niveau les figures de croix latine entière, qu'on y obtient en suivant la technique du nitrate d'argent simple, préconisé par M. Ranvier [2]. Il s'y produit seulement une imprégnation de la barre transversale de la croix, le cylindre-axe ne s'y imprègne plus en longueur, chose dont on peut se convaincre en examinant les figures 1, 3, 5, 7, en *b*. Cette imprégnation présente un contour ovale, exactement celui de l'anneau existant à ce niveau, elle est bien délimitée du côté de la gaine de Schwann par ses parties latérales, tandis que supérieurement et inférieurement on voit émerger le cylindre-axe, qui traverse l'anneau.

L'imprégnation présente une coloration qui varie du noir foncé au brun, suivant son degré; mais elle contraste toujours avec la couleur grisâtre du cylindre-axe, non imprégné en longueur. Suivant la quantité plus ou moins abondante de nitrate d'argent déposé à ce niveau, l'imprégnation est tantôt uniforme, tantôt granuleuse, ne laissant pas distinguer le renflement biconique, que présente le

1. Ranvier, *loc. cit.*, p. 556.
2. *Id.*, p. 554.

cylindre-axe à ce niveau. La gaine de Schwann se replie à ce niveau et continue son trajet d'un côté et de l'autre.

Toutefois en laissant les fibres très peu de temps dans le nitrate d'argent à 2 p. 100, on voit parfois encore une légère imprégnation sur une certaine étendue de la longueur du cylindre-axe, à la façon d'une croix latine de Ranvier complète. Ce dernier aspect peut se produire encore, si les préparations ne sont pas conservées, à l'abri de la lumière, ou quelque temps après les avoir montées.

2° Avant d'aborder l'imprégnation au niveau des incisures il faut rappeler succinctement la façon dont s'emboîtent les segments cylindro-coniques, ainsi que quelques-uns de leurs caractères.

Un segment interannulaire se décompose au point de vue de la myéline, en une série de segments cylindro-coniques, séparés les uns des autres par les incisures de Schmidt-Lantermann.

La longueur, le nombre des segments cylindro-coniques compris entre deux étranglements annulaires est fort variable [1]. Il peut y en avoir 2, 3, etc.

La figure 1 nous montre 25 segments cylindro-coniques, sans qu'on parvienne à l'autre étranglement annulaire.

Quoiqu'on ne puisse établir aucune règle, au point de vue du nombre, de la longueur de ces segments, etc., nous pouvons remarquer pourtant que les dissociations de beaucoup de nerfs, ainsi que les figures ci-jointes, ont attiré notre attention sur les points suivants. Il existe des segments cylindro-coniques dont les deux extrémités sont plus larges par rapport aux voisins dont les extrémités sont plus étroites (fig. 1, s^2); d'autres semblent placés à l'intérieur de deux segments voisins (fig. 1, *n*, *n*; fig. 2, 3, 5, *n*). Ces derniers segments, remarquables par les différences qu'ils présentent au point de vue de leur longueur, correspondraient aux « segments cylindro-coniques intercalaires » sur lesquels Renaut [2] et Vignal [3] ont déjà attiré l'attention dans leurs travaux.

D'autres segments ont une extrémité plus étroite placée à l'intérieur du segment voisin (fig. 1, s^1), tandis que l'autre est extérieure, et réciproquement. Parmi ceux-ci il y en a de très petits et disposés de la même façon (fig. 2, 5, *n'*).

1. Ranvier, *loc. cit.*, p. 563.
2. Renaut, *Recherches sur quelques points particuliers de l'histologie des nerfs* (*Arch. de Physiologie*, 1881).
3. Vignal, *Accroissement des tubes nerveux en longueur par la formation de segments intercalaires* (*Arch. de Physiologie*, 1883).

Examinons maintenant la façon dont ils sont emboîtés. On pense que deux segments cylindro-coniques voisins qui s'emboîtent, se recouvrent au niveau de leurs extrémités comme les tuiles d'un toit [1], qu'il y en a des segments cylindro-coniques dont les extrémités creuses reçoivent les extrémités pleines des segments voisins.

Nous avons pu nous convaincre souvent que l'emboîtement se fait fréquemment de la manière suivante :

Une des extrémités du segment cylindro-conique est coupée en biseau aux dépens d'une des faces du manchon myélinique.

Sur cette partie vient s'appliquer l'extrémité du segment voisin taillée nécessairement de la même façon, mais sur sa face opposée (la face de contact).

Nous avons observé cette disposition sur des nerfs de grenouilles, fraîchement dissociés dans l'acide osmique à 1 p. 100, et montés dans la glycérine; on pourrait s'en faire une idée en regardant la fig. 8, quoiqu'elle ait été obtenue par notre double méthode.

On voit dans ces espèces d'emboîtements que la myéline serait taillée en biseau à partir du trait d'imprégnation supérieur x, jusqu'à l'anneau imprégné en a. Dans les préparations obtenues simplement par l'acide osmique, si les segments sont écartés, on voit que ces parties taillées en biseau ont une couleur moins foncée, qui contraste toujours avec la couleur foncée du reste du manchon myélinique, c'est cette partie moins foncée qui correspond au biseau, elle est moins foncée parce que la myéline y est en couche plus mince.

Cet emboîtement sans être une règle générale se rencontre souvent en même temps que les descriptions classiques.

Mentionnons aussi que certaines fibres nerveuses, qui par le même procédé se présentent divisées transversalement en segments plus ou moins longs, sont simplement séparées par des incisures transversales. Sur les fibres nerveuses qui présentent les incisures de Schmidt-Lantermann, on peut voir que la longueur de ces incisures est d'une façon générale égale à la longueur sur laquelle se fait l'emboîtement, ou le recouvrement de deux segments voisins; voyez la figure 8, i, et les autres figures aux niveaux des incisures. Au niveau de l'emboîtement, les parties latérales des segments qui

1. Ranvier, *loc. cit.*, p. 562.

se recouvrent s'effilent, les extrémités effilées d'un segment viennent s'appliquer sur le segment voisin sous la gaine de Schwann, les extrémités du segment intérieur viennent s'appliquer soit sur les bords du segment voisin, soit sur le cylindre-axe [1].

On trouve souvent au niveau de l'emboîtement une disposition en rainure mentionnée pour la première fois par Boll [2] et Zaverthal [3]; nous pouvons confirmer, ainsi que des auteurs l'ont déjà fait, cet emboîtement en rainure; il existe, on le rencontre parfois, mais il faut monter beaucoup de préparations pour le trouver.

Pour se rendre bien compte de cette disposition en rainure, il suffit de supposer les parties latérales des extrémités d'un segment cylindro-conique divisées en deux branches entre lesquelles pénètrent les extrémités du segment voisin (voir le schéma I). Nous avons rencontré souvent une forme en double rainure, c'est-à-dire que les extrémités de deux segments voisins qui se rencontrent, se divisent chacune en deux branches; il y a donc quatre branches, deux rainures de chaque côté, appartenant aux deux segments, qui se pénètrent réciproquement (voir schéma II). Ces dispositions en rainure existent parfois avec la même symétrie aux extrémités opposées d'un même segment.

Schéma I.

Schéma II.

Nous avons tenu à rappeler seulement pour le moment ces dispositions, nous espérons pouvoir y revenir dans un travail ultérieur.

Ajoutons qu'à l'état normal, au moins sur les nerfs de grenouilles, et même sur des fibres nerveuses de cobayes jeunes, sans qu'il y

1. Ranvier, *loc. cit.*, p. 562.
2. Boll, *Studi sulle imagini microscopiche della fibra nervosa midollare* in *R. Acad. dei Lincei*, Roma, 1877.
3. *Contribuzione allo studio anatomico della fibra nervosa* (in *Rendinconti della R. Acad.*, Napoli, 1874).

s'agisse d'un artifice de préparation, nous avons souvent rencontré des groupes de fibres à myéline (même par la dissociation dans l'acide osmique seul), qui sur une certaine étendue de leur trajet ne présentaient que la gaine de Schwann, et le cylindre-axe, comme on peut voir sur la fig. 9, en x.

Ceci étant dit, revenons aux imprégnations au niveau des incisures :

Les anneaux intercalaires imprégnés par le nitrate d'argent siègent dans des endroits fixes, toujours d'une façon régulière; on ne peut pas croire qu'il s'agisse d'un simple dépôt de nitrate d'argent, sans aucune autre signification.

Si on veut bien se rappeler ce que nous avons dit plus haut au point de vue de la façon dont se conduisent les extrémités des segments cylindro-coniques, on comprendra aisément ce que nous allons décrire :

Les anneaux intercalaires siègent précisément au point où les extrémités effilées d'un segment viennent s'appliquer sur le segment voisin sous la gaine de Schwann, ou d'une façon plus explicite, au premier point de leur jonction (fig. 1, a, a^1, a^2, a^3, etc., et les mêmes lettres sur les autres figures). Ils occupent à ce niveau transversalement, quelquefois obliquement, toute la largeur de la fibre nerveuse, dans ce sens qu'ils dépassent un peu d'un côté, et d'un autre les gaines, ou manchons de myéline, de sorte que la gaine de Schwann semble un peu soulevée si l'imprégnation est plus ou moins forte. La largeur de ces anneaux imprégnés varie suivant le diamètre des fibres nerveuses, on les rencontre même sur les fibres à myéline les plus minces, dans lesquelles les segments cylindro-coniques ne se montrent pas très nettement, à cause de la couche très mince de myéline.

Leur couleur varie suivant le degré de l'imprégnation, elle est tantôt noire, foncée, tantôt brunâtre. Si l'imprégnation est forte, ils apparaissent sous forme d'un disque noir uniforme plus ou moins granuleux; si elle l'est moins, ils se présentent sous forme d'anneaux brunâtres, plus ou moins granuleux, suivant l'abondance du nitrate d'argent qui y a pénétré, et s'y est réduit.

Leur épaisseur varie aussi suivant le degré de l'imprégnation. La situation de ces anneaux, quoique existant toujours au même endroit, varie pourtant, au point de vue du rapport avec certaines extrémités des segments, et même avec quelques segments cylindro-

coniques; de telle sorte que si on veut bien regarder les figures, on peut aisément voir qu'il existe des segments cylindro-coniques, ayant deux anneaux imprégnés à chacune de leurs extrémités (fig. 1, s^2), d'autres qui n'en présentent qu'à une de leurs extrémités (fig. 1, s^1), tandis que l'anneau de l'autre extrémité dépend du segment voisin, enfin on voit des segments cylindro-coniques intercalaires longs et courts, ou les anneaux intercalaires dépendent des segments entre lesquels ils sont compris (fig. 1, *n*, *n*, mêmes lettres sur les autres figures).

Le nombre des anneaux intercalaires varie avec le nombre des segments cylindro-coniques compris entre deux étranglements annulaires.

Ainsi, sur la figure 1, on en voit 24, sans arriver à l'autre étranglement. D'autres fois ils sont au nombre de 2, 3, 4, etc., sans qu'on puisse pour le moment établir aucune règle; il existe des incisures au niveau desquelles on ne voit pas d'imprégnation.

La distance qui sépare deux anneaux varie avec la longueur des segments cylindro-coniques.

Ainsi on les voit sur les figures tantôt plus éloignés, tantôt plus rapprochés. Sur la figure 4, ils sont à des distances presque égales, ce qui contraste singulièrement avec la fibre B de la figure 7.

Les incisures obliques de Schmidt-Lantermann se voient sur les parties latérales de l'anneau, tantôt supérieurement, tantôt inférieurement à l'anneau, suivant la façon dont s'effectue l'emboîtement.

Si on tentait pour le moment de donner à ces anneaux une importance au point de vue de l'emboîtement, on pourrait dire que l'extrémité qui présente un anneau imprégné, emboîte l'extrémité du segment voisin; on aura alors :

a. Des segments cylindro-coniques sans anneaux (segments cylindro-coniques intercalaires) emboîtés par deux segments voisins, ayant chacun à son extrémité un anneau imprégné; dans ce cas les extrémités du segment emboîté se voient supérieurement, et inférieurement aux anneaux, dans l'intérieur desquels ils pénètrent, les incisures obliques se trouvant elles-mêmes disposées de la même façon (p. ex. fig. 1, *n*, *n*; fig. 2, *n*, etc.);

b. Des segments à 2 anneaux, à leurs extrémités, emboîtant deux segments voisins, dans ce cas les incisures au nombre de 4 sont comprises dans l'intervalle des anneaux (fig. 1, s^2, etc.);

c. Des segments dont une extrémité emboîte le voisin, tandis que l'autre extrémité est emboîtée, les incisures disposées comme sous le n° 1 (fig. 1, s^1, etc.).

Si l'imprégnation est forte on a l'image de disques, toutefois, percés pour donner passage au cylindre-axe, ainsi qu'aux extrémités emboîtées.

Nous nous sommes servi pour ces descriptions de grossissements de 700 à 800 diamètres; les plus forts objectifs à immersion homogène ne nous apprennent rien de plus à leur égard.

Dans les points où l'imprégnation n'est pas forte, on ne peut pas voir sur la même coupe optique les deux bords de l'anneau; sur une coupe optique on voit un des bords de l'anneau qui semble appliqué à la surface de la fibre nerveuse, l'extrémité emboîtée passe au-dessous de ce bord pour s'appliquer sur le segment voisin; dans une autre coupe optique on voit l'espace clair non imprégné de l'anneau ayant dans son intérieur les extrémités des segments cylindro-coniques qui s'appliquent l'une sur l'autre recouvrant le cylindre-axe, enfin sur un plan plus profond le bord postérieur de l'anneau.

L'imprégnation se produit aussi sur les fibres dont la myéline se segmente transversalement, ainsi qu'au niveau des incisures en rainure.

La figure 8 a été obtenue par la même technique avec cette différence que le séjour dans le nitrate d'argent a été moins long, la préparation a été ensuite placée pendant vingt-quatre heures dans le carmin neutre; l'anneau est dessiné en *a*, quant au trait supérieur *x*, il représente le niveau auquel la myéline du segment cylindro-conique commence à être taillée en biseau, les incisures *i* sont comprises entre ces deux imprégnations.

On peut obtenir par un artifice de préparation les extrémités emboîtées comme mises à nu, libres, et à ces extrémités adhère quelquefois le segment emboîtant avec l'anneau. Sur la figure 6 on voit en *a* l'anneau imprégné surmonté de l'extrémité du segment cylindro-conique qui traverse sa lumière, mais il y manque l'extrémité du segment suivant qui l'emboîte.

Les préparations obtenues avec le nerf sciatique de cobaye âgé de un jour, ressemblent aux images des fibres minces de grenouilles des figures 4, 2 la fibre A, 7 la fibre B.

Nous avons mentionné plus haut qu'on rencontre des fibres dont

la myéline manque sur une certaine étendue, comme sur la figure 9; on y voit de chaque côté les anneaux imprégnés, la myéline est plus abondante en *m* dans les parties qui limitent son interruption, produisant ainsi une légère distension de la gaine de Schwann; en *b*, on voit des étranglements annulaires singuliers d'aspect.

Des images identiques (absence de myéline) se voient par l'acide osmique seul, et si on colore ensuite au carmin, les cylindres-axes prennent une belle coloration rouge dans toute l'étendue de l'interruption de la myéline.

Dans toutes les préparations obtenues par la technique ci-dessus, la myéline présente une couleur grisâtre plus ou moins foncée.

On sera peut-être étonné de ne pas voir nettement le cylindre-axe dans nos figures, ainsi que l'absence des noyaux des segments interannulaires, mais comme nous avons tenu à étudier surtout les anneaux, nous ne nous en sommes pas préoccupé.

Nous attribuons l'absence d'imprégnation qui a lieu par places à ce que par la dissociation rapide à l'œil nu, il est possible que de tels endroits (fig. 1, *r*, etc.) n'aient pas subi également l'action du nitrate d'argent.

II

Les travaux suivants se rapportent à l'objet de nos recherches :

Rezzonico [1] et Golgi [2] croient, se fondant sur les images qu'ils ont obtenues, que les incisures seraient occupées par des filaments enroulés en spirale sur le cône plein du segment cylindro-conique. Ces filaments vont du cylindre-axe à la gaine de Schwann en décrivant des spires dans ce trajet. Ceci, Mondino, Cattani [3], Marenghi et Villa [4], confirment à quelques modifications près la description précédente.

Kuhnt [5] décrit au niveau des incisures une membrane interposée entre deux segments cylindro-coniques.

1. Rezzonico, *Sulla struttura delle fibre nervose del midollo spinale* (*Arch. p. le scienze mediche*, 1881).
2. Golgi, *Sulla struttura delle fibre nervose midollate periferiche* (*Arch. p. le scienze mediche*, t. IV, 1881).
3. Cattani, *L'appareil de soutien de la myéline dans les fibres nerveuses périphériques* (*Arch. italiennes de Biologie*, VIII, fasc. 3, 1886).
4. Marenghi et Villa, *Riforma medica*, vol. II, 1891.
5. Kuhnt, *Die periph. markh. Nervenf.* (*Arch. f. micr. Anat.*, 1876).

Koch décrit au niveau des incisures un ciment (*Kittsubstanz*) interposé en couche mince entre les segments cylindro-coniques. Ce ciment s'imprègne par le nitrate d'argent.

Schiefferdecker [1] conclut de la même façon; il va plus loin, en disant que ce même ciment existe aussi au niveau de l'étranglement annulaire de Ranvier vu qu'il s'imprègne par le même réactif (nitrate d'argent). Il préfère pourtant dénommer ce ciment par le mot de « substance intercalée, interposée » (*Zwischensubstanz*).

Voici ce que cet auteur dit à propos de cette substance : Au niveau de l'étranglement annulaire de Ranvier, ainsi qu'au niveau des incisures, il existe une substance interposée, qui se conduit d'une façon identique, étant la même. Elle gonfle dans les fibres fraîches par addition d'eau, de même par l'action de l'acide osmique, suivie de celle des alcalis dilués... L'eau, les solutions aqueuses de sels, les matières colorantes, le nitrate d'argent peuvent pénétrer au niveau des incisures. Ce dernier réactif, en y pénétrant, la colore en brun, il produit une coagulation de cette substance, qui prend ainsi des images plus fixes, reproduisant la forme des espaces entre lesquels elle est située. On a ainsi des disques annulaires (*ringförmige Platten*, *Zwischenscheiben*) au niveau des étranglements de Ranvier, et des entonnoirs intercalaires au niveau des incisures (*Zwischentrichter*).

Boveri [2] ne croit pas à l'existence d'un ciment au niveau des incisures; si c'était ainsi il devrait s'imprégner sur les tissus fraîchement détachés.

A cette assertion, Schiefferdecker répond que lui et Koch l'imprègnent sur les tissus frais.

Technique de Koch : on traite le nerf d'abord avec le nitrate d'argent, puis avec le chloroforme; deuxième procédé : on dissocie dans le chlorure de sodium, on introduit ensuite dans le nitrate d'argent 1/400 — 1/700 (1/4 — 1/7); on peut encore dissocier directement dans le nitrate d'argent, et on lave avec le chloroforme, où elles restent deux jours avant de les examiner.

Boveri croit qu'il existe au niveau des incisures une membrane qui s'imprègne.

Voici ce que nous trouvons dans le travail de Schiefferdecker à

1. Schiefferdecker, *Beiträge zur Kenntniss des Baues der Nervenf.* (*Arch. f. mikros. Anat.*, vol. 30, 1887); voir l'opinion de Koch, *ibid.*
2. Boveri, voir le travail de Schiefferdecker, *loc. cit.*

l'égard de la technique de Boveri : « Le nerf est fixé en extension sur un bouchon, on durcit dans un mélange de parties égales de nitrate d'argent, et d'acide osmique en solution à 1/100, on lave après dans l'eau, et on l'introduit dans un mélange composée de : 2 à 3 gouttes d'une solution concentrée de potasse, pour 15 centimètres cubes d'eau, où il reste pendant vingt-quatre heures, on dissocie ensuite dans la glycérine. »

Schiefferdecker dit : Les images que Boveri a obtenues par sa technique, ne prouvent nullement qu'il existe au niveau des incisures une membrane, et pas une couche de ciment (Zwischensubstanz).

Gedœlst [1] décrit au niveau des incisures des ponts servant à relier deux segments voisins. Ces ponts seraient des filaments en nombre variable 2, 3, 6, etc., qui occupent seulement l'espace oblique de l'incisure de Schmidt-Lantermann, passant obliquement d'un de ses bords jusqu'à l'autre [2].

Gaule, et Iohansson, dans une note préalable (*Centralblatf. Physiologie*, 1891), décrivent des images sous forme d'anneau (Ringbänder) au niveau des incisures.

Technique de Gaule : on durcit les nerfs periphériques de grenouilles (*Ra. esc.*) ou cobayes pendant quatorze jours à la chaleur, dans la liqueur d'Erlitzky (bicr. potasse, 3 p.; sulf. de cuivre, 1 p.), on dissocie après dans l'eau, et on colore avec de l'hématoxyline (alun, 1/2 p.; hématoxyline, 20 p.).

Ces deux derniers auteurs disent : La coloration à l'aide de l'hématoxyline donne en même temps que la coloration du cylindre-axe, des disques (Bänder) qui ne se produisent pas par d'autres substances colorantes, telles que : safranine, nigrosine, « éosine »...

Il existe donc au niveau des incisures obliques une substance qui précipite l'hématoxyline de ses solutions et la fixe, tandis qu'elle est indifférente aux autres substances colorantes. Cette substance prend l'aspect d'un entonnoir.

Nous avons tenu à résumer les opinions et les techniques de quelques-uns des auteurs cités, car Schiefferdecker publie dans *Anatomischer Anzeiger*, du 15 juin 1892, une critique à notre

1. Gedoelst, *Recherches sur la constit. cellul. de la fibre nerveuse* (*La Cellule*, t. III, t. V).

2. Voir dans Ranvier, *loc. cit.*, p. 815, fig. 394, une fibre représentant exactement les filaments de Gedoelst, occupant les incisures obliques.

communication présentée par M. le professeur Ranvier, à l'Acad. des sciences (7 mars 1892).

Schiefferdecker dit dans cette critique :

« Ségall décrit exactement les anneaux, mais c'est Boveri qui a le premier employé l'acide osmique, et le nitrate d'argent *réunis* pour l'étude des nerfs, et, mieux encore que Ségall,... *directement mélangés* [1].

« Boveri obtient ainsi la coloration des « endroits des incisures de Lantermann »,... et ce sont les anneaux... vus par Ségall.... Moi même (Schiefferdecker)... j'ai trouvé ces anneaux par la méthode de Boveri,... je les ai nommés entonnoirs intercalaires (Zwischentrichter)... Il n'y a rien de nouveau dans la communication de Ségall. »

Le lecteur pourra voir que nous procédons d'une façon différente de celle des auteurs mentionnés, et que de plus notre technique est plus rapide que la leur, car nous pouvons ajouter « que le temps nécessaire pour produire l'imprégnation se réduit au minimum possible, en suivant les manipulations de la technique que nous avons donnée, pourvu qu'avant de monter les fibres nerveuses dans la glycérine, on les passe dans une solution aqueuse d'éosine à 1/100, ou dans le carmin neutre, ou dans l'hématoxyline. On peut ainsi obtenir les imprégnations dans quelques minutes. »

Nous produisons par notre technique l'imprégnation sur les nerfs immédiatement détachés, donc à l'état le plus frais possible plus rapidement encore que par toutes les techniques données jusqu'ici à l'occasion de ces recherches.

Nous sommes en contradiction avec Gaule et Johansson, qui disent que dans leur technique l' « éosine » empêche l'imprégnation.

Y a-t-il des ressemblances entre les images obtenues par notre façon de procéder, et celle des autres auteurs?

Nos images ressemblent à celle du travail de Schiefferdecker « à quelque chose près », peut-être autant avec celles de Boveri, Koch, mais nous n'avons pu nous procurer les travaux de ces derniers auteurs sur ce sujet [2].

Dans les travaux de Rezzonico, Golgi, voir notre figure 8 : l'espace de *x-a* est représenté par des filaments occupant toute la lar-

1. Voir *Anatomischer Anzeiger*, n° du 15 juin 1892.
2. Ce n'est que par le travail de Schiefferdecker, *loc. cit.*, que nous avons pu connaître les opinions de Boveri, Koch.

geur des segments cylindro-coniques à ce niveau, d'un côté de la gaine de Schwann jusqu'à l'autre.

Dans le travail de Cattani, voir la même figure 8 : en place de l'anneau *a* il y a sur une de ses figures 2 filaments réunissant transversalement les extrémités des segments cylindro-coniques qui s'emboîtent.

III

On peut en général grouper de la façon suivante les opinions qui existent aujourd'hui relativement à l'appareil de soutien de la myéline.

1). Des auteurs croient que toutes les imprégnations obtenues sont un artifice des réactifs employés, l'appareil de soutien de la myéline n'existe pas dans les nerfs à l'état vivant (Ranvier, Froriep, Hesse, Pertik, Waldstein, et Weber [1], etc.).

2). D'autres soutiennent le contraire, parmi lesquels Ewald et Kühne qui ont décrit dans les fibres nerveuses à myéline, une gaine cornée, le réseau noueux (Névrokeratine).

A ce groupe se rattachent encore les différents travaux des autres auteurs mentionnés (Golgi, Rezzonico, etc.).

3). Parmi les auteurs dont les travaux ont été résumés plus haut, on voit qu'il y en a quelques-uns qui ont obtenu des imprégnations au niveau des incisures (Golgi, Rezzonico, Boveri, Koch, Schieffer-decker, Cattani, Gedoelst, Gaule et Johansson, etc.).

Le sujet que nous traitons ici se rattache à ce dernier groupe surtout, sans que notre technique soit identique à la leur, et sans que le résultat de nos recherches soit identique à celui obtenu par quelques-uns de ces auteurs.

Nous ne nous préoccupons pas pour le moment de ce qui existe ou non comme appareil de soutien dans la longueur des segments cylindro-coniques, nous n'avons pas la prétention de trancher les opinions qui existent entre les histologistes sur ce sujet, nous nous bornons pourtant à attirer l'attention sur les quelques points suivants :

La majorité des auteurs admettent aujourd'hui que les incisures de Schmidt-Lantermann existent dans les nerfs à l'état vivant,

1. Ranvier, *loc. cit.*, p. 571.
2. *Ibid.*, p. 814.

qu'elles ne sont pas un artifice dû à l'action de l'acide osmique. Ce réactif les mettrait mieux en évidence par le fait qu'il produit un écartement des segments cylindro-coniques.

Beaucoup d'auteurs admettent encore qu'au niveau des incisures la segmentation de la myéline est complète jusqu'au cylindre-axe, ce que nous croyons aussi.

D'après la description que nous avons donnée plus haut, il y a lieu de distinguer au niveau des incisures une partie oblique (fig. 8, *i*), et une partie transversale comprise entre les incisures (fig. 8, de *i-i*), cette partie transversale occupe donc toute la largeur sur laquelle se fait le recouvrement de deux segments voisins. C'est cette partie que nous croyons taillée en biseau (fig. 8, de *x-a*).

La membrane, le ciment, la substance intercalée, pourraient même, d'après les auteurs qui les décrivent, être obtenues isolées, adhérant soit au cylindre-axe, soit à la gaine de Schwann.

De telles images ne seraient-elles pas dues à des restes de segments cylindro-coniques réduits à cet état par les réactifs employés?

L'acide osmique seul pourrait donner des images sur lesquelles on peut voir de tels fragments adhérents au cylindre-axe, comme le dit M. le professeur Ranvier [1] : « Quelquefois il peut rester à la surface du cylindre-axe de petites portions des segments cylindro-coniques, qui y forment comme des écailles. »

Schiefferdecker croit qu'au niveau de l'étranglement annulaire de Ranvier il existe aussi une substance, la même qu'au niveau des incisures, qui au premier endroit prend la forme de disque (Zwischenscheiben).

Voici ce que M. Ranvier dit à ce propos [2] :

« J'ai cru longtemps que l'anneau des étranglements, que le nitrate d'argent dessine en noir, correspondrait à un ciment analogue à celui qui soude les cellules endothéliales, etc., mais tout récemment, ayant repris l'étude de la question, je suis arrivé à douter de l'existence de ce ciment. » M. Ranvier ajoute à cette occasion des faits bien démonstratifs.

Par la technique que nous avons suivie nous nous sommes convaincu que l'imprégnation de la barre transversale de la croix latine de Ranvier seule, est en rapport avec le temps que dure l'ac-

1. Ranvier, *loc. cit.*, p. 564.
2. *Id.*, p. 557.

tion du nitrate d'argent comme M. Ranvier l'a déjà exprimé [1]. Elle est due à l'imprégnation transversale seulement des parties décrites par M. Ranvier au niveau de l'étranglement annulaire. On peut supposer aussi que des substances nutritives des fibres nerveuses soient aussi imprégnées dans ce point par le nitrate d'argent.

A quoi est due l'imprégnation au niveau des incisures?

Koch dit qu'il y a là un ciment; Schiefferdecker une substance intercalée entre les segments cylindro-coniques, cette substance prend à ce niveau la forme d'entonnoir (Zwischentrichter), d'après ce dernier auteur.

Si on veut bien se rappeler notre description, on voit que les anneaux existent à la surface des tubes nerveux, et non entre les segments cylindro-coniques, c'est-à-dire qu'ils ne se trouvent pas situés dans l'espace compris entre les extrémités des segments cylindro-coniques qui se recouvrent, comme il en résulte de la description des images que Schiefferdecker donne dans son travail (obtenues par la technique de Boveri).

Cet auteur y dit explicitement : La substance intercalée se trouve entre les extrémités des segments cylindro-coniques (*zwischen den Marksegmenten*). La description est donc différente de la nôtre, « la façon de procéder de même ».

Nous croyons que l'imprégnation telle qu'on la voit sur nos images au niveau des incisures, est due à des anneaux qui y existent, et qui ont le rôle de relier deux segments voisins, de sorte qu'à ce point de vue nous nous rapprochons de l'opinion des auteurs italiens mentionnés.

Nous avons dit que la lumière des anneaux est quelquefois complètement remplie par le nitrate d'argent, donnant ainsi l'image de disques percés. Il est possible que dans la production de ces images interviennent des substances nutritives qui ont pénétré, au niveau des incisures, pour servir à la nutrition, car nous nous sommes convaincu que diverses matières colorantes peuvent pénétrer plus ou moins vite au niveau des incisures [2], dans l'espace compris entre les extrémités des segments cylindro-coniques.

Par notre procédé nous n'avons pu obtenir l'imprégnation totale de cet espace par le nitrate d'argent, il n'a pénétré que légèrement,

1. Ranvier, *loc. cit.*, p. 555.
2. Schiefferdecker, *loc. cit.*, a également prouvé la pénétration de matières colorantes au niveau des incisures.

et sur une petite étendue juste à l'endroit où sont situés les anneaux. Nous croyons que cette chose est due à la concentration de la solution du nitrate d'argent que nous avons employé, car par la dissociation préalable dans l'acide osmique à 1 p. 100 des nerfs fraîchement détachés, et par le coloration ultérieure à l'aide du carmin neutre, l'hématoxyline, etc., nous avons pu obtenir la coloration de cet espace (fig. 8, de *x-a*), ce qui prouve qu'il y a une pénétration à ce niveau; cette pénétration est favorisée par la dilution des solutions colorantes, quelquefois par le séjour plus ou moins prolongé dans ces solutions.

Quant à la nature chimique des substances qui pénètrent au niveau de l'étranglement et au niveau des incisures, et aux dépens desquelles se ferait la nutrition des tubes nerveux, elles sont mieux décrites dans les traités de physiologie, elles sont peut-être encore mieux définies par les réactions qu'elles donnent avec l'eau, le nitrate d'argent, et diverses matières colorantes.

Par notre procédé nous n'avons pu obtenir au niveau des incisures des images telles que celles obtenues par Golgi, Rezzonico, Gedoelst, etc., et sur ce point nous reviendrons ultérieurement.

IV

La technique que nous avons suivie nous permet de formuler les conclusions suivantes : 1° Au niveau de l'étranglement annulaire de Ranvier on peut produire une imprégnation donnant seulement la barre transversale de la croix latine, ce qui est dû à l'action plus ou moins prolongée du nitrate d'argent. 2° Par le même procédé technique on obtient une imprégnation au niveau de l'emboîtement de deux segments cylindro-coniques. Le dépôt d'argent imprègne un anneau superficiel et saillant, situé au niveau de la jonction de deux segments cylindro-coniques, à leur premier contact. 3° Ces anneaux, situés sous la gaine de Schwann, entourent la myéline. Leur imprégnation forte peut donner l'image de disques percés. 4° Nous ne pouvons pas nous prononcer pour le moment sur le rapport plus étroit que ces anneaux pourraient présenter avec la gaine de Schwann. 5° D'après nos images on voit qu'il y a des segments cylindro-coniques à deux anneaux, à un seul, des segments cylindro-coniques intercalaires sans anneaux. Ces anneaux semblent jouer un rôle dans l'emboîtement de deux segments

voisins. 6° Les matières colorantes, le nitrate d'argent, l'eau, etc., peuvent pénétrer au niveau de l'emboîtement de deux segments cylindro-coniques, ainsi qu'au niveau de l'étranglement annulaire. Cette pénétration est favorisée au premier endroit par la dilution des solutions de matières colorantes ou par le séjour plus ou moins prolongé dans ces solutions. 7° Les matières nutritives pénètrent aussi, suivant toute probabilité, à ces deux endroits. 8° La pénétration des solutions de matières colorantes est plus facile au niveau de l'étranglement annulaire de Ranvier qu'au niveau des incisures, parce que la myéline y manque. 9° Les étranglements annulaires de Ranvier seraient pour les matières nutritives les portes d'entrée principales, tandis que les incisures des portes accessoires. 10° La morphologie très variable que présentent les segment cylindro-coniques, le fait qu'il existe des parties dénuées de myéline, font croire à des phénomènes de division des segments cylindro-coniques, à un processus de dégénération et régénération dans les nerfs à myéline, à l'état vivant même, théorie déjà exprimée par différents auteurs.

Qu'il nous soit permis, en terminant, d'exprimer nos plus vifs remerciements à MM. les professeurs Cornil et Ranvier pour les conseils qu'ils ont bien voulu nous donner à l'occasion de ces recherches.

Explication de la planche XII.

Les figures 1-8 inclus proviennent du nerf sciatique, la fig. 9 du nerf sacro-lombaire, de grenouilles.

Fig. 1 (grossiss., 480°). — *e* étranglement annulaire de Ranvier, *b* barre transversale de la croix latine de Ranvier, imprégnée seule; s, s^1, s^2, etc., segments cylindro-coniques de myéline; *ii*, i^1i^1, etc., incisures obliques de Schmidt-Lantermann; a, a^1, a^2, a^3, a^4, a^5, etc., anneaux intercalaires imprégnés d'argent; s^2 segment cylindro-conique à 2 anneaux; s^1 segment cylindro-conique à un seul anneau; *n* segments cylindro-coniques intercalaires petits et longs; r, r^1 endroits non imprégnés; *g* gaine de Schwann.

Fig. 2 (grossiss., 450° groupe de fibres de différents diamètres). — Pour les lettres a, a^1, a^2, a^3, a^4; n, n, n; s^1, s^2; mêmes explications que sur la fig. 1. En n^1 sur la fibre B, on voit un segment cylindro-conique petit avec un seul anneau imprégné à une de ses extrémités.

Fig. 3 (grossiss., 450° groupe de fibres). — Pour les lettres *b*, *a*, *r*, *n*, mêmes explications que sur la fig. 1.

Fig. 4 (grossiss., 450e). — Fibre mince avec les anneaux imprégnés en *a*, a^1, a^2.

Fig. 5 (grossiss., 450e). — Pour les lettres *e*, *b*, *a*, a^1, a^2, a^3, *n*, mêmes explications que sur la fig. 1. Le segment cylindro-conique n^1 est identique à n^1 de la fig. 2.

Fig. 6. — Deux fibres présentant par artifice de préparation les extrémités des segments cylindro-coniques mises à nu au niveau de leur emboîtement, dépassant la lumière des anneaux imprégnés en *a*.

Fig. 7 (450e). — Deux fibres de différents diamètres. En *b*, *a*, mêmes explications que sur la fig. 1.

Fig. 8. — Immersion homogène. En *s*, *ii*, *a*, *g*, *r*, mêmes explications que sur la fig. 1. En *x* dépôt d'argent à l'endroit où le segment *s* commence à être taillé en biseau. De *x-a* dépôt granuleux d'argent à la surface du tube nerveux.

Fig. 9. — Groupe de fibres montrant en *x* des endroits où la myéline manque, *g* gaine de Schwann, *cy* cylindres-axes.

Il y a à remarquer outre les anneaux imprégnés en *m* les couches plus épaisses de myéline, avoisinant l'endroit *x* qui en est dépourvu, en *b* l'imprégnation transversale au niveau de deux étranglements singuliers de forme.

DISPOSITION ET DÉVELOPPEMENT

DES

MUSCLES DANS L'IRIS DES OISEAUX [1]

Par le Dr G. DURAND
Ancien interne des hôpitaux de Paris.

La question de l'existence du muscle dilatateur de l'iris chez les mammifères a donné lieu à un grand nombre de travaux contradictoires. Les uns le nient, les autres l'admettent, soit en faisceaux séparés dans l'épaisseur du corps de l'iris, soit formant un plan continu en avant de la couche épithéliale postérieure. C'est sur les conseils de mon maître, M. le professeur Duval, que j'ai entrepris d'examiner cette question.

Sa grande difficulté consiste à distinguer les fibres-cellules des fibres de Remak, des fibres de la membrane limitante postérieure, ou des cellules allongées de la couche profonde de l'épithélium postérieur. Aussi, me réservant de faire ultérieurement ces recherches sur les mammifères, me suis-je proposé auparavant d'acquérir des notions exactes sur la situation et la disposition des fibres radiées chez les oiseaux.

On sait en effet que, dans cette classe, la musculature de l'iris est extrêmement développée, et que, de plus, ces fibres sont de nature striée, ce qui facilite singulièrement leur étude. Ce sont ces premiers résultats que j'entreprends d'exposer ici.

1. Ce travail a été fait dans le laboratoire de M. le professeur Mathias Duval, à la Faculté de médecine de Paris. Je ne saurais trop remercier mon maître pour la bienveillance avec laquelle il m'a guidé de ses conseils durant tout le cours de ce travail. Les résultats préliminaires en ont été communiqués à la Société de Biologie dans les séances du 10 février et du 4 mars 1893. Les figures sont dues à mon ami M. le docteur Loisel, que je tiens à remercier ici pour l'obligeance avec laquelle il a bien voulu s'en charger.

CHAPITRE PREMIER

TECHNIQUE

Voici d'abord les procédés d'étude dont je me suis servi :

L'œil, recueilli aussi frais que possible, est sectionné en deux parties à peu près égales, suivant un plan perpendiculaire à l'axe. L'hémisphère antérieur contient l'iris et une portion de la choroïde, le postérieur contient l'humeur vitrée et le cristallin à la face antérieure duquel adhère toujours une quantité plus ou moins grande de pigment. On détache avec précaution au moyen d'une pince et des aiguilles l'iris et la choroïde de leurs insertions à la sclérotique. En pinceautant légèrement, on débarrasse facilement la face postérieure de l'iris de son pigment. Les éléments sont alors fixés dans le liquide de Muller, l'alcool ou le sublimé, suivant les méthodes connues. On colore en masse ou une fois les coupes faites par le picrocarmin, le carmin aluné ou l'hématoxyline. Les pièces peuvent être incluses dans la paraffine, ce qui ne m'a donné que des résultats médiocres à cause de la difficulté de bien orienter l'iris de façon à avoir des coupes parallèles à la surface. Mais pour obtenir ces dernières, la méthode suivante m'a paru être de beaucoup supérieure.

Cette méthode est celle qui, sur les indications de M. Duval [1], a déjà été mise en usage par M. Retterer dans ses recherches sur l'iris des mammifères. J'en emprunte la description à la communication [2] qu'il a faite à ce sujet. « On coupe un morceau de moelle de sureau en deux, selon un plan bien perpendiculaire à son grand axe ; on plonge les deux surfaces de section dans du collodion ; on place sur l'une des surfaces le segment de l'iris fixé préalablement ; puis on applique la surface collodionnée de l'autre bout contre la pièce, et, après avoir exercé une pression convenable de façon à aplatir le segment entre les deux surfaces planes, on fixe

1. Duval, *De l'emploi du collodion humide pour la pratique des coupes microscopiques* (*Journal de l'Anat. et de la Physiol.*, 1879, p. 185, et *Atlas d'embryologie*, Paris, 1879, p. 16-9).

2. Retterer, *Compt. rend. de la Soc. Biol.*, avril 1888.

les deux bouts l'un sur l'autre au moyen de deux épingles, et on plonge le tout dans l'alcool à 36°. Au bout de vingt-quatre heures il est facile de décomposer le segment irien en coupes parallèles aux deux faces. » C'est cette méthode que j'ai employée de préférence, car elle permet de bien orienter l'iris pour obtenir des coupes planes.

Il est, en effet, nécessaire d'insister sur ce point. C'est que, sur beaucoup d'oiseaux, on ne peut pas bien se rendre compte de la disposition musculaire par les seules coupes antéro-postérieures. Car on ne peut jamais affirmer qu'elles sont exactement perpendiculaires et radiées, et par suite leur interprétation peut être mise en doute. A l'appui des conclusions qu'on en tire, il faut, dans la plupart des cas, examiner des coupes parallèles à la surface, qui complètent les données acquises.

CHAPITRE II

Comme on le sait, l'iris des oiseaux est constitué de tissus divers : tissu conjonctif, vaisseaux, nerfs, épithélium dont je ne parlerai pas, et de tissu musculaire qui, au point de vue de la quantité, acquiert une telle importance que c'est avec raison que certains auteurs ont pu comparer l'iris à un véritable muscle.

L'iris de la poule, que je prendrai pour type, est très favorable

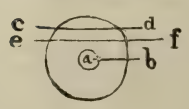

Fig. 1. — Iris vu de face pour indiquer l'endroit où portent les coupes.
ab, coupe antéro-postérieure radiée ; *cd*, coupe transversale près du bord ciliaire ; *ef*, coupe transversale près du bord pupillaire.

pour l'examen de la disposition des fibres circulaires et rayonnées. Cela tient à diverses causes : d'abord la musculature de cet iris est très développée dans tous ses plans, et celui des fibres rayonnées est relativement épais, de plus, la couche de tissu conjonctif postérieure au sphincter est elle-même très épaisse, ce qui permet de bien se rendre compte des rapports réciproques qui peuvent exister entre les fibres circulaires et rayonnées.

En effet, sur d'autres oiseaux que nous examinerons par la suite, cette couche conjonctive est très réduite, et on reconnaît plus difficilement ce qui se passe à la limite de séparation des deux plans de fibres.

L'iris de la poule, comme celui des mammifères, peut être considéré comme formé de deux plans accolés l'un devant l'autre : le plan antérieur ou mésodermique (plan mésoblastique, stroma irien des auteurs allemands) formant le corps irien proprement dit; et le plan postérieur épithélial, ou uvée (plan épiblastique des Allemands). Ce dernier se compose de deux couches de cellules, qui continuent directement celles qui recouvrent les procès ciliaires, et représente le bord antérieur de la vésicule oculaire secondaire. De cet épithélium, nous ne dirons qu'un mot, c'est qu'il est trop fortement pigmenté pour qu'on puisse en distinguer les éléments, et qu'il se détache très facilement de la face postérieure.

Sur une coupe antéro-postérieure radiée (fig. 2), on voit que chez la poule l'épaisseur de l'iris, de sa face antérieure à sa face postérieure, atteint son maximum vers la moitié de la largeur de l'iris, un peu plus près cependant du bord externe (*a*) que de l'interne(*b*). A partir de ce point, elle va en s'amincissant rapidement vers le bord pupillaire où l'iris devient tout à fait effilé; du côté du bord ciliaire, l'épaisseur diminue très peu, les deux faces restant à peu près parallèles jusqu'aux environs du bord ciliaire, où il se produit comme un brusque étranglement à l'union de l'iris et du corps ciliaire.

La majeure partie du corps irien est constituée par du tissu conjonctif, contenant une très riche musculature dont les fibres affectent deux directions principales. Les unes apparaissent groupées sur un plan antérieur et sectionnées suivant une direction perpendiculaire à leur grand axe (*d*), ce sont les fibres circulaires ; les autres, sur un plan postérieur, sont sectionnées parallèlement à leur grand axe (*e*), ce sont les fibres radiées. De telle sorte que sur une coupe perpendiculaire radiée de l'iris de poule, on voit se succéder d'avant en arrière les plans suivants : 1° une couche de cellules épithéliales aplaties, continuation du revêtement épithélial postérieur de la cornée; 2° une couche de tissu conjonctif (*f*) avec des vaisseaux; cette couche est très mince surtout si on la compare à la couche conjonctive postérieure; 3° la section (*d*) perpendiculaire des fibres musculaires formant le plan circulaire; 4° un second plan conjonctif (*g*); 5° la section longitudinale des fibres musculaires formant le plan radié; 6° la limitante postérieure (*h*); 7° la couche épithéliale postérieure (*i*).

Les fibres musculaires du plan circulaire (*d*) apparaissent comme

une couche continue depuis le bord ciliaire jusqu'au pupillaire. Elles occupent une épaisseur à peu près égale dans toute la hauteur de l'iris, mesurant environ le tiers ou la moitié de l'épaisseur totale,

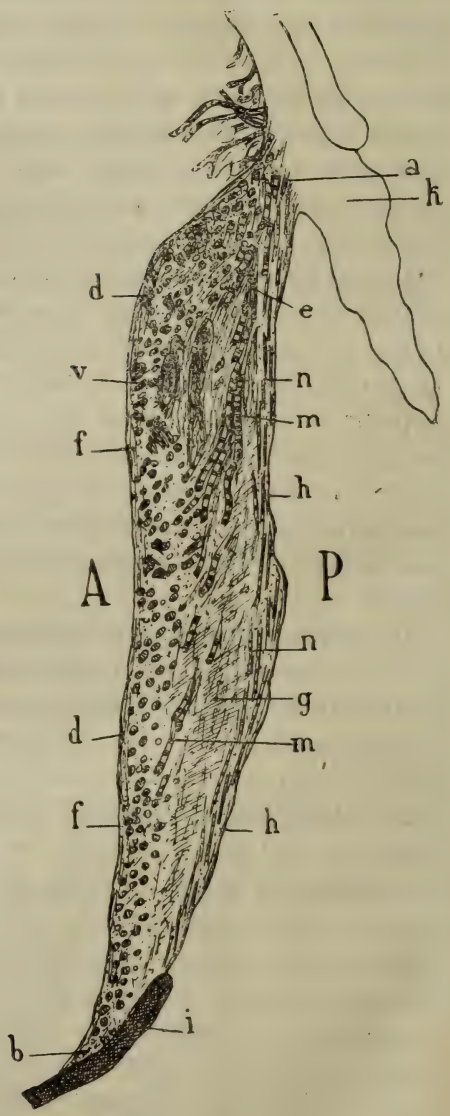

Fig. 2. — Iris de la poule. Coupe perpendiculaire antéro-postérieure radiée, suivant *ab* de la figure 1.

a, bord ciliaire ou externe.
b, bord pupillaire ou interne.
A, face antérieure.
P, face postérieure.
d, plan musculaire antérieur de fibres circulaires sectionnées perpendiculairement.
e, fibres musculaires rayonnées.
f, plan conjonctif antérieur peu développé.
g, plan conjonctif postérieur très développé dans les deux tiers internes.
h, limitante postérieure.
i, fragment de la couche épithéliale pigmentée postérieure qui est resté adhérent près du bord pupillaire.
k, corps et procès ciliaires.
v, vaisseau.
m, plan musculaire moyen de grosses fibres obliques.
plan musculaire postérieur de fines fibres radiées.

sauf près du bord ciliaire où la quantité augmente, et près du bord pupillaire où elle diminue. Ces fibres sont séparées les unes des autres par du tissu conjonctif.

En arrière d'elles se trouve un plan dont la constitution varie suivant que l'on considère le tiers externe ou les deux tiers internes de la largeur de l'iris.

Dans les deux tiers ou la moitié interne, on trouve une épaisse couche de tissu conjonctif (*g*), et c'est ce qui rend l'étude de l'iris de la poule si typique. Il va en s'amincissant vers le bord pupillaire, et il est rare qu'on voie dans son épaisseur quelques fibres musculaires le traversant obliquement d'arrière en avant, du plan musculaire radié au sphincter; sur la plupart des coupes on n'y aperçoit au milieu des faisceaux conjonctifs que des cellules conjonctives disséminées et des vaisseaux.

Dans le tiers ou la moitié externe, au contraire, ce tissu conjonctif est parcouru par de nombreuses fibres musculaires (*m*). Elles prennent insertion extérieurement dans le tissu conjonctif du corps ciliaire (*k*), en arrière des fibres circulaires, et, après un trajet radié plus ou moins long, elles se recourbent en avant en se jetant dans la zone externe et surtout moyenne du sphincter. La coupe du grand cercle artériel (*v*) se trouve dans la région ciliaire entre le sphincter et cette couche radiée. Ces fibres sont volumineuses comme celles du sphincter. Elles ne s'étendent pas plus loin que les deux tiers externes de la largeur de l'iris. A la surface tout à fait postérieure du corps irien, on rencontre un troisième plan de fibres musculaires (*n*), plan bien développé chez la poule, et dont les fibres plus fines vont du bord ciliaire où elles s'insèrent en arrière des grosses fibres radiées, au bord pupillaire. Près du bord ciliaire, elles sont séparées du sphincter par le plan des grosses fibres radiées (*m*), jusqu'à environ la moitié ou les deux tiers externes de la largeur de l'iris; dans la moitié pupillaire, c'est par un plan de tissu conjonctif abondant (*g*); puis, plus près du bord pupillaire, elles se rapprochent de plus en plus du sphincter jusqu'à ce que les deux plans circulaires et radiés se rejoignent un peu avant d'atteindre le bord pupillaire. Elles se présentent parfois sur une épaisseur de deux ou trois fibres, séparées l'une de l'autre par du tissu conjonctif. On voit que sur la poule on doit admettre trois plans musculaires, un antérieur circulaire, un moyen de grosses fibres radiées qui se recourbent à des hauteurs variées vers le sphincter; le troisième, postérieur, de fines fibres qui ne se replient que très rarement en avant et ne sont en rapport avec le sphincter que près du bord pupillaire.

Cette disposition est ratifiée sur les coupes transversales. Dans le voisinage de la zone ciliaire (fig. 1, *cd*), on voit (fig. 3) sur le plan antérieur occupant à peu près le tiers de l'épaisseur totale de l'iris, les fibres du plan circulaire (*a*), sectionnées suivant leur grand axe, et serrées les unes contre les autres; 2° dans le tiers moyen,

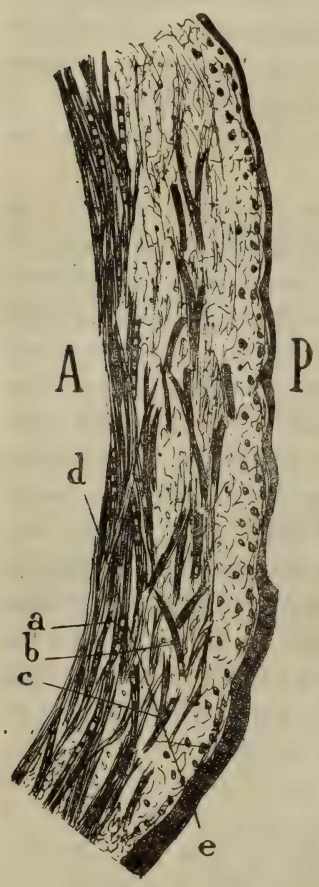

Fig. 3. — Coupe transversale de l'iris de poule faite au voisinage du bord ciliaire.

A, face antérieure.
P, face postérieure.
a, plan musculaire antérieur de fibres circulaires.
b, plan musculaire moyen de grosses fibres obliques.
c, plan musculaire postérieur de fines fibres radiées.
de, direction suivant laquelle a été faite la coupe représentée fig. 5.

les fibres d'abord circulaires (*b*) s'écartent et s'entrecroisent en différents sens, d'autant plus qu'on se rapproche de la face postérieure, dans la partie la plus postérieure de cette zone quelques-unes sont sectionnées perpendiculairement à l'axe. Comme ce sont des fibres aussi volumineuses que celles du sphincter, leur surface de section est plus considérable que celles dont nous allons parler. Le tissu conjonctif qui sépare les fibres musculaires est bien plus développé dans ce plan oblique que dans le plan antérieur circulaire, et devient

d'autant plus abondant qu'on se rapproche de la face postérieure de l'iris; 3° à la partie la plus reculée du corps irien, juste en avant de la limitante postérieure, on voit la section (*c*) tout à fait perpendiculaire de fines fibres isolées qui forment à ce niveau une couche continue peu épaisse.

Si la coupe transversale porte au contraire dans le voisinage de la

Fig. 4. — Coupe transversale de l'iris de poule, faite au voisinage du bord pupillaire.

A, face antérieure.
P, face postérieure.
a, plan musculaire antérieur de fibres circulaires.
b, plan conjonctif.
c, plan musculaire postérieur de fines fibres radiées.
de, direction suivant laquelle a été faite la coupe représentée fig. 5.

zone pupillaire (fig. 1, *ef*) on voit (fig. 4) dans le tiers ant. une couche épaisse et serrée de fibres circulaires coupées parallèlement à leur axe (sphincter *a*); 2° une couche conjonctive (*b*) épaisse, présentant seulement dans son épaisseur des cellules conjonctives, des vaisseaux et des nerfs; 3° enfin la couche mince et continue (*c*) de fibres musculaires fines sectionnées perpendiculairement à leur axe.

Ce que l'on constate sur les coupes parallèles à la surface vient encore compléter cette description (fig. 5). On peut obtenir des coupes exactement parallèles à la surface, ne comprenant que la couche circulaire ou la couche radiée, mais les plus démonstratives sont celles légèrement obliques, qui les comprennent toutes.

Le tissu conjonctif situé en avant du sphincter est peu développé, et contient des vaisseaux. Le sphincter (fig. 5, *d*) au contraire est très épais. Il s'étend du bord ciliaire (fig. 5, *a*) au bord pupillaire (fig. 5, *b*). Ses fibres sont isolées et non groupées en faisceaux. Elles demeurent serrées et bien parallèles depuis le bord pupillaire (fig. 5, *o*), constitué exclusivement par elles, les fibres radiées n'allant pas tout à fait jusque-là, jusqu'à une zone qui correspond

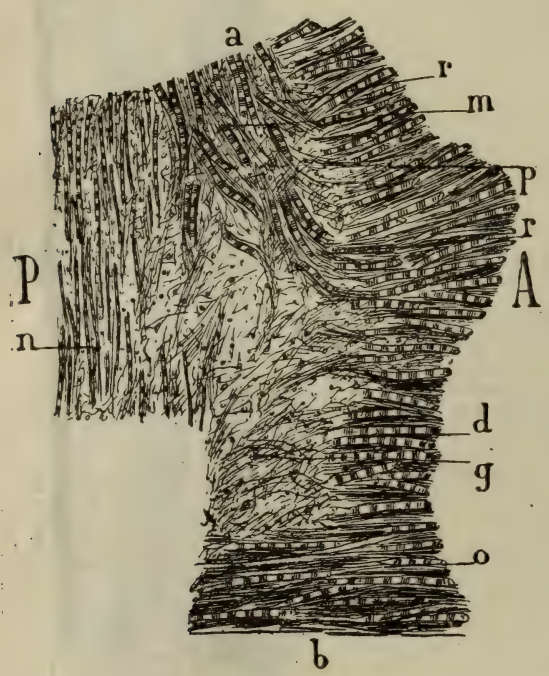

Fig. 5. — Coupe de l'iris faite très obliquement par rapport aux faces ant. et post. suivant le plan *de*, des fig. 3 et 4.
A, face antérieure.
P, face postérieure.
a, bord ciliaire.
b, bord pupillaire.
d, plan musculaire antér. de fibres circulaires.
g, plan conjonctif séparant dans le tiers interne les plans musculaires ant. et postérieurs.
m, plan musculaire moyen de grosses fibres obliques ne s'étendant que dans les deux tiers externes.
n, plan musculaire postér. de fines fibres radiées, allant du bord ciliaire au bord pupillaire.
o, portion du sphincter où les fibres sont très serrées.
p, portion où elles sont plus clairsemées.
r, région où les fibres obliques deviennent circulaires.

au tiers ou à la moitié externe de la largeur de l'iris. C'est cette portion interne du sphincter que Muller considérait comme un sphincter particulier de la pupille. Il est à remarquer que, comme nous le verrons plus tard dans le développement, cet anneau musculaire entourant la pupille, et qui représente le sphincter de mammifères, a justement un développement plus précoce que la partie externe du sphincter; les cellules de cette zone ne se montrent en effet qu'ultérieurement.

En dehors de cette zone interne spéciale (fig. 5, *p*), les fibres du sphincter sont plus clairsemées, plus écartées, moins parallèlement dirigées; quelques-unes se recourbent vers le bord ciliaire (fig. 5, *r*). C'est à ce niveau en effet que nous avons vu sur une coupe antéro-

postérieure, le plan des grosses fibres rayonnées (fig. 5 et fig. 2, *m*) se replier en avant pour se jeter dans le sphincter. Plus près encore du bord ciliaire, les fibres deviennent de nouveau nombreuses, bien serrées et bien parallèles, c'est là que le sphincter présente sa plus grande épaisseur. On voit l'extrémité de quelques-unes d'entre elles venir s'insérer sur le tissu conjonctif du corps ciliaire. D'autres se recourbent vers le bord pupillaire et contribuent pour une faible part à former le plan des grosses fibres radiées dont nous allons maintenant parler.

On les aperçoit (fig. 5, *m*) sur un plan plus profond que le sphincter (plan musculaire moyen), elles n'ont pas un diamètre moindre que les fibres de celui-ci. Elles prennent insertion sur le tissu conjonctif du corps ciliaire par des fibres isolées ou des faisceaux groupés en avant de la base des procès ciliaires. Elles suivent d'abord une direction radiée, puis les fibres en faisceaux s'écartent en divergeant dans tous les sens et se recourbent à des hauteurs différentes, formant des sortes d'éventails entrecroisant leurs fibres; de là, l'aspect d'un tissu enchevêtré à larges mailles. Enfin vers la moitié de la largeur de l'iris, elles sont toutes devenues circulaires (fig. 5 et fig. 2, *r*).

Il n'en est pas de même des fibres musculaires du troisième plan (plan musculaire postérieur) (fig. 2 et 5, *n*). Ses fibres sont plus fines que toutes celles, circulaires ou rayonnées, dont nous venons de parler. Elles mesurent en moyenne 3 μ 5 au lieu de 8 μ pour celles des plans antérieur et moyen. Ces fines fibres musculaires forment un plan radié qui est situé à la partie la plus postérieure du corps irien. On les aperçoit dans le tissu conjonctif postérieur, toujours dans la portion voisine de la couche épithéliale pigmentée. Elles s'étendent du bord ciliaire, où elles s'insèrent, au bord pupillaire, recouvrant toute la surface postérieure de l'iris, au lieu que le plan radié antérieur n'en recouvre que la moitié externe, ainsi que nous l'avons déjà vu. Ces fibres sont plus rectilignes que les grosses fibres radiées. Elles ne forment pas de faisceaux et sont bien isolées les unes des autres par du tissu conjonctif; elles sont parallèles entre elles ou ne se croisent que sous des angles très aigus; la plupart ont une direction presque tout à fait perpendiculaire au sphincter. Enfin elles se recourbent non dans la hauteur de l'iris, mais seulement au voisinage du bord pupillaire, où elles peuvent même s'anastomoser entre elles et former des arcades.

Tels sont les caractères distinctifs des trois plans musculaires. Nous passerons très rapidement sur les autres tissus qui prennent part à la constitution de l'iris de la poule. Le tissu conjonctif est plus développé en arrière du sphincter qu'en avant, ce qui lui donne une place à part parmi les autres iris que nous allons examiner. Il présente de nombreuses variétés de cellules dont l'étude a été faite avec soin par nombre d'auteurs, Krohn, Grunhagen, Dogiel, Koganei, etc., et dont nous ne nous sommes pas occupés spécialement. La membrane limitante postérieure, transparente, anhiste, apparaît bien sur certaines coupes grâce à son contour nettement sectionné et aux traînées parallèles de pigment dirigées



Fig. 6. — Anastomoses des fibres du sphincter de l'iris de poule.

dans le sens radié, qu'on trouve à sa face postérieure et qui lui donnent la plus grande ressemblance avec la limitante de l'iris des mammifères. Cette limitante est tellement en rapport intime avec les fines fibres radiées qu'elle peut servir de point de repère pour leur recherche et qu'on les aperçoit souvent à travers elle sur une coupe parallèle à la surface.

Après avoir décrit la disposition des plans musculaires dans l'iris de la poule, occupons-nous maintenant de la structure des fibres elles-mêmes, qui présentent quelques particularités qui ont déjà été mentionnées par quelques auteurs.

Elles sont plus volumineuses près du bord ciliaire et diminuent de diamètre à mesure qu'on se rapproche du bord pupillaire. Elles présentent entre elles de nombreuses anastomoses (fig. 6). Muller[1] parle déjà de leurs divisions et de leurs anastomoses, il les a vues sur les fibres circulaires et radiées. Koganei[2] n'en dit qu'un mot à

1. Muller, *Arch. fur ophtalm.*, vol. III, p. 31.
2. Koganei, *Arch. fur mikrosk. Anatom.*, 1885, p. 19.

propos du sphincter. Dogiel [1] décrit et figure les arcades que forment les extrémités pupillaires des fibres radiées et qui rappellent les arcades que formeraient entre eux, d'après Kolliker, les faisceaux du dilatateur chez le lapin.

Sur la poule, ces anastomoses se voient très bien; les fibres du sphincter s'anastomosent beaucoup plus fréquemment que les fibres radiées. La même fibre, dans un court trajet, peut émettre successivement deux ou trois ramifications latérales, en diminuant elle-même progressivement de volume; ou bien elle se bifurque à son extrémité en deux ou plusieurs branches, ce mode de division est surtout fréquent sur les grosses fibres radiées; plus rarement, les deux branches d'une bifurcation vont se rejoindre un peu plus loin, en circonscrivant un espace elliptique, qui présente lui-même des striations, comme si la substance musculaire avait été amincie entre les branches de la bifurcation (*a*, fig. 6). Les fibres du sphincter ne s'anastomosent pas seulement entre elles, mais encore avec les fibres rayonnées, de telle sorte qu'on peut voir une fibre radiée se continuer à angle droit avec une grosse fibre circulaire. En somme ces unions multiples entre les fibres musculaires de l'iris rappellent, comme l'a déjà dit M. Retterer, à propos du sphincter irien chez les mammifères, la disposition des faisceaux striés du cœur.

Cette description de l'iris de la poule que nous avons prise pour type, varie dans des proportions plus ou moins grandes suivant les différents oiseaux examinés. C'est ce que nous allons essayer de montrer par l'étude de quelques autres types.

DINDON

La même disposition en trois plans musculaires est également facile à constater sur l'iris du dindon. Seulement l'examen des coupes antéro-postérieures radiées est peu favorable à cause du développement très réduit de la couche conjonctive postérieure, ce qui rend moins visible la séparation entre les divers plans musculaires. Aussi sur cet oiseau comme sur les autres que nous allons examiner, se rend-on mieux compte de la texture de l'iris sur les coupes faites un peu obliquement aux deux faces de l'iris. Les divers plans superposés dans l'iris, sont sectionnés très oblique-

1. Dogiel, *Arch. fur mikrosk. Anat.*, 1870, p. 96.

ment par le rasoir, ce qui les rend plus faciles à étudier à cause de la surface suffisamment large qu'ils présentent.

La musculature est très forte, comme chez la poule. On y trouve aussi 3 plans : antérieur, moyen, postérieur. Le plan antérieur circulaire, très développé, s'étend du bord ciliaire au bord pupillaire. Ses fibres sont volumineuses surtout vers le bord ciliaire et bien parallèles. Quelques-unes se recourbent pour prendre la direction radiée. Plus en dedans existe une zone où elles sont moins serrées et moins circulaires. Près du bord pupillaire, elles redeviennent serrées et parallèles. Les fibres radiées du plan moyen, insérées sur le corps ciliaire en arrière du sphincter, descendent dans l'iris en se groupant surtout autour des vaisseaux. Elles sont grosses et se recourbent bientôt vers le plan antérieur, en devenant obliques puis circulaires. Les unes se jettent dans le sphincter près du bord ciliaire, les autres descendent plus bas vers le pupillaire, qu'elles n'atteignent pas cependant, quoiqu'elles s'en rapprochent plus que chez la poule; il existe toujours autour de la pupille une zone de fibres exclusivement circulaires. Le troisième plan musculaire est, comme chez la poule, formé de fibres beaucoup plus fines, mesurant 5 μ 7 au lieu de 16 μ pour les autres fibres, bien nettement radiées et qui, celles-là, vont jusqu'au bord pupillaire, occupant toute la superficie postérieure de l'iris. Ce plan est bien développé comme chez la poule.

CANARD

L'iris de canard présente aussi 3 plans musculaires.

Ce qui frappe quand on examine une coupe parallèle, c'est le grand nombre de vaisseaux, séparés par de courts intervalles, qui pénètrent radiairement par le bord ciliaire et envoient leurs grosses branches en éventail dans la partie externe de l'iris. Ces troncs vasculaires sont presque tous accompagnés de grosses fibres musculaires plus ou moins nombreuses qui suivent leur direction et s'écartent avec eux dans tous les sens. A cause de leur courbure presque immédiate, on n'en aperçoit que dans la zone immédiatement contiguë au bord ciliaire. Chez cet oiseau la couche des grosses fibres obliques est donc peu fournie et ne descend pas très bas vers la pupille. De leur côté, les fibres circulaires s'écartent en

se rapprochant du bord ciliaire, et deviennent clairsemées près de ce bord. Quant à la couche radiée postérieure elle est bien visible. Ses fines fibres mesurant 4 μ au lieu de 5 μ 6 pour les autres, sont, il est vrai, plus éparses que sur la poule et le dindon, mais elles forment également un plan continu. Ses fibres ne sont pas non plus si bien radiées au moins dans leur trajet ciliaire, mais elles ne s'enchevêtrent pas irrégulièrement dans tous les sens; quelquefois elles cheminent bien parallèles dans deux directions qui se croisent obliquement, et plus on se rapproche de la pupille, plus cette obliquité disparaît. Enfin, au voisinage du bord pupillaire, elles finissent par devenir plus serrées et nettement radiées.

OIE

Il y a trois plans musculaires mais bien moins nets.

Le plan circulaire relativement peu développé, du bord ciliaire au bord pupillaire, est caractérisé par la direction bien parallèle de ses fibres aussi bien dans la zone moyenne que dans les deux autres. C'est que les fibres obliques formant le plan moyen et se recourbant dans le sphincter sont très rares. Le plan radié postérieur est lui-même très peu développé, ses fines fibres sont éparses à la face antérieure de la limitante postérieure. Elles mesurent 4 μ au lieu de 10 μ pour celles du sphincter. Par son abondance, le tissu conjonctif produit un écartement considérable des fibres du sphincter, qui paraissent très isolées les unes des autres.

FAISAN

Il n'y a plus que deux plans musculaires distincts : l'antérieur, circulaire; le postérieur, oblique. Le plan circulaire va du bord ciliaire au bord pupillaire. Il est relativement peu développé. Ses fibres très clairsemées sont séparées par un tissu conjonctif excessivement riche en cellules. Les fibres radiées en faisceaux ou isolées ne se décomposent plus en deux plans. On voit entremêlées des fibres grosses et petites, sans que celles-ci trop peu nombreuses forment un plan postérieur spécial, leur direction est du reste plus ou moins oblique. Les unes vont jusqu'au voisinage du bord pupillaire, les autres se recourbent à différentes hauteurs. Quelques-unes des fibres radiées passent en avant du sphincter.

PINTADE

La disposition ressemble à celle du faisan. Comme chez celui-ci il n'y a plus que deux plans musculaires.

Le sphincter monte jusqu'au bord ciliaire, composé de fibres volumineuses, peu serrées. Dans la couche postérieure sont des fibres radiées de volume très variables, serrées près du bord ciliaire et qui s'écartent presque aussitôt dans tous les sens en formant une couche entre-croisée qui va se continuer avec le sphincter.

Il y a des fibres plus fines tout à fait à la face postérieure, en avant de la limitante, mais elles ne sont pas assez nombreuses pour former une couche spéciale.

Le tissu conjonctif présente comme celui du faisan des cellules très abondantes.

PIGEON

Dans cet iris on peut presque dire qu'il n'existe qu'un seul plan musculaire, celui des fibres circulaires. Elles sont étendues du bord ciliaire au bord pupillaire, et sont peu serrées.

Il existe cependant des fibres radiées, mais elles sont trop peu nombreuses pour qu'on puisse décrire un plan radié. Niées par Michel [1], elles sont admises par la plupart des auteurs.

Koganei [2] s'étonne même qu'on ait pu les mettre en doute, car il les a trouvées facilement.

Elles m'ont paru très clairsemées, et on peut examiner un grand nombre de coupes sans en rencontrer. Elles se recourbent au voisinage du bord ciliaire et prennent la direction du sphincter.

On voit donc que si l'on examine un certain nombre d'iris d'oiseaux différents, ce qui frappe, c'est la grande diversité que l'on trouve dans la disposition des fibres radiées en comparaison du sphincter qui demeure, pour ainsi dire, le même chez tous.

Que ces fibres radiées soient considérées comme dilatatrices ou non, c'est une question de physiologie qu'il ne m'appartient pas de trancher; le fait positif, c'est qu'il existe réellement dans certains cas, en arrière du sphincter, deux autres plans de fibres musculaires tous deux radiés, reconnaissables à leurs caractères distinctifs de

1. Michel, *loc. cit.*
2. Koganei, *loc. cit.*

situation, de volume et de direction, qui sont les suivants : le plan antérieur est en rapport en avant directement avec le sphincter, le plan postérieur en est séparé, près du bord ciliaire, par ce plan antérieur rayonné et dans la moitié pupillaire par du tissu conjonctif plus ou moins développé ; le plan antérieur est constitué par de grosses fibres comme le sphincter, le postérieur par des fibres beaucoup plus fines. Ces deux plans ont les mêmes insertions ciliaires sur le tissu conjonctif du corps ciliaire, mais les grosses fibres du plan antérieur se terminent presque aussitôt en se jetant obliquement dans le sphincter, tandis que les fines fibres du plan postérieur vont presque sans dévier jusqu'au bord pupillaire où elles se recourbent à leur tour dans le sphincter. Le plan musculaire antérieur ne recouvre donc qu'une portion plus ou moins grande de la superficie externe de l'iris; le plan postérieur, au contraire, recouvre toute cette superficie.

Chez d'autres oiseaux, il s'en faut que ces distinctions soient aussi bien marquées. La disposition en deux plans peut ne pas exister, faute d'un développement assez considérable de la musculature. L'iris présente alors en arrière du plan circulaire un seul plan rayonné formé de fibres grosses et petites entremêlées sans ordre et dirigées dans tous les sens. Et même, dans certains cas, les fibres rayonnées sont tellement clairsemées, qu'il n'est pas possible de dire qu'elles forment un plan et qu'on a pu parfois les mettre en doute.

CHAPITRE III

HISTOGÉNÈSE

Après avoir examiné la disposition des fibres musculaires circulaires et radiées dans l'iris des oiseaux, j'en ai étudié le mode d'apparition chez l'embryon du poulet.

Les auteurs qui se sont occupés du développement de l'iris, n'ont traité que de son développement en général sans avoir égard spécialement à tel ou tel élément dans le corps irien lui-même. Il n'y a que la couche épithéliale postérieure, dont l'importance et le mode de formation aient attiré leur attention. Aussi à part ce dernier point, qui a fait l'objet de nombreuses recherches, les auteurs que nous avons consultés sont-ils sans renseignements sur le mode

d'apparition des muscles iriens. A notre connaissance ce développement n'a pas encore été décrit.

Nous avons recueilli des iris de poulet depuis le 8e jour d'incubation jusqu'au 21e jour, c'est-à-dire depuis le moment où les cellules musculaires vont apparaître jusqu'à celui où la disposition qu'on retrouve chez l'adulte est définitivement formée. Nous nous sommes servis du procédé de fixation par le sublimé et de l'inclusion dans la paraffine, qui réussit très bien pour les iris peu développés. Pour le collage des coupes en série, nous avons employé l'eau albumineuse, suivant le procédé de notre maître, M. le professeur Duval[1].

8e jour. — Au 8e jour, les cellules musculaires ne sont pas encore reconnaissables. On aperçoit une couche antérieure de vaisseaux très abondants, une couche moyenne plus considérable, dans laquelle on voit de nombreuses cellules mésodermiques avec des noyaux arrondis ou ovalaires, à deux nucléoles ou plus, et des granulations nombreuses. Le corps cellulaire est peu distinct. Ces cellules ont toutes le même aspect. En arrière de cette couche, les deux couches épithéliales forment le plan postérieur de l'iris. Les cellules en sont de moitié plus petites que les cellules mésodermiques. Entre celles de la couche profonde on aperçoit disséminés des grains de pigment peu abondants et qui font défaut vers le bord pupillaire. On n'en trouve pas dans la couche superficielle.

Il serait impossible de distinguer le bord externe de l'iris dont le tissu se confond sans ligne de démarcation avec le tissu ciliaire, si on ne rencontrait à ce niveau un gros vaisseau circulaire, qui peut servir de point de repère, puisque chez l'adulte il se trouve en dedans du bord ciliaire. Un peu plus près du bord pupillaire et concentriquement à ce vaisseau, sur un plan un peu plus postérieur, on distingue un faisceau de fins filaments, origine du nerf.

9e jour. — A partir du 9e jour, on constate les premiers vestiges de la future disposition musculaire. Les cellules embryonnaires commencent à se distinguer par des caractères morphologiques différents. Les unes fusiformes, à noyaux allongés, toutes dirigées dans le même sens et parallèlement au bord pupillaire lui donnent l'aspect d'un tissu serré, plus coloré, nettement fibrillaire, qu'on peut comparer à celui des fibres-cellules.

Telle est la première apparition du sphincter qui, des plans

1. Duval. *Bullet. de la Soc. d'Anthropologie*, séance du 29 novembre 1888, p. 591, et *Placenta des Rongeurs*, Paris, 1892, p. 281.

musculaires qu'on rencontrera chez l'adulte, apparaît le premier. C'est cette portion que Muller [1] considère comme un sphincter particulier de la pupille.

Elle est comparable à l'anneau sphinctérien de l'iris des mammifères. Cette portion du sphincter occupe le plan moyen du corps irien entre deux couches de tissu conjonctif embryonnaire, et tandis que son bord interne s'étend jusqu'au bord pupillaire qu'il constitue, son bord externe bien marqué laisse entre lui et le grand cercle artériel, que nous avons pris comme point de repère du bord ciliaire, une zone où l'on n'aperçoit que du tissu lâche, formé de cellules arrondies, avec des noyaux ronds ou irrégulièrement ovalaires et des granulations nombreuses. Le protoplasma de la cellule est très mince et envoie dans tous les sens des prolongements irréguliers et s'entre-croisant, formant un fin reticulum. Ce tissu est identique à celui qui forme les plans qui se trouvent en avant et en arrière du sphincter, et qui sont l'origine des plans conjonctifs qu'on retrouvera là chez l'adulte. Toutefois la couche postérieure ne l'emporte pas en épaisseur comme elle le fera plus tard. On aperçoit des capillaires dans ces deux couches.

La couche épithéliale postérieure présente dans sa couche profonde des cellules à noyaux arrondis ou ovalaires aussi volumineuses à ce stade que les cellules mésodermiques, et entourées de grains de pigment qui ont augmenté de nombre. La couche superficielle a des noyaux de moitié plus petits, arrondis, avec nucléoles, et qui à mesure qu'on considère des couches plus postérieures perdent de plus en plus les caractères précédents pour devenir serrés, polygonaux, irréguliers, très fortement colorés, et où on ne distingue plus de nucléole.

11e jour. — Le sphincter se présente encore sous forme de substance fibrillaire, avec des noyaux elliptiques dirigés circulairement et renfermant plusieurs nucléoles disposés à la file. Le bord externe se rapproche du grand cercle artériel sans l'atteindre encore. Le tissu conjonctif présente des fibrilles bien visibles. L'épithélium postérieur présente dans sa couche profonde des éléments à un ou plusieurs nucléoles centraux, le reste de la cellule étant clair, le contour est très marqué par le pigment qui n'est plus seulement disséminé irrégulièrement entre les cellules, mais se dispose circulairement

1. Muller, *loc. cit.*

autour. La couche superficielle n'est pas pigmentée. Le pigment se voit entre les cellules jusqu'au bord pupillaire.

A une certaine distance en dehors du gros vaisseau circulaire déjà décrit les cellules s'écartent pour former un tissu lâche qui deviendra l'espace de Fontana, et qui permet dès lors de bien limiter le bord externe de l'iris.

13e jour. — La première particularité qu'on constate le 13e jour, c'est que le sphincter s'étend sur toute la surface de l'iris, du bord ciliaire au bord pupillaire. Il est formé d'éléments à protoplasma allongé sous forme de filaments très fins, avec des noyaux elliptiques à granulations disposées dans le sens de leur grand axe. Ils sont très serrés dans la zone pupillaire, plus clairsemés dans la zone moyenne, en dedans du gros vaisseau circulaire. On y voit des fibrilles circulaires se renflant au niveau des noyaux, disposés de distance en distance. Enfin, en dehors de ce vaisseau, les noyaux très nombreux sont dirigés circulairement, et terminés par un filament protoplasmique. On y voit aussi quelques séries de noyaux réunis par des fibrilles. Un autre point à remarquer à ce stade, c'est l'apparition dans le tissu conjonctif postérieur des grosses fibres obliques qui forment le premier plan rayonné, sous l'aspect de rares fibrilles obliques. On n'en voit que dans la zone conjonctive qui touche le sphincter, et non dans celle qui est voisine de la couche pigmentée postérieure. Les noyaux allongés radiairement qu'on peut y voir appartiennent aux parois des vaisseaux.

Les cellules du tissu conjonctif embryonnaire sont très nombreuses, surtout dans la zone moyenne, elles sont disséminées entre les cellules du sphincter, et de forme très variée. Elles envoient des prolongements fibrillaires dans tous les sens. Elles forment des enchevêtrements de fibrilles plus serrés par places. La couche conjonctive est à ce moment plus épaisse en arrière du sphincter.

Le pigment de la couche épithéliale profonde a notablement augmenté. Les cellules épithéliales en sont complètement entourées, de telle sorte que leur contour cellulaire disparaît, et le pigment forme comme un réseau noir à mailles arrondies occupées par le corps cellulaire. La couche superficielle commence à être envahie par le pigment qui forme par places des amas entre les cellules. Celles-ci sont plus nombreuses et plus serrées que celles de la couche profonde, elles forment une épaisseur double de celles-ci.

15e jour. — Le sphincter est très serré dans la zone pupillaire,

où ses fibrilles excessivement fins commencent à montrer un double contour net; dans la zone moyenne et surtout dans la zone ciliaire elles deviennent notablement plus grosses. Vers la zone moyenne les fibres sont plus clairsemées, moins bien parallèles et se resserrent près du bord ciliaire.

La couche des fibres obliques est très nette à ce stade; elles sont nombreuses, on les voit partir du bord ciliaire dans une direction plus ou moins rayonnée, puis descendre en arrière du sphincter et se jeter en se recourbant dans la zone moyenne de celui-ci, justement dans cette zone où ses fibres sont moins bien rangées parallèlement. Il n'y a pas encore apparition des fibres radiées du troisième plan musculaire, le plus reculé.

Rien à signaler de particulier pour le tissu conjonctif.

Les deux couches épithéliales postérieures sont également envahies par le pigment, les noyaux seuls se détachent par leur coloration sur le fond uniformément noir.

17e jour. — Les fibrilles du sphincter sont mieux développées, surtout près du bord ciliaire. On voit des fibres du bord ciliaire qui se replient pour devenir rayonnées. On distingue des faisceaux séparés par du tissu conjonctif et semblant s'anastomoser.

Les fibres obliques sont plus visibles que précédemment, mais on ne voit pas encore les radiées postérieures.

Les deux couches épithéliales présentent toujours des différences; la profonde est moins épaisse et plus pigmentée.

19e jour. — En plus des particularités déjà signalées, on peut distinguer de place en place dans la zone tout à fait postérieure du tissu conjonctif postérieur, près de l'épithélium pigmenté, des fibres nettement radiées, qui ne paraissent pas se recourber en avant dans le sphincter et, par conséquent, semblent appartenir au troisième plan musculaire; la seule différence qui les distingue des fibres de ce plan chez l'adulte, c'est qu'elles paraissent aussi volumineuses que les fibres du sphincter. Mais on sait que même chez l'adulte, il s'en rencontre parmi elles quelques-unes plus volumineuses.

21e jour. — Au 21e jour on constate avec évidence tous les détails de la disposition musculaire qu'on retrouvera chez l'adulte, c'est-à-dire un plan de fibres circulaires bien parallèles, un peu plus serrées près du bord pupillaire, plus volumineuses près du bord ciliaire, en dehors du grand cercle artériel. En arrière du sphincter se trouve une couche de grosses fibres obliques qui vien-

nent du bord ciliaire et se recourbent assez rapidement dans la zone moyenne du sphincter. En arrière de ces fibres obliques un plan de très fines fibres radiées contiguës au pigment postérieur, celles-ci sont bien nettes à ce stade avec leurs caractères distinctifs de situation, de volume, et de direction. On peut en voir, il est vrai, parmi elles quelques-unes plus volumineuses, mais elles sont rares. Cette dernière couche radiée descend un peu plus bas vers le bord pupillaire que les grosses fibres obliques, mais cependant il n'atteint pas ce bord, comme cela a lieu chez l'adulte, et à partir d'un certain point on n'en constate plus dans le tissu conjonctif postérieur qui va s'effilant jusqu'au bord pupillaire.

L'écart de volume entre les fibres circulaires des zones pupillaire et ciliaire est très marqué. Et c'est dans cette dernière qu'il faut chercher les premières manifestations de la striation qui apparaît nettement sur quelques fibres. Ce ne sont pas les plus volumineuses qui sont les premières striées; la striation peut apparaître à une place sur la même fibre et disparaître plus loin. Dans la moitié pupillaire de l'iris, on ne peut pas la constater.

En résumé, chez l'embryon de poulet, le sphincter apparaît le 9e jour dans la zone pupillaire d'abord et n'atteint le bord ciliaire que vers le 13e jour. Au contraire, les fibres rayonnées apparaissent d'abord au bord ciliaire, les fibres obliques le 13e jour et les fibres radiées postérieures le 19e jour. Les fibres circulaires de la zone ciliaire qui se développent après celles de la zone pupillaire, deviennent ensuite plus volumineuses que celles-ci, et c'est sur elles qu'il faut chercher d'abord la striation qu'il est possible de constater le *21e jour*.

CHAPITRE IV

CONCLUSION ET CRITIQUE RELATIVES A LA DISPOSITION DES MUSCLES DE L'IRIS

Presque tous les auteurs qui ont traité de l'iris des mammifères, ont parlé avec plus ou moins de développement de l'iris des oiseaux. Les premiers auteurs qui s'en soient occupés, Petit [1], Albers [2], n'avaient

1. Petit, *Description anatomique de l'œil du dindon et d'un certain nombre d'oiseaux et d'amphibies* (*Mém. de l'Acad. des sciences*, 1735, p. 142).
2. Albers, *Beitrage zur Anat. und Phys. des Thiere*, Bremen, 1802.

entre les mains que des moyens trop imparfaits pour faire autre chose que de la morphologie.

Comme c'est surtout le désir d'expliquer physiologiquement les mouvements de dilatation et de constriction de la pupille, qui suscite les premières recherches, les physiologistes y ont la plus grande part.

C'est plutôt par *nécessité physiologique* que par *constatation anatomique*, que Porterfield, d'après Maunoir, admet dans l'iris « l'existence d'un double plan de fibres musculaires, dont la lame postérieure s'étend en forme de rayons sur la face postérieure, et la lame antérieure, formée de fibres circulaires, compose la face antérieure de cet organe ». Cette disposition se trouve être justement celle des muscles iriens chez les oiseaux. Mais il avait soin d'ajouter : « Tous les anatomistes pensent que l'iris est pourvu de fibres circulaires, quoique je n'imagine pas qu'on puisse les démontrer autrement que par la raison et l'analogie. »

Telle était aussi l'opinion de Ruysch, Morgagni, Whytt, Hunter. Tous prétendaient avoir vu des fibres rayonnantes, mais personne n'avait démontré l'existence des fibres orbiculaires. Zinn se déclare dans l'impossibilité de les trouver, il est seulement tenté de les admettre pour expliquer les mouvements iriens. Duverney n'admet pas les fibres circulaires. Haller nie le constricteur. Il imagine chaque fibre radiée comme un corps caverneux, qui, entrant en érection, rétrécit la pupille.

Ainsi, au début, faute de moyens de recherche suffisants, les faits se présentent avec des résultats opposés à ce qu'ils devaient être plus tard; car c'est le dilatateur [1] *qui paraît démontré aux observateurs, trompés par les plis postérieurs de l'iris, c'est le sphincter qui est nié.* Maunoir, professeur à Genève, inaugure une nouvelle période. *En se servant du secours de la loupe, le premier il décrivit le sphincter*, sans être aussi heureux toutefois dans ses recherches sur le dilatateur. Sa méthode, encore primitive, consistait, soit à enlever le pigment d'un iris frais, à le laver et à l'examiner tel quel avec une forte loupe, soit à le déchirer en lamelles minces, ou mieux à le laisser macérer un mois pour qu'il devienne plus transparent [2].

Dans ses premières recherches, guidé par ce fait qu'il croit avoir trouvé le sphincter et le dilatateur sur l'iris des mammifères, il s'étonne de ne retrouver sur l'iris de l'oiseau que des fibres circulaires qui occupent toute la superficie de l'iris, et nullement de fibres radiées. « Ne trouver [3], dit-il, qu'un muscle sphinctérien dans un iris dont les mouvements sont

1. Une remarque s'impose ici à ce propos : c'est que si dans cet historique nous employons le terme « dilatateur », c'est simplement pour nous conformer à l'appellation presque constante que les auteurs donnent aux fibres radiées. Mais nous n'entendons aucunement par là vouloir préjuger de leur rôle physiologique, que n'a pas la prétention de trancher une simple observation anatomique. Grunhagen dit en effet que les fibres radiées peuvent servir à la constriction. Aussi dans la description que nous avons faite précédemment, avons-nous eu soin de toujours employer le terme purement anatomique de « fibres radiées ».

2. Maunoir, *Mém. sur l'organ. de l'iris*, Paris, 1812, p. 6.

3. *Loc. cit.*, p. 22.

plus rapides et plus étendus que les quadrupèdes, et qui ne paraît pas seulement dépendre d'une lumière plus ou moins forte, mais de la volonté, c'est ce que je ne pouvais comprendre. » Il crut l'avoir découverte lorsque dans de nouvelles recherches, il « aperçut sur [1] le ligament ciliaire du cygne des fibres rayonnantes venant se perdre dans la zone ciliaire de l'iris et se continuant avec des fibres semblables venant de la choroïde, il les prit aussitôt pour les fibres dilatatrices cherchées. Ce n'était cependant là que la portion antérieure radiée du muscle ciliaire, connue sous le nom de muscle de Crampton; quant à l'iris lui-même, il lui parut composé uniquement de fibres circulaires, sans trace nulle part d'aucune autre espèce de fibres.

Ainsi dès le début de ces recherches sur la structure de l'iris, l'idée physiologique domine les observateurs. MAUNOIR *veut trouver quand même un dilatateur; seulement, comme ses moyens d'observation sont insuffisants, il n'hésite pas à attribuer ce rôle à des fibres situées en dehors de l'iris et qui ne peuvent avoir d'action sur lui.*

MUCK [2] trouve à la face antérieure de l'iris des faucons, des hérons, des dindons, des fibres orbiculaires. Il est d'accord avec MAUNOIR sur la question du dilatateur. Il n'en trouve pas la moindre trace. SOEMMERING [3] donne d'excellentes descriptions du constricteur. TREVIRANUS [4] vit sur le bord ciliaire de l'iris du faucon, à l'aide d'une simple loupe, grossissant trois cents fois, *des fibres avec des striations parallèles, ressemblant aux fibres musculaires*, mais sans se rendre compte au juste de ce qu'elles étaient. WEBER [5] s'éleva contre la réalité de cette observation, en invoquant la confiance limitée qu'on devait avoir dans l'instrument lui-même.

A la suite de ces auteurs, beaucoup d'autres décrivent le sphincter.

Parmi eux se trouvent VALENTIN [6] et KROHN [7]. *Ce dernier peut enfin faire ses observations avec le microscope, aussi ont-elles sur les précédentes l'avantage d'être plus précises; les fibres musculaires apparaissent avec leurs caractères propres, et il a pu pousser très loin l'étude de leurs variétés.*

Il prend des fragments d'iris, dans la direction des fibres, concentriquement à la pupille, *et les dissocie au moyen des aiguilles.* Les fragments pris près du bord pupillaire notamment chez la poule montrent très bien ces fibres ; dans ceux qui proviennent de la zone moyenne de l'iris on les voit moins bien, entremêlées de nerfs et de vaisseaux. *Nous savons justement que cette zone est celle où les fibres sont le plus clairsemées.* Il

1. *Loc. cit.*, p. 28.
2. Muck, *De ganglio ophthalmico et nervis ciliaribus*, Landishut, 1815, p. 40, 78.
3. Sœmmering, *De oculorum hominis animaliumque sectione horizontali commentatio.* Gœttingue, 1818.
4. Treviranus, *Vermischte Schriften*, 1820, vol. III, p. 167. — *Beitrage zur Anato. und Physiol. der Sinnes werkzeuge*, Bremen, 1828.
5. Weber, *Tractatus de motu iridis*, Leipzig, 1821, p. 12.
6. Valentin, *Repertorium fur Anat. und Phys.*, 1837, vol. II, p. 248.
7. Krohn, *Ueber die Structur der Iris der Vögel, in Muller's Arch.*, 1837, p. 357-365.

observe que ces fibres représentent des cylindres striés qui sont identiques comme diamètre et longueur avec les fibres musculaires. Cette striation se voit bien la plupart du temps sur les fibres fraîches, mais elle devient plus visible quand on les traite par l'alcool. Il s'élève contre les objections de Weber et dit qu'avec le microscope, les striations apparaissent parfaitement.

Outre les dissociations, il examinait des iris entiers, après avoir chassé le pigment et lavé à l'eau.

« Sur toute la surface de l'iris, dit-il, on voit des fibres concentriques, parallèles et serrées. On les distingue plus facilement près du bord ciliaire où elles sont toujours plus larges et en couches plus nombreuses ; près du bord pupillaire, elles paraissent ne former qu'une seule rangée. » Il dit que les fibres musculaires elles-mêmes sont les plus petites de toutes celles du système musculaire. Les fibres ciliaires sont comparables aux fibres du cœur. Celles des rapaces sont plus petites que celles des petits oiseaux eux-mêmes.

Brucke [1] ne change rien à cette description du sphincter.

Quant aux fibres radiées, elles restaient toujours inconnues. Maunoir *avait placé le dilatateur en dehors de l'iris, et pris pour lui la portion radiée du muscle ciliaire* (muscle de Crampton). Donders accepte sa manière de voir.

Krohn [2] qualifie les fibres radiées d'hypothèse non confirmée et quant au dilatateur de Maunoir, il fait remarquer avec raison qu'il est séparé de l'iris par la paroi de l'espace de Fontana et que par conséquent il n'a pas d'action sur l'iris.

Muck [3] ne trouve que des vestiges de fibres radiées.

Cramer pense qu'il existe des faisceaux longitudinaux, mais qu'ils ne sont pas constitués de fibres striées, mais de fibres lisses.

Kölliker [4] est le premier à bien voir le dilatateur chez le dindon, mais il ne fait, pour ainsi dire, que noter le fait, sans donner aucune description ni de sa situation, ni de son origine et de sa terminaison.

Contrairement à cet observateur, Wittich [5] arrive à la conclusion suivante : « Il est facile de se convaincre de la non-existence des faisceaux radiés de l'iris sur les iris d'oiseaux blanchis par le chlore et sur l'iris des serins. En outre, on voit, dans presque tous les yeux d'oiseaux, des faisceaux qui, du bord externe de l'iris, se portent vers le bord interne ; mais, si on traite avec l'alcali, on voit facilement que ce sont seulement de gros troncs nerveux qui se portent en grand nombre dans cette direction en formant des mailles serrées. Du reste, une masse musculaire traversant radiairement l'iris, si elle recouvrait seulement la face postérieure

1. Brucke, *Anato. unters. uber die leucht Augen bei den Wirbel thieren, in Muller's Arch.*, 1845, p. 387.
2. Krohn, *loc. cit.*, p. 374.
3. Muck, *loc. cit.*, p. 80.
4. Kölliker, *Mikrosk. Anat.*, 1852, t. II, p. 643.
5. Wittich, *Arch. f. Ophtalm.*, 1856, t. II, 1re partie, p. 129 et 130.

du muscle circulaire, manquerait de point d'insertion fixe, car le tissu conjonctif est trop souple, d'autant plus que celui-ci n'a pas d'union avec la cornée et la sclérotique. Le point d'insertion pour un dilatateur devrait se trouver à cet endroit, et on ne peut pas supposer qu'on ne reconnaîtrait pas des faisceaux striés dans cette partie transparente très mince. Or, on ne voit pas de faisceaux de fibres se diriger dans la direction voulue. »

Si Wittich ne voit pas mieux les faisceaux radiés, il faut s'en prendre à son procédé de blanchiment au chlore, qui, comme il le déclare lui-même, détruit la striation ou la rend très indistincte. Les fibres musculaires ayant perdu leurs caractères propres, et surtout les fines fibres radiées, il les prit pour des nerfs. Le même procédé lui a nui également pour l'étude du sphincter, qu'il n'arriva pas à voir jusqu'au bord ciliaire. On voit que si tous les observateurs étaient déjà à peu près d'accord à propos du sphincter, il n'en était pas de même pour les fibres radiées, sur lesquelles couraient les opinions les plus contradictoires.

Il faut arriver jusqu'à Muller [1], dont les observations si précises, appuyées sur de nombreux faits, apportèrent dans cette question une clarté définitive, à tel point que les observateurs suivants n'eurent plus qu'à s'en inspirer. Muller reprit l'opinion exprimée si laconiquement par Kölliker, en multipliant ses observations sur un grand nombre de types.

Voici d'abord le procédé qu'il employa. Il enlevait par le pinceau le pigment postérieur. Puis, avec une petite pince ou des aiguilles, il enlevait la masse épaisse formée par la partie antérieure de l'iris et contenant les plus gros vaisseaux et les fibres circulaires, il ne lui restait plus qu'une petite portion mince, à laquelle adhérait encore la partie la plus interne du muscle circulaire. Il arrivait à conserver ainsi la plus grande partie de l'iris dans toute sa largeur; et, en examinant dans la glycérine, il reconnaissait manifestement la présence d'un dilatateur. Tantôt celui-ci est presque complètement isolé, tantôt il y a au-devant de lui une assez grande quantité de nerfs entrelacés, enfin souvent il y a beaucoup de fibres circulaires.

Il confirma sur la poule, le pigeon, le chardonneret, le corbeau, le faucon les données qu'on avait déjà acquises sur le sphincter, son étendue jusqu'au bord ciliaire, sa plus grande épaisseur à ce niveau. Tandis que dans le reste de l'iris, il y a en arrière du sphincter une couche séparable de tissu conjonctif, nerfs, vaisseaux, et fibres musculaires radiées, il n'y en a plus au niveau du bord pupillaire. Il distingue deux zones dans le sphincter, l'une immédiatement contiguë au bord pupillaire, qui forme d'après lui l'analogue du sphincter des mammifères, l'autre qui serait l'analogue des faisceaux circulaires décrits par lui chez l'homme.

Quant au dilatateur, Muller [2] ne fixe pas moins bien sa disposition. Il

1. Muller, *Gesammelt Schriften zur Anat. und Physiol. des Auges*, t. I, Leipzig, 1872, p. 182. — *Arch. fur Opthalm.*, 1857, vol. III, p. 26. — *Ueber den accomodation apparat in Auge der Vögel, besonders der Falkan.*

2. Muller, *loc. cit.*, p. 28.

rejette le dilatateur extérieur à l'iris de MAUNOIR, et en décrit un dans l'iris même. Il forme, sous la couche épithéliale pigmentée, une couche postérieure serrée, et se porte du bord ciliaire jusqu'à pas tout à fait le bord pupillaire où ses fibres se perdent, où l'iris devient mince, et dont les fibres musculaires occupent toute l'épaisseur.

Ce muscle circulaire interne (considéré comme un sphincter particulier de la pupille) et le dilatateur se comportent absolument comme dans les yeux humains.

Il note [1] la grande diversité du dilatateur. Épaisses chez le corbeau, les fibres sont beaucoup plus fines, mais encore très faciles à voir chez le coq. Chez cet oiseau les fibres isolées se trouvent passablement disséminées, et sont en partie très fines, ce par quoi elles se distinguent généralement de la majorité des fibres circulaires. D'autre part, on constate, d'autant plus facilement sur des fibres plus isolées, des divisions et des anastomoses. Cette division anastomotique est en partie cause que les fibres ne sont pas tout à fait radiées, mais dirigées dans différentes directions. Il n'est pas rare non plus de voir dans le muscle circulaire des divisions « tout à fait jolies ».

Chez le faucon, au lieu de fibres radiées, il trouve des fibres obliques qui se croisent en deux directions et qui deviennent circulaires au bord ciliaire.

Chez le pigeon il ne trouve que des fibres éparses, très minces, difficiles à voir.

Cette analyse, qui paraîtra peut-être un peu longue, est nécessaire pour bien faire comprendre l'importance de l'œuvre de MULLER. *La situation des fibres radiées, leur finesse, leurs anastomoses, leur grande diversité suivant les types, il a bien vu tout cela; cependant il ne réussit pas à déterminer exactement leur direction, leur origine et leur terminaison.*

GRUNHAGEN [2], qui ne semble pas connaître les travaux de MULLER, dans ses premières recherches sur l'iris, avoue qu'il fut longtemps sans pouvoir trouver de dilatateur chez l'oiseau; « ceci était d'autant plus surprenant que nous avions pu voir sur une préparation de WITTICH, le dilatateur chez le pigeon ». Il est vrai qu'il s'était seulement servi de la méthode de dissociation de KROHN. Lorsqu'il examina l'iris des oiseaux entier sous le microscope, il trouva ce dilatateur non seulement chez le pigeon, mais sur d'autres oiseaux. Partout cependant il est clairsemé. Il se compose de fibrilles qui ne figurent pas une couche continue, et s'étend du bord ciliaire au pupillaire. Il le trouve chez la poule et quelques oiseaux. D'autres, l'oie, le hibou, la bécasse, la caille, n'en ont pas. Ceux qui en manquent sont notamment ceux chez lesquels le sphincter n'occupe pas toute la surface de l'iris du bord pupillaire au ciliaire, mais seulement la zone pupillaire, rappelant la disposition du sphincter des

1. *Loc. cit.*, p. 31.
2. Grunhagen, *Virchow's Arch. f. path. Anat. Ueber Iris Bewezung*, p. 507-508, t. XXX, 1864.

mammifères. Le reste étant composé de gros vaisseaux, de plexus nerveux et de tissu conjonctif.

Si le sphincter est, à la vérité, bien plus serré dans la zone pupillaire, puisque Muller en a pu faire une zone spéciale, il existe cependant jusqu'au bord ciliaire chez ces derniers oiseaux aussi bien que chez les autres. Du reste, ultérieurement, GRUNHAGEN *a complété ces premières recherches.*

HUTTENBRENNER [1] a fait porter principalement ses recherches sur la poule, à l'état embryonnaire et adulte. Il sectionnait en deux le globe de l'œil, il détachait l'iris et le colorait dans le picrocarmin, le fixait à l'alcool absolu, éclaircissait à la térébenthine et montait dans un mélange d'huile d'olives et de cire vierge, pour faire des coupes radiées, tangentielles ou planes. Voici les résultats auxquels il est arrivé ainsi : « Sur la coupe antéro-postérieure radiée de l'iris d'un embryon arrivé à la fin de son développement, en avant de la couche pigmentée, le dilatateur apparaît comme une couche particulière de fibres très fines et minces, non séparées par une substance conjonctive, et montrant des cellules musculaires très nombreuses, tandis que, sur un sujet plus développé, les fibres isolées comme sur le sphincter paraissent entourées d'un fin tissu conjonctif onduleux riche en noyaux ».

Pour le sphincter, Huttenbrenner remarque sur les coupes planes que les fibres, qui dans la zone pupillaire restent bien parallèles à la pupille, en se rapprochant de la zone ciliaire, se recourbent subitement et deviennent radiées, pour se perdre dans le corps ciliaire. Ces fibres radiées n'appartiennent pas au dilatateur propre, celui-ci forme une couche spéciale derrière elles. Comme on peut le mieux voir sur les coupes planes, où on trouve seulement de petites fibres radiées, qui paraissent cheminer isolément et séparées l'une de l'autre par du tissu conjonctif renfermant des fibres élastiques. »

Il retrouve la même disposition chez l'oie, la grive, le corbeau, l'aigle, le pigeon, la bécasse, la perdrix, le canard sauvage.

La description qu'il fait convient bien à la poule, mais à quelques-uns des autres oiseaux qu'il cite, l'oie, le pigeon, par exemple, dans des limites beaucoup plus restreintes. De plus il ne dit pas que ces fibres devenues radiées forment une couche spéciale. Cependant sa description mérite l'attention en mentionnant pour la première fois, grâce aux coupes planes, cette disposition des grosses fibres radiées, que DOGIEL *décrira avec beaucoup plus de netteté, et en considérant ces fibres comme dilatatrices, au lieu d'en faire de simples insertions du sphincter, comme* HUTTENBRENNER.

Quelque temps après, DOGIEL [2] *imaginait une méthode nouvelle.* Il prit des yeux d'oiseaux jeunes à tissu conjonctif peu épais, ou d'oiseaux adultes. Il les mettait vingt-quatre heures dans l'éther sulfurique, puis dans une solution d'acide acétique faible pour ramollir le tissu con-

1. Huttenbrenner, *Ueber den Dilatator Pupillæ. Sitzungsberichte der Akademie der Wissenschaften. Wien., Naturwissenschaftliche Classe,* 1868, p. 57. *1te Abtheil*, p. 518.
2. Dogiel, *Ueber den Musculus Dilatator Pupillæ bei Saugethieren, Menschen und Vögeln, Arch. fur mikrosk. Anat.*, 1870, 92.

jonctif. « Après [1] ce traitement, on peut facilement détacher le plan antérieur qui contient le sphincter. Il reste alors une couche spéciale de fibres ou faisceaux musculaires radiés, qui se dirigent longitudinalement du bord ciliaire au bord pupillaire. Ces fibres musculaires radiées se partagent à différentes hauteurs, mais elles forment des arcades au bord pupillaire et vont se perdre dans les fibres du sphincter; au bord ciliaire, elles se perdent dans le tissu conjonctif où elles cheminent à travers les fibres élastiques. »

Il constata ce fait sur le hibou, le choucas, la poule, le canard, l'oie, le pigeon, l'alouette et le serin. Il put même étudier les fibres rayonnées sur un iris frais de choucas, sans emploi d'aucun réactif, simplement dans la glycérine, après avoir enlevé le pigment au pinceau.

Il se rangea donc avec Kölliker, Muller, Huttenbrenner qui admettent les fibres radiées, contre Muck, Wittich, Grunhagen qui les niaient. Il en décrivait bien l'origine et la terminaison, enfin le premier il indiquait nettement la différence qui distingue les fibres radiées entre elles : « A la face postérieure de l'iris, dit-il [2], presque immédiatement sous le pigment, se trouve une couche de faisceaux ou fibres radiées; en outre, des faisceaux du sphincter, çà et là à des hauteurs différentes, des fibres circulaires deviennent radiées et vont jusqu'au bord ciliaire. Ces fibres se portent obliquement d'avant en arrière, en traversant toute l'épaisseur de l'iris. Il en résulte chez quelques oiseaux deux dilatateurs : le premier, plus parallèle, occupe toute la surface de l'iris, sous forme de faisceaux ou de fibres isolées; l'autre, également en faisceaux ou en fibres, provient des faisceaux du sphincter à des hauteurs diverses et traversent obliquement d'avant en arrière toute l'épaisseur de l'iris. Le bord ciliaire doit être regardé comme le point d'insertion du dilatateur. »

Il indique donc bien nettement, à l'encontre de Huttenbrenner, *et comme nous l'avons bien constaté chez la poule, que ces fibres qui se replient dans le sphincter, forment un second plan bien distinct de fibres radiées, et que de plus elles méritent par leur action le titre de second dilatateur. La figure qui accompagne son mémoire est encore plus explicite que sa description, en ce qui concerne la distinction des deux sortes de fibres radiées, car elle représente la différence de volume que nous avons vue exister entre elles, les antérieures aussi grosses que celles du sphincter, les postérieures fines.* Dogiel *dit avec raison qu'il n'a trouvé cette disposition que chez certains oiseaux, toutefois sans préciser lesquels.*

Leuckart [3] adopte les conclusions de Dogiel.

Adversaire résolu du dilatateur chez les mammifères, Grunhagen [4] avait cependant modifié ss première opinion sur les fibres radiées de

1. *Loc. cit.*, p. 96.
2. *Loc. cit.*, p. 65.
3. Leuckart, *Handbuch d. Gesammt. Augenheilkunde*, 1876, t. II, 2e partie, p. 237, 239.
4. Grunhagen, *Zur Frage ueber die Iris Muskulatur. Arch. f. mikrosk. Anat.*, 1873, p. 288.

l'iris qu'il niait chez certains oiseaux. « Sur ce point, dit-il, sont résolues pour nous le plus clairement du monde, toutes les opinions concernant le dilatateur, et qui ont été opposées l'une à l'autre. Plus ou moins richement, suivant l'oiseau servant d'objet d'étude, les fibres radiées striées, en partie se replient dans la portion ciliaire vers les fibres du sphincter, et en partie perpendiculaires cheminent séparées des fibres circulaires par une mince couche conjonctive, et paraissent se terminer en pointe dans le tissu conjonctif. »

Ainsi, à cette époque, il s'est rangé à l'opinion des observateurs qui admettent chez tous les oiseaux un dilatateur, et de plus il décrit après Dogiel la disposition des deux espèces de fibres radiées décrites par celui-ci, les unes repliées, les autres perpendiculaires, mais sans bien faire ressortir les deux plans, et leurs caractères distinctifs.

Parmi les autres observateurs citons Faber [1], Angelucci, Michel [2] qui ne trouve pas de dilatateur chez le pigeon, Koganei [3] qui parle des fréquentes anastomoses des fibres, qui note comme Muller la disposition régulière des fibres du sphincter, dans la moitié pupillaire, serrées parallèlement, tandis qu'elles deviennent plus divergentes près du bord ciliaire. « Il y a là, dit-il, des fibres obliques qui se croisent sous des angles très aigus et se replient en partie vers les fibres du dilatateur. » Il ajoute pour les fibres radiées : « Ces fibres sont sur la face postérieure sous la limitante, provenant à des hauteurs différentes du sphincter par des fibres obliques; elles ne forment pas de faisceaux, mais sont isolées comme celles du sphincter; elles se dirigent vers le bord ciliaire, se laissent suivre pendant un petit trajet dans le corps ciliaire et s'y terminent. Elles augmentent en nombre du bord pupillaire au bord ciliaire et figurent dans cette dernière portion une couche presque continue. Les fibres du dilatateur sont beaucoup plus fines que celle du sphincter. »

On voit, d'après cette description, que Koganei *n'admet qu'un seul plan rayonné. Il me semble cependant que, d'après mes préparations, la conception de* Dogiel *était plus exacte et qu'il en y a réellement deux. De plus, Koganei semble croire qu'il y a à toutes les hauteurs échange de fibres entre les plans circulaires et radiés. Or, je crois au contraire que la séparation est bien nette entre les deux en ce qui concerne le plan rayonné postérieur.*

Dogiel [4], dans des recherches plus récentes, n'ajoute rien d'essentiel à ses anciennes descriptions.

Nuel [5] et Hosch font remarquer que les fibres du sphincter ne sont pas groupées au hasard, mais accumulées en des points particuliers; à la

1. Faber, *Der Bau des Iris des Mensch. und Wirbelthiere*, Leipzig, 1876.
2. Michel, *Die histologische Strucktur des Iris Stroma. Universitäts Programm Erlangen*, 1875.
3. Koganei, *Archiv. f. mikrosk. Anato.* 1875.
4. Dogiel, *Arch. f. mikrosk. Anatom.*, 1886, t. 27.
5. Nuel et Hosch, *Untersüchungen ueber den Ciliarmuskel der Vogelauges, in Verslagen en Mededeelingen der koninklyke Akad. van Wetenschappen*, II Reeke, 8, Deel, Amsterdam, 1874, p. 244.

limite extérieure de l'iris il y a toujours un épaississement qui est le plus considérable; un autre plus variable se rencontre plus en dedans.

Canfield [1], qui a repris toutes ces études dans sa thèse d'abord, puis dans un mémoire plus complet, a pu poursuivre ses recherches sur plus de vingt types d'oiseaux rares, et confirmer sur des iris difficiles à se procurer ce que ses devanciers avaient décrit en étudiant presque toujours les mêmes. Il emploie pour ses inclusions la méthode à la celloïdine. Il trouve un dilatateur bien développé sur le faisan, la poule, la caille, le coucou, etc.; clairsemé sur le canard, le pingouin, etc. Dans quelques cas, il y a une délimitation très nette entre les deux muscles (oie, faisan), chez d'autres il y a échange de fibres entre le dilatateur et le sphincter (poule, caille, etc.). Il étudie l'iris si souvent décrit des hiboux, et qui se distingue si nettement des autres par l'absence totale du sphincter, remplacé par des rangées de grosses cellules adipeuses qu'il décrit avec soin [2]. A propos du dilatateur, il fait allusion aux deux dilatateurs, décrits par Dogiel, mais sans vouloir se prononcer sur leur existence : « A ma connaissance, dit-il, Dogiel fut le premier à décrire cette disposition, et bien que j'aie vu la même chose, je ne puis me prononcer aujourd'hui sur ce fait, qui dépend trop d'une coupe heureuse. » *Nos recherches nous permettent d'être plus affirmatif. Cette disposition nous semble trop constante et trop caractéristique pour être due simplement à un hasard de préparation.*

Comme le montre ce long exposé on peut diviser en plusieurs périodes l'historique de cette question. La première qu'on pourrait appeler *physiologique*, où les auteurs, faute de moyens d'observation, se croient obligés d'admettre, pour expliquer les mouvements de l'iris, l'existence de fibres radiées, sans sphincter. Maunoir inaugure une seconde période où au contraire le sphincter est seul admis. Ses moyens d'observation encore bien imparfaits consistent dans l'examen à la loupe après macération. Avec ces mêmes moyens, Tréviranus le premier décrit la striation des fibres montrant qu'elles ont bien le caractère de fibres musculaires. Krohn, par la dissociation et l'emploi du microscope, donne une base plus solide à leurs observations.

Enfin à partir de Kölliker, commence une troisième période où l'on constate à la fois l'existence de fibres circulaires et de fibres radiées. Muller, en détachant à la pince la partie antérieure de l'iris qui contient le sphincter, arrive à faire des deux muscles une excel-

1. Canfield, *Ueber den Bau des Vogeliris. Inaugural Dissertation*, Berlin, 1886. — *Vergleichende anatom. Studien ueber den Accomodationapparat des Vogelauges. Arch. f. mikrosk. Anatom.*, t. XXVIII, 1887, p. 121.

2. *Thèse*, p. 16.

lente description qui sert de point de départ aux recherches ultérieures. Huttenbrenner en faisant des coupes radiées, transversales et surtout des coupes planes, arrive à voir deux sortes de fibres radiées, les unes se jetant dans le sphincter, les autres tout à fait postérieures, il décrit bien aussi leur origine dans le tissu conjonctif du corps ciliaire. Dogiel enfin, par sa méthode de ramollissement du tissu conjontif par l'acide acétique faible, peut diviser l'iris en deux plans antérieur et postérieur. Il décrit mieux que Huttenbrenner les caractères distinctifs des deux plans de fibres radiées.

Mais à propos de ces plans radiés se sont produites des divergences sensibles, et tous les auteurs ne les admettent pas comme les décrit Dogiel.

En tenant compte des données de ces auteurs que j'ai vérifiées et du développement des plans musculaires qui confirment les recherches anatomiques, je puis résumer par les propositions suivantes la disposition et le mode d'apparition des fibres musculaires de l'iris chez les oiseaux.

CONCLUSIONS GÉNÉRALES

I. — La musculature de l'iris des oiseaux est extrêmement développée. Les fibres musculaires s'anastomosent fréquemment.

II. — La musculature se compose chez tous d'un sphincter occupant toute la surface antérieure de l'iris du bord ciliaire au bord pupillaire.

III. — Chez certains oiseaux, il y a en arrière de ce sphincter, deux plans de fibres radiées, s'insérant tous deux sur le tissu conjonctif du corps ciliaire : l'un, antérieur, composé de grosses fibres musculaires d'abord radiées puis obliques, et qui se replient en avant plus ou moins haut dans le sphincter, ne recouvrant que la zone externe de l'iris; l'autre, postérieur, de fines fibres, nettement radiées sur tout leur parcours, en rapport avec la couche épithéliale postérieure, allant du bord ciliaire au bord pupillaire et ne se confondant avec le sphincter qu'au voisinage de la pupille; chez d'autres oiseaux, il n'y a qu'un plan de fibres grosses et petites entremêlées plus ou moins obliquement; chez d'autres, enfin, elles sont trop clairsemées pour former un plan distinct.

IV. — Chez l'embryon de poulet, la portion la plus serrée du sphincter qui occupe la zone pupillaire est aussi celle qui se déve-

loppe la première, le 9e jour de l'incubation; puis apparaissent les cellules musculaires de la portion ciliaire. Les fibres obliques n'apparaissent qu'ensuite, vers le 13e jour, et enfin les fibres radiées du plan postérieur, le 19e jour.

V. — La striation se montre sur les fibres qui siègent au bord ciliaire, le 21e jour de l'incubation.

Index bibliographique.

Albers. *Beitrage zur Anat. und Phys. der. Thiere*, Bremen, 1802.

Brucke. *Anal. Unters. über die leucht. Augenbein der Wirbelthiere, in Muller's Archiv.*, 1845, p. 387.

Budge. *Schmidt's Jahrb.*, vol. 76, p. 295. — *Experimentaller Nachweis für den Ursprung des N. Sympathicus aus dem Ruckenmark.*

Canfield. *Ueber den Bau der Vogeliris inaugural Dissertation*, Berlin, 1886. — *Vergleichende anatom. Studien über den Accomodationapparat des Vogelauges.* (*Archiv. f. mikrosk. Anatom.*, 1887, t. XXVIII, p. 121.)

Dogiel. *Ueber Musculus Dilatator Pupillæ bei Saugethieren, Menschen und Vögeln.* (*Archiv. fur mikrosk. Anat.*, 1886, t. XXVII.)

Duval. *De l'emploi du collodion humide pour la pratique des coupes microscopiques* (*Journal de l'Anat. et de la Physio.*, 1879, p. 185). — *Atlas d'embriologie*, Paris, 1889, p. 16. — *Bulletin de la Soc. d'Anthropologie*, séance du 29 novembre 1888, p. 591. — *Placenta des Rongeurs*, Paris, 1892, p. 281.

Faber. *Der Bau des Iris des Mensch. und Wirbelthiere*, Leipzig, 1876.

Grunhagen. *Virchow's Archiv. f. path. Anatom. Ueber Iris Bewegung*, 1864, p. 507, 508, t. XXX. — *Archiv. f. mikrosk. Anatom.*, 1873. — *Zur Frage über die Iris Muskulatur*, p. 288.

Haller. *De oculis quadrupedum et avium*, 1768.

Huttenbrenner. *Ueber den Dilatator Pupillæ.* — *Sitzungsberichte der Akademie der Wissenschaften. Wien., Naturwissenschaftliche Classe*, 1868, t. LVII, 1re partie, p. 518.

Koganei. *Archiv. fur. mikrosk. Anatom.*, 1885.

Kölliker. *Mikrosk. Anat.*, 1851, t. II, p. 643.

Krohn. *Ueber die Structur der Iris der Vögel, in Muller's Archiv.*, 1839, p. 357.

Leuckart. *Handbuch der gesammten Augenheilkunde von Græfe u. Sæmisch*, t. II, 2e partie, p. 239.

Maunoir. *Mémoires sur l'organisation de l'iris*, Paris, 1812.

Michel. *Die histologische Struktur des Iris stroma. Universitäts Programm.* Erlangen, 1875.

Muck. *De ganglio ophthalmico et nervis, ciliaribus, Landishut*, 1815, p. 40, 70.

Muller. *Gesamme. Schriften zur Anat. und Physiol. des Auges*, t. I, Leipzig, 1872, p. 182. — *Archiv. f. Ophthalm.*, 1857, t. III, p. 26. — *Ueber den Accomodationapparat in Auge der Vögel, besonders der Falkan.*

Nuel et Hosch. *Untersüchungen über den Ciliarmuskel des Vogelauges in Verslagen en Medeelingen der koninklyke Akad. van Wetenschappen.* II Reeke, 8, Deel, Amsterdam, 1874, p. 244.

Petit. *Description anatomique de l'œil des dindons et d'un certain nombre d'oiseaux et d'amphibies. Mém. de l'Acad. des sciences*, 1835, p. 142.

Retterer. *Compt. rend. de la Soc. de Biol.*, avril 1888.

Rumsczewitsch. *Intraoculare Müskeln der Vögel Notizen der Kiewschen Gesellschaft für Naturwissenchaft*, 1876, t. IV (en russe).

Sœmmering. *Müskeln im Augeninnern bei Vögeln*, 1889. — *De oculorum hominis animaliumque sectione horizontali commentatio*, Gœttingue, 1818.

Treviranus. *Vermischte Schriften*, 1820, t. III, p. 167. — *Beitrage zur Anat. und Physiol. der Sinneswerkzeuge*, Bremen, 1828.

Valentin. *Repertorium für Anat. und Physiol.*, 1837, t. II, p. 248.

Weber. *Tractatus de Motu iridis*, Leipzig, 1821, p. 12.

Wittich. *Arch. f. Ophthalm.*, 1856, t. II, p. 129.

Le propriétaire-gérant : Félix Alcan.

Coulommiers. — Imp. Paul BRODARD.

JAN 20 1894

ESSAI SUR LA MORPHOLOGIE COMPARÉE

DES CIRCONVOLUTIONS CÉRÉBRALES

DE QUELQUES CARNASSIERS [1]

PAR

CH. DEBIERRE
Professeur d'Anatomie
à la Faculté de Médecine de Lille

Le Dr E. BOLE
Licencié ès sciences naturelles,
Pharmacien de 1re classe.

L'idée de ce travail nous est venue au cours de recherches entreprises sur le lobe limbique dans la série des mammifères [2]. A cet effet, nous avons réuni le cerveau d'un grand nombre de carnassiers et particulièrement le cerveau de nombreuses espèces du genre *Canis*.

Tous ces cerveaux ont été photographiés à l'Institut anatomique et y sont conservés. Nous regrettons vivement que malgré nos demandes réitérées en Russie et en Algérie, nous n'ayons pu ajouter à notre collection le cerveau du loup, de l'ours et du chat tigre. Ces cerveaux nous auraient été très utiles pour établir une comparaison entre le loup et le chien, entre le chat sauvage et le chat domestique.

Le cerveau des mammifères peut être divisé en deux grandes parties : l'une, le *grand lobe limbique* qui subit peu de transformations dans la série et qui est interne, l'autre appelée *masse extra-limbqiue*, manteau de l'hémisphère, masse des circonvolutions, qui entoure de toutes parts la première; cette dernière se transforme à chaque instant, non seulement dans des groupes différents, mais dans la même espèce; dans une même famille, ainsi que C. Dareste l'a démontré (*Ann. des sc. nat.*, 4e série, *Zoologie*, t. I, p. 73, 1854), elle sera développée proportionnellement à la taille.

1. Travail du Laboratoire d'Anatomie de la Faculté de médecine de Lille.
2. E. Bole, *Le grand lobe limbique dans la série des mammifères. Étude de morphologie et d'histologie cérébrales* (*Thèse de Lille*, juillet 1893).

R. Owen en se basant sur l'absence ou la présence des circonvolutions a réparti les animaux en trois groupes : les lissencéphales dont le cerveau est lisse, les gyrencéphales à cerveau plissé, les archencéphales à circonvolutions nombreuses.

Toutefois il y a quelques exceptions à cette règle, et dans une même famille zoologique, on pourra trouver plusieurs de ces types; ainsi l'Ornithorynque a un cerveau lisse, l'Échidné est gyrencéphale et tous deux appartiennent aux Monotrèmes ; chez les Édentés, le Dyonyx est lissencéphale, et l'Unau a un cerveau plissé. L'ours euryspyle, de petite taille, a un cerveau plus riche en circonvolutions que l'ours blanc, une des plus grandes espèces de cette famille (Gratiolet). Il semble dès lors assez difficile de comparer les différents cerveaux même des animaux d'une famille naturelle.

Leuret a montré que la forme des circonvolutions est fixe pour une même espèce; nous aurons donc dans le groupe qui nous intéresse, les carnivores, des circonvolutions plissées suivant une même loi et, autour de ce type théorique, tels ou tels changements se dessineront et modifieront l'aspect dans chacune des différentes espèces.

Il faudra en outre se souvenir que les plus grands carnassiers doivent avoir un cerveau plus développé non seulement au point de vue du volume, mais aussi au point de vue des circonvolutions.

Broca, dans son étude sur le lobe limbique, admet la proposition géométrique invoquée par Baillarger : un cerveau qui grandit doit se plisser sous peine de déchoir; il n'y aura donc rien d'étonnant, par exemple, qu'à intelligence égale le cerveau d'un gros bouledogue soit plus plissé que celui d'un petit chien.

Ces considérations suffiront à montrer qu'il faut être prudent dans les conclusions que l'on peut prendre dans le sujet que nous traitons ici.

Notre travail se bornera à l'étude un peu détaillée de la masse *extralimbique* des quelques espèces de carnassiers que nous avons pu nous procurer.

Nous essaierons de montrer que l'animal intelligent a un cerveau plus développé que celui de même taille qui ne l'est pas; ou plutôt que des animaux d'une même espèce et de même poids ont des sillons mieux marqués, plus profonds s'ils travaillent pour vivre que s'ils sont domestiques; nous verrons enfin si la spécialisation

du travail n'a pas son retentissement sur la localisation cérébrale correspondante : si le chien de chasse, par exemple, qui a surtout besoin de son appareil olfactif pour chasser, a le lobe limbique mieux développé, au détriment de la masse circonvolutionnaire que le chien de berger qui doit surtout bien voir, comprendre, être intelligent pour diriger son troupeau.

Il eût été intéressant d'avoir un de ces petits chiens qui, de père en fils, passent leur existence sur les genoux de leur propriétaire et ne savent plus la reconnaître si le parfum que la dame a pour habitude d'employer est délaissé pour un autre. Le cerveau doit certainement être beaucoup moins compliqué chez ces animaux.

Nous commencerons par la loutre (*Lustra*, *Mustelidæ*, Carni-

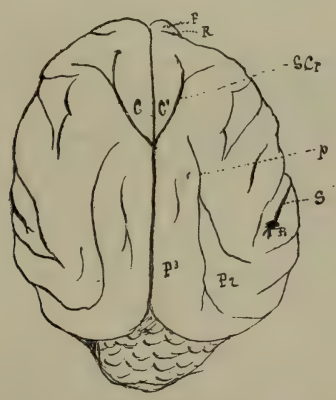

Fig. 1. — Cerveau de la Loutre (face supérieure).

R, sillon présylvien (homologue à la scissure de Rolando) ; SC*r*, sillon crucial de Leuret ; *c*, *c'*, lobe du corps calleux ; F, lobe frontal ; S, scissure de Sylvius ; *p*, sillon interpariétal ; P^1, P^2, P^3, les circonvolutions pariétales primitives ou circonvolutions fondamentales de Leuret ; C, cervelet.

vores), parce que son cerveau est simple ; il a servi de base à Broca pour l'étude du lobe limbique. Nous ne parlerons ici que des circonvolutions du manteau.

La *face supérieure* (fig. 1) nous montre un lobe frontal (F) à peine marqué ; ceci n'a rien d'étonnant puisque le développement énorme du lobe frontal, et par suite le recul et le changement de direction de la scissure de Rolando, sont des caractères cérébraux propres aux primates.

Ce lobe apparaît donc à peine à la pointe de l'hémisphère et se trouve limité en arrière par la scissure de Rolando R, plus facile à étudier sur la face latérale.

En arrière on voit la scissure cruciale de Leuret ou prolongement de la scissure sous-pariétale; elle forme, chez la loutre, un angle très aigu avec la grande scissure interhémisphérique et les deux branches limitent un triangle qui n'est autre chose qu'une partie du lobe du corps calleux (*cc'*, fig. 1). L'angle aigu est entouré par la terminaison de la circonvolution pariétale supérieure ou troisième circonvolution P^3.

La *face latérale* (fig. 2) montre d'abord les circonvolutions pariétales au nombre de trois entourant la scissure de Sylvius S qui naît à la partie postérieure du bord externe de l'hémisphère; elle part de la scissure limbique qui limite le lobe de l'hippocampe, remonte

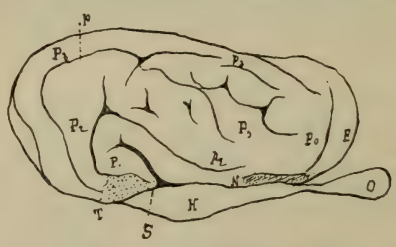

Fig. 2. — Cerveau de la Loutre (face latérale).

O, lobe olfactif; H, lobe de l'hippocampe; N, scissure limbique; S, scissure de Sylvius; J, sillon présylvien; *p*, sillon interpariétal; P^1, P^2, P^3, circonvolutions pariétales primitives ou circonvolutions fondamentales de Leuret; F, lobe frontal; T, ébauche du lobe temporal.

vers le bord sagittal et s'infléchit d'arrière en avant. — Ces circonvolutions s'arrêtent toutes, après avoir décrit une courbe d'arrière en avant, à la scissure de Rolando R, mais elles en sont séparées par un pli de passage P_0 qui est l'analogue de la circonvolution pariétale ascendante des primates.

Toutes ces circonvolutions, arquées de cette façon autour de la scissure de Sylvius, dérivent de circonvolutions primitivement parallèles entre elles et droites (fig. 3); par suite du développement du cerveau, elles ont dû pour tenir moins de place (les points *a*, *a'*, *b*, *b'*, *c*, *c'*, *d*, *d'*, étant fixes et les distances *aa'*, *bb'*, *cc'*, *dd'* augmentant) se plisser; d'où formation de la scissure de Sylvius.

Tout en avant, nous avons le lobe frontal formant une bande mince qui s'incurve pour aller rejoindre au point N la première circonvolution pariétale (fig. 2) après être partie du point U où elle se continue (la bande frontale) directement avec la partie postérieure du corps calleux et la partie antéro-supérieure de la circonvolution pariétale P^3.

FÉLIX ALCAN, ÉDITEUR

108 — BOULEVARD SAINT-GERMAIN — PARIS

PRIME aux Abonnés du JOURNAL DE L'ANATOMIE

DICTIONNAIRE ABRÉGÉ

DES

SCIENCES

Physiques et Naturelles

PAR

Évariste THÉVENIN

REVU PAR

HENRY DE VARIGNY

Docteur en médecine et Docteur ès sciences.

1 beau volume in-12 de 628 pages, imprimé sur deux colonnes, cartonné à l'anglaise,

Au lieu de 5 francs, 3 francs

Franco contre mandat-poste, pour les Abonnés du JOURNAL DE L'ANATOMIE

Tous les termes se rapportant aux sciences suivantes, y sont expliqués succinctement : **physique, chimie** (avec formules des corps composés), **botanique, zoologie, géologie, minéralogie, agriculture, mathématiques, astronomie,**

médecine, physiologie, biologie, pharmacie, chirurgie, art vétérinaire, etc.

Ce livre comble une lacune dans les bibliothèques des personnes qui ne peuvent acheter les grands dictionnaires. Il est utile à tous ceux qui s'intéressent aux sciences, à ceux qui, lisant des ouvrages et des journaux scientifiques, ou des comptes rendus de Sociétés savantes, peuvent être arrêtés à chaque instant par des termes techniques dont l'explication ne se trouve pas dans les lexiques français.

Il rend également aux étrangers les plus grands services, les dictionnaires en deux langues ne contenant pas en général l'explication des mots scientifiques.

DICTIONNAIRE ABRÉGÉ

DES

Sciences Physiques et Naturelles

3 francs au lieu de 5 francs

Pour les Abonnés du JOURNAL DE L'ANATOMIE

Envoi franco contre *mandat-poste* adressé à l'éditeur **FÉLIX ALCAN,** 108, boulevard Saint-Germain, Paris.

Coulommiers. — Imp. PAUL BRODARD.

Quant à la *scissure de Rolando*, on la voit partir du pli de passage rétro-frontal séparant le lobe frontal de la première pariétale, se diriger très obliquement en avant, se relever presque perpendiculairement pour arriver sur la face supérieure de l'hémisphère comme nous l'avons vu tout à l'heure.

Avant de quitter la face latérale on peut encore remarquer cette partie du lobe pariétal située en T et marquée en pointillé (fig. 2); c'est là que se développera le lobe temporal des primates et Broca a nommé ce point : *lobule temporal du lobe pariétal.*

Enfin nous avons en bas la grande scissure limbique (N, fig. 2) séparant en avant le lobe olfactif, en arrière le lobe de l'hippocampe des autres circonvolutions cérébrales.

La *face inférieure* (fig. 4) montre deux lobes olfactifs, aplatis,

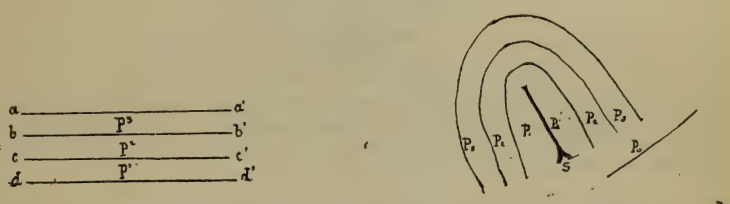

Fig. 3. — Schème du plissement des circonvolutions pariétales ou circonvolutions primitives autour de la scissure de Sylvius.

A. Avant le plissement. — B. Après le plissement.

larges d'abord, s'amincissant ensuite en deux pédoncules libres et simplement appliqués sur la face inférieure du lobe frontal. Leur base se continue directement avec le reste de l'hémisphère; elle s'élargit et se divise bientôt en trois cordons qui sont les racines olfactives interne, moyenne, et externe.

Cette dernière, volumineuse, blanchâtre, s'amincit et s'applique sur le bord externe du lobe de l'hippocampe; l'interne courte, déjà moins blanche, se porte en dedans et atteint le bord inféro-interne des hémisphères vers la bandelette optique; là elle va sur la face interne se jeter sur l'extrémité antérieure du lobe du corps calleux.

La dernière ou moyenne est grise; elle occupe l'espace quadrilatée, limité par les deux premières, d'une part, le lobe de l'hippocampe et la bandelette optique; d'autre part, cet espace est surbaissé et a reçu le nom de *vallée de Sylvius.*

En arrière nous trouvons le lobe de l'hippocampe comprenant

l'espace situé entre la grande fente de Bichat et la scissure limbique.

Chez la loutre, cet espace est relativement petit; aussi voit-on sur la partie externe du lobe de l'hippocampe les circonvolutions inférieures de la face externe; elles sont au contraire cachées chez

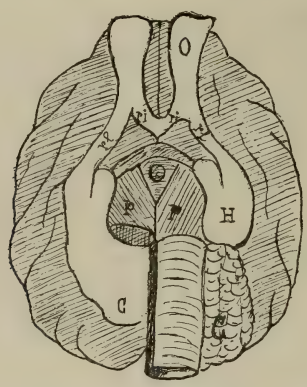

Fig. 4. — Cerveau de la Loutre (face inférieure).

O, lobe olfactif; *re*, racine externe, et *ri*, racine interne du lobe olfactif; H, lobe de l'hippocampe, *h*, lobule de l'hippocampe; *p*, pédoncule cérébral; *c*, lobe du corps calleux; C, cervelet. (Le pédoncule cérébral est coupé du côté gauche pour mettre à découvert le lobe du corps calleux en arrière.)

les animaux où l'espace situé entre la fente de Bichat et la scissure limbique est très grand.

Tout en bas nous avons l'extrémité postérieure du lobe du corps calleux se continuant directement avec celle de l'hippocampe; on

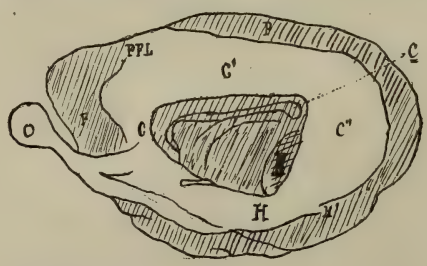

Fig. 5. — Cerveau de la Loutre (face interne de l'hémisphère droit).

O, lobe olfactif; H, lobe de l'hippocampe; *c*, *c'*, *c''*, lobe du corps calleux (O + H + *c*, *c'*, *c''*, constituent le lobe limbique); C, corps calleux; F, lobe frontal; P, lobe pariétal; PF*l*, pli de passage fronto-limbique; H', pli de passage rétro-limbique; I, hile de l'hémisphère.

ne saurait dire où l'un commence et l'autre finit, si la scissure limbique ne s'interrompait pas en un certain point; cette scissure est en effet coupée par le pli de passage rétro-limbique; ce pli est constant quoique plus ou moins bien marqué (H', fig. 5).

Enfin, la *face interne* montre la racine interne du lobe olfactif se jetant sur le lobe du corps calleux *cc'c''*, la racine externe sur le lobe de l'hippocampe ; ces deux lobes forment un arc complet entourant le seuil de l'hémisphère (fig. 5).

Donc si nous étudions la figure, nous avons au centre le seuil de l'hémisphère, tout autour le grand lobe limbique limité lui-même en avant par le lobe frontal F et la scissure sous-frontale à peine marquée chez la loutre. — Plus loin, le pli de passage fronto-limbique PFL, et en arrière le lobe pariétal. Un grand sillon forme la ligne de démarcation, c'est la scissure limbique interrompue seulement en avant par le pli fronto-limbique, en bas et en arrière par le pli rétro-limbique H'. Nous avons donc vu en résumé une masse limbique formée de trois lobes bien distincts, olfactif, de l'hippo-

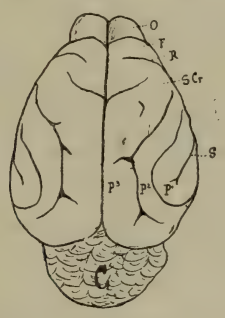

Fig. 6. — Cerveau du Putois (face supérieure).

O, lobe olfactif ; F, lobe frontal ; R, sillon présylvien ; *Scr*, sillon crucial de Leuret (homologue à la scissure de Rolando) ; S, scissure de Sylvius ; P^1, P^2, P^3, les circonvolutions pariétales primitives ou circonvolutions fondamentales ; cervelet.

campe, du corps calleux, et une masse extra-limbique formée d'un tout petit lobe frontal et d'un grand lobe pariétal comprenant *trois circonvolutions* seulement.

Enfin, nous avons vu l'homologue de la circonvolution frontale ascendante des primates et le représentant du lobe temporal.

Le Putois (*Putorius*) est un petit représentant de la famille des *Canidæ* : c'est un terrestre, aussi son cerveau, toutes choses égales d'ailleurs, est déjà mieux développé que celui de la loutre ; mais, d'autre part étant de petite taille, son cerveau se rapproche des lissencéphales ; le type des carnassiers est bien reproduit, mais les circonvolutions sont peu saillantes, les sillons peu profonds.

La face supérieure (fig. 6) nous donne un lobe frontal assez bien développé ne recouvrant pas complètement les lobes olfactifs ; la

scissure de Rolando R très nette forme une courbe et se dirige d'avant en arrière et dedans en dehors; elle va rejoindre la grande scissure limbique.

Le sillon crucial forme un angle de 60° environ avec la grande scissure sagittale et la circonvolution pariétale qu'il sépare du lobe du corps calleux n'est encore que la troisième.

En effet dans la vue latérale on remarque que la scissure de Sylvius toujours oblique en haut et d'avant en arrière est entourée toujours par trois circonvolutions pariétales; la troisième commence à être découpée en plusieurs plis par quelques incisures transversales.

Toujours ces circonvolutions s'arrêtent vers le sillon présylvien

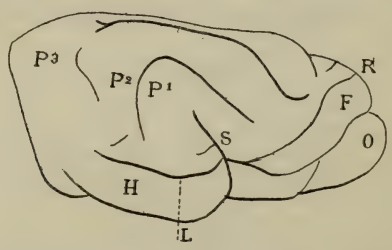

Fig. 7. — Cerveau du Putois (face latérale).

O, lobe olfactif; F, lobe frontal; P_1, P_2, P_3, lobe pariétal; R, scissure de Rolando; S, scissure de Sylvius.

au pli Po analogue à la circonvolution pariétale ascendante des primates.

La face interne présente un sillon sous-pariétal bien développé séparant nettement la circonvolution pariétale P^3 du lobe du corps calleux.

Le lobe frontal mieux développé que chez la loutre n'est séparé de la partie antérieure du lobe du corps calleux que par un léger sillon, peu profond, dans lequel il est difficile de retrouver la scissure limbique.

Somme toute, le putois a un cerveau bien développé eu égard à sa taille; il n'a encore que trois circonvolutions pariétales, mais plus ornementées, présentant des scissures transversales, un lobe frontal un peu plus grand que la loutre.

La face interne ne présente plus une masse extra-limbique nettement séparée du lobe limbique par une scissure profonde complète.

La face inférieure n'offre rien de particulier.

Le *Renard* (Canis vulpes) présente une face cérébrale supérieure déjà différente des deux précédents (fig. 8).

Le lobe frontal est en effet déjà mieux développé, la scissure de Rolando plus profonde, mieux marquée. En arrière le sillon crucial, formant un angle presque droit avec la scissure interhémisphérique, nous voyons donc que les deux branches du sillon de Leuret baissent de plus en plus pour arriver à mériter leur nom de sillon crucial, SCr; ses limites antérieure et postérieure, le lobe du corps calleux et la dernière pariétale n'ont rien de particulier; mais la *face latérale* va nous apprendre quelque chose de nouveau.

Sur cette face (fig. 9), le cerveau nous montre un lobe lim-

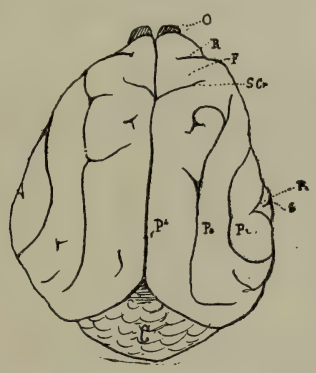

Fig. 8. — Cerveau du Renard (face supérieure).

O, lobe olfactif; R, sillon présylvien; S, scissure de Sylvius; SC*r*, sillon crucial de Leuret (homologue à la scissure de Rolando); P^1, P^2, P^3, P^4, les 4 circonvolutions pariétales ou fondamentales; C, cervelet; — F, lobe frontal.

bique OH très nettement séparé du reste de l'hémisphère par une grande scissure limbique très profonde LL'.

La scissure de Sylvius, peut-être un peu moins oblique en arrière que chez la loutre, est entourée par *quatre circonvolutions* arquées d'arrière en avant et venant toutes s'arrêter devant le pli post-rolandique.

Le lobe frontal est beaucoup plus large et le sillon présylvien ou scissure de Rolando qui la limite arrive jusqu'à la scissure limbique; chez la loutre, on s'en souvient, un pli de passage fronto-sylvien faisait communiquer la circonvolution frontale avec la première pariétale ou sylvienne; chez le putois, ce pli était beaucoup plus petit. Ici il n'existe plus.

La *face interne* (fig. 10) nous permet d'étudier le lobe limbique très développé. — Le corps calleux dont la partie antérieure est

très large et s'élève jusque sur la face supérieure de l'hémisphère, nous donne une scissure sous-pariétale le séparant de la partie interne de la quatrième circonvolution pariétale, scissure fortement

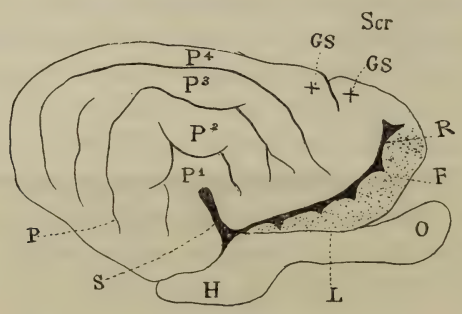

Fig. 9. — Cerveau du Renard (face latérale).

S, scissure de Sylvius; *Scr*, sillon crucial de Leuret; P, sillon pariétal primaire; *L*, scissure limbique; O, lobe olfactif; H, lobe de l'hippocampe; P, lobe pariétal (P_1, P_2, P_3, P_4); F, lobe frontal; GS, gyrus sigmoïde + +

marquée et formant comme chez tous les carnassiers le sillon crucial de Leuret sur la face supérieure.

La scissure sous-frontale mérite plutôt le nom d'incisure que celui de sillon.

Il est si peu marqué qu'on ne peut plus y reconnaître la grande scissure limbique.

Le pli de passage rétro-limbique existe toujours, il ne présente pas de différences bien marquées avec celui de la Loutre.

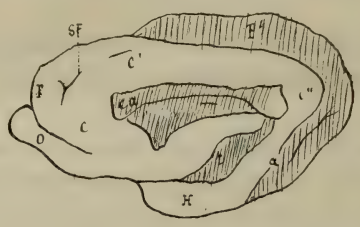

Fig. 10. — Cerveau de Renard (face interne de l'hémisphère droit).

O, lobe olfactif; H, lobe de l'hippocampe; *c*, *c'*, *c''*, lobe du corps calleux (O + H + *c*, *c'*, *c''*, constituent le lobe limbique); G, lobe frontal; SF, scissure sous-frontale; P^4, la 4e circonvolution pariétale; *a*, pli de passage en rétro-limbique; *ca*, corps calleux; I, hile de l'hémisphère.

La *face inférieure* nous donne deux lobes olfactifs plus grands, plus larges que chez la loutre; toujours simplement appliqués sur la face inférieure du lobe frontal, les pédoncules libres d'abord s'élargissent et donnent trois racines qui les font communiquer

avec le corps calleux, avec celui de l'hippocampe et enfin avec l'hémisphère.

La grande scissure limbique s'interrompt toujours au point où le lobe du corps calleux se continue avec celui de l'hippocampe.

Le *Chat* (Felis domestica) dérive très probablement de plusieurs espèces; le chat commun n'existe qu'à l'état domestique. Il eût été très intéressant d'avoir plusieurs espèces de chats pour pouvoir comparer leurs cerveaux entre eux; nous avons en notre collection un

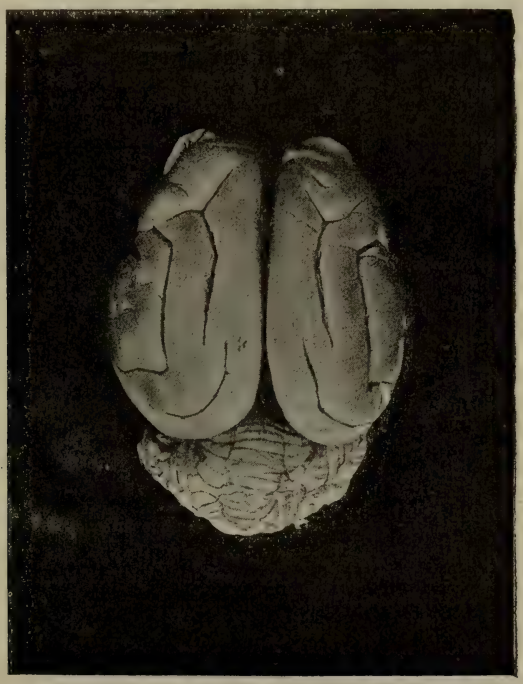

Fig. 11. — Cerveau du Chat (face supérieure).

cerveau d'angora, mais nous n'avons pu nous procurer de vrai chat sauvage (*Felis catus*); ceux que l'on désigne généralement sous ce nom ne sont que des chats domestiques vivant à l'état sauvage.

La *face supérieure* du cerveau du chat angora comme celle du chat commun (fig. 11) nous donne un lobe frontal peu développé limité par une scissure de Rolando profonde mais peu visible sur cette face; en arrière, le sillon crucial de Leuret qui ne se continue plus chez ces animaux avec le sillon sous-pariétal ou splénial comme dans les genres précédents. Il en est de même chez le léopard et l'ours.

Chez les chats domestiques, les circonvolutions pariétales sont plus tortueuses, mieux découpées que chez notre angora.

Le sillon de Leuret est plutôt dirigé maintenant d'avant en arrière formant une courbe à concavité regardant le cervelet; cependant l'angle que chaque sillon fait avec la scissure interhémisphérique équivaut toujours à peu près à un angle droit.

La face latérale donne chez l'angora comme chez le chat domestique (commun) quatre circonvolutions pariétales; les deux premières, arquées autour de la scissure de Sylvius, sont bien nettes vers leurs extrémités, mais sont fusionnées vers leur milieu.

Les deux autres, P_3 et P_4, sont presque sans ornementation (voir

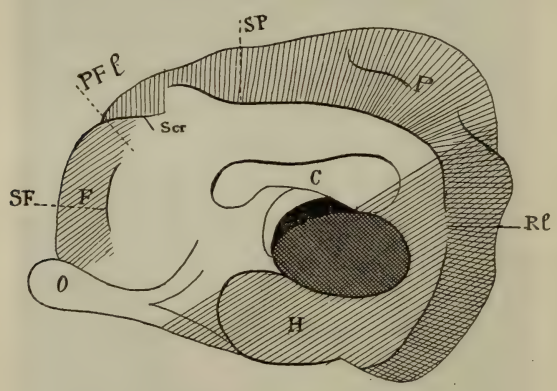

Fig. 12. — Cerveau du Chat (face interne).

O, lobe olfactif; H, lobe de l'hippocampe; P, lobe pariétal; lobe frontal; C, lobe du corps calleux; SF, sillon sous-frontal; Scr, sillon sous-crucial: PF*l*, pli fronto-limbique; RI, pli rétro-limbique; SP, scissure sous-pariétale.

la photographie) chez l'angora; chez le chat commun elles sont un peu plus contournées, présentent quelques légères incisures. D'autres fois le sillon qui sépare la troisième circonvolution de la seconde est de beaucoup le plus profond et le mieux marqué : il n'y a rien d'étonnant à cela puisqu'il représente le sillon pariétal primaire séparant la circonvolution sylvienne de la sagittale; chacune de ces deux circonvolutions a été à son tour divisée en deux par un sillon secondaire qui a fourni pour la sylvienne les deux premières pariétales P_1 et P_2, pour la sagittale les deux dernières P_3 et P_4.

Ce caractère (interruption des sillons) appartient aux félins en général, et le lion, la panthère, le tigre ont leurs circonvolutions

anastomosées entre elles grâce à l'interruption des sillons qui les séparaient.

La scissure de Sylvius n'est pas bien importante chez le chat.

En avant, nous pouvons voir la scissure de Rolando limitant un lobe frontal tout petit et formant l'extrême point de l'hémisphère; cette scissure est dirigée d'arrière en avant; elle part de la grande scissure limbique et elle est légèrement concave en arrière.

Elle n'empiète que très peu sur la face supérieure.

La *face interne* (fig. 12) nous montre surtout deux choses intéressantes; le pli de passage rétro-limbique existe toujours, mais la scissure sous-pariétale ne se continue plus directement sur la face supérieure pour former le sillon crucial de Leuret; ce caractère est dû à un pli de passage qui part un peu en dessous du point de terminaison de la scissure sous-pariétale; celle-ci vient se terminer au rebord de la quatrième circonvolution pariétale, au point où cette dernière de supérieure devient interne.

Nous possédons un chien terrier dont le cerveau anomal se rapproche de celui des chats par l'arrêt de la scissure sous-pariétale et l'indépendance du sillon crucial.

Il existe donc là un pli de passage superficiel mettant en rapport le lobe du corps calleux avec la quatrième circonvolution pariétale.

Ce pli est désigné sous le nom de *pariéto-limbique antérieur*; superficiel chez le Chat, il est profond chez tous les autres carnassiers; et sa place n'est marquée que par une incisure au lobe limbique.

En avant la scissure sous-frontale est à peine visible et ressemble plutôt à une impression de vaisseau qu'à un sillon. Le lobe limbique communique donc largement par la partie antérieure avec le lobe frontal. Ainsi les chats en particulier, les *Felidæ* en général, ont plusieurs caractères particuliers :

1° Anastomoses des circonvolutions pariétales entre elles;

2° Existence d'un pli de passage rétro-limbique superficiel ou pariéto-limbique postérieur;

3° Existence d'un pli de passage pariéto-limbique antérieur superficiel;

4° Le sillon de Leuret ne continue plus la scissure sous-pariétale;

5° Quatre circonvolutions pariétales comme les *Canidæ*.

Enfin l'angora a des circonvolutions moins flexueuses que le chat domestique.

Dans l'étude que nous allons faire du cerveau du chien nous verrons les différentes espèces que nous avons pu collectionner, c'est-à-dire ratier, havanais, berger, bull de petite taille, nombreux griffons, terrier, chien de chasse, etc., etc.

La *face supérieure* du cerveau du chien (fig. 13) au premier coup d'œil présente des circonvolutions plus développées, plus sinueuses

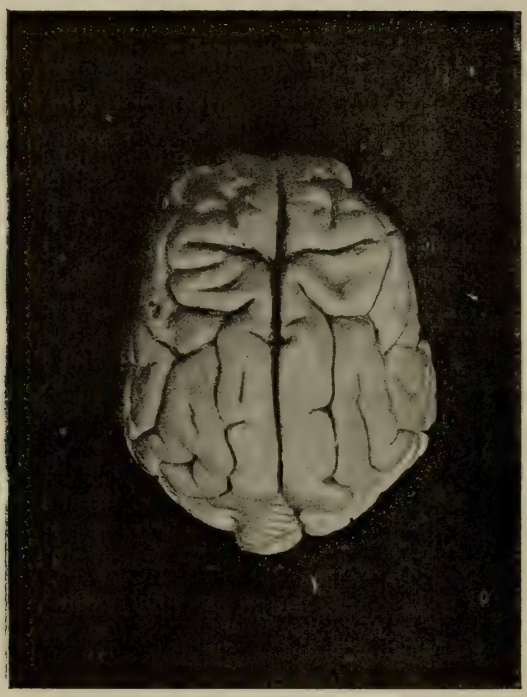

Fig. 13. — Cerveau du Griffon (face supérieure)
Poids de l'animal : 4,200. A.

qui frappent surtout lorsqu'on vient de passer en revue la loutre, le renard, le putois et voire même le chat.

La scissure de Rolando naît toujours sur le bord inféro-interne de l'hémisphère, juste au-dessus de la scissure limbique LS, qui néanmoins en reste séparée par un pli de passage allant du lobe frontal à la première pariétale P_a.

Elle va obliquement en avant, se relève ensuite, devient presque transversale, se dirige enfin d'avant en arrière obliquement vers la grande scissure interhémisphérique.

Elle permet au lobe frontal de communiquer vers le bord sagittal

avec le lobe du corps calleux et avec la circonvolution Pa analogue à la circonvolution pariétale ascendante des primates.

Dans toutes les races que nous avons sous les yeux, le sillon crucial de Leuret est bien perpendiculaire à la grande scissure intéhémisphérique; chez les uns, comme le chien de chasse, celui de berger, elle va d'avant en arrière et de dehors en dedans, tandis que chez les griffons elle est perpendiculaire à ladite scissure.

Chez un griffon (bec-de-lièvre) que nous possédons, elle va un peu en sens contraire des précédents, ou plutôt fait une courbe à concavité postérieure.

Les circonvolutions pariétales sont au nombre de quatre (fig. 14),

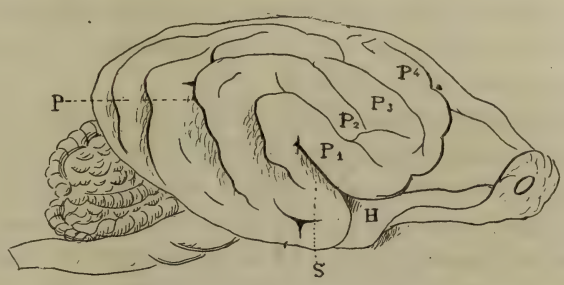

Fig. 14. — Face latérale du cerveau du chien.
O, lobe olfactif; *H*, lobe de l'hippocampe; P_1, P_2, P_3, P_4, 1re, 2e, 3e, 4e circonvolutions pariétales; P, sillon pariétal primaire; S, scissure de Sylvius; L, scissure limbique.

très flexueuses, moins cependant que chez les phoques qui en possèdent également quatre.

La quatrième que l'on peut surtout étudier sur la face supérieure est formée d'une bande presque droite; le troisième sillon pariétal le séparant de la troisième circonvolution P^3, présente au contraire, chez le terrier et le griffon, quelques incisures dont une assez forte vers la partie moyenne; une d'entre elles se voit surtout sur la face interne : nous en reparlerons tout à l'heure.

La face latérale nous montre une scissure de Sylvius très oblique en haut et en arrière; elle part toujours de la scissure limbique sur laquelle repose le bord inférieur de la première circonvolution pariétale.

En avant la scissure de Rolando se détache de la scissure limbique sans pour cela en être une branche; un pli plus ou moins superficiel suivant l'espèce de carnassier l'en sépare; chez le chien ce pli est profond et ne peut être vu qu'après préparation spéciale.

Chez le chien de berger que nous avons dans notre collection la

scissure de Rolando fait un angle un peu moins aigu que chez le chien de chasse, aussi à poids égal d'animal le lobe frontal est-il plus développé chez le premier que chez le dernier.

Les circonvolutions pariétales, comme nous l'avons dit déjà, au nombre de quatre sont arquées régulièrement autour de la scissure de Sylvius. A peine flexueuses, ne présentant que très peu d'anfractuosités chez le chien de berger et le chien de chasse, elles sont au contraire très ornementées chez les griffons et les terriers, qui forment cependant deux espèces plus petites.

Les sillons intercirconvolutionnaires sont nets et bien marqués; ils présentent au sommet de leur arc une incisure qui divise presque en deux la circonvolution sus-jacente; ils ne sont pas interrompus, ne permettent donc pas aux circonvolutions de s'anastomoser entre elles comme chez les félins.

On peut au premier abord être gêné en étudiant le cerveau des grands chiens pour savoir le nombre des circonvolutions pariétales. On en compterait cinq en effet, chez le chien de chasse et le chien de berger, chez les petites espèces quatre seulement, mais en comparant les petites et les grandes races on remarque que la troisième pariétale présente un grand sillon interrompu, allant d'avant en arrière presque parallèlement au sillon séparant la troisième de la quatrième circonvolution pariétale; ce sillon a grandi et formé ainsi une sorte de cinquième pariétale incomplète.

La troisième est divisée en deux tronçons par un sillon assez profond unissant le sillon 3 au sillon 2.

Le Bouledogue possède de grosses circonvolutions ondulées avec de nombreuses dépressions; la seconde circonvolution au lieu de s'arrondir en haut et en arrière, comme chez le loup et le renard, présente un élargissement plus considérable que chez le chien de berger qui, en cet endroit, a une dépression manifeste. Au premier aspect la circonvolution dont il s'agit présente de l'analogie avec la circonvolution correspondante dans la famille des chats (Leuret et Gratiolet, *Anatomie comparée du système nerveux*, t. I, p. 377).

La *face inférieure* (fig. 15) présente deux lobes olfactifs situés symétriquement de chaque côté de la suture sagittale.

Un pédoncule appliqué sur la face inférieure du lobe temporal et non adhérent à celui-ci permet de rattacher chacun d'eux à la masse cérébrale; chez les uns, il est court, comme le montre notre griffon, chez les autres, il est plus grand.

Chez le chien de berger, les pédoncules plus larges semblent avoir augmenté aux dépens du lobe limbique lui-même; chez le chien de chasse à poids égal, la masse olfactive est plus grande, ce qui est tout naturel, eu égard à la fonction toute spéciale de cet organe.

Chez le chien griffon nous avons intentionnellement écarté légèrement chacun des lobes olfactifs pour voir la fossette qui leur sert de toit.

Le pédoncule montre toujours les trois racines dont l'externe qui est la plus forte va s'appliquer sur le bord externe du lobe de

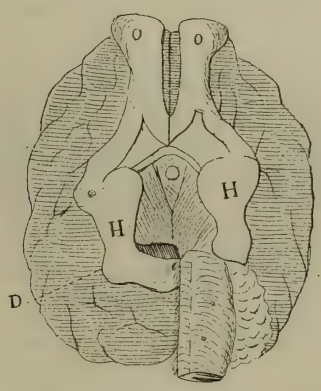

Fig. 15. — Face inférieure du cerveau du chien.

Le pédoncule cérébral du côté droit a été enlevé d'un coup de scalpel pour montrer toute la scissure limbique.

O, lobe olfactif; H, lobe de l'hippocampe; D, place du pli de passage rétro-limbique, profond chez le chien.

l'hippocampe; elle est relativement plus grosse chez le chien de chasse que chez celui de berger.

L'interne, courte, se jette sur l'extrémité antérieure et inférieure du lobe du corps calleux.

L'interne et l'externe limitent en haut l'espace quadrilatère qui loge la racine moyenne.

Desmoulins a cru remarquer que la commissure antérieure est en rapport, quant au volume, avec le développement des lobes olfactifs; ainsi dans la série des mammifères, les osmatiques dont le lobe limbique entier, et par conséquent le lobe olfactif, est bien développé, la commissure antérieure a un plus fort volume que chez les anosmatiques qui ont le sens de l'odorat moins développé par rapport aux autres sens. Nous ferons remarquer toutefois en

passant que le volume de cette commissure est assez variable, même dans une même espèce. Il en est ainsi dans l'espèce humaine.

Le lobe de l'hippocampe commence toujours par un renflement surplombant l'espace quadrilatère; il s'aplatit un peu en arrière et en dedans, de sorte qu'il présente une face interne peu bombée.

Le lobe du corps calleux commence derrière le pédoncule cérébral à l'endroit où se termine le lobe de l'hippocampe.

Le pli de passage rétro-limbique existe là comme dans toute la série des mammifères, mais il est difficile à voir chez le chien et au lieu d'être superficiel comme il l'est ordinairement il semble

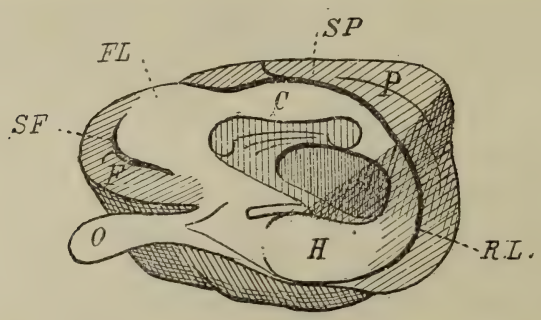

Fig. 16. — Face interne de l'hémisphère droit du même chien montrant une partie de la face inféro-interne.

O, lobe olfactif; *C*, lobe du corps calleux; *H*, lobe de l'hippocampe; *SF*, scissure sous-frontale; *FL*, pli de passage fronto-limbique; *Scr*, sillon crucial; *SP*, scissure sous-pariétale; *RL*, pli de passage rétro-limbique profond; *F*, lobe frontal; *P*, lobe pariétal.

manquer au premier abord. Pour le bien voir il faut écarter les deux lèvres de la grande scissure limbique. Nous possédons un chien terrier dont le cerveau présente ce pli superficiel.

De là, le lobe du corps calleux passe sur la face interne après avoir longé le bord postérieur de la grande fente de Bichat.

Le renard, le chat, le putois, le chien, la loutre, que nous venons d'étudier ont un pli rétro-limbique simple, ce qui les différencie des pachydermes et des ruminants chez lesquels il est subdivisé.

La *face interne* (fig. 16) nous donne un *lobe olfactif* dont la racine externe va se perdre sur le bord du lobe de l'*hippocampe*. Celui du *corps calleux* y fait suite et entoure complètement le reste du seuil de l'hémisphère.

La totalité de ces trois lobes ou lobe limbique est séparée du reste de l'hémisphère, par la grande scissure qui établit la limite de ce lobe d'avec celle du lobe pariétal; cette scissure présente

chez le chien deux interruptions non visibles dues à deux plis de passage profonds.

Le pli de passage rétro-limbique de même que chez le loup n'est pas visible au premier abord et l'arc inférieur de la grande scissure se continue directement avec l'arc supérieur ou scissure sous-pariétale; mais si on ouvre les deux lèvres de cette scissure on retrouve dans le fond le pli qui était superficiel chez la loutre.

Il a toujours les mêmes connexions et sépare le lobe du corps calleux de celui de l'hippocampe. Un peu plus haut à l'endroit où se termine la portion descendante du lobe du corps calleux et où commence la portion horizontale, on trouve encore un pli de passage profond qui unit le lobe du corps calleux à la quatrième pariétale.

Chez le petit bull, le havanais, il est superficiel, par conséquent très développé; il l'est déjà moins chez les griffons, mais on le trouve encore peu profondément situé; chez les chiens de chasse et de berger, il est très profond, peut-être un peu moins cependant chez le premier que chez le dernier.

Au niveau, trace d'une incisure pariétale constante chez tous les chiens, on trouve un nouveau pli de passage profond unissant encore le lobe du corps calleux à la circonvolution sagittale.

Ainsi un pli rétro-limbique ou postérieur, un pariéto-limbique supérieur.

Enfin la scissure sous-pariétale fournit le sillon de Leuret qui a été étudié sur la face supérieure. Un quatrième pli de passage interrompt la scissure limbique qui prend maintenant le nom de scissure sous-frontale; ce pli fronto-limbique n'est pas le seul trait d'union du lobe limbique avec le lobe frontal; le sillon sous-frontal, petit, peu profond s'arrête bientôt et permet aux deux lobes de se continuer l'un l'autre au point de ne plus pouvoir les délimiter.

Chez la loutre ce sillon descendait très bas, et seul, le pli fronto-limbique était bien développé.

Avant de quitter le cerveau du chien, nous voudrions donner le résultat de nos recherches sur la morphologie comparée du cerveau de deux griffons : l'un normal, l'autre présentant un bec-de-lièvre.

Dareste, Owen, Baillarger, Broca ont prouvé que, à poids total égal de deux animaux, celui qui aura le cerveau le plus lourd sera le plus intelligent. Broca dit aussi qu'un cerveau qui grandit doit se plisser sous peine de déchoir.

Or ces deux griffons forment un cas très intéressant sur lequel

nous allons nous étendre un peu; le plus petit chien pesait 4 200 grammes, le plus grand 6 100; ce dernier présentait une anomalie congénitale, il avait un bec-de-lièvre simple et gauche. Normalement le chien le moins lourd doit avoir le cerveau le moins compliqué; ici c'est le contraire.

Il semble que l'arrêt de formation qui s'est montré pour les os du crâne ait retenti jusqu'au cerveau; à première vue, l'examen des pho-

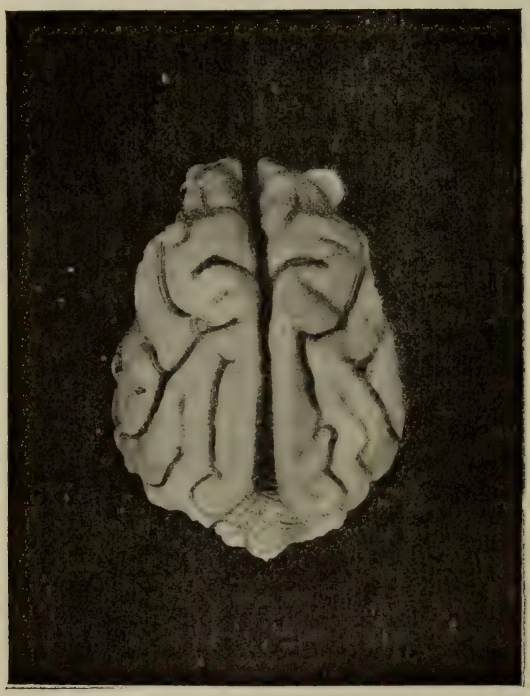

Fig. 17. — Cerveau du Griffon bec-de-lièvre.
Poids du chien : 6,100. B.

tographies (fig. 13 et 17) desdits cerveaux montre le bien fondé de notre opinion.

La face interne examinée avec soin ne nous a pas montré de très grandes différences; tout au plus le pli de passage rétro-limbique est-il plus superficiel chez le bec-de-lièvre, le pli pariéto-limbique antérieur très peu profond et le sillon sous-frontal superficiel comparativement au griffon de petite taille.

Mais où le rapprochement devient intéressant, c'est dans la comparaison de la face supérieure de l'un avec celle de l'autre.

Prenons comme point de départ le sillon crucial de Leuret et, pour éviter les répétitions, appelons A le cerveau du griffon du poids de 4,200 grammes, normal, et B, celui de l'autre pesant 6,100 grammes, anormal. Le sillon de Leuret est perpendiculaire à la grande scissure interhémisphérique, long, atteignant même la face latérale chez le type A.

B, au contraire, en présente un petit, arqué, à peu près un tiers moins grand que le premier; on voit donc que l'arrêt de développement s'est porté sur la terminaison de la scissure limbique.

En avant, la scissure de Rolando ou sillon présylvien montre encore un plus grand développement chez A, où elle descend perpendiculairement vers le sillon crucial. A peine visible au contraire chez B, elle délimite dans le premier cas un lobe frontal relativement plus gros.

Suivons la scissure interhémisphérique qui est nette et ne présente aucune encoche jusqu'à sa partie postérieure, chez B, le sillon *d* qui correspond au pli de passage profond, nommé plus haut pariétolimbique antérieur (voir arc supérieur de la scissure limbique du cerveau du chien), fait complètement défaut. Chez A, au contraire, il est bien développé, surtout à gauche.

Passons enfin aux circonvolutions pariétales; le troisième sillon pariétal qui sépare la troisième circonvolution de la quatrième est droit, quelquefois interrompu (hémisphère gauche); il reprend un peu plus loin pour dépasser le sillon de Leuret, mais il est toujours droit : voilà ce que montre B.

Le même sillon, chez A, est sinueux, non interrompu, toujours profond et vers le sillon de Leuret il s'incurve pour former une sorte d'ω qui circonscrit la terminaison de la scissure cruciale. La quatrième circonvolution pariétale est plus nette en même temps que flexueuse chez A, qu'elle ne l'est chez B. Chez les deux griffons les sillons pariétaux 2 et 3 sont réunis par un sillon transversal; entre celui-ci et la circonvolution pariétale numéro 3, il y a une interruption ou plutôt le sillon n'est plus qu'à l'état de vestige.

La différence entre les premières et deuxièmes circonvolutions est moins grande.

D'après ce qui précède on peut donc dire que de deux chiens de même race, celui qui a une malformation congénitale a un cerveau plus simple, des circonvolutions moins flexueuses, un lobe frontal plus petit, etc., malgré son poids supérieur à celui qui est normal.

En un mot, cet arrêt de développement qui s'est passé pour B et qui a produit un bec-de-lièvre, a eu son retentissement sur le cerveau, et ce dernier ne représente, somme toute, que le cerveau du fœtus des griffons à un âge avancé de la vie intra-utérine. Transportées dans le domaine de l'espèce humaine, on voit de suite quelle importance peuvent prendre ces déductions.

Un homme, une femme, porteurs d'un bec-de-lièvre, sont des êtres imparfaits en tant que système osseux, mais d'après ce que nous venons de dire, comme l'arrêt de développement du squelette de la face retentit sur le développement du cerveau lui-même dans le sens restrictif, il s'ensuit que les sujets dont nous parlons sont aussi des êtres incomplets au point de vue cérébral et mental. De là peuvent découler des conséquences importantes quand il s'agit pour l'homme de science de se prononcer sur la capacité psychique, et le degré de responsabilité peut-être, des hommes frappés de malformation de la face. Mais on pourrait élargir encore le débat et soutenir, non sans sérieuses raisons, qu'il n'y a point que ce seul vice de conformation qui a son contre-coup sur la valeur intellectuelle. L'idiotie n'est-elle pas le corollaire obligé de l'arrêt de développement du crâne, de la microcéphalie? Et d'autre part, le bec-de-lièvre n'est-il pas souvent associé à d'autres vices de conformation? S'il en est ainsi, on conçoit que le vice de développement de la face peut être sous l'empire d'une cause plus générale. Et de fait au bec-de-lièvre, viennent souvent s'ajouter le sexdigitisme et d'autres malformations plus profondes et extérieurement cachées. Une de celles-là, jusqu'alors méconnues, est l'arrêt de développement du cerveau que nous venons de démontrer chez le chien.

Enfin, comme le bec-de-lièvre est un de ces arrêts de développement du squelette qui sont manifestement transmissibles et héréditaires, il peut évidemment entraîner à sa suite une certaine déchéance mentale dans la famille où il se propage. Mais abandonnons ces considérations philosophiques, pour en revenir à notre étude sur les circonvolutions cérébrales du cerveau des carnassiers.

Maintenant que nous avons vu avec quelques détails la morphologie cérébrale de quelques carnassiers, faisons un résumé de notre étude, et voyez quelles conclusions nous en pouvons tirer.

Les carnassiers comprennent deux grands groupes : celui à trois pariétales et celui qui en possède quatre.

La belette, la loutre et le putois ne présentent que trois circon-

volutions pariétales arquées autour de la scissure de Sylvius; la plus élevée, troisième pariétale ou circonvolution sagittale, se retrouve sur la face interne où le sillon sous-pariétal la sépare du lobe du corps calleux; ce sillon se continue sur la face supérieure, pour former le sillon crucial de Leuret; ce sillon ne mérite réellement son nom que chez une partie des carnassiers.

Les renards, les chiens, les loups, les phoques présentent quatre circonvolutions. Elles sont simples chez le renard, ont des dépressions plus nombreuses, des fluctuosités plus compliquées chez le loup, chez le chien.

Le chien de berger, d'après Leuret, ressemble le plus au loup; mais le cerveau est cependant plus compliqué par la présence d'ondulations multiples chez le chien. Les cerveaux de notre collection nous ont prouvé qu'elles sont plus ou moins flexueuses chez le chien de chasse, plus chez celui de berger, fortement chez les griffons.

Les Félins avec le lion, la panthère, le chat présentent quelque chose de nouveau; les sillons qui séparent ces circonvolutions peuvent être dans certains cas interrompus, et les circonvolutions s'anastomosent entre elles.

Le lobe frontal est peu développé et le cerveau est presque formé par la totalité du lobe pariétal.

La scissure de Sylvius très développée présente une branche antérieure ou sillon présylvien que nous avons homologué avec la scissure de Rolando, ainsi que l'ont fait C. Giacomini et Broca.

Nous avons vu de plus que les deux lobes frontal et pariétal sont séparés d'abord par la scissure de Rolando et en outre par une circonvolution en anse, pli de passage nommé gyrus sigmoïde et représentant la circonvolution pariétale ascendante des primates (zone psycho-motrice de notre cerveau et de celui des singes).

Les lobes olfactifs sont fortement développés et reliés aux lobes de l'hippocampe et du corps calleux.

La scissure limbique présente deux arcs, un supérieur et un inférieur, mais chez le dauphin, le loup et le chien, les deux arcs sont continus, au moins superficiellement.

Nous trouvons, coupant la suture, quelques plis de passage qui sont plus ou moins superficiels suivant les espèces.

En bas le pli rétro-limbique est superficiel partout, sauf chez le chien; le deuxième pli ou pariéto-limbique inférieur, superficiel

chez les petits chiens, est profond chez les grands; le troisième ou pariéto-limbique antérieur et supérieur est profond chez le chien, superficiel chez le chat; enfin le fronto-limbique unit largement le lobe frontal au lobe limbique.

Ces plis sont le premier échelon de l'union qui s'effectue chez les primates entre le lobe du corps calleux et la suture sagittale; cette tendance à faire disparaître la suture sous-pariétale rapprocherait donc les Canidés de l'homme.

Nous pouvons enfin croire que les circonvolutions sont plus flexueuses, à bords plus profonds, plus nets chez les chats domestiques vivant de leur propre chasse, que chez l'angora qui ne fait rien et vit d'une existence oisive.

D'autre part, si nous considérons les chiens, nous avons vu que le chien de chasse avait le lobe limbique plus important, le sillon pariéto-limbique supérieur moins développé, plus profond que le chien de berger; il se rapproche des osmatiques, ce qui s'explique par son genre de chasse et l'utilité de son appareil olfactif pour sa façon de travailler; le chien de berger au contraire a le pli de passage pariéto-limbique supérieur moins profond, les circonvolutions plus flexueuses, le lobe frontal un peu plus grand; il est plus intelligent.

D'après C. Dareste, dans les *Canidés*, les circonvolutions sont plus développées chez le *Loup* que chez le *Chacal* et le *Renard*, et dans ces deux groupes que chez l'*Isatis* et le *Fennec*. Ce caractère peut-il servir à la recherche de l'origine des Carnassiers?

Les Carnassiers sont représentés dès l'époque éocène, mais ils débutent par des formes assez différentes des genres actuels. Cope leur donne le nom de *Créodontes*; elles ont des affinités avec les Insectivores et il les range ensemble dans son groupe des *Bunotheria*, dont l'aspect général rappelle les Marsupiaux carnassiers, tels que les Dasyures. Mais les Créodontes diffèrent des Marsupiaux par une dentition de lait. Ils sont pentadactyles et plantigrades, n'ont point encore de dent carnassière différenciée, portent à leur crâne une crête sagittale, et — ainsi qu'un moulage en plâtre de la boîte cranienne des *Proviverra* des phosphorites du Quercy l'a montré — ils avaient un *cerveau lisse*, dont les hémisphères laissaient à découvert les tubercules quadrijumeaux et le cervelet.

Certains Créodontes, les *Miacidés*, font passage aux Carnassiers. Chez eux la 4e prémolaire et la 1re molaire du haut l'emportent sur

les autres dents et deviennent des carnassières. Il faut y voir les formes originelles des Carnassiers.

De là, nous passons aux *Mustélidés*, chez lesquels Filhol a montré que la dentition se modifie peu à peu pour aboutir à celle du genre *Marte*, et aux *Viverridés* chez lesquels la dent carnassière est maintenant bien établie. Le *Cynodictis* (chien-civette), qui appartient à ce groupe et vivait déjà au moment du dépôt des phosphorites, paraît être la souche mère des Canidés. D'après Filhol, le genre *Cynodictis* aurait directement fourni les Viverridés; il aurait donné naissance aux Mustélidés par le genre *Plesictis* et aux Canidés par le genre *Cynodon*. Le chien buansu (genre *Cuon*) de l'Inde possède encore la dentition des Civettes. Il descend directement des *Cynodictis*. Dès le pliocène supérieur (*Canis etruscus*), le genre chien est fixé.

En étudiant le squelette des Canidés, Huxley a été amené à les diviser en deux familles : la famille *Alopécoïde* (Renard) et la famille *Thooïde* (Chiens, Loups). Le *Canis megamastoïdes* du pliocène moyen se rattache au Renard de nos pays par le squelette de ses membres et celui de son crâne; par la mandibule, il ressemble au Renard américain et au Chien oreillard de l'Afrique australe; par la dentition, il se rapproche du Cynodictis (Boule).

Il est donc probable que les Renards et les Chiens ont pris naissance d'une souche différente. L'étude des circonvolutions du cerveau de ces deux groupes conduit autant à cette conclusion que l'étude du squelette. Il est de fait que les plis des hémisphères cérébraux sont plus développés dans le Chien et le Loup que chez le Chacal et le Renard. — Les Renards semblent être sortis du *Cynodictis* (Chien-civette) et les Chiens du genre *Amphicyon*. Ce genre, commun à Sansan, présente la formule dentaire des Chiens actuels, mais ses représentants sont plantigrades, ce qui les rapproche des Ours. Ainsi la famille des Canidés nous offrirait un bel exemple de convergence; elle aurait une double origine et l'évolution de ses formes primitives aurait fourni en même temps que des Renards ou des Chiens, des Viverridés d'une part, des Ursidés de l'autre. Dès le pliocène, les Loups, les Chiens et les Chacals sont déjà distincts (Boule). C'est de ces races que sont dérivés nos *chiens domestiques*, dont les familles de l'ancien continent ont vraisemblablement pour souches, le Chacal, le Loup indien et le Loup d'Égypte (Jeitteles).

Quant au genre *Chat* (Félidés), il dérive des Mustélidés, dans lesquels les genres *Prælurus* et *Pseudælurus* servent comme de trait d'union entre les Martres et les Chats. C'est des Ursidés que Mivart fait dériver les Otaries, et les Phoques descendraient des mammifères voisins des Loutres. (Voy. A. Gaudry, *Les enchaînements du monde animal*, Paris, 1878. — Cope, *Origin of the Fittert*, New-York, 1887. — F. Priem, *L'évolution des formes animales*, Paris, 1891.)

Par le type de ses circonvolutions cérébrales, le Renard atteste qu'il est resté plus près du type primitif que le Chien. L'étude du cerveau de ce dernier, d'autre part, montre que le type circonvolutionnaire est plus élevé dans les genres les plus intelligents, tout en tenant compte, d'ailleurs, de la loi établie par C. Dareste, que la domesticité a pu, du reste, modifier dans une certaine mesure.

LE PLACENTA DES CARNASSIERS

Par Mathias DUVAL

PLANCHE XIII.

(*Suite* [1].)

D. — *Remaniement de l'angio-plasmode.*

Comme pour le placenta des rongeurs, nous étudierons sous le titre de remaniement de l'angio-plasmode le processus par lequel les vaisseaux allantoïdiens et le mésoderme correspondant pénètrent les masses plasmodiales ectoplacentaires, les subdivisent, et les amènent à l'état de complexus canaliculaire ou lamelleux, qui, chez le chien, présente une disposition labyrinthique toute spéciale. Ce processus commence vers le trente ou trente-deuxième jour, c'est-à-dire vers le milieu de la gestation, qui est, chez la chienne, de cinquante-huit à soixante-quatre jours; il est achevé vers le quarante ou le quarante-cinquième jour, sans que nous puissions bien préciser cette date, parce que nous n'avons pas toujours pu savoir exactement à quelle époque avaient été couvertes les femelles qui nous étaient amenées avec un abdomen volumineux, ne laissant aucun doute sur leur état de gestation. En effet, toutes les femelles que nous avions fait couvrir, avec enregistrement de la date de cet acte, ayant été sacrifiées pour l'étude des premiers stades, nous avons dû nous contenter, la plupart du temps, pour le stade actuel, de noter les dimensions du fœtus et d'établir ainsi une sériation des pièces recueillies [2]. C'est pourquoi

1. Voir le *Journal de l'Anat. et de la Physiol.*, numéros de mai-juin, et de juillet-août 1893.

2. La plupart des traités d'Anatomie et de Physiologie à l'usage des vétérinaires et notamment G. Colin (*Physiologie comparée des animaux*, 1873, t. II, p. 858) donnent un tableau des dimensions du fœtus à chaque âge, pour les diverses espèces domestiques; mais, vu les différences de taille si considérables selon les races de chien, il

nous ne saurions établir ici, comme nous l'avons fait pour les rongeurs, une limite chronologique précise entre le stade de remaniement et quelque chose qui correspondrait à un *stade d'achèvement* (voir Placenta des Rongeurs), et, après le remaniement de l'angio-plasmode, nous ferons, sous le nom d'*étude du placenta à terme*, l'examen de quelques dispositions très spéciales qu'on trouve dans les placentas recueillis environ dans les quinze derniers jours de la gestation.

Les transformations qui se produisent pendant la période de remaniement doivent être étudiées : 1° dans les formations fœtales (angio-plasmode et dérivés allantoïdiens); 2° dans les formations maternelles (couches de détritus glandulaires, couche spongieuse, etc.), dont la plus grande partie est graduellement résorbée; enfin, lorsque ces résorptions sont achevées, lorsque le remaniement de l'angio-plasmode est complet, nous examinerons comment sont définitivement établies les connexions des parties fœtales et maternelles, c'est-à-dire comment le placenta adhère au terrain maternel.

1° *De l'angio-plasmode pendant son remaniement.*

a. Formation des complexus ou systèmes labyrinthiques. — La description générale du processus de remaniement est très simple, car nous allons voir se reproduire ici ce que nous avons vu chez les rongeurs, une pénétration graduelle du mésoderme et des vaisseaux allantoïdiens dans les masses ectoplacentaires, de façon à établir entre le sang fœtal et le sang maternel des rapports de voisinage de plus en plus intimes; mais les dispositions anatomiques auxquelles aboutit ce remaniement, les caractères particuliers, topographiques qu'il détermine sont un peu plus complexes; leur résultat est la formation de ce que nous nommerons *systèmes ou complexus de lamelles labyrinthiques.*

Nous avons terminé l'étude de la formation de l'angio-plasmode par l'examen de la figure 52 (pl. V), au trentième jour de la gestation, et nous avons résumé nos descriptions en disant qu'alors l'angio-plasmode forme une couche continue, creusée à intervalles très rapprochés par des cavités en doigt de gant, contenant du mésoderme et des vaisseaux allantoïdiens (villosités allantoï-

est évident que ces tableaux généraux ne pouvaient nous fournir des indications précises, alors que nous empruntions nos matériaux aux animaux de n'importe quelle taille fournis par la fourrière.

diennes), cavités qui traversent l'ectoplacenta de sa surface fœtale vers sa surface maternelle, c'est-à-dire de la superficie vers la profondeur, où elles sont limitées par les *arcades épithéliales* ou *arcades ectodermiques* (A E, fig. 52). Nous n'aurons guère à nous occuper pour le moment de ces arcades, dont les dimensions et la forme subissent seules des modifications notables, mais dont la constitution est peu modifiée, et c'est seulement en examinant la résorption des tissus maternels sous-jacents, puis les connexions du placenta avec le terrain maternel, que nous reviendrons sur l'étude de ces arcades. Nous allons donc concentrer toute notre attention sur la couche angio-plasmodiale et les villosités allantoïdiennes qui y sont implantées. Remarquons encore une fois que la couche angio-plasmodiale est continue; mais que, sur les coupes perpendiculaires à son plan, elle prend une apparence lobulée, chaque masse angio-plasmodiale interposée entre deux villosités allantoïdiennes présentant l'aspect d'un petit lobule; précédemment nous avons trouvé avantage, pour la commodité des descriptions, à employer l'expression de *lobule angio-plasmodial* ou *lobule ectoplacentaire*, quoique cette expression réponde plus à des apparences qu'à la réalité; nous allons en faire également usage par la suite, tant qu'elle ne nous exposera pas à des conceptions erronées.

C'était au trente-deuxième jour, avec les figures 53, 54, 55 et 59 que nous commencerons l'étude du remaniement des lobules ectoplacentaires par pénétration graduelle dans leur intérieur des éléments mésodermiquee et vasculaires venant des villosités allantoïdiennes interposées à ces lobules.

La figure 53 (pl. V) représente, à un très faible grossissement, une portion d'une coupe longitudinale d'un renflement utérin au trente-deuxième jour. On y voit à la fois la région placentaire de l'œuf et sa région polaire, dont l'extrémité (en P) correspond au canal utérin interposé entre deux renflements voisins. Sans nous arrêter ici sur l'aspect que présente l'ensemble de la coupe du placenta, dispositions bien intelligibles par les descriptions données précédemment, ni sur l'aspect que présente l'ensemble de la coupe du corps du fœtus, nous nous arrêterons seulement sur ses membranes, et spécialement sur l'allantoïde, la figure en question ayant spécialement pour objet de fournir des données sur l'extension de la vésicule allantoïdienne à cette époque. On voit que le fœtus est enveloppé

dans son amnios. La membrane qui occupe la partie toute supérieure de la figure est la paroi de la vésicule ombilicale, et, en suivant cette membrane vers la droite, on voit qu'au niveau de la région polaire, elle se juxtapose à la face profonde du chorion, pour former, avec lui, les parois des extrémités polaires de l'œuf. (Voir, ci-dessus, nos schémas, fig. VI et VII.) Au-dessous du fœtus, on voit la cavité de l'allantoïde (AL), dont la paroi est libre, sans adhérences du côté de l'amnios (plus tard cette paroi se soude intimement avec la surface extérieure de l'amnios), tandis qu'elle est, du côté du placenta, complètement fusionnée avec la lame mésodermique du chorion, et se continue, sans aucune ligne de démarcation, avec les villosités mésodermiques qui pénètrent dans l'angio-plasmode. C'est ainsi que les vaisseaux allantoïdiens se ramifient dès maintenant dans ces villosités, que nous nommons actuellement villosités allantoïdiennes, et dont nous avons précédemment suivi les premiers stades de formation sur les figures 42, 51 et 52. Le fait le plus important est relatif à l'extension longitudinale (dans le sens de l'axe de l'œuf) de la vésicule allantoïde; en effet elle a acquis dans ce sens un point qu'elle ne dépassera pas; elle arrive jusqu'au niveau du bord du placenta, jusqu'à la limite externe de la région de la bordure verte (en b, figures 53 et 54; voir aussi l'extrémité droite de la figure 55). Aussi dès ce moment les vaisseaux de l'allantoïde pénètrent, dans toute l'étude du placenta, les villosités mésodermiques, lesquelles sont ainsi vascularisées jusque dans leur extrémité profonde (au trentième jour, il n'y avait de vaisseau que dans quelques villosités, et seulement à leur base : fig. 52).

Les figures 54 et 55, destinées surtout à l'étude de la région de la bordure verte, ne comprennent (en AP, AP) que les lobules d'angio-plasmode les plus voisins du bord du placenta, et dans ces lobules le travail de remaniement est à peine indiqué, par quelques encoches qui commencent à déchiqueter la ligne de contour des lobules.

La figure 59, également du trente-deuxième jour, mais prise dans les régions médianes de la ceinture placentaire, montre bien la subdivision des lobules d'angio-plasmode par pénétration du tissu mésodermique.

Il faut arriver au trente-cinquième jour pour que ce processus soit extrêmement caractérisé : c'est ce que montre la figure 60. Alors

chaque lobule est pénétré dans toute son intimité par des cloisons mésodermiques qui le décomposent en un complexus de travées d'angio-plasmode anastomosées les unes avec les autres. Pour suivre dès lors les progrès de ce travail de pénétration du mésoderme fœtal, il nous suffira d'indiquer les figures successives qui forment série à cet égard, et de préciser en quelques mots les dispositions qui les caractérisent.

La figure 65 (pl. VI) est du trente-septième jour. Ici le remaniement n'est guère plus avancé que sur la figure précédente; mais cette pièce était remarquable par l'état avancé de la résorption des tissus maternels. (Il n'y a plus, au-dessous du placenta fœtal, comme reste des couches glandulaires, que les hautes lamelles mésentériformes, sur l'étude desquelles nous insisterons plus tard.)

Par contre le remaniement est très avancé, sur la figure 66, du trente-huitième jour. Ici les lobules d'angio-plasmode sont nettement décomposés, chacun en un complexus de cordons noueux, irréguliers, et anastomosés entre eux. L'expression de cordons répond bien à l'apparence que donnent les coupes; mais il s'agit en réalité de lamelles, comme le prouve la comparaison de coupes perpendiculaires et de coupes parallèles à la surface du placenta. Nous emploierons donc désormais l'expression de lamelles angio-plasmodiales et nous donnerons, à l'ensemble correspondant à un ancien lobule, le nom de *complexus labyrinthique*, en raison de l'enchevêtrement compliqué des lamelles qui le forment (voir ci-après la figure 75, pl. VII). Nous pourrons donc aussi dire *lamelles labyrinthiques* comme synonyme de lamelles angio-plasmodiales.

La figure 67, du quarantième au quarante-cinquième jour [1], justifie ces dénominations; les deux lobules placentaires représentés sur la partie droite de la figure sont entièrement décomposés en un complexus de cordons pressés les uns contre les autres, se divisant et s'anastomosant d'une manière irrégulière et présentant bien un aspect labyrinthique. — Dès ce moment nous sommes arrivés au terme du remaniement; jusqu'à la fin de la gestation, la formation angio-plasmodiale conservera, examinée à un faible grossissement, c'est-à-dire dans une vue d'ensemble, l'aspect que nous venons de décrire. (Voir les figures 72 et 73, pl. VII.)

1. Ici commencent les pièces pour lesquelles, ainsi qu'il a été dit précédemment, nous ne pouvons donner un âge exact. Le fœtus du placenta de la figure 67 était long de 69 millimètres, ce qui, d'après le tableau de G. Colin, le place au commencement de la 6e semaine.

Après avoir examiné les dispositions d'ensemble auxquelles aboutit le remaniement de l'angio-plasmode, il nous faut élucider les questions suivantes, se rapportant à une analyse plus intime des parties. D'abord démontrer que les complexus labyrinthiques sont formés de lamelles et non de tubes, comme le ferait croire au premier abord l'examen d'une coupe isolée; puis examiner la constitution de ces lamelles; enfin voir si le remaniement ne donne pas lieu à d'autres formations que ces lamelles; et nous verrons qu'il donne en effet naissance à de grands canaux de distribution du sang maternel.

b. Lamelles labyrinthiques. — Toutes les figures que nous venons d'étudier (fig. 60, 65, 66, 67) sont d'après des coupes perpendiculaires à la surface du placenta; à leur premier examen naît l'impression que les complexus labyrinthiques seraient formés de tubes, qui seraient disposés verticalement de la région profonde maternelle vers la région superficielle (fœtale) du placenta; ces tubes se dichotomiseraient, s'anastomoseraient, auraient un trajet flexueux, mais la direction générale serait perpendiculaire au placenta, c'est-à-dire auraient la direction même de la coupe; mais pour contrôler cette interprétation, il faut examiner des coupes faites dans un autre sens, parallèlement à la surface du placenta. S'il s'agit en effet de tubes, ils seront, dans ces coupes, sectionnés perpendiculairement à leur direction générale; on les verra isolés, ayant chacun leurs contours distincts, séparés de leurs voisins. Or ce n'est pas ce que donnent les coupes en question. Dans quelque direction que soit pratiquée la coupe, jamais nous ne sommes en présence d'aspect répondant à celui d'un tube ou d'un cordon sectionné transversalement, mais nous trouvons toujours l'apparence de cordons entamés selon leur axe. Il est évident que ce résultat ne peut être produit que par des lamelles, placées les unes à côté des autres, s'étendant irrégulièrement dans toutes les directions, s'anastomosant les unes avec les autres, mais ayant cependant cette disposition générale de monter de la partie profonde vers la partie superficielle (ou fœtale) du placenta. Nous examinerons plus tard quelles sont leurs connexions dans les parties profondes et dans les superficielles, c'est-à-dire à leurs origines et à leurs terminaisons. Pour le moment c'est leur forme de lamelles qu'il faut bien démontrer.

Nous n'avons pas cru nécessaire de multiplier les figures à cet égard. En effet, pour les premiers stades du remaniement, il nous

suffira de dire, sans l'avoir représenté, qu'une coupe horizontale d'une formation angio-plasmodiale, au 35e jour, donne exactement, pour le plasmode en voie de remaniement, les mêmes aspects que ceux de la figure 60, qui est d'après une coupe perpendiculaire au même âge; c'est-à-dire que, malgré les apparences de la figure 60, la pénétration du tissu mésodermique ne se fait pas de manière à circonscrire et isoler des travées ou cordons, mais se produit par nappes ou cloisons de manière à modeler des lamelles. Il en est de même, est-il besoin de le dire, pour les coupes horizontales des pièces qui ont été représentées en coupe perpendiculaire dans les figures 65, 66 et 67 précédemment étudiées. C'est seulement pour un placenta arrivé au terme du remaniement que nous avons jugé nécessaire de reproduire une coupe transversale, qui doit nous servir à démontrer divers détails, outre celui actuellement en question. Cette coupe est représentée dans la figure 75 (pl. VII), à un grossissement de 22 fois. On y voit bien ce que nous avons annoncé, c'est-à-dire l'apparence de cordons d'angio-plasmode, qui courent dans le plan de la coupe, en se bifurquant et s'anastomosant; et puisque semblable est l'aspect des coupes perpendiculaires, au même âge (voir les fig. 72 et 73, pl. VII) il est bien évident que le complexus angio-plasmodial est formé non de tubes, mais de lamelles labyrinthiques.

Cette figure 75 doit nous servir encore à revenir une dernière fois sur la disposition de l'ensemble du placenta fœtal, sur la valeur de l'expression de *lobule* d'angio-plasmode. Au début de la période de remaniement nous avons assez insisté sur ce fait que l'angio-plasmode n'est pas réellement subdivisé en îlots distincts, en lobules séparés, mais qu'il forme une couche continue, creusée à intervalles très rapprochés par des cavités en doigt de gant, remplies par les villosités mésodermiques allantoïdiennes. Il en est de même quand le remaniement est accompli, et la coupe horizontale de la figure 75 nous montre en effet la continuité des diverses masses d'angio-plasmode amené à l'état de lamelles labyrinthiques; seulement les villosités allantoïdiennes sont le plus souvent aplaties; elles dessinent des cloisons (1, 1, fig. 75) et non plus des prolongements en forme de doigt de gant. Il en résulte une tendance à un isolement mieux dessiné des masses angio-plasmodiales (2, 2, fig. 75) interposées entre deux de ces cloisons; de sorte qu'alors l'expression de lobule n'est plus si contraire à la vérité qu'elle

l'était tout au début ; chaque lobule est un complexus de lamelles labyrinthiques anastomosées entre elles et avec celles des complexus voisins (fig. 75). Nous avons donc pu et nous pourrons encore, sans trop manquer à la vérité, employer cette expression de lobule, qui, si commode pour la description, ne répondait au début qu'à des apparences, données par les coupes perpendiculaires, mais qui finalement répond jusqu'à un certain point aux dispositions réelles, telles qu'on les observe sur des coupes horizontales du placenta presque à terme. Disons enfin que les détails minutieux dans lesquels nous venons d'entrer à cet égard trouveront leur excuse lorsque nous étudierons le placenta du chat, et qu'il s'agira de comparer le groupement de ses complexus de lamelles labyrinthiques avec celui du placenta du chien.

c. Constitution des lamelles labyrinthiques. — Antérieurement à son remaniement, le lobule d'angio-plasmode était formé (fig. 52) d'une masse plasmodiale renfermant de nombreux capillaires maternels, épars sans ordre sensible ; les éléments fœtaux (plasmode et ses noyaux) et les éléments maternels (capillaires) n'étaient pas régulièrement coordonnés les uns par rapport aux autres. Par le remaniement une disposition précise et constante de ces parties est réalisée et aboutit à la constitution type des lamelles labyrinthiques. Il est facile d'en suivre pas à pas les progrès. On voit en effet, en comparant les figures 52, 60, 65 et 66, que, à mesure que le lobule primitif (fig. 52) est divisé en lames, chacune de ces lames arrive à contenir, sur la coupe, un moins grand nombre de capillaires que n'en renfermait le lobule dont la lame en question est un fragment ; finalement, lorsque l'état définitif de *lamelle* est obtenu, on ne trouve plus qu'un capillaire dans chacune de ces lamelles, disposition qu'on entrevoit déjà assez nettement sur la figure 66, puis sur les figures 72 et 73, malgré leur faible grossissement, mais qu'on constate bien plus nettement sur la figure 74 (pl. VII) : la lamelle vue en coupe se présente comme formée sur ses deux faces par du plasmode avec ses noyaux, et dans sa partie médiane par un capillaire que la section intéresse dans les directions les plus diverses, de sorte que sa coupe est circulaire, ou elliptique, ou très allongée. En un mot la lamelle labyrinthique est formée par un réseau capillaire étalé en un seul et unique plan, réseau qui, sur ses deux faces et dans ses intervalles, est soutenu par du plasmode ectoplacentaire. Qu'on se figure un grillage métal-

lique à mailles étroites; que sur les deux faces de ce grillage on étende une pâte quelconque, qui remplisse les intervalles du grillage et en englobe complètement les travées, mais de manière à en dessiner cependant la saillie à la surface, on aura ainsi une lame qui schématisera exactement la lamelle labyrinthique. On fabrique actuellement des carreaux de verre qui renferment dans leur épaisseur un grillage métallique : dans cette réalisation de notre comparaison, le grillage métallique inclus représente le réseau capillaire, le verre, qui produit l'inclusion, représente la partie plasmodiale de la lamelle labyrinthique.

En même temps que se produit cette disposition des capillaires et du plasmode, les noyaux de ce dernier arrivent à se coordonner également d'une manière assez régulièrement définie. Au début (fig. 52) ces noyaux étaient jetés sans ordre entre les capillaires, disposés ici en une seule rangée, groupés ailleurs en masses plus ou moins considérables. A mesure que le lobule d'angio-plasmode est fragmenté en lames, puis en lamelles, les noyaux se trouvent rejetés à la périphérie, dans les couches voisines de la surface. La figure 63 (pl. VI) représente un fragment d'angio-plasmode en voie de remaniement au trente-septième jour (fragment emprunté au placenta dont une vue d'ensemble est donnée par la fig. 65). Ici les capillaires sont encore nombreux, c'est-à-dire forment encore plusieurs couches; mais déjà les noyaux sont peu nombreux entre ces capillaires; par contre ils sont tassés et disposés en plusieurs couches à la périphérie de cette grosse lame. La figure 62, qui est du trente-huitième jour, présente un remaniement plus avancé, mais cependant non achevé encore, les fortes encoches qu'on observe à la surface de l'angio-plasmode (AP) indiquant la pénétration de poussées mésodermiques qui vont amener finalement la subdivision de cette lame en lamelles labyrinthiques achevées. Or on voit ici que non seulement les noyaux deviennent plus rares entre les capillaires et se tassent à la périphérie, mais on constate déjà que la zone de plasmode qui confine immédiatement à un capillaire devient plus claire et ne contient pas de noyau. Ainsi se trouvent graduellement réalisées les dispositions définitives que nous pouvons étudier sur les figures 64 (pl. VI) et 74 (pl. VII).

La figure 64 est d'un placenta vers le quarante ou le quarante-cinquième jour (le même qui a donné la vue d'ensemble de la fig. 67). Le capillaire maternel (C) occupe le milieu de la lamelle

labyrinthique; les noyaux de son endothélium sont volumineux. Immédiatement en dehors de ce capillaire maternel est une zone de protoplasma (plasmode ectoplacentaire) d'aspect clair et transparent (malheureusement la gravure et surtout son tirage défectueux n'ont pas rendu aussi nettement que sur nos dessins originaux le contraste entre ce protoplasma central et le périphérique), et dans lequel on ne trouve pas de noyaux. Ceux-ci sont exclusivement localisés dans la zone externe du protoplasma, et là ils sont disposés en deux couches : l'une de ces couches, l'interne, est formée par des noyaux écartés les uns des autres, c'est-à-dire relativement peu nombreux; l'autre couche, tout à fait périphérique, est formée de noyaux nombreux, très rapprochés les uns des autres, l'intervalle qui sépare deux noyaux voisins étant moindre que le diamètre de ces noyaux. Ils sont tellement rapprochés de la périphérie de la surface de la lamelle labyrinthique, que la ligne limite du plasmode de cette lamelle dessine de fines dentelures, dont chaque saillie correspond à la place occupée par un noyau. Enfin la couche de protoplasma qui renferme ces noyaux périphériques, saillants à l'extérieur, est extrêmement foncée, prend très avidement les réactifs colorants; il est telle pièce où ce protoplasma se colore si fortement, que noyaux et protoplasma paraissent au premier abord confondus en une seule masse très sombre.

La figure 74 (pl. VII), empruntée à un autre placenta du même âge, est destinée à montrer ces mêmes dispositions, dans une vue d'ensemble, à un plus faible grossissement. On y constatera, malgré ce faible grossissement, les mêmes dispositions en zones distinctes du plasmode et de ses noyaux. On y verra toutefois qu'il ne faudrait pas tenir comme absolument rigoureuse la topographie susindiquée des noyaux en deux couches; quoique la figure 64 ait été exactement reproduite d'après nature à la chambre claire, elle avait été choisie, parmi les innombrables points favorables d'une préparation, dans un endroit qui présentait une disposition plus simple, plus schématique. Les variations qu'on rencontre à cette disposition type sont données par les diverses régions de la figure 74; on remarquera notamment que les points où la disposition des noyaux s'écarte un peu, par leur plus grand nombre, de ce que nous venons de décrire, sont ceux qui répondent aux intervalles des capillaires d'une lamelle (aux mailles du réseau capillaire) ou aux courtes anastomoses entre deux lamelles juxtaposées.

d. Canaux de distribution du sang maternel. — Pendant le remaniement, toutes les parties de l'angio-plasmode ne sont pas décomposées en lamelles labyrinthiques; de place en place certaines parties demeurent à l'état de masses plasmodiales plus volumineuses; les capillaires maternels qu'elles renferment se dilatent, et ainsi se trouvent développés des cordons d'aspect tout particulier, dont les cavités servent comme canaux de distribution du sang maternel.

Ces canaux montent de la région profonde (surface maternelle du placenta) de la formation angio-plasmodiale, vers la région superficielle (face fœtale); mais leur trajet est très tortueux et oblique, de sorte que presque jamais il n'est possible d'obtenir l'ensemble de l'un d'eux, dans sa continuité, sur une seule et même coupe, faite perpendiculairement au plan du placenta, c'est à-dire parallèlement à leur direction d'ensemble; mais les coupes sériées ne laissent aucun doute sur la continuité des fragments tels que ceux représentés en 1,1, en 2,2, et 3,3, dans les figures 72 et 73. Les variétés d'aspect présentées sur une seule et même coupe sont du reste suffisamment démonstratives. Tantôt ces canaux sont, dans un seul et même lobule, représentés par une série de sections assez rapprochées pour qu'il soit facile de reconnaître qu'il s'agit là d'une seule et même formation entamée par la coupe à divers niveaux de ses flexuosités multiples; c'est ce qu'on voit sur la figure 72, en 1,1,1 (pour deux lobules situés l'un à droite, l'autre à gauche de la large bourse sanguine qui occupe le milieu de la figure), et également dans la fig. 73, en 1,1,1, avec des variétés de disposition qu'il n'y a pas lieu de décrire. Ailleurs les sections ne correspondent qu'aux deux extrémités du canal, c'est-à-dire que l'une des sections occupe l'extrémité profonde, l'autre l'extrémité superficielle du lobule, comme on le voit dans la figure 72 (en 2,2 et 3,3) et dans la figure 73 (en 3,3). En recherchant ces mêmes formations sur les coupes horizontales (parallèles au plan du placenta) on les retrouve facilement et on acquiert alors des notions plus précises sur leurs dispositions. La fig. 75 (pl. VII) est suffisamment démonstrative à cet égard. Elle montre, en CD, un gros canal de distribution, dans le voisinage immédiat duquel sont quatre autres canaux du même genre, mais moins volumineux. La disposition des parties fait facilement comprendre que ces canaux sont des portions d'angio-plasmode primitif qui n'ont pas subi la fragmentation en lamelles et dont le remaniement a abouti à la formation de larges

voies de conduction du sang maternel. Ces canaux sont donc entièrement les homologues, comme nature, fonction et mode d'origine, de ce que nous avons décrit, dans le placenta du lapin, sous les noms de *tubes caverneux afférents et efférents*, et plus particulièrement de *tubes caverneux interlobulaires* (voir *Placenta des Rongeurs*, p. 106).

La structure de ces canaux mérite d'être décrite. Elle est représentée dans la figure 76. On voit en son centre la lumière d'un vaisseau volumineux (C D), qui a conservé la constitution d'un capillaire, puisque sa paroi propre n'est formée que d'une couche endothéliale, dont les noyaux sont figurés en N, N. Cet énorme capillaire est soutenu par une puissante formation plasmodiale qui forme tout le reste du canal. Immédiatement en dehors de l'endothélium vasculaire, le protoplasma est clair, transparent et dépourvu de noyaux ; plus en dehors sont de vastes étendues de plasmode semé de noyaux, mais de noyaux qui sont disposés de manière à former des dessins particuliers; en effet, en allant des régions centrales vers les périphéries, on voit ces noyaux disposés d'abord en traînées rayonnantes; puis ces traînées s'anastomosent, de façon à former un réseau, dont les mailles sont des espaces ovalaires dépourvus de noyaux; enfin, tout à la périphérie, est une couche de noyaux. L'aspect réticulé ainsi produit dans le plasmode est dû non seulement à ce que les noyaux sont disposés comme il vient d'être dit, mais encore à ce que les traînées de noyaux sont dans un protoplasma se colorant fortement, tandis que les champs dépourvus de noyaux sont formés d'un protoplasma qui se colore peu. Toutes ces particularités sont donc de même ordre que celles signalées pour le protoplasma des lamelles labyrinthiques, mais avec une étendue plus grande des parties et une disposition un peu plus compliquée. La surface du canal de distribution est irrégulière, déchiquetée, présentant des saillies et des enfoncements plus ou moins ramifiés (voir ces dépressions en *a*, *a*, *a*, fig. 76), dispositions qui toutes sont dues à la pénétration du mésoderme allantoïdien, lequel est arrivé ici à déchiqueter la périphérie du plasmode, mais non à entrer profondément dans son intérieur pour le subdiviser en lamelles. Qu'il nous soit permis ici d'insister un peu sur ce détail et de signaler la possibilité d'une interprétation erronée. En présence du réseau de noyaux avec protoplasma foncé, tel qu'il est représenté dans la figure 76, on pourrait croire que les

espaces clairs du réseau sont des vides dans le plasmode, et que ces vides sont occupés par des capillaires fœtaux, disposition que nous verrons réalisée à la surface des lamelles labyrinthiques du placenta à terme. Ici il n'en est rien : les mailles du réseau sont bien de la même substance que les travées foncées riches en noyaux, et la transition est en certains points graduelle entre le protoplasma nucléé et foncé (très colorable) et le protoplasma clair, non nucléé. Il suffit pour s'en convaincre d'examiner à un fort grossissement les parties en question. La figure 77 représente à cet effet la coupe d'un canal de distribution, choisi parmi les petits (comme celui qui est en haut et à droite du centre de la fig. 75), afin que toute l'épaisseur de la formation plasmodiale pût tenir dans le champ du microscope, depuis la surface du canal jusqu'à l'endothélium (N) de son vaisseau central. On voit bien ici que les champs foncés et les champs clairs, quoique plus simplement disposés que dans un gros canal, sont formés d'une seule et même substance, et qu'il n'y a de capillaires fœtaux (*c c*, fig. 77) que dans des encoches taillées à la surface du canal. Nous aurons à revenir sur ces dispositions à propos du placenta du chat, qui nous présentera une curieuse variation structurale sur cette disposition en parties claires et foncées de la substance des canaux de distribution.

La dernière question que nous ayons à étudier à propos de ces canaux de distribution est celle de leurs terminaisons ou de leurs connexions d'une part à leur extrémité profonde (du côté de la surface maternelle du placenta) et d'autre part à leur extrémité superficielle (fœtale). — A leur extrémité profonde ils sont en continuité avec les vaisseaux maternels des *lamelles mésentériformes* (voir ci-après l'étude de ces lamelles), comme le montre bien la figure 72, et mieux encore la figure 73 (pl. VII). Après avoir parcouru un certain trajet de la profondeur vers la superficie, ils commencent à émettre des branches latérales; ainsi la figure 75 est une coupe parallèle au plan du placenta dans une zone plus rapprochée de la surface fœtale que de la surface maternelle, et les petits canaux, au nombre de quatre, disposés dans le voisinage du grand canal de distribution *C D*, sont des rameaux provenant de celui-ci, comme la figure le laisse facilement comprendre, et comme le démontre l'inspection de la série des coupes, rameaux qui vont se distribuer aux capillaires maternels des lobules voisins. — A leur extrémité

superficielle les gros canaux de distribution se subdivisent brusquement en canaux plus petits (voir notamment le canal marqué en 3, 3 par la fig. 73), qui se ramifient en se distribuant aux capillaires des lamelles labyrinthiques. Ces dispositions, confirmées par les résultats des injections, nous montrent que les gros canaux de distribution du sang maternel sont les voies afférentes du sang maternel dans le placenta; ils apportent le sang vers les extrémités fœtales des lobules ou complexus de lamelles labyrinthiques; ce sang parcourt alors ces complexus de leur extrémité fœtale (superficielle) vers leurs extrémités profondes (face maternelle du placenta) et là arrive, par des canaux que nous chercherons dans un instant à différencier, dans les voies de retour de la circulation maternelle. Nous trouvons donc ici les mêmes dispositions de circulation que pour le placenta du lapin; et les canaux de distribution du sang maternel du placenta du chien sont bien des homologues des tubes caverneux interlobulaires du lapin. Comme pour ce dernier nous n'arriverons peut-être pas à une connaissance satisfaisante de la disposition des voies de retour (voir *Placenta des Rongeurs*, p. 103). Du reste nous retrouverons des dispositions semblables, mais plus nettes, dans le placenta du chat, et peut-être alors pourrons-nous compléter l'étude de la question.

e. Lames basales de l'angio-plasmode. — A cette étude des canaux de distribution, et comme complément, se rattache la question précédemment posée, mais non traitée, au début de la description des lamelles labyrinthiques, à savoir quelles sont les connexions de ces lamelles dans leurs parties superficielles (extrémités répondant à la surface fœtale du placenta) et à leurs parties profondes (surface maternelle), et actuellement, avec les données précédentes sur la circulation, nous pourrons prendre ce mot connexion, aussi bien au sens fonctionnel qu'au sens purement anatomique. Nous dirons donc qu'à leurs extrémités superficielles les lamelles labyrinthiques sont en connexion les unes avec les autres (fig. 62) et avec les subdivisions des canaux de distribution du sang maternel (fig. 72 et 73). A leurs extrémités profondes elles sont également en connexion les unes avec les autres, de telle sorte que, pour un même lobule (nous savons maintenant que cette expression de lobule répond suffisamment à la réalité anatomique, voir fig. 75), elles viennent successivement se réunir sur une base commune (fig. 72 et 73) qui forme une lame angio-plasmodiale adhérente aux lames mésentériformes

maternelles. Nous aurons à étudier avec soin la manière dont se fait cette adhérence. Pour le moment, arrêtons-nous seulement sur les *lames basales de l'angio-plasmode*. On en voit bien la série sur les figures 65, 66, 67. Ces lames sont relativement épaisses; elles contiennent l'origine des canaux de distribution du sang maternel. Mais même lorsque leur coupe ne comprend pas l'un de ces gros canaux, ces lames basales sont encore épaisses, comme le montre la figure 61 (pl. VI), et alors elles renferment des capillaires maternels de moyen calibre, qui semblent converger vers le point d'attache de la lame basale à la lamelle mésentériforme maternelle. Ces vaisseaux représentent sans doute les voies de retour du sang maternel; mais comme nous n'avons pas obtenu à cet égard des résultats satisfaisants avec des injections, nous n'insisterons pas sur ce détail d'une manière très affirmative.

Pour en finir avec le placenta fœtal, après avoir étudié l'angio-plasmode remanié, il nous faudrait dire un mot des éléments mésodermiques du placenta, et des *arcades épithéliales* ou *ectodermiques*.

Les éléments mésodermiques du placenta ont été décrits par le fait même de l'étude du remaniement de l'angio-plasmode. Ils sont représentés : 1° par de minces cloisons disposées entre les lamelles labyrinthiques, et formées de nombreux capillaires fœtaux, soutenus par quelques cellules mésodermiques étoilées. Ces cloisons sont représentées dans toutes les figures qui viennent de nous servir pour l'étude des lamelles labyrinthiques, et notamment dans la figure 74; — 2° par des cloisons relativement épaisses, interposées aux lobules, qu'elles ne circonscrivent pas complètement (voir la fig. 75); ces cloisons, qui ont été le point de départ des précédentes, répondent en effet aux villosités allantoïdiennes primitives; elles sont formées de vaisseaux fœtaux relativement volumineux, et d'un tissu conjonctif embryonnaire, à la constitution duquel prennent part non seulement des cellules étoilées, mais encore des fins faisceaux de fibrilles conjonctives. La seule disposition importante à signaler pour ces grosses cloisons mésodermiques, c'est la manière dont elles se comportent à leurs extrémités profondes, c'est-à-dire en arrivant au niveau des arcades ectodermiques (AE, AE, fig. 61, 72 et 73). Comme à ce niveau les lobules ou complexus de lamelles labyrinthiques se rétrécissent pour

prendre la disposition que nous venons de décrire sous le nom de lames basales, il en résulte que les espaces entre ces lames et par suite la cloison mésodermique qui remplit chacun de ces espaces, se trouvent élargies d'autant; il y a là (voy. les fig. 61, 67, 72, 73) de puissantes formations mésodermiques fœtales, qui ne sont limitées, du côté du terrain maternel, que par les arcades ectodermiques, étendues, comme dès le début, entre les bases des lobules. Ces arcades ectodermiques ont actuellement un grand développement en surface; elles sont même plus développées en surface qu'il ne serait nécessaire pour s'étendre entre les bases de deux lobules voisins (entre deux lames basales); aussi présentent-elles des plis multiples (fig. 72). Lorsqu'on fait une bonne injection qui remplit bien les vaisseaux fœtaux, le mésoderme des cloisons interloculaires devient turgescent, et l'extrémité profonde de ces cloisons, extrémité renflée et très vasculaire, repousse au-dessous d'elle l'arcade ectodermique correspondante, de telle sorte que cet ensemble vient faire saillie dans les grandes cavités limitées par les cloisons mésentériformes maternelles. Ces dernières cavités, nous allons le voir, ne sont autre chose que les glandes dilatées dont l'ensemble a été étudié dans les stades précédents sous le nom de couche spongieuse (S P, dans la série des figures des planches IV et V). On a alors, en présence de ces dispositions, l'impression de villosités très vasculaires, revêtues d'un épithélium, et plongeant dans les glandes maternelles. Nous verrons que telle a été la raison qui a amené les auteurs à considérer le placenta achevé, aussi bien que le placenta en voie de formation, comme constitué essentiellement par des villosités fœtales plongeant dans les glandes utérines dilatées. Il y a bien quelque chose, nous venons de le voir, qui répond réellement à cette conception, mais ce quelque chose n'est qu'un détail dans la constitution du placenta. Le véritable placenta, le lieu d'échange entre le sang maternel et le sang fœtal, ce sont les complexus ou lobules de lamelles labyrinthiques qui le représentent, et non pas les extrémités profondes des cloisons mésodermiques interlobulaires et leur revêtement ectodermique (arcades ectodermiques).

En traitant des éléments mésodermiques du placenta fœtal, nous avons été amené à décrire la disposition des *arcades ectodermiques*. Nous n'avons donc plus qu'à ajouter un mot sur la constitution actuelle de ces arcades. Précédemment, telles que nous les avons

laissées avant le début du remaniement (planche V, fig. 52), outre qu'elles étaient très peu étendues, ces arcades étaient formées de plusieurs, au moins de deux couches de cellules ectodermiques. Ces cellules se sont maintenant réduites à une seule couche (fig. 61, AE) de longues cellules cylindriques. Au contact de leur extrémité libre on trouve des détritus plus ou moins abondants. Mais ce dernier détail fait partie du second ordre de processus caractéristiques de la période de remaniement de l'angio-plasmode, à savoir l'étude des formations maternelles, sous-jacentes au placenta fœtal.

2° *Des formations maternelles (couche spongieuse, compacte, etc.) pendant le remaniement de l'angio-plasmode.*

Avant que commence le remaniement, nous avons vu que, au-dessous de l'angio-plasmode, on pouvait distingner, dans la muqueuse utérine transformée, les couches suivantes, en allant vers la profondeur, c'est-à-dire du placenta fœtal vers la musculature : la couche des détritus glandulaires, la couche compacte, la couche spongieuse, la couche homogène, et enfin la couche des glandes permanentes, qui confinent immédiatement à la musculature (voir les fig. 50 et 51, pl. IV). Pendant le remaniement de l'angio-plasmode, le nombre et la disposition de ces couches vont être singulièrement simplifiés, car les deux premières disparaîtront complètement.

Le processus qui amène la disparition de ces deux couches nous est déjà connu, car nous l'avons vu commencer déjà pendant la période de formation de l'angio-plasmode, et ce qui va se passer pendant le stade actuel n'est qu'une exagération de ce qui se produisait déjà dans le stade précédent. Ce processus est double. D'une part la couche compacte se transforme en couche de détritus glandulaire; d'autre part la couche de détritus glandulaire est résorbée et disparaît.

La série des figures 58, 59, 60 est disposée de manière à rendre bien évidente la transformation graduelle de la couche compacte, c'est-à-dire de cette couche où la lumière des glandes est presque complètement oblitérée par l'hypertrophie des cellules glandulaires, remarquables par leurs noyaux volumineux et très colorables. Sur la figure 58 (au 30e jour, c'est-à-dire avant ou tout au début du remaniement) la couche compacte (G) est très épaisse, car l'hypertrophie des cellules glandulaires s'est étendue presque

à toute l'épaisseur des glandes, sauf aux grandes cavités glandulaires de la couche spongieuse (comparer avec la fig. 50, pl. IV). Sur la figure 59 (au 32e jour), cette couche compacte a beaucoup perdu de son épaisseur; elle a un peu gagné en profondeur par le fait que maintenant l'hypertrophie des cellules glandulaires s'est étendue jusqu'à la paroi supérieure des grandes cavités de la couche spongieuse (le fait est bien marqué sur la fig. 59, mais sans lettre de renvoi spéciale; voir les cellules qui partent de chaque côté de l'extrémité supérieure de la lamelle mésentériforme), ne respectant que les parties qui échapperont désormais à cette hypertrophie cellulaire, c'est-à-dire les parois latérales et profondes de ces grandes cavités. Mais le peu que la couche compacte a gagné en profondeur est largement compensé par ce qu'elle a perdu du côté opposé; là en effet, elle s'est transformée en détritus glandulaires, dont les dispositions ont été précédemment si souvent décrites (voir notamment les fig. 51 et 52), que nous n'y insisterons pas, nous contentant de renvoyer le lecteur à la figure 59, et de faire remarquer qu'actuellement la couche des détritus glandulaires est environ deux fois plus épaisse que sur la figure 58; elle serait plus épaisse encore si, à mesure qu'elle gagne par sa face profonde, elle ne perdait semblablement par sa face supérieure, où, ainsi qu'il a été déjà vu dans le stade précédent, la formation angio-plasmodiale résorbe graduellement la couche de détritus et se substitue à elle, sans qu'il y ait lieu de parler d'une pénétration de plus en plus profonde des villosités choriales dans la cavité des glandes utérines. Enfin, sur la fig. 60 (au 35e jour) il ne reste plus que quelques fragments épars de la couche compacte : ce sont, dans toute l'étendue transversale de cette figure, seulement trois ou quatre culs-de-sacs glandulaires qui présentent encore un épithélium hypertrophié avec gros noyaux très colorés; tout le reste est transformé en détritus glandulaire, tout, même les éléments de la paroi supérieure des grandes cavités de la couche spongieuse; et cependant la couche des détritus glandulaires, si épaisse qu'elle soit, n'a pas la puissance qu'on aurait pu supposer par avance, en partant de la figure 59 et en la modifiant simplement par transformation de sa couche compacte en couche de détritus. C'est que, encore une fois, la couche de détritus perd par sa face supérieure à mesure qu'elle gagne par sa face profonde.

On peut donc dire que dès le 35e jour les couches utérines sous-

jacentes au placenta fœtal, sont réduites en nombre par la disparition de la couche compacte.

La couche des détritus glandulaires va disparaître à son tour; la résorption graduelle qu'elle subissait jusqu'à présent, va tout à coup marcher avec une rapidité extrême. Tout en annonçant cette rapidité actuelle du processus, nous ne voudrions pas y insister, parce que c'est une interprétation à laquelle prend peut-être une trop grande part la présence d'une lacune dans la série de nos pièces. Dans notre collection, après les pièces du 35e jour (fig. 60), où la couche des détritus glandulaires est très épaisse, nous tombons brusquement aux pièces du 37e jour (fig. 65, pl. VI) où, sans transition, cette couche a presque entièrement disparu, au moins comme formation continue. On en trouve bien encore des traces relativement volumineuses, mais au niveau de la bordure verte (voir D, D, au-dessous de BV, BV, dans la fig. 65); mais nous ne devons parler que plus tard des transformations au niveau de cette bordure verte, et du reste cette figure 65 (comme malheureusement bien d'autres parties de la pl. VI) est si mal venue à l'héliogravure et au tirage, que ces détails n'y ont pas un caractère suffisamment démonstratif. Admettons donc, au moins pour un instant, que notre série de pièces présente ici une légère lacune, et que nous ne pouvons faire assister le lecteur à la résorption graduelle de la couche du détritus glandulaire, telle que nous l'avons laissée au 35e jour (fig. 60); l'état définitif que nous allons constater ne laissera aucun doute sur cette résorption, dont le processus est du reste suffisamment mis en évidence par l'étude des stades antérieurs.

Ce résultat définitif, aux 37e et 38e jours, est représenté par les figures 65 et 66, dans une vue d'ensemble, et, pour certains détails à un plus fort grossissement, dans la figure 61. On voit que la formation maternelle qui est actuellement immédiatement sous-jacente au placenta fœtal est la couche spongieuse des grandes dilatations glandulaires. Disons tout de suite, que la couche homogène, ni la couche des glandes permanentes n'a subi aucune modification notable, de sorte que l'étude des parties maternelles à la fin de la période de remaniement de l'angio-plasmode se réduira à une analyse détaillée de ce qu'est devenue la couche spongieuse, puis de ses rapports avec le placenta fœtal.

Les grandes cavités de la couche spongieuse sont devenues

actuellement énormes, et régulièrement disposées côte à côte, sur une seule rangée. Sur une coupe il y a à étudier à ces cavités quatre parois : deux latérales, une supérieure (fœtale) et une profonde.

Parlons tout de suite de la paroi supérieure ou fœtale, dont l'examen fera suite à ce qui a été dit dans les lignes précédentes. Cette paroi est constituée par une formation fœtale, par les *arcades ectodermiques* (AE, AE, fig. 61, 65, 66, 67, 72 et 73). En effet, la couche épithéliale glandulaire qui représentait primitivement cette paroi, a subi graduellement l'hypertrophie épithéliale qui l'a incorporée à la couche compacte (fig. 59), puis la désagrégation qui l'a amenée à faire partie de la couche de détritus glandulaire, et enfin, ayant subi la résorption qui fait disparaître la couche de détritus glandulaire, elle a disparu à son tour, ne laissant comme traces que quelques débris dont il sera question dans un instant. Par suite la face inférieure ou profonde du placenta fœtal est venue prendre sa place, et cette face profonde est représentée, au niveau des grandes cavités glandulaires, par les arcades ectodermiques, dont nous avons précédemment décrit l'augmentation d'étendue en surface, le plissement, les rapports avec le mésoderme fœtal sus-jacent, et les dispositions qui donnent l'impression de villosités fœtales plongeant dans les glandes utérines. Quant aux restes et débris de la paroi épithéliale primitive, transformée en détritus glandulaire, ou, d'une manière générale, quant aux restes des détritus glandulaires, ils sont encore assez longtemps représentés par des grumeaux de substance finement granuleuse, dans lesquels sont épars d'innombrables fragments de noyaux. Ces grumeaux sont représentés en D, D, D, dans la figure 61. On les trouve non seulement attachés à la surface inférieure des arcades ectodermiques, attachés à l'extrémité libre des longues cellules épithéliales de ces arcades, mais encore d'une part aux points d'union des lamelles mésentériformes avec la base (lame basale) des lobules d'angio-plasmode (nous reviendrons dans un instant sur ce point), et d'autre part dispersés dans les grandes cavités glandulaires de la couche spongieuse. Sans doute, au cours de la résorption de la couche des détritus glandulaires, y a-t-il une sorte de dislocation de cette couche lorsqu'elle est devenue d'une certaine minceur; elle se fragmente alors, et tandis que quelques fragments restent attachés aux arcades ectodermiques, les autres tombent dans les grandes cavités glandulaires, où ils se mêlent au produit de ces

glandes. Ainsi se trouverait hâtée la résorption des détritus glandulaires, et expliquée leur disparition si rapide; c'est-à-dire que la lacune que nous avons cru devoir admettre entre nos pièces de la figure 60 et celles de la figure 65, serait en définitive plus apparente que réelle.

Puisque, en traitant de la paroi supérieure ou fœtale des grandes cavités de la couche spongieuse, nous avons été amené à compléter l'étude de la résorption de la couche des détritus glandulaires, disons encore un mot sur les vaisseaux, capillaires maternels, qui, contenus primitivement dans les cloisons interglandulaires, se trouvent ensuite plongés dans le détritus glandulaire (fig. 60). Il est difficile de se rendre compte de la manière dont se comportent ces vaisseaux à mesure que le détritus glandulaire est résorbé; sans doute, comme la formation plasmodiale se substitue à la couche de détritus, sont-ils graduellement incorporés dans cette formation et deviennent-ils éléments vasculaires de l'angio-plasmode? Il faut aussi tenir compte de ce que l'ensemble du placenta augmente d'étendue, de volume pendant ces transformations, et qu'ainsi les vaisseaux du détritus glandulaire sont facilement utilisés, se disposant dans les lames basales des lobules de lamelles labyrinthiques, pour former les voies afférentes et efférentes du sang maternel.

La paroi profonde des grandes cavités de la couche spongieuse est plane, unie, disposée sur un seul et même plan, parallèlement au plan de l'ensemble du placenta; elle est revêtue d'une seule couche d'épithélium à cellules basses, et qui ne paraît pas de nature à présider à une sécrétion bien notable; mais sur cette paroi viennent s'ouvrir, à des intervalles très écartés, les conduits des glandes permanentes (couche des glandes permanentes, sous-jacente à la couche homogène), conduits qui traversent obliquement la couche homogène (voir notamment la fig. 65).

Nous arrivons enfin aux parois latérales des grandes cavités de la couche spongieuse. Elles forment ces cloisons que, déjà dans le stade précédent, nous avons désignées sous le nom de *lamelles mésentériformes*. Actuellement leurs dispositions méritent de plus en plus ce nom, car elles se présentent, sur une coupe, comme de véritables mésentères contenant dans leur épaisseur, entre leurs deux feuillets épithéliaux, les vaisseaux qui, du terrain maternel, vont au placenta fœtal. Ces lamelles mésentériformes se détachent de la couche homogène, où elles s'insèrent par une extrémité un

peu épaissie (voir fig. 65 et 66) et elles montent vers le placenta, en décrivant un trajet plus ou moins flexueux (fig. 58, 59, 60). Selon les conditions dans lesquelles a été durci et conservé l'ensemble d'un placenta, ces lamelles se présentent avec des directions diverses, sur une coupe, tantôt inclinées et couchées les unes sur les autres, comme dans la figure 66, tantôt droites et rigides, comme dans la figure 65. Elles sont minces, avec, sur la coupe, de nombreuses nodosités, qui correspondent à des dilatations produites par les nombreux et gros vaisseaux qu'elles renferment; l'épithélium de leur surface est formé d'une seule couche de cellules plus hautes que larges, avec un noyau situé près de l'extrémité libre de la cellule (voir fig. 71, en MF). Enfin, par leur extrémité supérieure, elles donnent attache au placenta fœtal; ici sont des dispositions particulières que nous avons annoncées devoir être traitées dans un paragraphe spécial, sous le titre de *connexion du placenta maternel et du placenta fœtal.*

3° *Connexion* (*mode d'attache*) *du placenta fœtal et du placenta maternel.*

Quoique, d'une manière générale, les expressions de placenta fœtal et de placenta maternel ne soient pas très justifiées, nous les emploierons ici, pour la commodité des descriptions, et parce que dans le cas particulier elles sont suffisamment nettes, d'après toutes les études qui précèdent, et par mode d'attache ou connexions de ces deux placentas nous entendons parler du lieu où les vaisseaux maternels passent dans les formations d'origine fœtale.

Pour les rongeurs tels que le lapin, le rat, la souris, les formations fœtales sont appliquées par toute leur surface profonde sur les formations maternelles, et le passage des vaisseaux maternels se fait, d'une manière diffuse, sur les divers points de cette zone d'adhérence entre les deux placentas. Chez le cochon d'Inde nous avons vu le placenta fœtal porté sur une sorte de court pédicule, qui s'allonge en forme de véritable cordon chez l'agouti (*Placenta des Rongeurs*, p. 543). Chez le chien (et nous verrons ultérieurement des dispositions analogues chez le chat), le placenta fœtal est attaché à l'extrémité superficielle des lamelles mésentériformes maternelles; en effet, la surface profonde ou maternelle du placenta fœtal est représentée par deux formations qui se succèdent, alternent sur une coupe (fig. 65 et 66) : ce sont les arcades ectodermi-

ques et les lames basales. Au niveau des arcades ectodermiques, pas d'adhérences ; ces arcades sont libres , ondulées, et forment comme le revêtement épithélial de grosses villosités plongeant dans les grandes cavités de la couche spongieuse. Au niveau des lames basales sont les seules adhérences entre les deux placentas.

Le placenta fœtal se trouve donc ainsi appliqué non sur une surface continue, mais sur les bords libres d'une série de lamelles (lamelles mésentériformes), dont l'ensemble circonscrit de larges alvéoles (grandes cavités de la courbe spongieuse), et ses lieux d'adhérences dessinent des lignes en réseau, lignes très étroites comparativement aux surfaces interposées qui sont libres de toute connexion. Il en résulte que ces attaches, dont nous allons analyser les dispositions histologiques, sont extrêmement fragiles et se rompent au moindre accident. Quand on ouvre, vers la fin de la gestation, un renflement utérin de chienne, immédiatement après avoir sacrifié celle-ci, les contractions de la tunique musculaire de l'utérus amènent, entre l'étendue des parois utérines et celle du placenta fœtal, une discordance qui aboutit immédiatement au détachement de ce dernier. Pour arriver à conserver les connexions, il faut laisser refroidir l'utérus, sans y toucher, sur l'animal ouvert ; puis, avec les plus grandes précautions, c'est-à-dire en réduisant au minimum la manipulation, placer l'utérus entier dans un liquide qui coagule et fixe les tissus, par exemple dans l'alcool. C'est seulement après vingt-quatre ou quarante-huit heures de cette immersion qu'on pourra sectionner, avec une lame bien affilée, les parois du renflement utérin, pour en détacher des fragments dont on achèvera le durcissement dans les liquides appropriés. Ce n'est qu'après bien des tentatives infructueuses qu'on réussit à obtenir des fragments satisfaisants, sans dislocation. Et quand ces fragments ont acquis le durcissement voulu, et qu'il s'agit de les débiter en coupes, les précautions les plus délicates sont indispensables pour éviter le détachement des parties fœtales. En dehors de l'inclusion au collodion ou à la paraffine, il est impossible de réussir ces préparations ; et encore, pendant les manipulations que nécessite l'inclusion à la paraffine, surtout sous l'influence de la chaleur (séjour à l'étuve dans la paraffine en fusion), voit-on trop souvent se produire l'accident qu'on a tout fait pour éviter.

Cette fragilité des adhérences entre le placenta maternel et le

placenta fœtal est due non seulement à la faible étendue des surfaces linéaires en connexion, mais encore à la disposition de ces connexions.

Une lamelle mésentériforme étant constituée par deux revêtements épithéliaux entre lesquels sont interposés des capillaires, avec quelques rares cellules conjonctives, c'est seulement par les capillaires (ou vaisseaux quelconques ayant la structure des simples capillaires) que se fait une véritable continuité entre le placenta fœtal et le placenta maternel; entre l'épithélium maternel (de la lamelle mésentériforme) et le plasmode ectoplacentaire, il n'y a que contiguïté, et encore celle-ci a-t-elle lieu par des débris cellulaires ou par des cellules atrophiées ou en dégénérescence.

La *continuité établie par les capillaires* est bien évidente, puisque c'est le même vaisseau qui surgit du terrain maternel et est reçu dans les formations fœtales. Cette disposition est celle qui s'est établie dès les premiers stades de l'apparition de l'angio-plasmode, elle résulte de la nature et du mode même de formation de cet angio-plasmode, constitué par du plasmode ectoplacentaire, qui entoure les capillaires maternels. Lorsque existait, sous l'aspect d'une épaisse formation, la couche des détritus glandulaires (fig. 59, 60), les capillaires maternels surgissaient de ces détritus glandulaires et entraient dans le plasmode fœtal. Lorsque la couche des détritus glandulaires a disparu, il en subsiste encore des traces au niveau des lames basales, sur les bords des arcades ectodermiques (la fig. 61, en DD, est spécialement pour représenter cet état), et alors les capillaires, sortant de la lamelle mésentériforme (MF, fig. 61), traversent encore quelques flaques (qu'il nous soit permis d'employer cette expression) de détritus glandulaire, pour, aussitôt après, pénétrer dans le plasmode qui forme la lame basale du complexus de lamelles labyrinthiques. Enfin, que ces flaques de détritus glandulaires soient résorbées à leur tour, et le capillaire, qu'il soit étroit ou au contraire très large comme ceux qui appartiennent aux canaux de distribution du sang maternel, passera directement, sera continu, de la lamelle mésentériforme dans la lame basale des complexus labyrinthiques (voir les fig. 66, 67, 72 et 73).

Dans les détails donnés à propos de la continuité des capillaires, nous trouvons déjà des éléments qui vont nous servir à l'étude de la *contiguïté des formations épithéliales*. Nous voulons parler de

l'état de choses représenté par la figure 61 (pl. VI), au moment où l'ensemble de la couche des détritus glandulaires a disparu par résorption, et où il n'en reste que quelques débris, quelques flaques au niveau des extrémités correspondantes des lamelles mésentériformes (en D,D, fig. 61; les mêmes dispositions sont reproduites en une vue d'ensemble dans la fig. 65, en AE et D). Lorsque la résorption de ces derniers restes de détritus glandulaire est achevée, la partie correspondante de la lame basale viendra par le fait même au contact de l'extrémité de la lamelle mésentériforme, c'est-à-dire que, tandis que les capillaires se continuent de la lamelle mésentériforme dans la lame basale, l'épithélium qui est sur chaque face de la lamelle mésentériforme viendra au contact du plasmode qui est sur chaque face de la lame basale, la partie de plasmode qui prend part à ce contact étant exactement celle qui se continue avec l'arcade ectodermique correspondante (fig. 66, 67, 72 et 73).

Nous avons donc à examiner, sur une coupe, quelle est la disposition, au niveau de cette contiguïté, d'une part des éléments fœtaux (plasmode) et d'autre part des éléments maternels (épithélium de la lamelle mésentériforme). Nous ferons cette étude à l'aide des figures 69 et 71. Ces figures sont empruntées à la région de la bordure verte; elles représentent la manière dont les parois des cavités de la bordure verte sont adhérentes aux lamelles mésentériformes. Or nous verrons bientôt que ces cavités de la bordure verte sont homologues à des complexus labyrinthiques, et que leurs attaches aux lamelles mésentériformes se font de même que les attaches de ces complexus. Du reste il n'y aurait qu'à supposer que dans la figure 71 le vaisseau *V*, au lieu de s'ouvrir dans une cavité, conserve ses parois flanquées de chaque côté par le plasmode, et nous aurions la représentation d'une lame basale de complexus labyrinthique.

Les éléments fœtaux de la région de contact (en 2, fig. 71) sont ce qu'ils étaient dès le début; c'est une formation plasmodiale, bien circonscrite, semée de noyaux régulièrement disposés. Cette partie du plasmode est légèrement épaissie (2, 2, fig. 71) comme si elle allait au-devant des éléments maternels (3). De chaque côté le plasmode s'amincit, se réduit à une seule couche de noyaux, et bientôt (en 1, 1, fig. 71) autour de chacun de ces noyaux le protoplasma s'individualise en une cellule épithéliale, c'est-à-dire que nous sommes alors en présence des arcades ectodermiques (voir les dispositions d'ensemble sur les figures 66, 67, 72 et 73).

Les éléments maternels, c'est-à-dire l'épithélium de la lamelle mésentériforme, c'est-à-dire en fin de compte l'épithélium glandulaire, ainsi qu'il résulte suffisamment de toutes les études qui précèdent, est également dans un état conforme à celui où dès le début nous avons vu tout épithélium maternel qui se trouve au contact des formations fœtales; il est dégénéré, atrophié. Mais ici la dégénérescence n'aboutit plus à l'émiettement des cellules, à leur transformation en un détritus semi-liquide, avec amas irréguliers de fragments nucléaires. Les cellules frappées d'atrophie ne se dissocient pas; elles sèchent pour ainsi dire sur place. Leurs dispositions sont alors très analogue à ce que nous avons constaté pour l'atrophie et la résorption de l'épithélium de la surface utérine lorsque l'ectoderme vient pour la première fois au contact de cette surface (voir les fig. 15, 16, 17, 20, 24, pl. II). En effet, si sur la figure 71, on suit le repli mésentériforme (MF) vers son extrémité supérieure, en partant des cellules épithéliales bien normalement constituées, plus hautes que larges, avec noyau placé dans le voisinage de l'extrémité libre de la cellule, telles que nous les avons précédemment décrites, on arrive graduellement sur des cellules entre lesquelles ont disparu les lignes de séparation; en même temps les noyaux sont devenus moins granuleux, d'aspect plus homogène, foncés sur leurs bords; puis l'épithélium forme une couche relativement mince (à partir de 3, fig. 71) et les noyaux se plissent, se ratatinent et se trouvent épars dans la substance vitreuse, homogène, qui représente l'épithélium dégénéré. C'est cette substance homogène qui est en contact avec le plasmode ectodermique (2, 2, fig. 71) et comme collée à lui.

Nous ne saurions assez insister sur le rapprochement qu'il y a à faire à cet égard entre la figure 71 et les fig. 15, 16, 17, 20, 24, c'est-à-dire entre le mode d'atrophie et de résorption des éléments épithéliaux maternels au commencement et à la fin de la gestation. Ainsi, après les longues et puissantes transformations qui ont abouti à l'élaboration des détritus glandulaires, les formes de dégénérescence épithéliales reprennent le même type qu'elles avaient au début; ainsi le placenta, complètement développé, est attaché, par contiguïté d'éléments, au terrain maternel, de la même manière que l'était la vésicule blastodermique (l'ectoderme, voir notamment les fig. 20 et 24) tout au début de la gestation. Aussi ces attaches sont-elles aussi fragiles dans un cas que dans l'autre.

La figure 69 représente non pas une variété dans la disposition de ce mode d'attache, mais une des variantes de l'aspect que peut présenter une coupe selon les particularités du point où elle passe. Ici encore cette figure est relative à la bordure verte, mais elle est valable aussi bien pour les autres régions du placenta. Nous savons, de par l'étude détaillée des lamelles labyrinthiques, que, au niveau des mailles du réseau capillaire qui occupe l'axe de la lamelle, le plasmode d'une des faces de la lamelle vient rejoindre le plasmode de la face opposée, et remplit ainsi la maille du réseau. Il en est de même pour les lames basales : si la coupe passe entre deux vaisseaux, le plasmode sera continu d'une face à l'autre de la lame basale; c'est ce que représente la figure 69, qui diffère de la figure 71 par l'absence de vaisseau au niveau de l'attache du placenta sur la lamelle mésentériforme (voir le vaisseau V de la fig. 71). Cette figure 69, étant empruntée à la région de la bordure verte, présente par suite quelques particularités (mésorderme en *m* 1), qui seront expliquées plus tard. Le seul détail qui nous intéresse ici, c'est la continuïté du plasmode (2) d'un côté à l'autre, et par suite son adhérence sur une plus grande étendue avec l'épithéliuum maternel dégénéré et en voie de résorption. De plus cette figure nous présente l'occasion de soulever une nouvelle question. Dans la lame mésentériforme, à côté des capillaires, il y a quelques rares cellules de tissu conjonctif (voir l'extrémité inférieure des fig. 69 et 71). Que deviennent ces cellules à niveau de la région d'attache? Nous ne saurions le dire; nous n'en trouvons plus trace, et, sauf le capillaire, toute la masse d'attache appartenant à la lamelle mésentériforme est constituée par une masse vitreuse, peu colorable, à la surface de laquelle sont les noyaux flétris, ratatinés, plissés, et très colorables. Sans doute les cellules conjonctives disparaissent par atrophie et résorption ; tout ce que nous pouvons affirmer c'est qu'on ne trouve aucune trace figurée de leur transformation, ni par suite de la part qu'elles pourraient prendre à la constitution de la masse d'attache.

Dans les descriptions qui précèdent, nous avons chaque fois parlé d'atrophie et de résorption de l'épithélium des lamelles mésentériformes. On pourrait nous dire que l'atrophie, la dégénérescence sont évidentes, traduites par les figures 69 et 71; mais que la résorption est supposée, et que peut-être n'a-t-elle pas lieu; c'est-à-dire que, lorsque les derniers restes de détritus glandulaire ont

disparu, lorsque la lame basale est arrivée au contact de l'épithélium des lamelles mésentériformes et lorsque s'est établie la contiguïté de ces parties par les masses d'attache précédemment décrites, les choses restent en l'état, les masses d'attache n'étant pas soumises à une résorption graduelle. Il n'en est rien; cette résorption est évidente : elle est traduite non par une figure, mais par la comparaison de figures prises à des stades de plus en plus avancés. Ainsi sur les figures 66 (38e jour) et 67 (40e ou 45e jour) les lamelles mésentériformes sont plus longues que sur les figures 71 et 73 (placenta à terme), et cependant toutes ces figures sont au même grossissement de 11 fois. Donc les lamelles mésentériformes diminuent de hauteur dans les dernières semaines de la gestation; elles ne peuvent le faire que par leurs extrémités supérieures, qui sont graduellement, qu'on nous passe l'expression, mangées par le placenta fœtal. Ainsi les rapprochements que nous avons faits entre l'épithélium de la surface utérine au début de la gestation, et l'épithélium des lames mésentériformes du placenta à terme, ces rapprochements se poursuivent dans tous les détails : les formes de dégénérescence sont les mêmes, et les produits dégénérés sont soumis semblablement à la résorption, de la part des mêmes formations fœtales, ectoderme ou plasmode qui en dérive. Il n'y a de différence qu'en ce que dans un cas le processus est de courte durée, qu'il se prolonge longuement dans l'autre. En effet, la mince couche d'épithélium et de noyaux de la muqueuse dégénérés du début de la gestation (fig. 15, 16, 17, 20, 24), une fois résorbée, n'est pas remplacée et disparaît sans plus laisser de traces (fig. 23); au contraire, à mesure que les masses d'attache (3, 3, fig. 69 et 71) formées d'épithélium dégénéré sont résorbées, elles sont remplacées par d'autres masses résultant de la dégénérescence qui atteint successivement les cellules épithéliales placées plus bas à la surface des lamelles mésentériformes. C'est ce que font bien comprendre les figures 69 et 71, et ce que nous avons dit, il y un instant, sur le raccourcissement graduel des lamelles mésentériformes.

Ainsi, d'un instant à celui qui lui succède immédiatement, les parties maternelles qui sont en contact immédiat avec le placenta fœtal ne sont plus les mêmes. Celles qui, à un moment donné, établissent ce contact, cette attache, ont disparu au moment suivant, résorbées par le placenta fœtal, et sont remplacées par de nouveaux

produits de dégénérescence, destinés à disparaître et à être remplacés à leur tour.

Cet énoncé, donné à propos des attaches du placenta sur les lamelles mésentériformes, est valable pour toute l'histoire de l'évolution du placenta fœtal, depuis sa première apparition, jusqu'à la fin de la gestation, aussi bien pour les rongeurs que pour les carnassiers. L'attache, l'adhérence des formations fœtales aux tissus de la mère est plutôt fonctionnelle qu'anatomique; nous voulons dire que le placenta fœtal ne se soude pas aux formations maternelles comme une greffe végétale, qui établit des rapports anatomiques définis et persistants, mais comme un parasite qui adhère aux tissus dont il fait sa proie, amenant sans cesse devant lui une dégénérescence des parties qu'il assimile ensuite, et se trouvant ainsi attaché toujours à des zones de plus en plus profondes de ces tissus, par le fait qu'il a produit la résorption des couches avec lesquelles il était précédemment en contact. Il en résulte que l'histologie du placenta doit présenter des faits sans analogues avec ceux de l'histologie d'un organisme quelconque, des faits invraisemblables de par les données de l'histologie classique. Les caractères de ces faits résultent de deux conditions principales. D'une part de ce que nous sommes en présence de deux organismes distincts, la mère et le fœtus, qui ne contractent que des connexions provisoires; aussi tout est-il provisoire dans les rapports des éléments de l'un à l'autre organisme, témoin la disposition entre le placenta fœtal et les lamelles mésentériformes maternelles. D'autre part de ce que nous sommes en présence de tissus qui suivent une évolution continue, de sorte que le placenta ne sera pas demain ce qu'il était le jour précédent. De là cette nécessité, que nos recherches nous montrent de plus en plus rigoureuse, de n'entreprendre l'étude d'un placenta qu'à la condition de pouvoir réunir les matériaux en série complète, depuis le commencement jusqu'à la fin de la gestation.

Pour résumer les processus qui se passent pendant le remaniement de l'angio-plasmode, nous dirons : Toutes les couches des formations utérines, situées au-dessus de la couche spongieuse, sont graduellement résorbées; les culs-de-sac glandulaires de la couche spongieuse se transforment en d'immenses cavités, séparées par des cloisons dites lamelles mésentériformes, et comme les parois supérieures de ces cavités sont également résorbées, les formations

fœtales arrivent à reposer sur les extrémités libres des lamelles mésentériformes et à n'avoir qu'en ces lieux seulement attache sur les tissus maternels. Ce sont les parties profondes des lobules d'angio-plasmode qui s'attachent en ces points, les arcades ectodermiques venant correspondre aux grandes cavités de la couche spongieuse et en former le couvercle. Pendant ce temps l'angio-plasmode a été remanié par la pénétration du mésoderme et des vaisseaux allantoïdiens, de telle sorte qu'il a été graduellement décomposé en lamelles labyrinthiques, lesquelles sont formées d'un réseau de capillaires maternels, sur les deux faces duquel est étalée une couche de plasmode. Les capillaires fœtaux rampent dans les interstices qui sont entre les lamelles labyrinthiques.

Historique et critique des lamelles labyrinthiques (placenta à terme).

Introduction. — Avant de passer en revue la manière dont les divers auteurs ont expliqué la disposition et la formation des lamelles labyrinthiques (pour ne parler ici que de ceux qui ont reconnu l'existence de ces lamelles), nous devons donner quelques indications générales sur les différences essentielles qu'il y a entre les faits que nous venons d'établir dans les pages qui précèdent et les conceptions des divers auteurs à cet égard.

Pour laisser de côté les menus détails, ces indications générales doivent porter essentiellement sur l'expression de *villosités fœtales* appliquée au placenta de la chienne.

Nous allons voir que tous les auteurs qui ont étudié ce placenta arrivent, avec une imposante unanimité, à cette conclusion que le placenta de la chienne est formé de *villosités fœtales* ou *choriales*, qui s'enfoncent dans le tissu utérin, puis s'y ramifient, en donnant naissance par leurs faces latérales à d'innombrables prolongements ; ceux-ci pénètrent dans les tissus maternels interposés aux villosités primitives, et aboutissent ainsi à amener les vaisseaux fœtaux dans le voisinage presque immédiat des vaisseaux maternels, avec interposition, entre les deux ordres de vaisseaux, de diverses couches d'éléments maternels et fœtaux, couches sur le nombre et la nature desquelles les opinions les plus diverses sont émises, les plus consciencieux se bornant à dire qu'il leur est impossible de discerner ce qui est élément fœtal et élément maternel.

Or dans nos descriptions nous avons aussi dû employer l'expres-

sion de *villosités*, parce qu'elle répond réellement à certaines dispositions primitives; mais nous l'avons toujours employée avec un correctif, parlant tantôt de *villosités ectodermiques creuses*, tantôt de *villosités mésodermiques*. Jamais nous n'avons employé le mot de villosités dans le sens que lui donnent les auteurs dont nous allons passer en revue les travaux. Il nous faut donc bien préciser ici ces différences, car elles résument les points les plus essentiels de l'évolution du placenta. Nous nous servirons à cet effet des schémas A_1 et M_1 de la fig. XV.

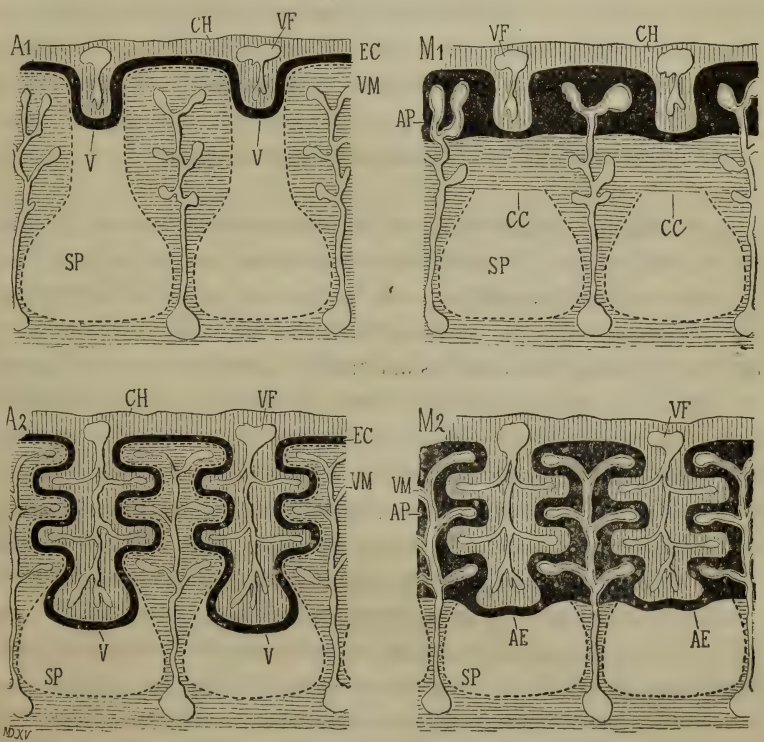

Fig. XV. — Schémas comparatifs du placenta de la chienne, d'une part d'après les idées classiques (A_1, A_2), et d'autre part d'après les faits relatifs à l'existence de l'angio-plasmode (M_1, M_2). — CH, tissu conjonctif du chorion ; — VF, vaisseaux fœtaux ; — VM, vaisseaux maternels; — V, les prétendues villosités; — CC, couche utérine des glandes oblitérées; — AE, arcades ectodermiques; — AP, angio-plasmode; — SP, SP, grandes cavités glandulaires de la couche spongieuse; — EC, ectoderme.

Le schéma A_1 montre ce que les auteurs entendent par *villosité fœtale* du placenta de la chienne. Le chorion (CH), appliqué sur la surface utérine, dont l'épithélium est plus ou moins conservé (représenté dans cette série de schémas par une ligne à traits interrompus),

émet des prolongements qui pénètrent dans les orifices des glandes; ces prolongements sont formés d'un revêtement ectodermique (ligne noire pleine) et d'un corps de tissu mésodermique (figuré par des hachures verticales) où se ramifient bientôt les vaisseaux allantoïdiens. Que les uns admettent la pénétration seulement dans les glandes longues, que les autres veuillent la voir aussi bien dans ces glandes que dans les courts cryptes de Sharpey-Bischoff, peu importe. L'essentiel c'est que la villosité (V) ainsi conçue est construite selon le type classique de ce qui est connu en anatomie sous le nom de villosité, c'est-à-dire une saillie mésodermique avec un revêtement épithélial; l'extrémité de la villosité fait librement saillie dans une cavité glandulaire; le tissu interposé entre deux villosités est du tissu maternel (figuré par des hachures horizontales), sur la constitution duquel les opinions les plus diverses sont émises.

Le schéma M_1 montre comment nos recherches nous ont fait voir ces mêmes parties. L'épithélium utérin a disparu; à sa place l'ectoderme s'est appliqué à la surface utérine, et s'y est développé en une épaisse couche plasmodiale (AP) qui reçoit et enveloppe les capillaires émanés des couches maternelles sous-jacentes, capillaires qui ont conservé leur paroi propre, de sorte que ce plasmode mérite le nom d'angio-plasmode (figuré en noir plein, comme toutes les formations ectodermiques dans la série de ces schémas); mais cette épaisse couche d'angio-plasmode est creusée de place en place par des cavités en doigt de gant; c'est là ce que nous avons appelé *villosités ectodermiques creuses*; ces cavités sont bientôt remplies par du mésoderme et des vaisseaux allantoïdiens (VF); c'est là ce que nous avons appelé *villosités mésodermiques.* Maintenant il est facile de voir en quoi, malgré ces expressions nécessaires, mais corrigées de villosités, la disposition des parties ne correspond en rien à des villosités classiques, telles que celles de la figure A_1. En effet il ne s'agit pas d'une saillie mésodermique avec un revêtement épithélial; il s'agit d'une puissante formation plasmodiale ectodermique, dans laquelle pénètrent des prolongements mésodermiques. Il n'y a pas à parler de tissus maternels interposés entre deux villosités voisines, car tout ce qui est entre deux villosités creuses est d'origine fœtale, c'est le plasmode ectoplacentaire, renfermant seulement comme éléments maternels les parois des capillaires utérins (d'où le nom d'angio-plasmode). Enfin il ne

s'agit pas de villosités dont l'extrémité libre ferait saillie dans une glande; d'une part, il n'y a pas d'extrémités libres, la limite inférieure des formations ectodermique étant sur une même ligne, qui passe sans interruption de la base des masses d'angio-plasmode aux arcades ectodermiques formant le fond de cavités en doigt de gant creusées dans cet angio-plasmode; d'autre part les cavités des glandes ne sont pas libres et béantes à ce niveau; elles ont été oblitérées pour l'hypertrophie de l'épithélium glandulaire qui s'est bientôt transformé en détritus glandulaire. (Il va sans dire que sur les schémas nous n'avons pas cherché à figurer ces derniers détails, nous contentant de représenter par des hachures horizontales tout ce qui est tissu maternel, qu'il s'agisse de tissu conjonctif, d'épithélium glandulaire hypertrophié, ou de détritus glandulaire.)

En tenant compte de ces différences essentielles entre les schémas A_1 et M_1 il sera facile de comprendre que l'accroissement des formations fœtales se fait non par une pénétration de plus en plus profonde de villosités dans des cavités glandulaires, mais par une augmentation d'épaisseur de l'ensemble de l'angio-plasmode, qui prend successivement la place des tissus maternels sous-jacents, lesquels sont résorbés. Naturellement les villosités creuses de l'angio-plasmode augmentent de longueur à mesure que celui-ci croît en épaisseur.

Arrivons donc au moment où l'angio-plasmode a acquis son épaisseur définitive; nous sommes alors en présence du placenta achevé (schémas A_2 et M_2). Il est caractérisé par la formation des lamelles labyrinthiques. Voyons comment tous les auteurs ont conçu cette formation, et comment nos recherches nous amènent à l'interpréter.

Pour tous les auteurs, nous le verrons dans l'exposé historique qui va suivre, les prétendues villosités fœtales donnent naissance à des ramifications latérales qui pénètrent dans les tissus maternels interposés aux villosités, et arrivent à subdiviser ces tissus en lamelles contenant les capillaires maternels. Le schéma A_2, simplifié à un degré extrême, mais cependant exact, montre cet engrènement réciproque des lamelles fœtales et des lamelles maternelles, et, chose essentielle, indique quelles sont alors les parties interposées entre un capillaire fœtal et le capillaire maternel voisin, les traits noirs, pleins ou interrompus, les parties à hachures verticales ou horizontales ayant les mêmes significations conventionnelles que

dans le schéma précédent, il est facile de voir que, pour aller de la cavité d'un capillaire fœtal à celle d'un capillaire maternel, il faut traverser successivement une couche d'éléments mésodermiques fœtaux, une couche épithéliale ectodermique, une couche épithéliale maternelle, une couche de tissu conjonctif utérin, et enfin la paroi du capillaire fœtal; il est vrai que la plupart des auteurs reconnaissent, avec raison, que les éléments mésodermiques fœtaux deviennent très rares et finalement insignifiants autour des capillaires fœtaux, et qu'il en est de même des éléments du tissu conjonctif utérin autour des capillaires maternels; cependant quelques-uns parlent de cellules déciduales; tous, en tout cas, admettent la présence, entre les deux capillaires, d'une double couche épithéliale, l'ectoderme fœtal et l'épithélium utérin; la plupart admettent cette double couche, tout en déclarant qu'il est impossible de faire, sur les préparations, la part de ce qui revient à l'une et de ce qui appartient à l'autre, mais quelques-uns prétendent faire cette distinction et en donnent des figures.

Le schéma M_2 nous montre comment les choses sont disposées en réalité. L'angio-plasmode interposé aux villosités creuses a été remanié, c'est-à-dire subdivisé en lamelles par la pénétration des éléments de la villosité mésodermique. Il en résulte une disposition très analogue à celle du schéma A_2, mais qui en diffère par les deux points essentiels suivants : 1° il n'y a aucune trace d'épithélium utérin; 2° les capillaires maternels sont en contact immédiat avec les éléments ectodermiques, c'est-à-dire avec la couche plasmodiale ectodermique; cette dernière disposition résulte de la constitution primitive de l'angio-plasmode. — Ces deux points essentiels peuvent encore être formulés par la proposition suivante, en tenant compte de ce que les éléments mésodermiques fœtaux deviennent très rares autour des capillaires correspondants : il n'y a d'interposé entre les capillaires fœtaux et maternels qu'une seule couche, qu'une seule formation, à savoir la couche plasmodiale ectodermique. C'est-à-dire que, dans le placenta fœtal, là où les vaisseaux maternels et fœtaux viennent s'intriquer, il n'y a, sauf la paroi des capillaires maternels, rien que des formations d'origine fœtale. Avec cette dernière conclusion on voit combien le placenta des carnassiers s'éloigne peu, comme structure, de celui des rongeurs; chez ceux-ci le placenta proprement dit ne contient absolument aucun élément de tissu d'origine maternelle, le sang maternel

circulant, sans parois propres, dans les tubes plasmodiaux ectoplacentaires; chez les carnassiers, le placenta contient des parois vasculaires maternelles, parce que sa formation première est due à un angio-plasmode et non à un plasmode pur.

Cette particularité du placenta des carnassiers nous sera singulièrement précieuse pour montrer les parentés structurales entre les divers types de placenta, car nous sommes actuellement assez avancés dans nos recherches (sinon dans leur publication) pour voir nettement les transitions entre les placentas qui sont réellement formés de villosités maternelles et fœtales distinctes et plus ou moins enchevêtrées, et les placentas à formations plasmodiales. Mais ce sont là des conclusions générales qu'il n'est pas encore temps de formuler avant d'avoir produit toutes les études et qui doivent leur servir de base.

Pour en revenir encore à l'expression de villosités choriales et à la valeur qu'il faut lui attribuer, nous aurons recours à une troisième et dernière série de schémas. Supposons que, tandis que le placenta fœtal croît en épaisseur, et atteint à cet égard ses dimensions définitives (fig. XVI), les villosités choriales des auteurs ne donnent pas de ramifications latérales, et supposons d'autre part que notre angio-plasmode ne soit pas remanié; ce sont là deux suppositions de même ordre, car remaniement de l'angio-plasmode et ramifications latérales des villosités ne sont qu'un seul et même phénomène, vu de façons différentes dans l'analyse de ses détails. Ces deux suppositions sont représentées, la première par le schéma A_3, la seconde par le schéma M_3 (fig. XVI). Sur le premier, on voit que la conception de la villosité choriale, dans le sens de ce qu'on entend classiquement sous le nom de villosité, serait réalisée de la manière la plus complète : une longue saillie, formée d'un corps mésodernique et revêtue d'un épithélium, se serait enfoncée dans les glandes utérines jusque vers leurs parties profondes, de façon à venir faire saillie dans les grandes cavités de la couche spongieuse S P; entre ces villosités serait du tissu utérin (hachures horizontales) avec ses vaisseaux. Or, dans le cas des deux suppositions homologues que nous avons faites, ce n'est pas ainsi que seraient disposées les choses (schéma A 3), mais bien selon le mode indiqué par le schéma M_3. L'angio-plasmode, ayant augmenté d'épaisseur aux dépens des formations utérines sous-jacentes résorbées, serait arrivé jusqu'au niveau de la couche

spongieuse S P, toute sa limite inférieure serait sur une même ligne, aussi bien pour les lobules d'angio-plasmode que pour les arcades ectodermiques (A E) qui les réunissent. A ce moment ces arcades ectodermiques se plissent plus ou moins et arrivent ainsi à faire saillie dans les grandes cavités de la couche spongieuse; elles affectent les rapports que les auteurs attribuent aux extrémités profondes des prétendues villosités choriales, et cependant ce ne sont pas des extrémités de vraies villosités; ce sont des lames épithéliales, des arcades ectodermiques, passant en pont de la base d'un lobule d'angio-plasmode à la base d'un lobule voisin.

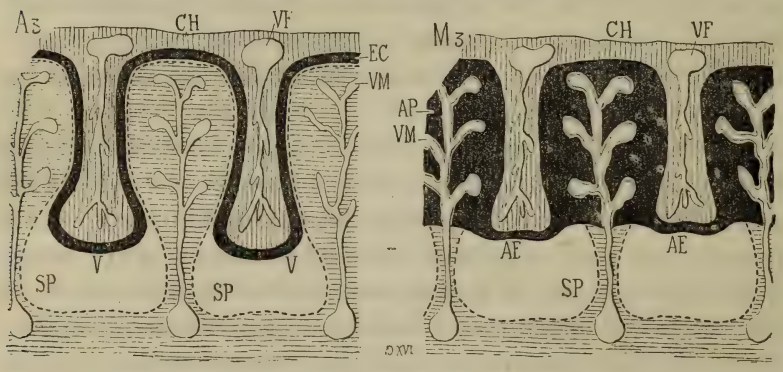

Fig. XVI. — Schéma de villosités non ramifiées (A_3) ou d'un angio-plasmode non remanié (M_3). Lettres comme dans la fig. XV.

La conception des prétendues villosités choriales du placenta de la chienne, et de leurs ramifications dans le terrain maternel, a eu pour origine ce fait que les auteurs qui se sont occupés du placenta des carnassiers avaient d'abord étudié celui des pachydermes et des ruminants [1]. Là le placenta est bien réellement formé de villosités fœtales et de villosités maternelles pénétrant réciproquement dans les intervalles les unes des autres. Après avoir constaté cette disposition villeuse, il a été impossible aux auteurs de ne pas concevoir un type semblable pour les autres formes de placenta. Mais ici on pourra me faire une objection semblable, penser que mon esprit a été de même, mais en un sens inverse, forcé dans ses interprétations par l'image persistante et suggestionnante des dis-

1. On s'en convaincra en lisant les travaux de Turner, et particulièrement, afin d'avoir, en un rapide coup d'œil, une vue d'ensemble de ses idées, en lisant l'excellente analyse que Farabeuf en a donnée en 1876 (*Structure du placenta chez les animaux*, *Revue des Sciences médicales*, t. VIII, p. 455).

positions constatées dans mes premières recherches. En effet, j'ai étudié d'abord le placenta des rongeurs, j'y ai vu les formations plasmodiales, et passant alors aux carnassiers, j'aurais été amené à y retrouver des formations homologues, de même que les auteurs, suggestionnés par les placentas villeux des ruminants et pachydermes, n'ont pu se défendre de voir les mêmes villosités chez les carnassiers. Je répondrai que tel n'est réellement pas le cas; en même temps que le placenta des rongeurs, j'étudiais celui des pachydermes et ruminants; depuis longtemps mon opinion est faite à cet égard; elle est entièrement, sauf quelques détails histologiques, d'accord avec les descriptions classiques. Entre temps je réunissais les pièces, et effectuais les séries de coupes pour le placenta des carnassiers; j'étais donc, en abordant l'étude de ces dernières préparations, réellement indifférent, en état d'équilibre entre l'impression produite par les placentas villeux et les placentas à formation plasmodiale. Pour l'interprétation du placenta de la chienne c'est donc uniquement une analyse minutieuse des dispositions histologiques, en dehors de toute suggestion produite par mes autres études, qui m'a guidé dans mes interprétations, et du reste toutes les descriptions détaillées du présent mémoire montrent bien qu'il ne s'agit pas ici d'interprétations, mais de faits exposés essentiellement d'après l'enchaînement de leurs évolutions successives.

Ces considérations générales, avec les schémas comparatifs qui les accompagnent, permettront au lecteur de voir dans l'historique suivant non pas une simple énumération d'opinions contradictoires, mais une série de conceptions qui sont comme autant de variations sur un thème commun, celui de la villosité placentaire des pachydermes et des ruminants. Nous diviserons cet historique en trois périodes.

Première période. — Bojanus, de Baer, Sharpey, Bischoff. — Les premiers anatomistes qui se sont occupés du placenta de la chienne ont surtout basé leurs conclusions sur l'examen d'utérus dans les premiers temps de la gestation; ils ont détaché le chorion de ses adhérences à la muqueuse; ils ont vu ainsi les villosités mésodermiques, sur lesquelles ils n'ont pas fait de recherches histologiques proprement dites, et, de cet état initial, ils ont conclu à une pénétration de plus en plus profonde, et à une subdivision ultérieure de

villosités fœtales dans le terrain maternel. Il faut citer à cet égard Bojanus, de Baer, Sharpey et Bischoff.

a. Bojanus, dont nous avons déjà reproduit une figure (ci-dessus, fig. VIII, dans le texte) relative à l'ensemble des membranes de l'œuf, a donné une très exacte description de ce qu'on peut observer en disséquant de dehors en dedans un renflement de gestation, à la quatrième semaine. En incisant le renflement, dit-il [1], on détache les enveloppes de l'embryon sous la forme d'une masse sphérique se prolongeant par deux extrémités cylindriques; la partie moyenne, située entre ces deux prolongements, est seule très adhérente à la paroi utérine correspondante, dont elle ne peut être détachée sans déchirures. Quand on a effectué cette séparation, cette partie moyenne des enveloppes fœtales présente une surface creusée de larges cellules, rappelant l'aspect des alvéoles d'un gâteau de miel [2]. Ces cellules sont larges, hexagonales ou arrondies, par places très irrégulières; elles sont limitées par des parois ou cloisons membraneuses non rigides, mais flasques et dilacérées par places, vu leurs adhérences primitives à la paroi utérine [3]. Cette couche alvéolaire, qu'il compare à la caduque humaine, Bojanus la nomme *caduque celluleuse*; elle ne se prolonge pas, dit-il, sur les deux bouts de l'œuf, mais, disposée en ceinture, elle est comme perforée à ses deux pôles et laisse passer, sous forme de deux appendices cylindriques, les autres membranes de l'embryon. En examinant avec soin ses cellules ou alvéoles, on voit dans leur fond des orifices conduisant dans d'autres cellules placées plus profondément, l'ensemble de la caduque formant ainsi une série de couches d'alvéoles destinées sans doute à recevoir les humeurs par lesquelles se font les échanges entre la mère et l'embryon.

En incisant cette couche celluleuse de la caduque, continue Bojanus, on met à nu, au-dessous d'elle, une seconde couche blanchâtre et d'aspect réticulé; comme la précédente, cette couche n'existe que sur la portion sphérique, moyenne de l'œuf, c'est-à-dire que, interposée entre la caduque celluleuse et le chorion, elle s'étend jusqu'au niveau de la bordure verte du chorion, ne lais-

1. L. Bojanus, *Observatio Anatonica de Fetu canino 24 dierum ejusque velamentis Not. Act. Acad. Leopold.*, X, 1; Bonnae, 1820).

2. Ceci est une très exacte description de l'aspect macroscopique de la *couche spongieuse* (dilatations glandulaires).

3 Ces cloisons sont nos *lamelles mésentériformes*.

sant libres que les deux appendices cylindriques sus-indiqués. Cette couche est molle, difficile à isoler en membrane continue, et mérite, par son aspect, le nom de *caduque spongieuse* [1]; elle est en effet creusée d'innombrables orifices qui reçoivent les villosités du chorion sous-jacent, et les connexions ainsi établies sont si multiples, qu'il est impossible d'isoler cette couche sous forme d'une membrane continue.

Enfin en enlevant cette caduque spongieuse, on arrive sur le chorion remarquable par ses nombreux vaisseaux, et formant une enveloppe complète, c'est-à-dire non perforée à ses deux extrémités, comme les enveloppes précédentes. La région moyenne, sphérique, de ce chorion est recouverte d'innombrables villosités, et limitée, en allant vers les extrémités cylindriques de l'œuf, par une bordure verte. Comme chez le fœtus à terme on voit cette zone verte marquer les bords du placenta, il est évident qu'ici aussi sa présence nous indique la signification de la partie villeuse en question, laquelle n'est donc autre chose que la région placentaire des enveloppes fœtales.

Au delà de cette bordure verte le chorion se prolonge (extrémités cylindriques de l'œuf) en une membrane transparente, extrêmement délicate, revêtant la vésicule ombilicale sous-jacente.

b. Baer [2], à propos d'un utérus de chienne, à la fin de la troisième semaine de la gestation, insiste sur les villosités qui hérissent le chorion, excepté aux deux extrémités de l'œuf; des villosités maternelles se sont développées, dit-il, entre ces villosités fœtales, et ces deux ordres de productions arrivent à se souder et à s'unir fortement. Sur un œuf plus âgé (*op. cit.*, p. 22), il trouve les parties fœtales et maternelles unies d'une façon si intime, qu'on ne les peut séparer que par la macération, après laquelle on observe, sur les deux surfaces disjointes, des rugosités dues au déchirement du tissu conjonctif et à l'arrachement des vaisseaux. Du reste à cette époque on ne s'occupait guère que de rechercher, par des injections, les rapports de contiguïté entre les vaisseaux maternels et fœtaux. Tel est le cas d'Eschricht [3], qui du reste ne parle que du placenta du chat.

1. C'est l'ensemble de nos couches compactes et de détritus glandulaires.
2. K.-E. von Baer, *Untersüch. üb. d. Gefässwerbindung zwischen Mutter und Frucht*, Leipzig, 1828, p. 20.
3. Fr. Eschricht, *De organis quæ respirat. et nutrit. fœtus mammalium inserviunt.* — Hauniæ, 1837.

c. Nous avons précédemment, à propos de l'historique des glandes, et à propos des villosités creuses de l'ectoderme, lors de leur première apparition, donné un extrait des recherches de Sharpey à ce sujet. Décrivant les parties sur des utérus plus avancés, cet auteur s'exprime ainsi [1] : « Avec les progrès de la gestation les cavités glandulaires et leurs embouchures se dilatent et reçoivent des prolongements membraneux de la surface de l'œuf; ces prolongements sont des excroissances du chorion et renferment des ramifications des vaisseaux ombilicaux; ils sont creux au début, et leurs cavités communiquent un certain temps avec la cavité générale du sac chorial; mais ils sont ensuite comblés et présentent alors la constitution type d'une villosité. *Plus tard ces villosités se compliquent par la formation de ramifications latérales, qui se subdivisent à leur tour, mais leur extrémité terminale, qui ferme l'ouverture de la glande correspondante, reste unie et large, recouverte d'un épithélium* [2]. Les vaisseaux maternels s'insinuent entre ces ramifications de villosités fœtales et les entourent, sauf au niveau de l'extrémité terminale qui plonge dans la cavité de la glande [3]. »

d. Bischoff, tout en reconnaissant combien il est difficile de démêler les parties fœtales et maternelles, conclut à peu près comme Sharpey. « Au début, dit-il (p. 114) [4], les villosités choriales pénètrent dans les glandes, d'où il est facile de les extraire par arrachement. Plus tard il est difficile de constater exactement ces dispositions, mais on ne saurait douter que les choses continuent à se comporter comme elles l'ont fait au début. Les glandes utérines croissent de plus en plus et avec elles les villosités qui y sont contenues comme dans un fourreau. Les unes comme les autres émettent de nombreux prolongements latéraux et contractent ainsi des connexions qu'on ne peut séparer sans déchirer les parties. Dans les villosités se répandent les vaisseaux fœtaux, et entre les glandes utérines se ramifient les vaisseaux maternels. Nulle part ces deux ordres de vaisseaux ne sont en connexion directe. Cet

1. Sharpey, *On the Membrana decidua and uterine Glands* (Trad. angl. de la Physiologie de Muller). — Voir aussi : *London and Edinb. monthly Jour.*, Febr., 1842; — *Microscopic. Journ.*, vol. II, n° 21, p. 279.

2. On reconnaît ici la description des arcades ectodermiques (AE, dans la série des planches et dans les figures schématiques XV et XVI).

3. On voit que cette description correspond bien à notre schéma A2 (fig. XV), donné comme type des descriptions classiques.

4. L.-W. Bischoff, *Entwicklungsgeschichte des Hunde-eies.* Braunschweig, 1845.

ensemble forme le placenta zonaire, auquel on peut ainsi distinguer une portion maternelle formée par les glandes utérines hypertrophiées et les vaisseaux utérins, et une portion fœtale formée par les villosités du chorion avec les ramifications des vaisseaux ombilicaux. Les villosités choriales n'entrent pas ici dans des sinus veineux utérins, mais bien dans des glandes devenues très volumineuses. Finalement ces parties sont si intimement soudées, qu'on ne les peut séparer; c'est la portion maternelle du placenta qui se détache avec la partie supérieure des glandes hypertrophiées [1]. »

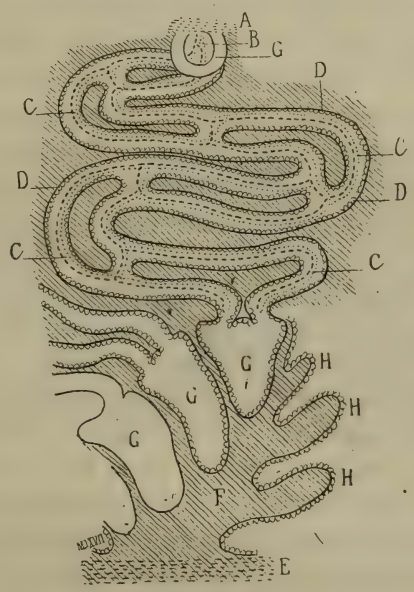

Fig. XVII. — Ercolani, 1869, pl. I, fig. 3. — Légende d'Ercolani : « Section schématique verticale de l'utérus, du placenta et du chorion d'une chienne. — A, chorion adhérent à la surface fœtale du placenta; — B, vaisseaux artériels et veineux en rapport avec ceux du cordon ombilical, et desquels naissent les villosités constituant la portion fœtale du placenta; — C, C, les susdites villosités; — D, D, follicules glandulaires à marche fort sinueuse et communiquant entre eux, ou portion maternelle du placenta, dérivant des plis et des sillons préexistant dans la membrane muqueuse de l'utérus non gravide. Les culs-de-sac de ces follicules sont indiqués en bas par la lettre G, en haut la même lettre indique leur orifice qui est adhérent au chorion. — E, E, parois de l'utérus; — F, tissu conjonctif qui s'élève entre les grands plis de la muqueuse transformés en follicules glandulaires sinueux, parcourus par les vaisseaux maternels ou utéro-placentaires. — H, H, grands plis festonnés de la muqueuse utérine qui s'élèvent sur les bords externes du placenta. Les franges des festons internes de ces plis sont transformées en follicules glandulaires. »

1. Notons que Bischoff dit plus loin (*Ibid.*, p. 116) : « Je ne pense pas que de cette constitution du placenta du chien on puisse tirer une conclusion générale sur la constitution du placenta des autres animaux et de l'homme. Ainsi les choses ne sont pas disposées de même chez le chat, comme l'a montré Eschricht. Et d'autre part il ne m'a pas été possible de voir des glandes utérines chez le lapin. »

Seconde période. — *Ercolani* (1869), *Turner*, *Ercolani* (1877), *Tafani*, *Heinz*, *Lombardini.* — Après Bojanus, de Baer, Sharpey et Bischoff, les auteurs que nous allons passer en revue ont étudié histologiquement le placenta, ont reconnu ce que nous appelons *lamelles labyrinthiques* et ont cherché à se rendre compte de l'origine et de la signification des éléments anatomiques de ces lamelles.

a. Ercolani croit retrouver dans le placenta de la chienne la même disposition que dans les cotylédons de la vache. « Chez la chienne et la chatte, dit-il (*op. cit.*, p. 5) [1], la forme typique du follicule (pl. I, fig. 3 — fig. XVII ci-contre) ne se perd pas; mais au lieu de se répéter dans sa forme simple, telle qu'on l'a vue chez la vache, il s'allonge extraordinairement comme en glandes tubulées, qui s'adossent étroitement, par leurs parois, aux villosités du placenta fœtal. L'ouverture des follicules à la surface du placenta se trouve à l'endroit où pénètrent les villosités du chorion (G); leur fond, en cul-de-sac, est visible dans l'intérieur du placenta vers sa surface utérine (GG). Néanmoins il est impossible de suivre ou d'isoler entièrement un follicule depuis son orifice jusqu'à sa terminaison, à cause de la structure compliquée et sinueuse des anses entériformes, de leur rapprochement très intime, et de leurs nombreuses communications dans l'épaisseur du placenta. » — Ceci est une première indication, donnée dans les pages d'introduction de son mémoire. Plus loin (*Ibid.*, p. 104 à 107), Ercolani entre dans plus de détails, avec des figures moins schématiques (fig. 1 et 2 de sa planche VIII, reproduite dans les figures XVIII et XIX, ci-contre). Pour lui, chez la chienne, les villosités choriales pénètrent dans les excavations ou festons de la muqueuse qui ne sont que des follicules très développés. Dans la partie profonde du placenta on trouve des culs-de-sac glandulaires jusque dans lesquels n'ont pas pénétré les villosités choriales; dans la partie supérieure, on voit un réseau uniforme de tubes, à parcours très sinueux, communiquant entre eux au moyen de petites commissures (pl. VIII, fig. 1, fig. XVIII, ci-contre). Arrivés à la surface du chorion (pl. VIII, fig. 1, en *c*,*c*) ces tubes s'ouvrent en extrémités de diamètre variable, selon qu'un nombre plus ou moins grand de tubes confluent dans l'ouverture. Les villosités du chorion pénètrent dans les orifices

1. G.-B. Ercolani, *Mémoire sur les glandes utriculaires de l'utérus et sur l'organe glandulaire de néoformation.* Trad. franç., Alger, 1869.

des tubes sinueux susdits, mais elles n'arrivent pas dans les cavités glandulaires inférieures. Ainsi l'organe glandulaire de nouvelle formation ne prend pas ici le type de follicule glandulaire simple, parce que une partie des follicules a une disposition singulièrement flexueuse et qu'ils communiquent entre eux; mais on retrouve toujours la forme d'un canal ou tube, dans lequel se trouve d'un côté l'orifice, de l'autre l'extrémité en cul-de-sac, où est renfermée une anse vasculaire du chorion chargée d'absorber l'humeur provenant de la production épithéliale interne du follicule.

Enfin, dans un appendice à ce même travail de 1869, Ercolani ajoute encore quelques détails (*Ibid.*, p. 179); ils sont relatifs aussi bien à la chatte qu'à la chienne : « A l'endroit où s'est arrêté l'œuf,

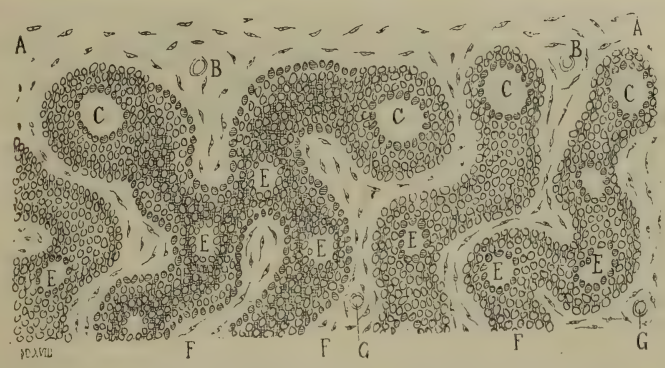

Fig. XVIII. — Ercolani, 1869, pl. VIII, fig. 1. — Légende d'Ercolani. — Section verticale du placenta d'une chienne à terme; région de la surface fœtale du placenta : — A, A, chorion dont les cellules du tissu connectif se confondent avec le tissu connectif provenant de celui de l'utérus, par lequel le chorion adhère fortement à la surface fœtale du placenta; — B, B, vaisseaux en rapport avec ceux du cordon ombilical, et desquels partent les villosités, constituant la portion fœtale du placenta, qui entrent dans les follicules glandulaires; — C, C, les ouvertures des follicules sur la surface fœtale du placenta communiquant fréquemment entre elles au moyen de tubes courts; — E, E, ouvertures provenant de la section d'autant de ces tubes de communication; — F, F, tissu connectif né par prolifération de celui de l'utérus, et parcouru par les vaisseaux utéro-placentaires; — G, G, vaisseaux susdits.

dit-il, la muqueuse utérine prend d'abord l'apparence folliculeuse; les replis, et par conséquent les excavations, sont de petites dimensions; à la place où ne se forme pas le placenta, ils disparaissent promptement, et la muqueuse redevient unie, à cause de la distension que le développement de l'œuf produit sur les parois utérines. Là, par contre, où le placenta se forme, l'épithélium qui recouvre les follicules exigus qui s'étaient formés, paraît se ramollir et prendre une apparence tomenteuse. En même temps, du tissu con-

jonctif sous-épithélial, prolifère un autre tissu de cellules arrondies, molles et délicates qui se confondent avec celles de l'épithélium ramolli. La forme des follicules est maintenue par l'élévation de ce tissu de néoformation en lamelles minces, droites, verticales d'abord et couvertes d'un délicat épithélium qui correspond à celui qui tapissait la muqueuse utérine. Entre ces lames du tissu produit par les cellules de nouvelle formation s'insinuent des prolongations laminaires du chorion, où, plus tard seulement, on distingue les vaisseaux.

« Pendant les progrès de la formation et du développement de la portion maternelle du placenta, les lamelles s'allongent sans

Fig. XIX. — Ercolani, pl. VIII, fig. 2. — Légende d'Ercolani : Portion médiane du même placenta, qui montre la marche très sinueuse des follicules glandulaires qu'on voit entiers aux endroits marqués par la lettre A, et à moitié ouverts à la lettre B. — Les lettres E, F, G, correspondent aux parties indiquées par les mêmes lettres dans la figure précédente.

augmenter de grosseur, et sous la pression de l'accroissement de l'œuf, elles se plient et se replient sur elles-mêmes jusqu'à présenter précisément la structure de l'organe achevé (pl. VIII, fig. 2 — fig. XIX ci-contre). Pendant cette période de formation, les lames du nouveau tissu sont uniques ; mais lorsque les tubes glandulaires se seront formés, comme dans la susdite figure, chaque tube sera constitué par la moitié de deux plis qui s'unissent entre eux, en renfermant les vaisseaux qui se sont formés dans les lames choriales interposées, dès l'origine du placenta, entre les lamelles de néoformation. »

Ainsi Ercolani a vu et figuré les lamelles labyrinthiques ; il les prend pour des tubes ; mais peu importe ; cette confusion est facile quand on ne contrôle pas les coupes verticales par des coupes

horizontales. Mais que représentent ces tubes à ses yeux? J'avoue que la première fois que j'ai lu les passages ci-dessus reproduits, je me suis refusé à croire qu'Ercolani eût pu commettre la singulière confusion que j'y voyais; mais son texte, aidé des trois figures que nous avons également reproduites, est bien explicite : pour Ercolani ces tubes sont des glandes, des follicules de nouvelle formation. La première figure (reproduite dans la fig. XVII) est schématique, mais les deux autres (reproduites en XVIII et XIX) sont d'assez bonnes reproductions des lamelles labyrinthiques; il y est dessiné des parties claires (en C,C et E, E) dans lesquelles on reconnaîtra facilement les capillaires, ou la place occupée par les capillaires maternels; pour Ercolani ces parties claires sont les ouvertes des follicules à la surface du placenta, ou bien des orifices de communication de ces follicules entre eux. Dans ces follicules doivent pénétrer ultérieurement, dit-il, les vaisseaux fœtaux (!); quant aux vaisseaux maternels ils sont entre les lamelles ou follicules, en G, G (fig. XVIII et XIX), c'est-à-dire qu'il a pris pour maternels les véritables vaisseaux fœtaux.

Je le répète, j'avais peine à croire à la possibilité de pareilles confusions; mais Ercolani lui-même les a reconnues ultérieurement avec une bonne foi à laquelle il faut rendre hommage. C'est à la suite des travaux de Turner, et après avoir lui-même pratiqué des injections, qu'il est arrivé à une interprétation plus exacte. Nous ne reprendrons donc la suite des mémoires d'Ercolani, qu'après avoir parlé de Turner. Disons seulement que, tout en reconnaissant ses premières erreurs, Ercolani ne changera rien à la formule générale : le placenta restera toujours pour lui une néoformation glandulaire; c'est pour lui un dogme, devant lequel les faits s'effacent; le dogme subsiste toujours; il trouverait que le placenta est formé de cartilage ou de lamelles osseuses, qu'il n'en arriverait pas moins à conclure que c'est une néoformation glandulaire d'origine maternelle.

b. Turner (*op. cit.*, p. 72) [1] a étudié spécialement la chatte; mais ses conclusions sont valables en grande partie pour la chienne; au début il a trouvé, dit-il, des villosités choriales pénétrant dans des cryptes, disposition qui concorde, dit-il, avec ce qu'ont décrit

1. W.-M. Turner, *Lectures on the comparative anatomy of the Placenta*, Edinbourg, 1876.

Sharpey et Bischoff pour le chien. Seulement, à ses yeux, les cryptes en question (p. 75) ne correspondent pas aux vraies glandes primitives de la muqueuse, mais sont formés par une végétation de cette muqueuse qui forme des plis réticulés. A cet égard ses observations concordent, dit-il, avec celles d'Ercolani. Du reste, dans les quelques détails qu'il donne sur le placenta de la chienne, on voit qu'il le considère comme une intrication de villosités (ou de plis) fœtales et maternelles. « Les prolongements de la muqueuse utérine entrent dans le placenta par une multitude de points entre les villosités fœtales, et, en montant vers le chorion, émettent une série de ramifications, de manière à envelopper les subdivisions des villosités choriales. Ces prolongements intraplacentaires de la muqueuse consistent en un tissu conjonctif sub-épithélial, où se ramifient les vaisseaux maternels, et en un épithélium composé en partie de cellules cylindriques et en partie de cellules qui, de cylindriques régulières, sont devenues irrégulièrement polyédriques... Les villosités choriales sont ramifiées à l'infini, de manière à se terminer en petites touffes villeuses. Les rameaux de l'artère ombilicale s'y terminent en un réseau capillaire serré. Ces villosités sont en contact intime avec les cellules épithéliales qui revêtent les prolongements intraplacentaires de la muqueuse utérine » (*op. cit.*, p. 83).

Mais chez le renard, Turner décrit avec plus de détails les rapports des vaisseaux maternels et des vaisseaux fœtaux dans le placenta, et surtout donne une excellente figure d'une injection où il représente le réseau capillaire fœtal pénétrant entre les cellules ectoplacentaires (*op. cit.*, p. 85) : « Chez une femelle de renard, tuée environ vers le milieu de la gestation, je constate que la constitution du placenta est tout à fait comparable à ce qu'elle est chez la chienne... Les vaisseaux maternels des prolongements utérins sont plus volumineux que des capillaires ordinaires et présentent un diamètre trois à quatre fois plus large que les capillaires correspondants des villosités fœtales... En général, par suite de la subdivision successive de ces prolongements ou lames maternelles, *les trabécules qui en résultent arrivent à ne plus contenir qu'un seul capillaire colossal* [1], et, comme la plupart de ces vaisseaux

1. Ceci est une bonne description d'une lamelle labyrinthique; mais on voit, quelques lignes plus loin, que Turner considère le revêtement (plasmodial) de ces lamelles comme un épithélium maternel.

montent alors verticalement dans le placenta, les coupes horizontales de l'organe montrent ces vaisseaux en section transversale. Alors on voit le vaisseau transversalement sectionné entouré par un anneau de cellules, le revêtement épithélial maternel, car le tissu conjonctif sous-épithélial correspondant est tellement réduit qu'on n'en voit plus guère de traces, et que les cellules épithéliales forment comme une adventice spéciale autour du volumineux capillaire... Les villosités du chorion sont de larges lames, profondément subdivisées, de façon à présenter une disposition arborescente » (p. 86).

c. Nous arrivons ainsi à la seconde manière d'Ercolani [1] : « En étudiant, dit-il (p. 15), les descriptions et les exactes figures de Turner sur le placenta injecté du renard, et en les comparant avec ce que j'avais dit et représenté relativement au placenta de la chienne et de la chatte, tout à coup je m'aperçois que si les observations de Turner étaient exactes, il se trouvait que j'étais tombé dans une grande erreur en interprétant comme je l'avais fait la structure intime du placenta chez les carnassiers, car j'avais pris les vaisseaux utéro-placentaires maternels pour les vaisseaux d'origine fœtale, et j'avais pris pour des follicules glandulaires néoformés des parties qui n'ont en réalité rien de commun avec des cryptes ou follicules. Tous ceux qui se sont appliqués à étudier la structure intime du placenta et qui connaissent les grandes difficultés de ces recherches, comprendront facilement comment, en ne faisant pas préalablement une injection du placenta des carnassiers, on peut facilement tomber dans l'erreur que j'ai commise, erreur que je dirais presque inévitable; mais je n'ai pas à insister sur ce point; il me suffit que, mis en éveil par les observations de Turner, et après les avoir répétées, j'aie pu corriger cette erreur et parvenir ainsi à comprendre que si chez certains animaux la structure glandulaire de la portion maternelle du placenta apparaît clairement sous la forme de cryptes et follicules ordinaires, comme dans les placentas diffus ou multiples (cotylédonaires), au contraire la forme glandulaire, quand le placenta est unique, soit zonaire, soit discoïde, est complètement méconnaissable, quoique le placenta maternel ne perde pas le caractère fondamental d'organe secrétant. Et en effet,

1. G.-B. Ercolani, *Sull'unita del tipo anatomico della placenta nei Mammiferi*, etc. Bologna, 1877.

en reprenant mes recherches à ce nouveau point de vue, j'ai confirmé ma conception du type anatomique unique du placenta chez tous les vertébrés mammifères. Mais avant d'arriver aux conclusions, examinons les faits.

« Chez la chienne et chez la chatte, ainsi du reste que chez la

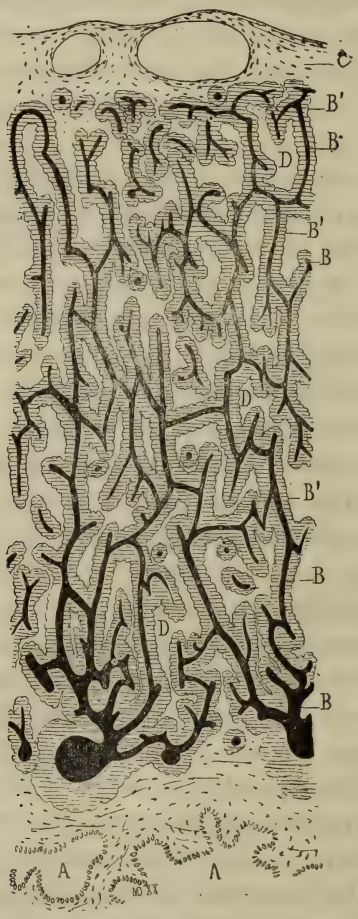

Fig. XX. — Ercolani, 1877, pl. I, fig. 2. — Légende d'Ercolani : Coupe du placenta d'une chienne à la moitié environ de la gestation. — A, A, glandes utriculaires dilatées et déformées, dont l'ensemble forme une couche réticulée à larges mailles ; — B, B, réseau de vaisseaux maternels, injectés, pour montrer comment la couche cellulaire qui les enveloppe (B', B') monte de la surface utérine jusqu'au chorion ; — C, le chorion et ses gros vaisseaux fœtaux ; — D, D, espaces circonscrits par la disposition en réseau des vaisseaux maternels. Pour plus de clarté on n'a pas figuré, dans ces espaces, les éléments du chorion, ni les vaisseaux fœtaux.

femme, les glandes utriculaires de la région où se forme le placenta se dilatent et se déforment de manière à former un tissu spongieux

à larges mailles placé entre la musculature utérine et la face utérine du placenta. Je me contente de représenter cette couche spongieuse (en A) dans la figure 2 de la planche I (fig. XX, ci-contre), figure qui représente une coupe du placenta de la chienne à terme, avec injection des vaisseaux maternels.

« Les vaisseaux maternels dans le placenta ont un diamètre uniforme et sont disposés en une sorte de réseau qui monte jusque vers le chorion, auquel ils s'unissent d'une manière intime. Dans le chorion (en C) on voit, en section transversale, les vaisseaux fœtaux qui convergent pour aller au cordon ombilical. Or chaque rameau du réseau vasculaire maternel, ici injecté, est complètement entouré d'une couche uniforme et assez épaisse de cellules (B'B'), de sorte que tout le placenta maternel est ici représenté par un réseau vasculaire et son enveloppe de cellules. En un mot nous retrouvons ici, d'une manière plus compliquée et dans un état définitif, la disposition constatée d'une manière transitoire dans le placenta de la lapine, au début de son développement, ainsi que je l'ai représenté dans la figure 1 de la même planche [1]. Ainsi il est des placentas qui, même au terme de la gestation, nous donnent la preuve que les cellules de la sérotine, les cellules du placenta, dérivent des parois des vaisseaux placentaires, vaisseaux qui, manquant ici encore des caractères ordinaires des canaux vasculaires, doivent être considérés comme de nouvelle formation et sont spécialement remarquables par leur revêtement cellulaire extérieur.

« En injectant aussi les vaisseaux fœtaux on a la démonstration claire et évidente des rapports qui s'établissent entre la portion fœtale et la portion maternelle. On voit alors que les vaisseaux fœtaux, artères ou veines, qui ont un diamètre considérable dans la couche du chorion qui adhère à la surface fœtale du placenta (en C), se résolvent subitement, au-dessous de cette couche, en un réseau délicat et fin de capillaires qui viennent reposer directement au contact de la couche cellulaire revêtant les vaisseaux maternels. Le fin réseau capillaire fœtal ne se distribue pas seulement à la surface des cellules qui revêtent les vaisseaux maternels, mais il pénètre encore entre ces cellules, comme on le voit nettement là où un vaisseau maternel se présente en section transversale. A cet

1. Nous avons déjà (*Placenta des Rongeurs*, fig. VII, p. 142) reproduit cette figure d'Ercolani, sur le placenta du lapin, et fait remarquer combien est erronée l'interprétation qu'en donne cet auteur.

égard je suis complètement d'accord avec la description que Turner donne du placenta du renard, et on voit ainsi qu'on ne peut plus admettre la théorie de l'existence, chez la chienne, de follicules glandulaires ou cryptes, semblables à ceux qu'on rencontre chez les solipèdes ou les ruminants... Le placenta des divers carnassiers, tel que Turner l'a exactement décrit chez le renard, est très favorable pour montrer que l'épithélium maternel secréteur, ou, en d'autres termes, les cellules de la caduque placentaire sont produites par les parois des vaisseaux maternels (*op. cit.*, p. 53).

Dans son mémoire de 1880 [1] Ercolani reproduit, en la précisant, la même description; il ne donne pas de nouvelles figures du placenta de la chienne, mais il s'attache, pour cet animal, à démontrer l'origine périvasculaire des éléments (notre plasmode) qui entourent les vaisseaux maternels, c'est-à-dire forment les lamelles labyrinthiques. Pour comprendre les origines de cette manière de voir, il faut relire ce que nous avons dit précédemment de ces cellules périvasculaires chez le lapin (voir notre Placenta des rongeurs, p. 142 et fig. VII). « Avec le développement successif de l'organe, dit Ercolani (*op. cit.*, p. 153), les lamelles utérines se replient sur elles-mêmes et sur les coupes verticales du placenta on voit qu'elles reproduisent des séries répétées de dessins semblables à la lettre S. A cette période de développement la description donnée par Eschricht est exacte [2], mais quand les vaisseaux maternels entrent dans les lames en question, ils envoient de courts prolongements entre les lames choriales qui se réunissent aux lames utérines voisines, et peu à peu la portion maternelle du placenta se trouve formée, non plus de lamelles, mais par un véritable réseau dérivant de ces lamelles. Les vaisseaux maternels de ce réseau sont entourés d'un revêtement stratifié d'éléments cellulaires, et c'est ainsi que les lamelles primitives se transforment en une série de cordons fins, formés dans leur centre par un vaisseau maternel, et à leur périphérie par un revêtement de cellules périvasculaires... Chez le chien et le chat les villosités fœtales sont dépourvues d'épithélium,

1. G.-B. Ercolani, *Nuove ricerche sulla placenta nei pesci cartilaginosi e nei Mammiferi*; Bologna, 1880.

2. Le passage auquel Ercolani fait allusion est le suivant : « Placenta felina a laminulis tenuissimis, perpendicularibus, flexuosis, multifarie invicem convolutis et implicatis composita esse videtur. Dum rumpebatur placenta violenter inflexa, laminulam a laminula separari semper vidi. » (D. F. Eschricht, *De Organis quæ respirationi et nutritioni fœtus mammalium inserviunt*, Hauniæ, 1837, p. 14.)

et leur fin réseau capillaire se distribue tout autour du revêtement cellulaire qui enveloppe chaque vaisseau maternel. »

« Le chien donne une bonne démonstration, à la fin de la gestation, de l'origine périvasculaire des cellules déciduales. En injectant les vaisseaux fœtaux, on voit nettement les rapports qui s'établissent entre la portion fœtale et la portion maternelle, et on reconnaît que les vaisseaux fœtaux, qui ont un diamètre considérable dans le chorion de la surface du placenta, se réduisent subitement, en pénétrant dans celui-ci, en un réseau de fins capillaires, lesquels, accompagnés des éléments, du chorion, s'insinuent entre les lamelles du placenta maternel, et forment un tout en se mêlant aux trabécules de celles-ci. Des capillaires de ces lames choriales part un réseau de très fins vaisseaux qui arrivent au contact direct des éléments cellulaires entourant les vaisseaux maternels... Les villosités fœtales sont dépourvues d'épithélium propre, et le fin réseau capillaire qu'elles forment se distribue tout autour de la gaine de cellules qui entoure les vaisseaux maternels... » (*Ibid.*, p. 154.)

d. Les descriptions de Tafani sont, à tous égards, plus exactes que celles d'Ercolani. Il décrit l'extrémité profonde des prétendues villosités choriales, et par suite ce que nous avons nommé arcades ectodermiques. Nos schémas A_1, A_2 (fig. XV) peuvent servir à suivre ses descriptions. Enfin il ne parle plus de cellules périvasculaires, mais bien d'épithélium, soit d'origine fœtale, soit d'origine maternelle.

« Le placenta maternel, dit-il (*op. cit.*, p. 67), lorsque l'embryon a environ un centimètre de longueur, est représenté par un tissu qui a pris la place de la muqueuse primitive, et qui est formé de lames limitant de nombreuses cavités, qui diminuent graduellement d'étendue à mesure que les villosités choriales y pénètrent plus profondément... Les couches successives qu'on trouve alors dans l'utérus, au niveau de la zone placentaire, sont : le péritoine, les tuniques musculaires, les glandes utriculaires entourées de tissu conjonctif, une couche spéciale d'apparence muqueuse, avec nombreuses cellules, et traversée par les canaux excréteurs des glandes précédentes; viennent alors les cavités sus-indiquées dont les unes sont encore vides, les autres déjà remplies par les villosités fœtales qui y ont pénétré en grand nombre. Cette couche particulière est encore visible en partie à une époque très avancée de la gestation,

sous la forme de longs espaces allongés et entièrement vides, sur le placenta arrivé environ à la huitième semaine.

« Pour entrer dans plus de détails sur ces parties, j'ajouterai que les lames [1] qui limitent ces cavités sont minces, quoique contenant un grand nombre de vaisseaux maternels. Chaque lame présente deux faces libres recouvertes d'un épithélium à cellules hautes, cylindriques, disposées en une seule couche [2]. Mais cette disposition n'existe que dans les cavités où n'ont pas encore pénétré les villosités fœtales, car, à mesure que celles-ci pénètrent, le revêtement épithélial change brusquement de caractère. Les cellules épithéliales deviennent plus longues, puis se disposent par groupes saillants entre lesquels sont des dépressions destinées à recevoir les ramifications latérales des villosités fœtales. En même temps les noyaux des cellules deviennent plus apparents et plus volumineux [3]. Les villosités fœtales pénètrent dans les cavités préparées entre les lames maternelles et se montrent dès le début recouvertes d'un revêtement épithélial continu, revêtement qui ne doit, ultérieurement, s'atrophier que sur certains points. Ces cellules épithéliales ont des formes différentes selon les régions; le long du corps de la villosité et de ses ramifications latérales elles sont légèrement aplaties, mais vers le sommet des ramifications terminales les cellules sont nettement cylindriques [4]. En d'autres termes les cellules sont cylindriques sur les portions extrêmes des villosités en contact avec le lait utérin, tandis qu'elles sont basses là où elles sont en contact avec le revêtement épithélial maternel; et même en ces dernières régions elles s'atrophient graduellement plus tard, et arrivent à disparaître complètement avant la fin de la gestation. » (*Ibid.*, p. 71.)

Ainsi Tafani, au lieu de reconnaître l'importance des formations ectodermiques (plasmode), conclut à leur atrophie et disparition. Les éléments qui séparent les vaisseaux fœtaux des maternels seraient pour lui d'origine utérine. Voici en effet la suite de sa description :

« A mesure que la gestation avance, les modifications qui se pro-

1. C'est notre *couche spongieuse*, ou des larges dilatations glandulaires (SP, sur la série de nos planches et dans les figures schématiques XV et XVI).

2. Excellente description des *lamelles mésentériformes*.

3. On reconnaît ici notre *couche compacte* et de *détritus glandulaire*.

4. Ces prétendus sommets de villosités choriales, ce sont nos *arcades ectodermiques* dont Tafani donne ici une très exacte description.

duisent résultent du développement de plus en plus grand que prennent les villosités fœtales, qui non seulement envoient de nouvelles ramifications latérales, mais encore s'allongent d'une manière extraordinaire et deviennent très riches en vaisseaux. En même temps diminuent les cavités limitées par les lames maternelles; elles sont pour la plus grande partie remplies par les villosités fœtales, et il n'en reste vides et visibles que les régions les plus profondes, que les villosités ne pénètrent qu'à moitié. En même temps l'épithélium des villosités fœtales se modifie et disparaît complètement dans tous les points qui viennent en contact immédiat avec le revêtement épithélial des lames maternelles. Il en résulte que le tissu propre des villosités n'est plus séparé du tissu maternel correspondant que par une seule couche épithéliale, tandis que, au commencement de la gestation, on voyait deux couches. Mais à l'extrémité terminale des villosités, les caractères de l'épithélium ne sont pas changés. »

Mais là où Tafani est d'une merveilleuse exactitude, c'est dans la description de l'aspect lobulé du placenta (lobules ou complexus de lamelles labyrinthiques) et dans l'étude des injections, qu'il réussit d'une manière si parfaite. — « Le placenta injecté de la chienne (p. 72) présente, sur une coupe, une série de lobules arrondis, séparés les uns des autres par des cloisons qui partent du chorion. Les vaisseaux afférents maternels se distribuent dans chaque lobule qu'ils abordent par sa partie profonde et qu'ils traversent jusqu'à sa superficie, où ils donnent naissance à un réseau capillaire qui suit une marche inverse, c'est-à-dire converge vers le point de pénétration des afférents. Au contraire, les vaisseaux fœtaux, en arrivant à la surface du placenta, n'y subissent que quelques subdivisions, et pénètrent dans les cloisons choriales interlobulaires; ils descendent ainsi jusqu'au niveau des grandes cavités glandulaires, et c'est alors seulement qu'ils donnent naissance à des capillaires, qui, s'irradiant, s'insinuent dans la substance des lobules, et convergent finalement vers la superficie de ceux-ci pour donner naissance aux vaisseaux efférents [1]. »

1. Ercolani n'a rien vu de ces dispositions si particulières de la circulation; ce qu'il en représente est même contraire à la réalité (voir les fig. XVII et XX, ci-dessus). Nous sommes arrivés aux mêmes résultats que Tafani, non seulement par les injections, mais encore et surtout par l'étude microscopique de ce que nous avons appelé *canaux de distribution du sang maternel* et *lames basales*.

e. Heinz, en 1888 [1], dans un mémoire sur le placenta humain, a donné un appendice sur le placenta de la chienne et de la chatte. Il cherche à pénétrer plus avant dans la détermination des éléments anatomiques interposés entre les vaisseaux fœtaux et maternels; mais s'il décrit et figure assez bien les lamelles labyrinthiques (représentées à tort sous la forme de cordons, fig. XXII ci-après), il n'arrive pas à en établir la véritable constitution, faute d'en avoir suivi le développement.

« Au-dessus de la couche des glandes, dit-il, on trouve un mélange bariolé de travées alternativement claires et foncées. Les unes, les claires, sont du tissu conjonctif muqueux avec noyaux fusiformes et fines fibrilles; les autres, les foncées, se montrent formées de grosses cellules ovales ou polyédriques à noyaux volumineux, éléments qui rappellent singulièrement les cellules déciduales du placenta humain. Entre les deux est une couche de noyaux petits et très colorables. Dans les travées de tissu muqueux, comme dans les travées de grosses cellules, est un riche réseau de capillaires sanguins. Nulle part on ne trouve de larges sinus sanguins comparables aux espaces pleins de sang interposés aux villosités du placenta humain.

« Déjà cette description permet de penser que les travées de grosses cellules sont une formation maternelle, tandis que les travées claires, de tissu conjonctif muqueux, représentent les villosités fœtales, dont l'épithélium est figuré par la couche de noyaux interposés. Mais la part à faire entre les tissus fœtaux et maternels ne peut être établie que par une injection des vaisseaux de la mère et de ceux du fœtus. C'est ce que nous avons fait sur une chienne dont la gestation était très avancée. Nous avons d'abord laissé pénétrer lentement dans sa veine jugulaire une certaine quantité de cinabre finement pulvérisé; puis, l'animal ayant été sacrifié, une injection au bleu de Prusse a été poussée dans l'artère ombilicale du fœtus. L'examen microscopique a montré que le cinabre était arrivé dans les vaisseaux de l'utérus et du placenta, et que pareillement les vaisseaux fœtaux avaient été parfaitement injectés sans aucun accident de rupture. Sur les préparations faites dans ces conditions il était facile de voir la distribution des deux ordres de vaisseaux.

1. R. Heinz, *Untersuch. über den Bau und die Entwickelung der menschlichen Placenta.* (*Arch. f. Gynækologie*, Berlin, 1888, t. 33, p. 412 et 439.)

Partout où le cinabre se trouve dans un vaisseau, on a affaire à du tissu maternel, et là en effet on trouve le tissu formé par ces grosses cellules déciduales; là où est l'injection bleue, il s'agit de tissu fœtal, comme l'indique du reste sa nature de tissu conjonctif muqueux.

« Sur ces préparations injectées on voit encore comment, en plusieurs endroits, au milieu du tissu maternel pénètrent des capillaires fœtaux qui ne sont enveloppés d'aucune trace de tissu fœtal (voir figure 14, reproduite dans la fig. XXI). Ces endroits se trouvent surtout dans la couche profonde du placenta, ce qui indique que

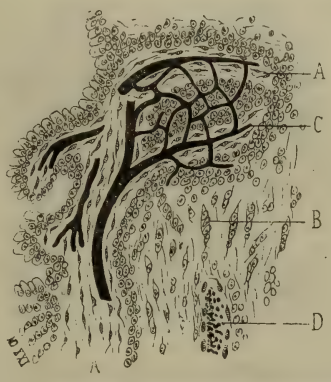

Fig. XXI. — Heinz, fig. 14. — Légende de Heinz : placenta du chien; — A, villosité choriale; — B, tissu de la sérotine; — C, capillaires fœtaux pénétrant dans le tissu de la sérotine; — D, vaisseau maternel.

ces dispositions répondent à des villosités fœtales en voie de pénétration dans le tissu maternel. On voit souvent, dans ces régions, que le réseau capillaire fœtal, situé en plein tissu maternel, est en connexion avec un gros vaisseau appartenant à une villosité fœtale en voie de pénétration. Ces dispositions permettent de penser que le processus de formation de nouvelles villosités est le suivant : des vaisseaux d'une villosité préexistante partent des capillaires qui entrent dans le tissu maternel; puis, suivant le trajet de ces capillaires, pénètrent à leur tour les éléments du tissu conjonctif muqueux du fœtus.

« Chez le chien, les tissus fœtaux et maternels sont distribués dans le placenta comme le montre la fig. 15 (fig. XXII, ci-contre), c'est-à-dire en formant des dessins très réguliers. Le tissu maternel est représenté par des champs polygonaux, au milieu de chacun des-

quels est un vaisseau relativement large, qui, sur les coupes, se montre sectionné tantôt en long, tantôt en travers; de même ces champs maternels sont tantôt allongés, tantôt également larges dans tous les sens. Entre ces champs maternels, les villosités fœtales dessinent un réseau bien reconnaissable à son aspect clair.... Autour du vaisseau maternel il n'y a le plus souvent qu'une seule couche de cellules déciduales. »

Mais là où Heinz est vraiment peu heureux, c'est quand il donne un schéma du placenta du chien, pour le comparer avec le placenta humain : « La fig. 16 (fig. XXIII, ci-contre) donne, dit-il, un schéma

Fig. XXII. — Heinz, fig. 15. — Légende de Heinz : placenta du chien, légèrement schématisé. — *a*, stroma des villosités fœtales; — *b*, vaisseau fœtal; — *c*, épithélium de la villosité; — *d*, cellules de la sérotine; — *e*, vaisseau maternel.

de la composition du placenta du chien. En le comparant avec notre schéma du placenta humain à maturité, nous trouvons les différences suivantes : — 1° Dans la sérotine on trouve chez le chien de nombreux restes de glandes; rien de semblable pour le placenta humain. — 2° Chez le chien le sang maternel circule dans des voies parfaitement closes, tandis que dans l'espèce humaine il se répand dans des espaces extravasculaires. — 3° Dans le placenta du chien, le tissu fœtal est partout entouré de tissu maternel, les villosités fœtales sont ainsi séparées du sang maternel par une couche de tissu maternel; au contraire, dans le placenta humain à maturité, les villosités fœtales ne sont soudées au tissu maternel que dans des régions très réduites (dans la sérotine), tandis que sur la plus grande partie de leur étendue elles baignent également dans le sang maternel. — A part la question des restes de glandes, nous pouvons passer du placenta du chien au placenta humain en

supposant la disparition du tissu maternel qui se trouve entre les villosités fœtales : alors se produiraient les espaces intervilleux, dans lesquels se répandrait le sang des vaisseaux maternels ouverts. Comme j'ai cherché à le montrer, la structure du placenta humain au début de sa formation ressemble à celle du placenta du chien. »

Ainsi, voilà avec quelles données entièrement erronées sur le placenta des carnassiers on voudrait expliquer le placenta humain. Cet exemple nous fait prévoir quelles difficultés nous trouverons, en abordant l'étude de ce dernier placenta, pour déblayer le terrain

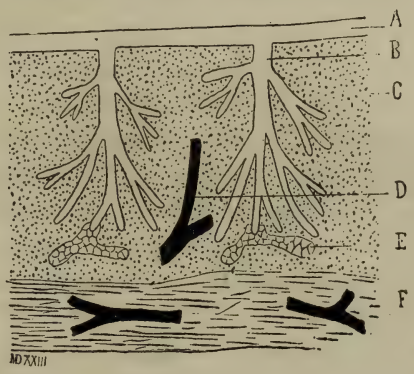

Fig. XXIII. — Heinz, fig. 16. — Légende de Heinz : schéma du placenta du chien ou du chat. — *a*, chorion ; — *b*, ses villosités ; — *c*, sérotine ; — *d*, vaisseau maternel ; — *e*, glande utérine ; — *f*, musculaire utérine.

de tous les éléments disparates empruntés à des faits d'anatomie comparés qui ne reposent sur aucune donnée exacte.

f. Lombardini a donné, sur le placenta de la chienne, quelques courtes indications [1] ; nous les reproduirons sans commentaire, car elles sont suffisamment commentées par tout ce qui précède. On verra que Lombardini y a entrevu bien des choses (détritus glandulaire, signalé comme une *substance granuleuse jaunâtre*), qu'il a bien vu la disposition générale des lames labyrinthiques (il leur donne cette épithète) ; mais tout cela est bref, énigmatique pour qui ne connaît pas déjà à fond la question, et il y a confusion entre les éléments maternels et fœtaux. Ce passage de Lombardini renferme aussi quelques allusions à la bordure verte ; mais il était impossible de séparer ces passages du reste ; nous y reviendrons en étudiant cette bordure.

1. L. Lombardini, *Sulla Placenta Annotazioni* (Estr. dal Giorn. di Anat. Fis., etc. Pise, 1889).

« Dans les chambres incubatrices de la chienne, dit-il (p. 9 — 10), au 8e jour après la fécondation, les portions hypertrophiées des glandes utérines se distinguent mal des masses cellulaires formées dans la couche sous-épithéliale de la muqueuse. Quelques jours plus tard (14e ou 15e jour), ces masses ont envahi toute la muqueuse et ont pris la forme de prolongements plus ou moins profonds, sur le contour desquels sont disposées en une large couche les extrémités profondes et closes des glandes sus-indiquées. Par places on voit saillir du côté de la cavité une ou plusieurs lames disposées en mailles irrégulières. C'est la première indication de la formation de la zone glandulaire maternelle. Vers le 24e jour la plus grande partie de la surface de la muqueuse de chaque cavité incubatrice a pris une disposition lamelleuse très irrégulière, d'aspect labyrinthique. Les tubes glandulaires, toujours bien distincts dans leurs portions périphériques, se montrent, dans leur portion moyenne, énormément dilatés, de manière à former les parois internes des mailles labyrinthiques, tandis que leurs portions terminales ou embouchures sont confondues avec les follicules de la couche superficielle.

« Au 37e jour de la gestation, le placenta de la chienne a atteint son complet développement; il est bordé latéralement de ses deux poches caractéristiques. Les lames labyrinthiques sont alors revêtues d'un épithélium semblable à celui des glandes utriculaires. Les cellules de cet épithélium prolifèrent très activement et donnent ainsi naissance à de nombreuses vésicules qui se transforment finalement en une substance granuleuse jaunâtre.

« Les poches ou mieux les cordons latéraux renferment alors une masse de couleur semblable, contenant de petites vésicules transparentes, des granulations sombres et des cristaux semblables à ceux de l'hémoglobine. De plus, sur la partie où ces cordons adhèrent à la zone placentaire, on voit des lacs sanguins provenant de la dilatation des vaisseaux.

« Le chorion est en connexion intime avec la masse placentaire et avec ces cordons latéraux. Dans la masse placentaire pénètrent les longues et rameuses villosités de sa portion moyenne (*chorion frondosum*), villosités qui entrent dans les espaces du labyrinthe; dans les cordons latéraux s'insinuent les amples plis de la portion non placentaire (*chorion læve*). Dans ces deux régions le chorion absorbe des matériaux nutritifs.

« Vers la fin de la gestation (58e à 60e jour), le produit des lames labyrinthiques, aussi bien que la masse constituant les cordons latéraux, a pris une belle couleur vert sombre. Cette coloration est due à un nouveau produit qui se forme dans ces parties. Dans un mémoire ultérieur je donnerai l'analyse de toutes les substances contenues dans ces cordons. Pour le moment je me contenterai d'indiquer qu'il y a une substance soluble dans l'alcool à 80 pour 100, substance représentée principalement par de la biliverdine, avec traces de graisse et de matière azotée. »

Troisième période. — Fleischmann, Heinricius, Strahl. — Nous avons réservé pour la dernière partie de cet historique les travaux d'auteurs qui ont plus spécialement cherché à résoudre le problème de la constitution du placenta par l'étude de son développement. Aussi ces auteurs ont-ils été déjà souvent cités dans les parties spéciales d'historique données à propos de l'épithélium utérin, des glandes utérines, de l'angio-plasmode. Il s'agit pour nous de voir s'ils admettent aussi des villosités fœtales se ramifiant dans un terrain maternel ; il est facile de prévoir qu'il en sera ainsi, puisque tous ont méconnu l'existence ou la nature de l'angio-plasmode.

a. Fleischmann est très bref sur la constitution du placenta achevé de la chienne. Il se borne à déclarer que ses études confirment en tout les idées de Bischoff, à savoir que chez les carnassiers les villosités choriales pénètrent et se développent dans les glandes utérines. Ces dispositions, dit-il, sont surtout bien visibles chez le renard [1]. — Dans son grand mémoire sur les carnassiers domestiques [2] son dernier mot paraît être que : « Le placenta se constitue par le fait que les villosités choriales pénètrent de plus en plus profondément dans les glandes. Chez le chat ces villosités arrivent jusqu'au fond des cavités glandulaires (fig. 3, pl. V); chez le renard et chez le chien le fond de ces glandes se dilate fortement, et par suite les sommets des villosités s'étalent en larges vésicules aplaties, dont l'ensemble s'étend en une vaste surface entre la muqueuse utérine et la musculature. Par suite la surface extérieure du placenta, lorsqu'on la met à nu en enlevant la musculature uté-

1. Fleischmann, *Ueber die erste Analge der Placenta bei den Raubthieren* (Sitzungsb. de phys. med. Societat zu Erlangen, 8 novembre 1886).

2. Fleischmann, *Untersuch. über einheimische Raubthiere.* (Wiesbaden, 1889.) — Voir aussi Fleischmann, *Ueber Entwickheng der Placenta bei Raubthiere.* (Tageblatt. d. 61 Naturforsch. zu Köln. Wis. Theil, 1889, p. 46.)

rine, offre l'aspect d'un gâteau d'abeilles » (*op. cit.*, p. 63). A la page 70 de ce même mémoire il déclare à nouveau qu'en tout ceci il conclut comme Bischoff. — Au moment où nous écrivons ces lignes vient de paraître un nouveau mémoire de Fleischmann [1], où il est traité très brièvement du placenta des carnassiers et plus particulièrement du chat. Nous y reviendrons en étudiant ce dernier.

b. Il était très intéressant pour nous de voir à quels résultats serait arrivé Heinricius, relativement à la constitution des lamelles labyrinthique, puisque Heinricius est le seul dont les conclusions se rapprochent des nôtres relativement aux premiers processus qui préludent à la formation de ces lamelles. Nous avons vu en effet qu'il avait constaté la disparition de l'épithélium utérin, signalé les épaississements locaux de l'ectoderme que nous avons désignés sous le nom de saillies ectodermique intercapillaires; enfin qu'il avait été bien près de reconnaître l'angio-plasmode dans ce qu'il nomme « un *syncytium* qui, finalement, lorsque les villosités arrivent aux dilatations kystiques, relie ces villosités entre elles sur toute leur longueur »; mais il avait confondu en une seule et même formation, sous ce nom de syncytium, et les détritus glandulaires et l'angio-plasmode. Cela n'empêche pas que Heinricius ne voit dans les formations fœtales qu'une série de villosités: mais d'autre part, et d'accord en ceci avec nous, il se refuse à admettre une pénétration régulière, constante, de ces villosités dans les glandes, dont elles suivraient purement et simplement la lumière : « sur un point essentiel, dit-il [2], je me sépare de Fleischmann, à savoir relativement à la pénétration des villosités fœtales dans les glandes utérines; j'ai revu à cet égard la série de mes préparations, et j'arrive toujours à ce résultat, que, dans les premiers stades, les villosités ne vont pas se loger dans les glandes, ou que du moins telle n'est pas la disposition constante. Plus tard, lorsque les villosités sont arrivées jusqu'à la couche des grandes dilatations glandulaires, alors elles pénètrent dans ces cavités, et dès ce moment je me trouve complètement d'accord avec les descriptions de Fleischmann. »

Donc, pour Heinricius, les villosités pénètrent graduellement

1. Fleischmann, *Die Morphologie der Placenta bei Nagern und Raubthieren.* Wiesbaden, 1893.

2. G. Heinricius, *Ueber dei Entwickelung und Structur der Placenta beim Hunde.* (Arch. f. mikr. Anat., Bd 33, 1889, p. 437.)

dans le syncytium, et arrivent jusque dans les grandes cavités glandulaires, à mesure que ce syncytium a été résorbé sur leur passage; il est bien évident qu'ici, ce qu'il appelle syncytium est la couche de détritus glandulaire. Mais qu'advient-il de la portion de son syncytium qui est entre les villosités et les relie entre elles sur toute leur longueur? Dans cette portion du syncytium nous reconnaissons notre angio-plasmode. C'est donc là que nous attendions Heinricius. Malheureusement son mémoire se termine précisément au moment d'examiner le sort ultérieur de ces parties. Il ne pousse pas son étude plus loin que lorsque l'embryon a atteint 3 centimètres; chez des animaux plus avancés dans la gestation, dit-il (*op. cit.*, p. 436), la structure du placenta est à peu de chose près la même que pour des embryons de 3 à 8 centimètres. — Ses figures, pour ce qui est des lobules d'angio-plasmode, s'arrêtent (voir sa planche XXVI, fig. 9 et 11) à des embryons de 2 centimètres. On y voit fort bien représentées les premières phases du remaniement de l'angio-plasmode, avec, dans l'explication des figures, cette seule indication : « syncytium et ramifications des villosités ». Ainsi Heinricius n'est pas allé au delà de la 3e semaine environ, au delà du 28e ou du 32e jour, et, en effet, ses figures, que nous venons de citer, sont très analogues à notre figure 59. Il n'a pas eu, du moins pour la chienne (nous aurons à voir plus tard ses recherches plus complètes sur la chatte), de notions sur les lamelles labyrinthiques et ne s'est pas occupé de leur constitution. Par une singulière fatalité, les auteurs qui ont bien étudié des lamelles labyrinthiques du placenta achevé, n'ont pu les interpréter faute de notions sur les premiers phénomènes qui préludent à leur développement; et les auteurs qui, comme Heinricius, ont relativement bien étudié ces premiers phénomènes, ne les ont pas suivis assez loin pour arriver à la connaissance et à l'interprétation des lamelles labyrinthiques.

c. D'après tout ce que nous avons vu antérieurement sur les interprétations de Strahl, nous ne saurions nous attendre de sa part à un résultat conforme aux nôtres relativement aux lamelles labyrinthiques et à leur constitution. Il est partisan de la formule classique, qui voit dans le placenta de la chienne de simples villosités se ramifiant dans les glandes utérines et leurs deverticules. En effet, dès les premières pages de son mémoire de 1890 [1], il se déclare en

1. H. Strahl, *Untersuchungen über den Bau der Placenta; III, der Bau der Hunde placenta* (Arch. f. Anat. u. Physiol., 1890, Heft III-IV, p. 185).

conformité de vues avec Turner sur la constitution de ce placenta vers la fin de la gestation; il trouve à cet égard les figures d'Ercolani un peu trop schématiques, mais conformes à la réalité dans les points essentiels; il approuve également les descriptions et les figures de Tafani, ne faisant quelques réserves que pour la bordure verte, dont nous ne nous occupons pas en ce moment; enfin il donne également son approbation aux descriptions et aux figures de Heinz. De ses propres descriptions, les passages suivants sont à reproduire :

« Dans le développement ultérieur du placenta (après que l'allantoïde y a apporté des vaisseaux), deux processus importants se produisent : la pénétration de plus en plus profonde des villosités choriales, et la disparition des cryptes. Sur un placenta de 5 semaines et demie à 6 semaines, ce double processus est si accentué que les villosités arrivent, par leurs extrémités ou pointes, jusque dans la *couche spongieuse*... Alors l'aspect de la *couche compacte* [1] est complètement modifié, et sa description la plus simple consiste à dire que les vaisseaux maternels forment un réseau dans les mailles duquel courent les vaisseaux fœtaux.....; chaque vaisseau maternel (fig. 9; ci fig. XXV, en A) est entouré d'un anneau de syncytium, qui a été représenté en rouge dans la figure, et autour de celui-ci sont des cellules fœtales » (*op. cit.*, p. 196).

Puis (p. 198) il décrit (entre la 5e et la 6e semaine) ce qu'il appelle les extrémités des villosités fœtales qui sont arrivées jusque dans les grandes cavités glandulaires de la couche spongieuse. Ce sont, dit-il, de gros bouquets de tissu conjonctif embryonnaire, avec nombreux vaisseaux; un épithélium recouvre ces parties, qui font saillies dans les cavités glandulaires dilatées.... L'arrivée de ces villosités dans ces cavités glandulaires peut, dit-il, se produire de deux manières. D'une part une villosité peut suivre la lumière demeurée béante d'une longue glande.....; mais d'autre part, sur d'autres points, après disparition de la couche des cryptes, une villosité peut arriver ainsi à la couche spongieuse. Or Strahl a vu souvent que les villosités parvenues dans la couche spongieuse repous-

1. Pour que le lecteur ne soit pas trompé par les synonymies, rappelons que la *couche spongieuse* de Strahl est la même que notre *couche spongieuse* (grandes dilatations glandulaires), mais que ce qu'il appelle *couche compacte* répond à notre angioplasmode avec lobules d'angio-plasmode, à ce que Heinricius désigne de son côté comme syncytium interposé entre les villosités et les reliant entre elles sur toute leur longueur. (Voir fig. XXV, ci-après, dans le texte.)

saient devant elles une masse assez notable de détritus cellulaires, d'où il conclut que de pareilles villosités n'ont pas pénétré de prime abord et suivi régulièrement une lumière de longue glande, mais que

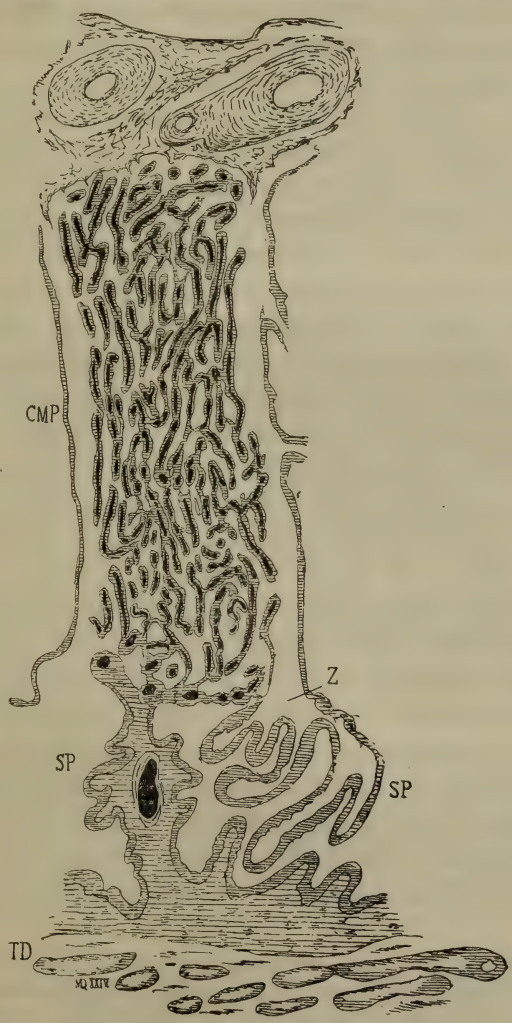

Fig. XXIV. — H. Strahl, fig. 10. — Légende de Strahl : Coupe verticale d'un placenta achevé; vaisseaux utérins injectés; on n'a pas représenté les vaisseaux fœtaux ni dans la couche compacte, ni dans les villosités qui pénètrent dans les espaces spongieux; des traînées claires correspondent à ces parties. — CMP, couche compacte; — SP, couche spongieuse; — Z, villosités; — TD, couche des glandes profondes.

les formations qui se trouvaient sur le trajet de ces villosités sont tombées en détritus de manière à ouvrir devant elles le trajet vers

les cavités de la couche spongieuse; c'est pourquoi on trouve encore des restes de ces détritus sur cette partie des villosités [1]. »

Passant alors à l'étude des parties latérales de ces villosités, Strahl décrit, sur le placenta à terme (*op. cit.*, p. 198 et 199), une formation réticulée qui n'est autre chose que nos lamelles labyrinthiques. Il donne à cet égard des figures que nous reproduisons. « Les transformations, dit-il, qui aboutissent à l'achèvement du placenta, consistent essentiellement en ce que les parties maternelles et fœtales se disposent en formations réticulées, dans toute l'étendue de la couche compacte [2], et que bientôt toute distinction, entre éléments fœtaux et éléments maternels, devient impossible dans les couches qui séparent les deux ordres de vaisseaux. La figure 10 (fig. XXIV, ci-dessus) représente cet état : c'est la coupe d'un utérus dont les vaisseaux maternels ont été injectés (figurés en noir sur la fig. XXIV); les couches sombres qui entourent ces vaisseaux représentent les stratifications de cellules qui forment cloison entre les vaisseaux maternels et les vaisseaux fœtaux; ces derniers occupent les champs clairs de la figure. On voit sur cette figure que la constitution de la couche compacte est actuellement la même partout. Cette figure montre aussi la couche spongieuse et les extrémités des villosités qui ont pénétré dans ses grandes cavités glandulaires. La disposition des parties, sur une coupe, est extrêmement compliquée, et il est impossible, sans figure schématique, de représenter les limites des tissus fœtaux et des tissus maternels, et notamment la place de l'ectoblaste et de l'épithélium du chorion, qu'on ne peut plus nettement reconnaître soit dans la couche compacte, soit dans la région où celle-ci se continue avec la couche spongieuse [3]. J'ai, dans les figures schématiques d'un précédent travail [4], montré comment je pense que les rapports de ces

1. Ce sont ces dispositions que nous avons décrites à propos des arcades ectodermiques et des détritus glandulaires qui leur restent longtemps accolés, alors que l'ensemble de la couche des détritus glandulaires a été disloqué et résorbé. — Des deux processus selon lesquels Strahl conçoit l'arrivée des villosités (c'est-à-dire des arcades ectodermiques) dans la couche spongieuse, un seul est constant, typique, c'est celui qu'il cite en second lieu, et qu'il ne considère guère que comme hypothétique, accidentel, rare.

2. N'oublions pas que sa couche compacte est notre angio-plasmode, et nous voyons que Strahl décrit ici le résultat du remaniement de cet angio-plasmode.

3. On peut toujours reconnaître ces parties, quand, comme nous l'avons fait, on les suit dans leurs transformations successives, à tous les stades du développement.

4. Il s'agit d'un mémoire sur la bordure verte (N. Lieberkühn et H. Strahl, *Der grüne Saum der Hundplacenta*, Arch. f. Anat. u. Physiol., 1889, Heft III-IV), mémoire

parties doivent être interprétés.... La figure 12 (portion B de la fig. XXV, ci-contre) représente une coupe horizontale des formations de la couche compacte; les vaisseaux maternels y sont figurés en noir, et les vaisseaux fœtaux en clair; et dans les couches ou cloisons de cellules qui séparent les deux ordres de vaisseaux il est impossible de faire la distinction de ce qui est ectoblaste et de ce qui est tissu utérin. » — Cette fig. 12 (fig. XXV, B, ci-contre) est en somme une représentation, à un grossissement moyen, de l'angioplasmode assez avancé dans son remaniement, et arrivé presque à l'état de lamelles labyrinthiques définitives. Enfin, pour les élé-

Fig. XXV. — en A. — H. Strahl, fig. 9 a. — Légende de Strahl : Coupe d'un vaisseau maternel à un fort grossissement. Ce vaisseau est entouré par une couche de syncytium (partie ici ombrée, au lieu d'être teintée en rouge comme dans la figure de Strahl), et, en dehors de celui-ci, par des cellules ectodermiques.
En B. — Idem, fig. 12. — Légende de Strahl : Coupe du placenta, faite horizontalement au niveau de la partie supérieure de la couche compacte.

ments qui entourent les vaisseaux maternels (notre couche plasmodiale), Strahl donne encore une figure que nous reproduisons (fig. XXV, en A) pour montrer combien peu est justifiée, même d'après ses propres dessins, la distinction, que croit pouvoir faire Strahl, d'une couche de syncytium (d'origine maternelle) et d'une couche ectodermique.

On voit, par ce long historique, que si la plupart des auteurs, depuis Bischoff, sont d'accord sur les dispositions des vaisseaux fœtaux et maternels, ils n'ont pu s'entendre sur la nature et l'origine des éléments anatomiques interposés entre ces vaisseaux. C'est parce qu'ils n'ont pas suivi graduellement, sans interruption, l'évolution des parties fœtales et maternelles, et que parfois, dès le

que nous analyserons ultérieurement, mais dans lequel, relativement aux lamelles labyrinthiques, il n'est dit rien de plus que dans les passages ici reproduits.

début de cette évolution, ils ont fait fausse route, comme par exemple Strahl en soutenant la persistance de l'épithélium utérin. Nous nous abstiendrons de toute autre considération générale sur les différences qu'il y a entre nos résultats personnels et les opinions des auteurs, ces différences ayant été, dès le début, nettement précisées dans les schémas de nos figures XV et XVI, schémas auxquels nous prions le lecteur de se reporter.

Explication de la planche XIII.

(Placenta des carnassiers, planche VI.)

Fig. 61. — Régions profondes des formations angio-plasmodiales au trente-huitième jour. Grossissement de 70 fois. — C, C, vaisseaux maternels contenus dans l'angio-plasmode; — *c*, vaisseaux allantoïdiens; — AE, arcades épithéliales ou arcades ectodermiques; — D, détritus glandulaires; — MF, lamelles mésentériformes.

Fig. 62. — Un fragment de la région superficielle de l'angio-plasmode en voie de remaniement au trente-huitième jour. Grossissement de 70 fois; — *ms*, mésoderme allantoïdien; — C, capillaires maternels; — *c*, capillaires fœtaux; — AP, angio-plasmode.

Fig. 63. — Fragment de l'angio-plasmode en voie de remaniement au trente-septième jour (emprunté au placenta de la fig. 65). Grossissement de 100 fois; — *ms*, mésoderme allantoïdien; — C, C, capillaires maternels; — *c*, *c*, capillaires fœtaux.

Fig. 64. — Fragment de lamelle labyrinthique environ au quarante-cinquième jour. — Grossissement de 300 fois. — AP, plasmode; — C, capillaire maternel; — *ms* et *c*, mésoderme et capillaires allantoïdiens.

Fig. 65. — Bord de la ceinture placentaire, et parties voisines, au trente-septième jour. Grossissement de 11 fois; — P, lobules d'angio-plasmode déjà avancés dans leur remaniement; — AE, AE, arcades ectodermiques, — D, détritus glandulaire; — BV, BV, cavités de la bordure verte; — *Ch*, chorion, libre au delà de la bordure verte; — MF, lamelles mésentériformes; — *mf*, lamelle mésentériforme libre à son extrémité.

Fig. 66. — Régions marginales de la ceinture placentaire au trente-huitième jour. — Grossissement de 11 fois. — Lettres comme dans les figures précédentes — 1, 2, 3, extrémités de lamelles mésentériformes, dont les deux premières, 1 et 2, portent à leur extrémité libre la bordure verte (BV), dont l'autre (3) porte un petit lobule d'angio-plasmode.

Fig. 67. — La bordure verte et les parties attenantes vers le quarante ou quarante-cinquième jour. Grossissement de 11 fois, — à droite sont

deux lobules d'angio-plasmode actuellement arrivés à l'état de complexus de lamelles labyrinthiques; à gauche est la bordure verte, dont les cavités, normalement pleines de sang, sont indiquées par une petite croix (+); — en 1, 2, 3, lames basales de la bordure verte; — en 4, lame basale d'un lobule de lamelles labyrinthiques; — *Ch*, chorion en dehors du placenta.

Fig. 68. — Partie inférieure (profonde) de la bordure verte, pour montrer ses attaches sur les lamelles mésentériformes correspondantes (en B et A). Grossissement de 22 fois; — EV, épithélium des cavités de la bordure verte (ectoderme); — + cavités remplies de sang et de cristaux non représentés sur la figure; la flèche indique comment ce sang se répand, des vaisseaux des lamelles mésentériformes, dans la bordure verte; — MF, grande lamelle mésentériforme en connexion avec la bordure verte; — *mf*, petite lamelle mésentériforme, libre, sur le bord du placenta. — A, lame basale dont la constitution est représentée dans la figure 71; — B, lame basale analysée dans la figure 69; — *Ch*, le chorion en dehors du placenta.

Fig. 69. — La lame basale B de la figure 68, à un grossissement de 300 fois. — 1, 2, plasmode ecto-placentaire; — 3, 4, épithélium de la lamelle mésentériforme (MF).

Fig. 70. — Epithélium (EV) des cavités de la bordure verte à un grossissement de 325 fois.

Fig. 71. — La lame basale A de la fig. 68, à un grossissement de 300 fois, — *ms*, mésoderme; — EV, épithélium de la cavité de la bordure verte; — 1, épithélium de l'arcade ectodermique; — 2, plasmode de la lame basale; — 3, épithélium de la lamelle mésentériforme (MF); — V, vaisseau de cette lamelle s'ouvrant (comme l'indique la flèche) dans la cavité de la bordure verte; on n'a pas figuré le sang et les cristaux qui remplissent cette cavité, désignée sur le dessin par une petite croix (+).

RECHERCHES

SUR LE

DÉVELOPPEMENT DU PANCRÉAS

CHEZ LES REPTILES

Par G. SAINT-REMY

Docteur ès sciences et en médecine,
Préparateur à la Faculté des sciences de Nancy.

(*Planche XIV.*)

Les Reptiles sont la seule classe des Vertébrés où le développement du pancréas n'ait pas été étudié à nouveau dans ces derniers temps. Anciennement Rathke chez la Couleuvre, et plus récemment Hoffmann chez le Lézard, ont décrit l'ébauche de cet organe comme un bourgeon impair et dorsal de l'intestin : d'après Hoffmann [1], la glande embryonnaire se divise ultérieurement en deux parties, une dorsale et une ventrale, et cette dernière acquiert alors des connexions avec les conduits du foie qui la traversent chez l'adulte, comme on le sait depuis longtemps. Mais si l'on rapproche de telles dispositions anatomiques signalées autrefois déjà, du mode de développement aujourd'hui décrit chez les autres Vertébrés, on devine que la glande pancréatique doit tenir son origine des mêmes éléments que dans les autres groupes. On sait, par exemple, que chez les Lézards le canal cholédoque gagne le sommet du pancréas et se porte directement en arrière dans l'épaisseur même de cette glande, jusqu'au pylore, tout près duquel il se termine dans l'intestin après avoir reçu le canal pancréatique. Chez les Ophidiens

1. Hoffmann, in *Bronn's Thierreich*, VI, 3, p. 2043.

en particulier le canal cholédoque est toujours plus ou moins enveloppé par le pancréas dans une partie de son trajet. C'est précisément dans ce dernier groupe que nous avons pu faire quelques observations, grâce à l'amabilité de M. Crettiez, garde général des Forêts, qui nous a donné des œufs de Couleuvre à collier (*Tropidonotus natrix*), et du Dr Prenant qui a mis à notre disposition des coupes d'embryons de Vipère (*Vipera berus*). Les œufs de Couleuvre provenaient d'un animal tenu en captivité depuis près d'un mois et dont la ponte avait été évidemment retardée par ces conditions de vie. Nous avons pu fixer, au liquide de Kleinenberg ou au liquide de Flemming, quatre embryons vivants, aux 4e, 5e, 7 et 11e jours après la ponte. Les embryons du 4e et du 5e jour ne présentaient pas de différence, et on en trouvait également très peu entre celui du 7e et celui du 11e jour.

Chez la Couleuvre, le stade le plus jeune que nous ayons observé et qui correspond à peu près au Poulet du cinquième jour, au point de vue du développement du pancréas, nous montre nettement les trois ébauches qui ont été reconnues dans les autres groupes, une dorsale et deux ventrales. Les ébauches ventrales (fig. 1, *p. v. dr.*, *p. v. g.*) se présentent les premières sur les coupes, absolument isolées de l'intestin et se détachant du canal hépatique (*h.*), peu après sa communication avec sa vésicule biliaire rudimentaire (*v. b.*); elles forment deux amas d'acini disposés à droite et à gauche du canal hépatique et ne communiquant qu'avec lui. La figure 1 n'en présente qu'une petite partie, à leur point d'insertion sur le canal, mais du reste leur importance est faible en comparaison de celle de l'ébauche dorsale. Celle-ci (fig. 2, 3, *p. d.*) qui apparaît sur les coupes suivantes, sans relation avec les premières, est déjà fort volumineuse et située à droite du duodénum (*i.*) avec lequel elle communique par un canal pancréatique dorsal (*c. p. d.*) qui se jette dans cette portion de l'intestin peu après l'abouchement du canal hépatique. Le tube digestif dans cette région passe dans la portion supérieure gauche du mésentère, sur le côté, puis en dessous de l'ébauche pancréatique : c'est à une torsion du canal intestinal, comme dans les autres groupes, qu'il faut attribuer la situation latérale de l'ébauche pancréatique impaire, et du reste Rathke, qui n'a reconnu qu'une seule ébauche, celle-ci, qui est de beaucoup la plus grosse, l'a vue naître dorsale au début et devenir latérale par la suite.

Chez un embryon plus âgé de deux jours on ne constate pas de différence bien sensible. Les ébauches ventrales et dorsale en s'accroissant sont arrivées à se toucher, prêtes à se confondre en une seule masse. C'est l'état qui est réalisé chez l'embryon le plus vieux que nous ayons examiné, plus âgé de six jours que celui étudié plus haut. Là le pancréas forme un organe unique, offrant à peu près la forme d'un ovoïde dirigé d'avant en arrière, aplati latéralement, mais il ne constitue pas en réalité une glande unique et homogène, déversant ses produits dans un seul canal. La fusion des trois ébauches primitives n'a pas modifié leurs relations originelles. La portion antérieure de l'organe (fig. 4, *p. v.*), constituée par les ébauches ventrales, est traversée par le canal hépatique (*h.*) qui se porte de droite à gauche et de haut en bas comme auparavant et va s'unir à l'intestin un peu après s'être dégagé : c'est dans ce conduit que continuent à se jeter les canalicules pancréatiques issus de cette région, aussi est-il plus large à sa sortie de la glande qu'à son entrée (fig. 5, *h.*). Quant à la portion postérieure du pancréas, la plus importante, formée par l'ébauche dorsale, elle possède toujours son canal particulier (fig. 6, *c. p. d.*), situé très en avant, qui se dirige vers l'intestin parallèlement au précédent et s'y unit un peu après lui. Les coupes qui suivent celle représentée fig. 5, renferment la majeure partie de la glande.

Les mêmes relations s'observaient chez les embryons de Vipère dont nous avons étudié les coupes et qui paraissaient être à un stade de développement aussi avancé que notre dernier embryon de Couleuvre. Mais les dispositions chez la Vipère, au moins à cet âge, sont plus primitives, plus embryonnaires encore, si l'on peut dire. Le pancréas n'est pas formé d'une seule masse, mais constitué par deux lobes qui se touchent sans être réellement fusionnés. Le lobe antérieur (fig. 7, 8, *p. v.*), situé sur le bord inférieur et postérieur du foie (*f.*) et au-dessous de la veine omphalo-mésentérique (*v. o. m.*), correspond à la partie antérieure du pancréas de l'embryon de Couleuvre, c'est-à-dire qu'il représente les ébauches ventrales; il est traversé également par le canal hépatique (*h.*) et communique avec lui; celui-ci s'unit bientôt après à l'intestin. Au lobe antérieur fait suite immédiatement un lobe postérieur, beaucoup plus développé, situé en arrière et à gauche du foie, principalement au-dessus de la veine, sous forme d'une bande aplatie transversalement et se portant dans la région dorsale; ce lobe qui provient de l'ébauche

dorsale émet à son extrémité antérieure et inférieure (fig. 9, *p. d.*) un conduit, dilaté d'abord en une grosse ampoule, qui se jette de suite dans l'intestin : c'est le canal pancréatique dorsal (*c. p. d.*).

Nos recherches nous permettent donc d'affirmer chez les Ophidiens l'existence de trois ébauches pancréatiques complètement homologues à celles décrites chez les autres Vertébrés, et par conséquent d'étendre aux Reptiles le mode de développement admis dans les autres classes. Une particularité intéressante de l'anatomie des glandes digestives, le passage des canaux du foie à travers le pancréas, se trouve ainsi expliquée par l'embryologie, et, d'après ce que nous avons vu, les relations ne seraient pas seulement anatomiques, mais aussi physiologiques, puisque le canal hépatique reçoit les produits d'une partie du pancréas : il est fort vraisemblable que ces connexions intimes persistent à l'état adulte, mais nous n'avons pu nous en assurer faute de matériaux. Enfin nous attirerons l'attention sur la précocité du développement de l'ébauche dorsale par rapport aux ébauches ventrales. Nous avons déjà insisté sur ce fait à propos du développement du pancréas chez les Oiseaux [1] et nous avons cherché à l'expliquer en supposant que le pancréas dorsal pourrait être d'origine plus ancienne, plus primitive que les pancréas ventraux. Une observation toute récente de von Kupffer [2] vient à l'appui de notre hypothèse : dans de nouvelles recherches sur l'Ammocète, ce savant embryologiste a constaté que le pancréas rudimentaire de cette larve se constitue exclusivement aux dépens d'une ébauche dorsale, homologue au pancréas dorsal des autres Vertébrés; il se forme bien sur le canal hépatique deux diverticules homologues aux ébauches pancréatiques ventrales, mais ils concourent à la constitution du foie.

Explication de la Planche XIV.

Fig. 1, 2, 3. — Coupes transversales d'un embryon de Couleuvre correspondant au Poulet du 5e jour. Gross. 65/1.

Fig. 4, 5, 6. — Coupes transversales d'un embryon de Couleuvre plus âgé de six jours que le précédent. Gross. 65/1.

Fig. 7, 8, 9. — Coupes transversales d'un embryon de Vipère. Gross. 48/1.

1. *Revue biologique*, t. V, p. 456.
2. C. von Kupffer, *Ueber das Pankreas bei Ammocœtes. — Sitzungsber. der Gesellschaft für Morphol. und Physiol. zu München*, 1893, Hefte II-III.

LETTRES COMMUNES

c. p. d. Canal pancréatique dorsal.
f. Foie.
c. h. Conduit hépatique.
i. Intestin.
p. d. Pancréas dorsal.
p. v. Pancréas ventral.
p. v. dr. Pancréas ventral droit.
p. v. g. Pancréas ventral gauche.
v. b. Vésicule biliaire.
v. o. m. Veine omphalo-mésentérique.

LAURENT CHABRY

Le nom de Chabry a paru depuis 1889 sur la couverture du *Journal de l'Anatomie*. Nous avions fait appel à son concours comme à celui d'un des hommes qui paraissaient destinés à faire le plus d'honneur à la physiologie française. C'est avec une peine profonde que nous lui consacrons aujourd'hui cette notice nécrologique.

Laurent-Marie Chabry était né à Roanne le 19 février 1855. Fils d'un petit patron ferblantier, il montra de bonne heure des aptitudes remarquables et termina rapidement ses études. Lui-même tint à les compléter par un voyage de quelques mois qu'il fit à Saint-Pétersbourg en 1876 avec ses seules ressources. Il voulait se perfectionner dans la langue russe qu'il connaissait déjà un peu. A son retour nous le trouvons en communion d'idées avec les initiateurs du Collectivisme et du mouvement ouvrier, il collabore à *l'Égalité* [1]; il est inquiété à la suite du Congrès socialiste international de 1878 (procès dit de la rue des Entrepreneurs).

Chabry avait une grande puissance de travail : ses aspirations sociales n'entravèrent en rien sa carrière scientifique et à vingt-six ans, en 1881, il passe sa thèse pour le doctorat en médecine sur un sujet de mécanique physiologique. Car dès cette époque sa carrière lui apparaît nettement tracée, il sera physiologiste. C'est en suivant les leçons de M. Marey au Collège de France qu'il se sentit invinciblement attiré de ce côté. Il abordait d'ailleurs l'étude des sciences de la vie dans des conditions particulièrement favorables, il connaissait les langues européennes, il avait une haute culture mathématique, il était également chimiste et physicien.

Après avoir travaillé quelque temps sous la direction de M. de Lacaze-Duthiers à la Sorbonne, il devint moniteur au Laboratoire d'histologie zoologique de l'École des hautes études, puis directeur adjoint du Laboratoire de Concarneau.

Ses premières recherches de mécanique animale avaient déjà appelé sur lui l'attention par l'ingéniosité qu'il savait y apporter. Un jour, pour les besoins d'une leçon, il avait improvisé en quelque sorte un

1. Le journal hebdomadaire *l'Égalité*, organe de lutte et de doctrine, a été l'initiateur du Collectivisme révolutionnaire en France. Autour de lui s'étaient groupés un certain nombre de militants qui devaient quelques mois après fonder le parti ouvrier socialiste. Les collaborateurs étaient MM. Jules Guesde, Gabriel Deville, Victor Marouck, John Labusquière, Paul Lafargue; ses correspondants étrangers Bebel, Liebknecht pour l'Allemagne, Guoceli Viani, Zanardelli pour l'Italie, Mesa pour l'Espagne, etc.

travail sur la double position d'équilibre de l'aile membraneuse des Coléoptères. A cette époque Ch. Robin faisait appel à sa collaboration pour son *Nouveau dictionnaire abrégé de médecine*; M. Marey lui offrait de l'attacher à sa station de Neuilly. A Concarneau, Chabry résolut d'aborder un ordre de questions bien autrement complexe que celui du mouvement des organes. C'est la mécanique cellulaire, nous dirons plutôt la mécanique moléculaire au sein de la substance vivante, dans ses rapports avec la morphologie des êtres, qui va désormais fixer son attention.

Chabry appartenait à l'école de ces savants qui comme Leuwenhœck, ou les frères Henry de nos jours, construisent les instruments nécessaires à leurs travaux. Esprit profondément original, Chabry était en même temps un merveilleux ouvrier, réalisant avec les moyens les plus simples des appareils d'une étonnante délicatesse. Il avait imaginé d'aller tuer par traumatisme ou même par empoisonnement une cellule déterminée, aux premiers stades de la segmentation. Il arriva par ce moyen aux constatations les plus inattendues; il démontrait que chez certains animaux tels que les Ascidies, par exemple, le potentiel des premières cellules embryonnaires est unilatéral, tandis que chez d'autres, tels que les Échinodermes, il est en quelque sorte indifférent, d'autres cellules pouvant se substituer à celles qui ont accidentellement péri, sans que la symétrie bilatérale de l'être en soit troublée. Ces considérations allaient plus loin encore que ne le supposa Chabry : elles semblent corrélatives de ce fait d'observation qu'on ne semble pas avoir relevé : que les Ascidies ne présentent jamais de monstres doubles [1], pas plus d'ailleurs que les Artropodes [2].

Ce beau travail de Chabry lui avait ouvert les portes de la Société de Biologie qui l'élut au nombre de ses membres le 30 avril 1887. Il en faisait le sujet de sa thèse au mois de juillet suivant pour le doctorat ès sciences.

Notre intention n'est pas d'analyser ici l'œuvre de Chabry. Nous donnons plus loin la liste complète de ses publications. Signalons cependant nos recherches faites en commun sur le développement des larves d'Echimodermes privées de chaux. Chabry, qui s'était chargé de la partie chimique du travail, arriva à cette conclusion assez inattendue qu'il est impossible, même en se basant sur les analyses le plus soigneusement faites, de réaliser de l'eau de mer artificielle, pouvant servir comme l'eau de mer naturelle à l'élevage de certains êtres délicats [3]. On doit en déduire l'impossibilité pratique de faire de l'eau de mer artificielle propre à la stabulation indéfinie des mollusques marins comestibles. Cette par-

1. La constitution de l'individu monstrueux double suppose le potentiel indifférent des premières cellules embryonnaires, puisque chacune, selon la place qu'elle va occuper à droite ou à gauche du sillon primitif dédoublé, est apte à produire des organes droits ou gauches.

2. On sait que la monstruosité double chez ces animaux ne s'observe jamais que sur les dernières extrémités des membres.

3. On remarquera qu'il est de même impossible de reproduire par synthèse la plupart des eaux minérales, avec leurs qualités organoleptiques.

ticularité nous avait tellement frappés que nous en étions arrivés à douter que certains embryons délicats, tels que ceux d'Echinodermes, puissent se développer dans de l'eau de mer naturelle apportée d'un point éloignée de la côte, fréquenté cependant par la même espèce, identiquement semblable en apparence. Le temps nous a manqué pour faire les expériences que nous avions projetées pour éclairer ce point.

Notre but en poursuivant ces expériences était surtout d'appeler l'attention sur un fait trop oublié de la plupart des zoologistes : l'importance fondamentale des principes immédiats comme régulateurs de la forme : d'où suit cette conséquence qu'ils devront être modifiés par les conditions extérieures, la sélection, etc., tout au moins en même temps que les caractères morphologiques extérieurs des êtres, sinon avant ces caractères; de même que les zoologistes oublient trop souvent, en nous montrant le passage des formes animales des unes aux autres, tel qu'ils l'imaginent, de faire entrer en ligne de compte la disparition ou l'apparition de certains tissus animaux d'une composition chimique spéciale, tels que la chitine animale, le cartilage, le tissu osseux, le tissu élastique, etc.

Le gouvernement, renseigné sur la valeur de Chabry, avait songé d'abord à créer pour lui une chaire magistrale dans une de nos facultés de province, il fut question de Lille. Puis finalement on l'envoya comme simple maître de conférences à Lyon. Tout en se trouvant placé près d'un professeur courtois et qui n'apporta jamais aucune entrave à ses travaux, Chabry put regretter la complète indépendance dont il jouissait à Concarneau, ou peut-être aussi le voisinage stimulant d'esprits toujours en éveil sur ses recherches et sachant en apprécier la haute portée. Il se dégoûta et voulut tenter de la pratique. La prothèse faciale et dentaire le séduisait particulièrement. Il avait admiré les merveilles réalisées en ce genre par Martin de Lyon, il travailla avec lui; mais après quelques jours, M. Martin n'avait plus rien à apprendre à un tel élève. Chabry donna sa démission de maître de conférences à la faculté des sciences de Lyon et vint s'établir à Paris où il ouvrit même un dispensaire.

L'administration de l'Instruction publique ne s'y méprit pas. Nous pouvons affirmer qu'elle comprit la grande faute qu'elle avait faite en ne sachant pas retenir Chabry. Lui, de son côté, ne tarda pas à se sentir invinciblement attiré de nouveau vers les hautes spéculations. Il essaya d'abord un partage régulier de son temps entre la pratique médicale et la recherche scientifique. Mais bientôt il se laissa reprendre tout entier par celle-ci. L'Institut Pasteur s'empressa alors de lui offrir une situation. Il se remit au travail. « Il avait vaillamment entrepris, a dit M. Metchni-« koff sur sa tombe, un travail qui devait l'occuper pendant des années, et « il y prodiguait cette rigourosité et cette habileté qui étaient comme ses « qualités propres ; et, comme il y joignait en même temps une ténacité qui « ne se lasse pas, il est certain que ses travaux de bactériologie n'auraient « pas été indignes de ceux qui avaient marqué son entrée dans la Biologie ». Et Chabry était à n'en pas douter — lui-même l'annonçait à ses amis — « sur la voie de découvertes qui feraient du bruit », quand il sentit les

atteintes du mal qui devait l'emporter. Une tuberculose débutant par l'estomac parut ensuite s'étendre aux capsules surrénales et finalement aux reins[1].

Chabry, après être allé demander au ciel du Midi le rétablissement de sa santé, était revenu à Riorges, près de Roanne, chez un frère aimé. Les travaux de laboratoire lui étant interdits, il revint aux questions de mécanique animale, au problème des machines volantes. Il avait commencé les calculs de la seule qui pût d'après lui donner un résultat pratique, une machine basée sur le principe de l'hélice. Mais déjà son esprit était incapable de toute attention. Il s'est éteint le 23 novembre 1893. Chabry, par son testament, laissait 5000 francs au Laboratoire de Concarneau et 5000 francs à l'Institut Pasteur, toute sa fortune, mais, comme l'a dit M. Malassez à la Société de biologie, « il avait « déjà bien autrement contribué à enrichir ces deux établissements « par les travaux mémorables qu'il y avait accomplis ». A ses obsèques, qui eurent lieu dans le cimetière de Riorges, l'Institut Pasteur était représenté par M. Metchnikoff, qui a prononcé quelques paroles, et le Laboratoire de Concarneau par M. Fabre-Domergue, directeur adjoint. Le corps avait été porté à l'église. Dès le premier jour de sa maladie, ou plutôt de son éloignement de Paris, et alors qu'il ne se croyait pas sérieusement atteint, les amis de Chabry ne reçurent plus de lui aucune nouvelle — il écrivait d'ailleurs fort peu — mais nul ne doute parmi eux que leur ancien camarade, leur ancien compagnons d'armes dans la grande lutte des idées n'ait gardé, aussi longtemps que son intelligence ne fut pas atteinte, le ferme dépôt de sa foi scientifique et sociale.

G. P.

Liste des publications de L. Chabry.

1880. — *Note sur le développement de l'organe adamantin*, par MM. Pouchet et Chabry (*Mémoires et comptes-rendus de la Société de Biologie*, 4 déc. 1880).

1881. — *Contribution à l'étude du mouvement des côtes et du sternum* (Thèse de doctorat en médecine, soutenue en 1881).

Deuxième note sur le développement de l'organe adamantin, par MM. Pouchet et Chabry (*Soc. de Biologie*, 12 février 1881).

Troisième note sur le développement d'organes adamantins, par MM. Pouchet et Chabry (*Soc. de Biologie*, 12 nov. 1881).

1882. — *Note sur quelques propriétés du bleu de Prusse* (*Journal de l'Anatomie*, septembre-octobre 1882).

1. Nous avons pu recueillir sur la maladie de Chabry les renseignements suivants : Phénomènes morbides commençant par l'estomac, s'étendant ensuite à l'intestin. Dysenterie incoercible durant plusieurs mois. Plus tard survinrent des troubles du côté des capsules surrénales, puis des reins. Trois mois avant sa mort, Chabry présentait le teint bronzé caractéristique de la maladie d'Addison. Quatre semaines avant sa mort, les lésions des reins entravèrent les sécrétions urinaires (250 grammes d'urine par jour dans les derniers temps). La mort survint avec les symptômes de l'urémie (emphysème, etc.).

Quatrième note sur l'organe adamantin : les Balænides, par MM. Pouchat et Chabry (*Soc. de Biologie*, 18 février 1882).

1883. — *Mécanisme du saut* (*Journal de l'Anatomie*, septembre-octobre 1883).

Recherches sur la diffusion (*Soc. de Biologie*, 27 octobre 1883).

Mécanisme de la natation des poissons (*Journal de l'Anatomie*, nov.-déc. 1883).

Note sur un fœtus de dauphin et ses membranes, par MM. Chabry et Boulard (*Journal de l'Anatomie*, novembre-décembre 1883).

1884. — *Deuxième note sur la diffusion* (*Soc. de Biologie*, 26 janvier 1884).

Sur l'équilibre des poissons (*Journal de l'Anatomie*, mars-avril 1884).

Contribution à l'odontologie des Mammifères, par MM. Pouchet et Chabry (*Journal de l'Anatomie*, mars-avril 1884).

De la poussée verticale que l'homme exerce sur le sol pendant ses mouvements (*Soc. de Biologie*, 7 juin 1884).

Sur la dilatatiom des tissus vivants par la chaleur (*Soc. de Biologie*, 12 juillet 1884).

Segmentation des Ascidies simples (*Journal de l'Anatomie*, juillet-août 1884).

Note sur les organes élastiques de l'aile des oiseaux, par MM. Ch. Robin et Chabry (*Journal de l'Anatomie*, juillet-août 1884).

1885. — *Monstres nouveaux chez les Ascidies* (*Soc. de Biologie*, 17 janvier 1885).

Mécanisme de l'aile membraneuse des Coléoptères (*Soc. de Biologie*, 14 mars 1885).

Contribution à la théorie de la sphygmographie (*Journal de l'Anatomie*, mai-juin 1885).

Sur la longueur des membres des animaux sauteurs (*Journal de l'Anatomie*, juillet-août 1885).

Sur une nouvelle anomalie de segmentation du vitellus (*Soc. de Biologie*, 1er août 1885).

Sur la notocorde des Ascidies (*Soc. de Biologie*, 1er août 1885).

1886. — *Tube capillaire porte-objet et perforation des éléments cellulaires* (*Soc. de Biologie*, 3 juillet 1886).

Note sur les monstres demi-individus latéraux (*Soc. de Biol.*, 3 juillet 1886).

Traumatisme des cellules de segmentation des œufs d'oursin (*Soc. de Biol.*, 20 novembre 1886).

Articles *Saut*, *Translation*, *Vol* et plusieurs autres, dans le *Nouveau dictionnaire abrégé de médecine*, etc., par Ch. Robin, gr. in-8, Paris, 1886.

1887. — *Processus tératologique pendant la période de segmentatian de l'œuf* (*Soc. de Biologie*, 9 avril 1887).

Contribution à l'embryologie normale et tératologique des Ascidies simples (*Journal de l'Anatomie*, mai-juin 1887). — A part : Thèse pour le doctorat ès sciences soutenue à Paris le 2 juillet 1887, in-4. Alcan, 1888.

1888. — *Production expérimentale de la segmentation cellulaire bornée au noyau* (*Soc. de Biologie*, 7 juillet 1888).

Procédé pour injecter un liquide à l'intérieur de cellules vivantes (*Soc. de Biologie*, 13 octobre 1888).

1889. — *Sur le développement des larves d'Oursin dans l'eau de mer privée de chaux*, par G. Pouchet et Chabry (*Soc. de Biologie*, 12 janvier 1889).

De la production des larves monstrueuses d'Oursin par privation de chaux, par G. Pouchet et Chabry (*Comptes rendus de l'Acad. des sciences*, 28 janvier 1889).

L'eau de mer artificielle comme agent tératologique, par G. Pouchet et Chabry (*Journal de l'Anatomie*, mai-juin 1889).

TABLE DES MATIÈRES

DU TOME VINGT-NEUVIÈME

—

ANATOMIE HUMAINE, GÉNÉRALE, COMPARATIVE

Recherches sur l'appareil auditif chez les Mammifères, par M. Beauregard. 180
Les empreintes des doigts et des orteils, par M. Ch. Féré. 223
Sur les rapports de l'artère hépatique chez l'homme et quelques Mammifères, par M. E. Retterer. 238
Lymphatiques de l'anus, par M. Quénu. 523
Des glandes closes dérivées de l'Epithélium digestif, par M. E. Retterer. 534
De quelques déformations du Thorax et en particulier du Thorax en entonnoir et du Thorax en gouttière, par MM. Féré et Schmid. . 564
Sur des anneaux intercalaires des tubes nerveux produits par imprégnation d'argent, par M. Ségall. 586
Essai sur la morphologie comparée des circonvolutions cérébrales de quelques Carnassiers, par MM. Ch. Debierre et Bole. 637

PHYSIOLOGIE

Recherches expérimentales sur la contraction rythmique d'un organe à fibres lisses, par M. H. de Varigny. 40
De l'action des organes locomoteurs agissant pour produire les mouvements des animaux, par M. P. Le Hello. 65
Contribution à l'étude de la Physiologie de l'œsophage, par M. C. Contejean. 94, 370
De l'innervation cardiaque et des variations périodiques du rythme du cœur chez le chien pendant l'asphyxie, par M. Laulanié. . . . 525

ZOOLOGIE, EMBRYOLOGIE

Le corps vitellin de Balbiani dans l'œuf des Vertébrés, par M. L.-F. Henneguy 1
Centrosome et « Dotterkern », par M. E.-G. Balbiani. 145
Le placenta des Carnassiers, par M. Mathias Duval . . . 341, 425, 663

Les cartilages linguaux des Mollusques (structure et développement histogénique), par M. Loisel. 466
Disposition et développement des muscles dans l'iris des Oiseaux, par M. G. Durand. 604
Recherches sur le développement du Pancréas chez les Reptiles, par M. G. Saint-Remy. 730

REVUE GÉNÉRALE, ANALYSES

Sur la part que prend l'Épithélium à la formation de la Bourse de Fabricius, des Amygdales et des Plaques de Peyer, par M. E. Retterer. 137
Sur le développement du Foie et du Pancréas, par M. Félix (Retterer) 143

NÉCROLOGIE

Laurent Chabry, par M. G. Pouchet 735

TABLE DES AUTEURS

—

Balbiani. — Centrosome et « Dotterkern » 145
Beauregard. — Recherches sur l'appareil auditif chez les Mammifères 180
Contejean (C.). — Contribution à l'étude de la physiologie de l'œsophage 94, 370
Debierre et Bole. — Essai sur la morphologie comparée des circonvolutions cérébrales de quelques Carnassiers 637
Durand. — Disposition et développement des muscles dans l'iris des Oiseaux 604
Duval (Mathias). — Le placenta des Carnassiers 341, 425, 663
Félix (W.). — Sur le développement du Foie et du Pancréas (E. Retterer) 143
Féré (Ch.). — Les empreintes des doigts et des orteils 223
Féré et Schmid. — De quelques déformations du Thorax et en particulier du Thorax en entonnoir et du Thorax en gouttière. . . . 564
Hello (P. Le). — De l'action des organes locomoteurs agissant pour produire les mouvements des animaux 65
Henneguy. — Le corps vitellin de Balbiani dans l'œuf des Vertébrés 1
Laulanié. — De l'innervation cardiaque et des variations périodiques du rythme du cœur chez le chien pendant l'asphyxie. . . . 525
Loisel. — Les cartilages linguaux des Mollusques (structure et développement histogénique). 466
Pouchet (G.). — Laurent Chabry. 735
Quénu. — Lymphatiques de l'anus 523
Retterer. — Sur la part que prend l'Épithélium à la formation de la Bourse de Fabricius, des Amygdales et des Plaques de Peyer . 137
Retterer (E.). — Sur les rapports de l'artère hépatique chez l'homme et quelques Mammifères. 238
Retterer. — Des glandes closes dérivées de l'Épithélium digestif . 534
Saint-Remy. — Recherches sur le développement du Pancréas chez les Reptiles. 730
Ségall. — Sur des anneaux intercalaires des tubes nerveux produits par imprégnation d'argent 586
Varigny (H. de). — Recherches expérimentales sur la contraction rythmique d'un organe à fibres lisses 40

TABLE DES PLANCHES

—

Planche I. — Corps vitellin de Balbiani dans l'œuf des Vertébrés, par M. Henneguy.
Planches II et III. — Centrosome et « Dotterkern », par M. Balbiani.
Planches IV, V et VI. — Appareil auditif des Mammifères, par M. Beauregard.
Planches VII, VIII et IX. — Placenta des Carnassiers, par M. Mathias Duval.
Planches X et XI. — Placenta des Carnassiers, par M. Mathias Duval.
Planche XII. — Anneaux intercalaires des tubes nerveux produits par imprégnation d'argent, par M. Ségall.
Planche XIII. — Placenta des Carnassiers, par M. Mathias Duval.
Planche XIV. — Développement du Pancréas chez les Reptiles, par M. Saint-Remy.

Le propriétaire-gérant : Félix Alcan.

Coulommiers. — Imp. Paul BRODARD.

Acme
Bookbinding Co., Inc.
300 Summer Street
Boston, Mass. 02210

3 2044 106 189 921